Dr. I. LOBEL

ELECTROCARDIOGRAFIA

EDITURA MEDICALĂ

Scanned with OKEN Scanner

Dr. I. LOBEL

ELECTROCARDIOGRAFIA

BAZELE TEORETICE ŞI PRACTICE

Dr. I. Cosma
1959

EDITURA MEDICALĂ
BUCUREŞTI
1956

Scanned with OKEN Scanner

CUVÎNT ÎNAINTE

Dintre mijloacele tehnice puse în slujba medicinei, metoda electrocardiografică s-a arătat foarte fructuoasă în domeniul diagnosticului și prognosticului cardiopatiilor.

Metoda este relativ destul de veche, dar, limitîndu-se multă vreme la metode clinico-electrocardiografice, noțiunile dobîndite au rămas empirice.

Progrese însemnate au fost obținute abia în ultimii 10—15 ani, o dată cu progresele studiilor de electrofiziologie și o dată cu perfecționarea aparaturii.

Unele dintre problemele de electrofiziologie, prin aspectul lor arid, exprimat deseori în formule matematice de calcul vectorial, au constituit pentru mulți medici un obstacol în aprofundarea noțiunilor de electrocardiografie.

În stadiul actual, însă, cînd etapa empirică a fost mult depășită în toate ramurile medicinei, se cere și în studiul electrocardiografic o remaniere în concepția generală a acestor probleme.

În lucrarea de față am încercat să prezentăm sub o formă cît mai simplă datele fundamentale de electrofiziologie și concepția vectorială a electrocardiogramei. În fiecare capitol s-a ținut seama însă și de datele mai vechi ale electrocardiografiei empirice de la care s-a pornit dîndu-le apoi o explicație vectorială.

În felul acesta, toți cei care aveau noțiunile de bază ale electrocardiografiei nu se vor găsi dezorientați și credem că vor avea satisfacția de a-și lămuri mai bine unele probleme cunoscute.

Am căutat de asemenea — pe cît posibil — să găsim o metodă generală pentru prezentarea modificărilor patologice ale electro-

Scanned with OKEN Scanner

cardiogramei, metodă care să solicite mai mult înțelegerea logică decît memoria cititorului.

În felul acesta, am încercat să punem la îndemîna medicilor o lucrare de un interes practic imediat și să facem astfel ca bolnavul să beneficieze cît mai mult de avantajele pe care le oferă metoda electrocardiografică.

Scanned with OKEN Scanner

TABLA DE MATERII

Pag.

Cuvînt înainte 5

Introducere

Scurt istoric 13

PARTEA I

Electrocardiograma normală

Noțiuni teoretice

Capitolul I

Bazele electrofiziologice ale electrocardiografiei 19
Generalități. Structura electrică a fibrei musculare 19
Electromiograma unui segment muscular 23
Cîmp electric. Vector electric 26
Noțiunea de gradient 30

Capitolul al II-lea

Bazele anatomo-fiziologice ale electrocardiografiei 34

Capitolul al III-lea

Electrocardiograma normală (generalități) 40
Inima ca sursă electrică. Conduceri directe și indirecte 40
Conduceri bipolare și unipolare 43
Electrocardiograful 44
Analiza unei electrocardiograme normale în conducerile standard 46

Capitolul al IV-lea

Electrocardiograma normală. Interpretarea undelor și segmentelor în conducerile standard. 63
Electroatriograma 64
Electroventriculograma 67
Teoria diferențială a electroventriculogramei 77

Capitolul al V-lea

Conducerile bipolare (standard). *Triunghiul Einthoven.* 82
Axe electrice 83
Raporturile angulare dintre axele electrice. Concordanța și discordanța devierilor de axe. Dislocarea axelor 97

Pag.

Devierile simple de axe. Tipurile de poziţie. Variaţii fiziologice ale axelor electrice 107
Variaţii anatomo-fiziologice ale axelor electrice 113
Vectodiagrama în planul frontal 118
Noţiuni de vectocardiografie 122
Gradientul ventricular 132

Capitolul al VI-lea

Conduceri unipolare 140
Introducere în studiul conducerilor unipolare. Electromiograma în conduceri unipolare. 141
Electrocardiograma în conducerile unipolare. 143
Conducerile toracice (precordiale) 148
Conducerile unipolare ale membrelor 158
Sistemul dublu triaxial 171
Conduceri esofagiene 175
Generalizare şi concluzii la partea I 180

Introducere la studiul electrocardiogramei patologice 182

PARTEA a II-a

Electrocardiograma patologică

Modificările morfologice ale electroventriculogramei. Modificările electroatriogramei.
Modificările morfologice ale electroventriculogramei 183

Capitolul al VII-lea

Modificările QRS urmate de modificări secundare ST-T 187
Tipul patologic de deviere de axă 187
Tipul denumit de „preponderenţă ventriculară“ 193
Blocul de ramură „tipic“ 198
Evoluţie. Trecerea de la un tip la altul 209
Blocurile de ramură 209
Sindromul Wolff-Parkinson-White 219

Capitolul al VIII-lea

Modificările primare ST-T 227
Aspecte grafice 229
Interpretarea electrofiziologică 243
Interpretarea fizio- şi anatomopatologică 258
Semnificaţia clinică 258

Capitolul al IX-lea

Modificările izolate QRS 272
Crestături, îngroşări, unde suplimentare 273
Izodifazism în conducerile standard 276
Problema undei *Q* 277

Capitolul al X-lea

Electrocardiograma în infarctul miocardic 285
Recapitulare anatomo- şi fiziopatologică 285

Scanned with OKEN Scanner

Pag.

Analiza semnelor electrocardiografice de infarct miocardic 287
Formele topografice ale infarctului miocardic 297
Aritmii și tulburări cronologice în cursul infarctului 321
Evoluția generală a infarctelor miocardice 321
Diagnosticul infarctului miocardic 326

Capitolul al XI-lea

Alte modificări ale electroventriculogramei 334
Complexe mici; amplitudinea joasă a undelor; microvoltaje..... 334
Aspecte grafice. Semnificația electrofiziologică 334
Forme clinice 339
Modificări de durată Q-T 341
Durata *Q—T* crescută..... 342
Durata *Q—T* scurtată..... 347

Capitolul al XII-lea

Modificările morfologice ale electroatriogramei 348
Aspecte grafice și variante normale..... 348
Aspecte grafice anormale ale undei *P*..... 350
Interpretare electro- fiziologică și fiziopatologică..... 351

PARTEA a III-a

Electrocardiograma patologică

Modificările cronologice ale electrocardiogramei 355

Introducere în studiul electrocardiografic al aritmiilor 357

Capitolul al XIII-lea

Ritmuri și aritmii sinuzale. Extrasistole. Tahicardii paroxistice.... 363
Ritmuri și aritmii sinuzale 363
Extrasistolele 369
Parasistolia 394
Tahicardiile paroxistice 396

Capitolul al XIV-lea

Flutterul și fibrilația atrială..... 410

Capitolul al XV-lea

Tulburările de conducere. Blocurile. Alternanța inimii..... 428
Tulburările funcției de conductibilitate..... 428
Blocurile inimii..... 429
Celelalte tulburări de conducere 453
Alternanța inimii și alternanța electrică 455

PARTEA a IV-a

Electrocardiograma patologică

Valoarea și utilitatea practică a electrocardiogramei 457

Introducere 459

Scanned with OKEN Scanner

Pag.

Capitolul al XVI-lea

Utilitatea electrocardiogramei în diagnosticul ritmului cardiac 461
Aritmiile sinuzale 461
Extrasistolele 462
Parasistolia 464
Tahicardii paroxistice 464
Flutterul şi fibrilaţia atrială 466
Tulburările de conductibilitate. Blocurile inimii. 468

Capitolul al XVII-lea

Utilitatea electrocardiogramei în diagnosticul leziunilor cardiace 472
Leziunile miocardului ventricular 473
Leziunile endocardice 483
Leziunile pericardice 484

Capitolul al XVIII-lea

Utilitatea electrocardiogramei în diagnosticul insuficienţei cardiace 487

Capitolul al XIX-lea

Utilitatea electrocardiogramei în diagnosticul etiologic 490
Bolile şi malformaţiile congenitale ale inimii 491
Bolile infecţioase şi infecto-alergice 492
Boala hipertensivă, afecţiunile arteriale, ateromatoza, sclerozele coronare 497
Afecţiunile pulmonare. „Cordul pulmonar“..... 501
Afecţiuni miocardice de alte cauze. Tulburări endocrine, avitaminotice, toxice, dismetabolice. Tulburări electrolitice etc. „Miocardii“ şi „miocardoze“ 502
Tumorile şi formaţiunile tumorale ale inimii. Traumatisme cardiace 506
Electrocardiograma în afecţiunile digestive. 506
Inima sportivilor 507
Nevrozele cardiace 508
Electrocardiograma la copil 508
Electrocardiografia în chirurgie 509

Capitolul al XX-lea

Cum se analizează şi cum se interpretează o electrocardiogramă 511

Bibliografie 522

Index numeric al reproducerilor de electrocardiograme din cuprinsul lucrării şi analiza lor detaliată. 538
Prescurtări 574

Scanned with OKEN Scanner

INTRODUCERE

Scanned with OKEN Scanner

SCURT ISTORIC

Obiectul electrocardiografiei îl constituie studiul fenomenelor bioelectrice pe care le dezvoltă inima în cursul revoluției cardiace.

Existența unor fenomene electrice în cursul activității musculare era cunoscută mai demult (Galvani, Matteucci) dar evidențierea lor în cursul sistolei cardiace a fost demonstrată abia la mijlocul secolului trecut (Koelliker și Müller). La sfîrșitul secolului trecut, s-a reușit înregistrarea grafică a fenomenelor cu ajutorul electrometrului capilar (Marey, Waller). În aceeași epocă, în Rusia, Samoilov a întreprins cercetări similare. Majoritatea acestor încercări au rămas însă efemere din cauza imperfecțiunilor tehnice. La începutul secolului al XX-lea, o dată cu perfecționarea mijloacelor tehnice, înregistrarea electrocardiogramei a devenit posibilă cu ajutorul galvanometrului cu coardă (Einthoven). În anii 1907—1908, Einthoven și colaboratorii, printr-o serie de cercetări remarcabile, au pus bazele electrocardiografiei clinice. Metoda s-a răspîndit apoi în toate țările, fapt la care au contribuit: Samoilov în Rusia, Thomas Lewis în Anglia, Wenckebach, Rothberger și Winterberg în Austria etc. Totuși metoda electrocardiografică era încă legată de mari dificultăți tehnice din cauza maniabilității reduse a galvanometrului cu coardă. Începînd din anul 1920, o dată cu apariția amplificatorului cu lămpi (pe principii de radiotehnică), aparatura a fost mult simplificată și înregistrarea de electrocardiograme a devenit foarte simplă. În anii care au urmat, literatura medicală din toată lumea a cunoscut un număr considerabil de publicații, monografii și tratate de electrocardiografie. Cele mai importante dintre ele sînt consemnate în indexul bibliografic de la sfîrșitul lucrării. În țara noastră au fost publicate monografii mai importante de prof. C. C. Iliescu, Cotăescu, E. Viciu. Dintre numeroasele publicații apărute în periodicele noastre medicale menționăm în mod special: publicațiile școlii de fiziologie a acad. prof. D. Danielopolu din București, ale acad. prof. Enescu de la Iași precum și cele ale

Clinicei medicale de la Spitalul Colțea din București condusă de prof. B. Theodorescu. Multe din lucrările acestea au precizat cîteva probleme importante ale electrocardiografiei și unele au devenit chiar clasice mai ales în studiul aritmiilor. În majoritatea acestor lucrări însă — în special cele care datează dinainte de 1940—capitolele consacrate modificărilor morfologice ale complexului ventricular sînt tratate mai sumar și de obicei văzute într-o concepție empirică, ce solicită mai mult memoria decît înțelegerea logică a fenomenelor. Aceasta, din cauza lacunelor pe care le prezenta studiul fenomenelor electrofiziologice.

Abia în ultimii 10—15 ani, o dată cu progresele studiilor de electrofiziologie a miocardului și cu înscrierile directe de vectocardiograme cu ajutorul oscilografului catodic, electrocardiografia a început să se sprijine pe bazele mai precise ale unei concepții vectoriale. În același timp au devenit posibile cercetările directe pe inima umană, în cursul intervențiilor chirurgicale și în cursul cateterismului cardiac. Ele au confirmat experimental multe dintre datele teoretice emise sub formă de ipoteze electrofiziologice și au infirmat unele concepții mai vechi. Toate aceste lucrări au permis progrese mari și rapide în interpretarea complexului ventricular normal și patologic.

Lucrarea de față se sprijină pe numeroase lecturi; ea nu este însă o compilare, ci o redactare liberă, în care intervine mult experiența personală căpătată în laboratorul de electrocardiografie al Clinicii medicale I. P. S. M. (București) precum și aceea rezultată din predarea unui curs de electrocardiografie repetat de 5 ori în ultimii doi ani. Acest curs a fost ameliorat de la o serie la alta și acum redactat la cererea Rectoratului I. P. S. M.

Lucrarea este destinată deci, în primul rînd, acelora care, avînd unele cunoștințe de electrocardiografie, vor să aprofundeze și să înțeleagă fenomenele electrofiziologice ale miocardului. De aceea am dezvoltat mai mult capitolele teoretice care explică aspectul complexului ventricular și capitolele consacrate modificărilor morfologice ale complexului ventricular. Cît privește noțiunile de electrofiziologie musculară, ele au fost reduse la strictul necesar pentru înțelegerea electrocardiogramei. Diversele teorii și interpretări ale depolarizării și repolarizării fibrei musculare — teorii încă discutate și neadmise de toți autorii—au fost omise. De asemenea au fost evitate pe cît posibil calculele și formulele matematice. Scopul lucrării este pur practic. Intenția noastră a fost ca ea să constituie un instrument de lucru și să obișnuiască cititorul cu un sistem de gîndire, care să evite memorizarea mecanică a modificărilor electrice și astfel să-i ușureze interpretarea lor. Dar și începătorii, care vor să se inițieze în studiul electro-

Scanned with OKEN Scanner

cardiografiei, pot găsi în lucrarea de față noțiunile de bază expuse destul de elementar, pentru a progresa repede și a ajunge apoi la raționamente mai complexe.

Pentru specialiști, lucrarea nu poate reprezenta nimic nou. Totuși credem că ei vor găsi unele sistematizări originale în capitolele care privesc: modificările electroventriculogramei, clasificarea aritmiilor, valoarea practică a electrocardiogramei.

Împărțirea materiei s-a făcut în patru părți: I. Noțiuni de electrofiziologie și electrocardiograma normală. II. Modificările morfologice ale electroventriculogramei (evg) și ale electroatriogramei. III. Modificările cronologice ale electrocardiogramei. IV. Valoarea practică a electrocardiografiei.

Sistematizarea materiei și succesiunea capitolelor în această ordine nu este întîmplătoare, ci reprezintă roadele unei experiențe didactice. În numeroase cursuri pe care le-am predat, am constatat că, începînd studiul electrocardiogramei patologice cu tulburările cronologice, se ajunge destul de repede la un stadiu cînd, o dată cu terminarea studiului aritmiilor, începătorii capătă oarecare siguranță în diagnosticul ritmului cardiac, ceea ce le dă impresia că au învățat esențialul electrocardiografiei. Mulți dintre ei consideră chiar că ceea ce mai rămîne de studiat este de importanță secundară. Realitatea este însă tocmai contrariul: problemele esențiale ale electrocardiografiei, adevăratele progrese, au fost realizate în domeniul concepției vectoriale, în aplicarea noțiunilor de electrofiziologie la studiul modificărilor morfologice ale ecg.

De aceea cititorul, aflîndu-se de la început în fața acestor probleme, va fi stimulat să privească electrocardiografia în primul rînd ca pe o metodă de studiu a fenomenelor electrobiologice și nicidecum ca pe o înregistrare grafică mai perfecționată a fenomenelor mecanice din cursul revoluției cardiace. El trebuie să rămînă cu noțiunea că o anumită etapă a electrocardiografiei este depășită și că studiul aritmiilor—care în cărțile mai vechi avea o dezvoltare disproporționată — nu reprezintă interesul primordial al electrocardiografiei. De la concepția îngustă pe care o avea — a unei metode grafice de înregistrare a aritmiilor — el va trece spre o concepție mai științifică, a unei metode obiective, chemată să pătrundă pînă în intimitatea fenomenelor de fiziologie patologică a fibrei miocardice.

Ca atare, am adoptat următoarea înlănțuire logică a noțiunilor și a capitolelor: noțiuni generale de electrofiziologie, noțiuni de electrofiziologie cardiacă, aplicarea acestor noțiuni la studiul electrocardiogramei normale și apoi la studiul electrocardiogramei patologice (partea I și a II-a). În acest timp cititorul se familiarizează cu noțiunile de electro-fiziologie, observă că este vorba

Scanned with OKEN Scanner

de fenomene electrice spațiale proiectate pe diverse planuri, ceea ce îl îndeamnă să cerceteze cu atenție ecg în diverse conduceri etc., adică îl orientează just spre o concepție vectorială a electrocardiogramei.

Iconografia se compune din 170 figuri schematice și 123 figuri cu reproduceri de electrocardiograme, pentru exemplificări. Schemele — deși uneori inspirate din diferite lucrări — sînt în cea mai mare parte originale. Reproducerile au fost executate după electrocardiograme din colecția Clinicii medicale I. P. S. M. avînd un specific pronunțat de cardiologie. Exemplele au fost alese cît mai tipice, din colecția care numără peste 10 000 electrocardiograme. Reproducerile sînt grupate uneori cîte două, trei și chiar cinci cazuri similare pe aceeași figură ceea ce ridică la un număr mult mai mare exemplele destinate ilustrării capitolelor teoretice. Pentru a nu încărca prea mult figurile, exemplele au fost compuse numai din cele trei conduceri standard și două-trei precordiale. Multe din graficele reproduse, făcînd parte din colecția mai veche a laboratorului de electrocardiografie, ele au fost înregistrate fără conducerile unipolare ale membrelor. În marea majoritate a cazurilor aceste conduceri nu sînt necesare, aspectul electrocardiografic din conducerile standard și precordiale fiind suficient pentru analiza corectă a graficelor. Conducerile unipolare ale membrelor au fost reproduse în cîteva exemple, pentru a ilustra utilitatea lor, ca metodă complementară a conducerilor standard.

Înregistrările au fost făcute cu două aparate: un electrocardiograf amplificator Hellige cu patru înscrieri simultane și un ecgraf amplificator Siemens cu o singură înscriere. Amplificarea este mereu aceeași adică 1 milivolt = 10 mm. Timpul este marcat sincron cu înscrierea ecg, astfel: pentru aparatul cu conduceri simultane, liniile mai groase la 0,10 s și liniile mai fine la 0,02 s; pentru aparatul cu o singură înscriere liniile sînt la 0,05 s.

Schemele de electrocardiograme au fost desenate pe hîrtie milimetrică, socotind pentru fiecare milimetru 0,02 s. Aceste date de etalonare fiind socotite mereu aceleași nu au mai fost reamintite la fiecare grafic în parte, ci numai acolo unde etalonarea timpului a fost diferită, s-a specificat pe ecg.

Unele dintre graficele alese pentru exemplificări comportă diverse anomalii și modificări patologice, dar în legenda figurii respective este analizată numai modificarea ce ilustrează cazul în speță. De aceea la sfîrșitul lucrării — într-un index numeric — se revine cu o analiză detaliată a fiecăreia în parte, cuprinzînd de data aceasta ansamblul electrocardiogramei patologice, ceea ce va putea servi cititorului și ca un exercițiu practic.

Scanned with OKEN Scanner

PARTEA I

ELECTROCARDIOGRAMA NORMALĂ

NOȚIUNI TEORETICE

Scanned with OKEN Scanner

Capitolul I

BAZELE ELECTRO-FIZIOLOGICE ALE ELECTROCARDIOGRAFIEI

GENERALITĂȚI. STRUCTURA ELECTRICĂ A FIBREI MUSCULARE

Fibra musculară, și în general orice celulă vie, este sediul unor fenomene electrice. În stare de repaus, avînd ionii pozitivi răspîndiți în mod uniform pe toată suprafața exterioară a membranei celulare, fibra musculară se găsește în echilibru electric; ea este *polarizată* (fig. 1).

Excitația musculară este însoțită de *depolarizare* musculară. Mecanismul intim al depolarizării musculare nu este încă pe deplin elucidat, deși au fost elaborate pînă în prezent diverse ipoteze și teorii electro-biologice*. Ceea ce se știe este că structura

*Dintre aceste teorii, cea admisă azi de majoritatea autorilor este teoria „dipolului", ipoteză de lucru foarte comodă pentru explicarea fenomenelor electro-biologice și pentru interpretarea lor vectorială. Conform acestei teorii, excitarea fibrei musculare într-un punct, duce la creșterea permeabilității membranei în acel punct, ceea ce antrenează o dezorganizare a structurii electrice de pe suprafața membranei. Sarcinile pozitive de la nivelul segmentului excitat scad (=depolarizare), ceea ce duce la stabilirea unei diferențe de potențial între acest segment și părțile învecinate, încă polarizate. În aceste condiții, partea polarizată poate fi considerată ca un „izvor" și partea depolarizată ca o „depresiune" din punct de vedere electric. Acest cuplu formează unitatea funcțională („dipolul") procesului de depolarizare, avînd sarcinile electrice pozitive la nivelul „izvorului" (segmentul încă polarizat), iar sarcinile electrice negative la nivelul „depresiunii" (segmentul depolarizat). În mod convențional se consideră că acest „dipol" poate fi simbolizat printr-o săgeată (= un vector), orientată de la negativ spre pozitiv. Acest dipol se deplasează de-a lungul fibrei musculare în sensul în care ea este cuprinsă de unda de excitație. Observăm că deplasarea dipolului de depolarizare se face cu izvorul înainte, adică depolarizarea avansează cu sarcinile electrice pozitive în frunte. Repolarizarea se face printr-un meca-

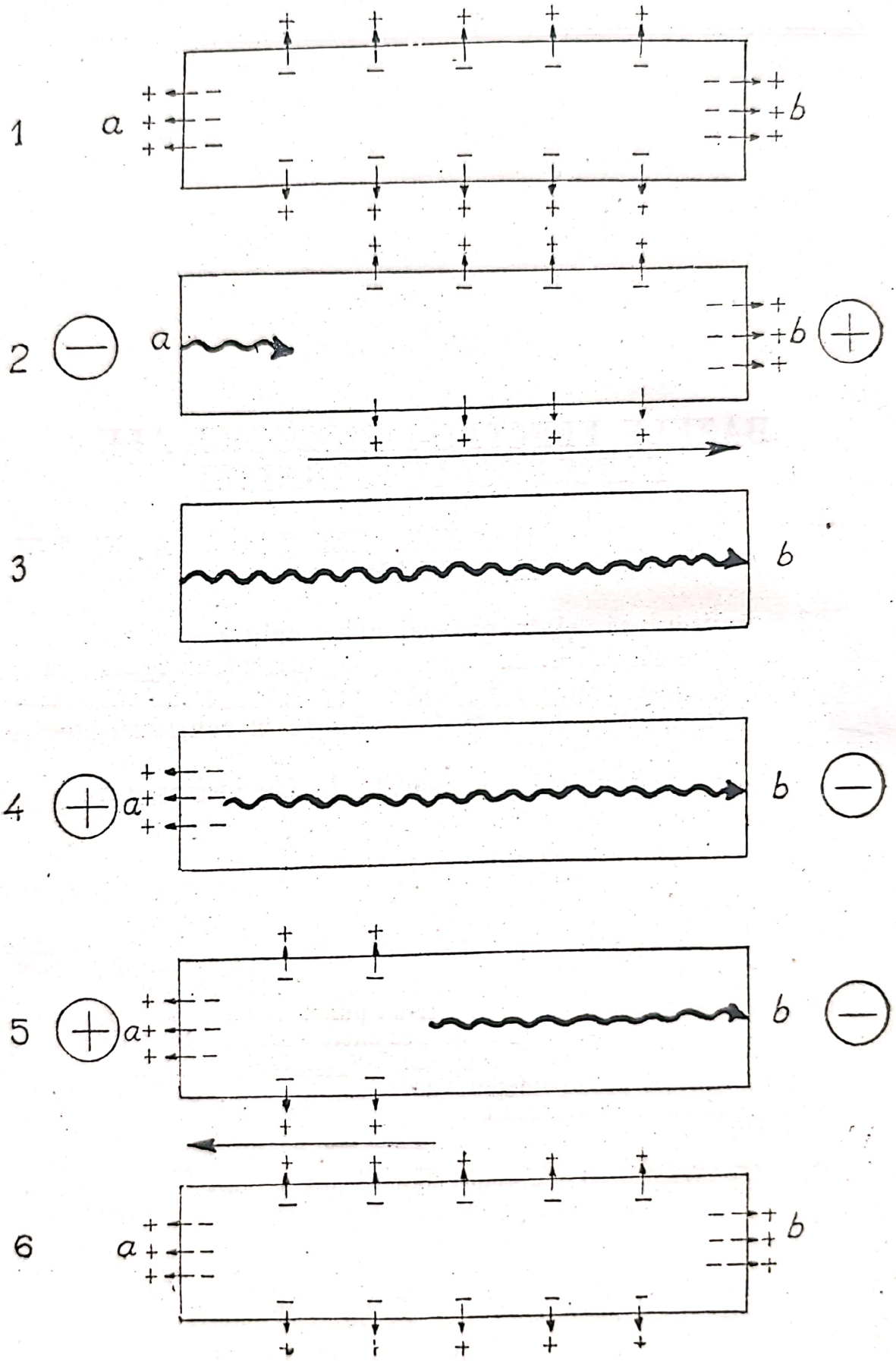

Fig. 1 — vezi legenda în pag. 21.

Scanned with OKEN Scanner

Fig. 1. — *Schema unei fibre musculare și distribuirea sarcinilor electrice în cursul procesului de excitație și de retragere a excitației.* — *1.* Stadiul de repaus (polarizat); sarcinile electrice sînt astfel dispuse de o parte și de cealaltă a membranei, încît există un echilibru electric. — *2.* Excitarea în extremitatea *a*, duce la depolarizarea fibrei, prin dezorganizarea structurii electrice. Depolarizarea (ca și excitația) înaintează de la extremitatea *a* spre extremitatea *b*, avînd sarcini electrice pozitive în frunte. Extremitatea *a* este deci relativ electronegativă față de extremitatea *b*. — *3.* Excitația a atins și punctul *b* astfel încît toată fibra este depolarizată, fiind din nou în echilibru electric. — *4.* și — *5.* Pe măsură ce excitația se retrage, se produce repolarizarea, adică se reorganizează structura electrică a fibrei, cu sarcinile electrice dispuse de o parte și de alta a membranei. Repolarizarea începe tot la extremitatea *a* și înaintează concomitent cu retragerea excitației spre extremitatea *b*, avînd de data aceasta însă sarcini electrice negative în frunte. Din nou se manifestă un dezechilibru electric între extremitatea *a* și extremitatea *b*, care este însă de sens opus; *b* fiind relativ electronegativ față de *a*. — *6.* Fibra a ajuns din nou în stadiul de repaus, cu structura sa electrică restabilită (polarizată).

~~~→ Săgeata șerpuită simbolizează excitația și sensul în care se propagă (*2*, *3*) și apoi se retrage (*4*, *5*).

———→ Săgeata rectilinie simbolizează dezechilibrul electric și sensul în care se exercită diferența de potențial.

electrică și dispoziția ionilor pozitivi și negativi din jurul membranei celulare sînt modificate în cursul procesului de excitare a fibrei musculare. Zona excitată (= depolarizată) devine electronegativă față de zonele încă neexcitate (= polarizate). Deci, în cursul procesului de excitare musculară iau naștere diferențe de potențial electric, care preced contracția musculară și care traduc progresiunea excitației prin fibra musculară. Cînd contracția s-a produs și excitația a încetat, fibra musculară recuperează potențialul său biologic. Această retragere a excitației este însoțită — concomitent cu fenomene chimice importante — și de reconstituirea structurii electrice a fibrei musculare: fibra musculară se *repolarizează* și devine din nou electropozitivă pe toată suprafața membranei celulare. Deci, în cursul retragerii excitației se produce din nou un dezechilibru electric, cu diferențe de potențial între zonele încă excitate (adică depolarizate) care sînt relativ electronegative, și zonele din care excitația s-a retras (zonele repolarizate). Retragerea excitației se produce după anumite legi, valabile pentru orice țesut muscular care se găsește în condiții fiziologice perfect normale:

---

nism similar. Segmentul repolarizat, care a fost părăsit de unda de excitație, devine acum „izvorul" în timp ce segmentul încă depolarizat este „depresiunea" electrică. Avem deci din nou ca unitate funcțională un „dipol" care avansează de-a lungul fibrei musculare, pe măsură ce unda de excitație se retrage. Observăm însă că de data aceasta, deplasarea dipolului se face cu „depresiunea" înainte, adică repolarizarea avansează de-a lungul fibrei musculare, cu sarcinile electrice negative în frunte.

Scanned with OKEN Scanner
~~~

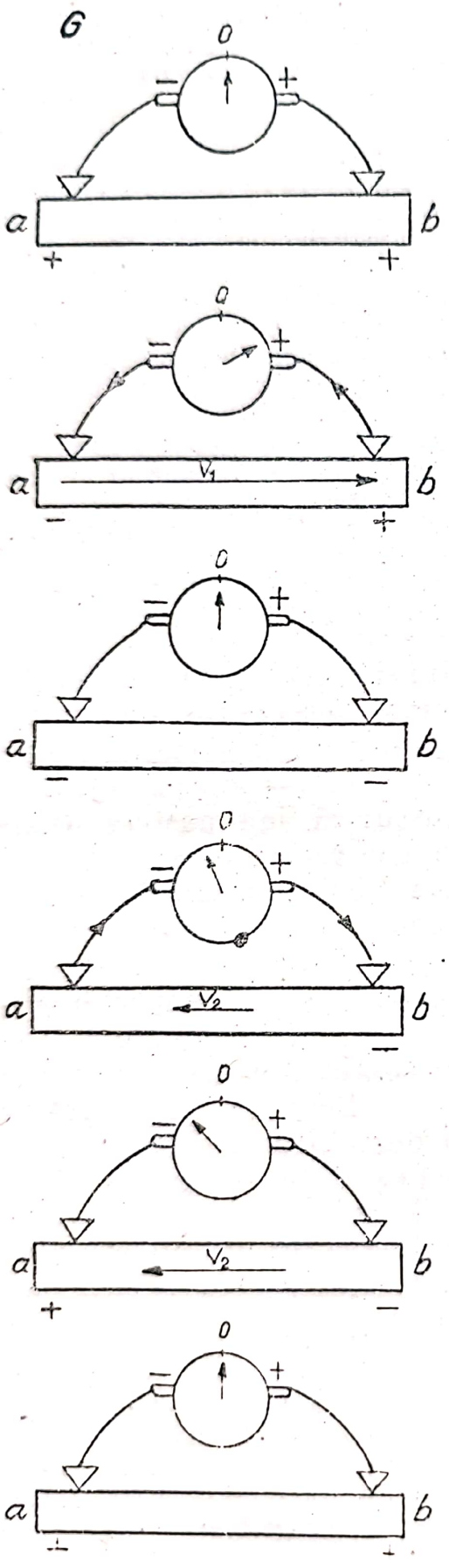

Fig. 2 — vezi legenda în pag. 23.

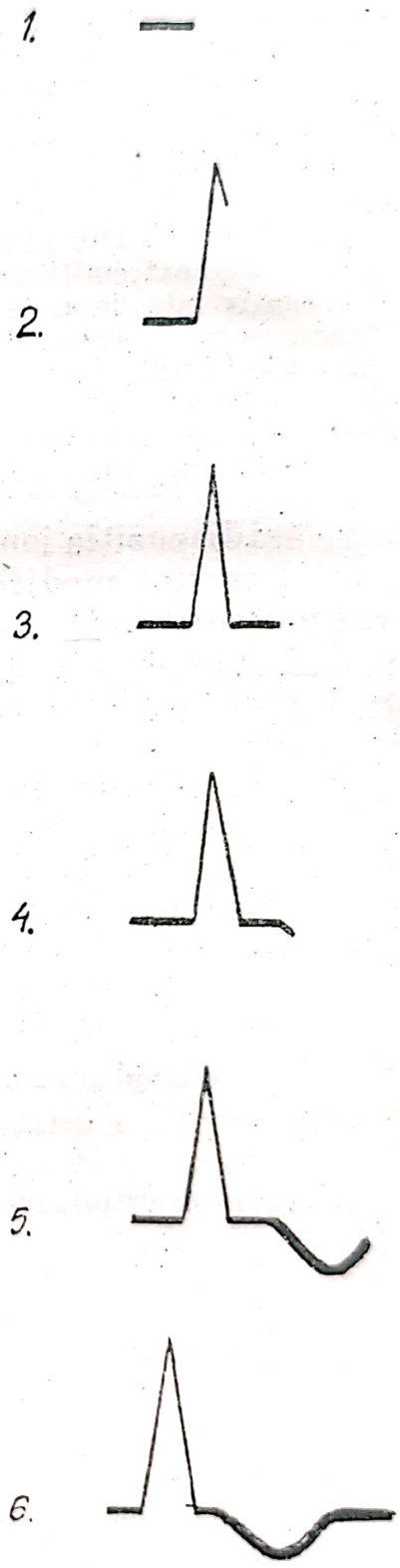

Scanned with OKEN Scanner

Fig. 2. — *Electromiograma unui segment muscular* (vezi explicațiile în text). — *a b* este segmentul muscular; *G* galvanometrul.

În partea stîngă a figurii, segmentul muscular și modul de a stabili circuitul cu galvanometrul. → Diferența de potențial și sensul în care se exercită.

În partea din dreapta a figurii, înregistrarea grafică (a variațiilor galvanometrului) corespunzătoare fiecăreia din fazele de depolarizare *(2, 3)* și de repolarizare *(4, 5)*.

1) zonele în care a început excitația, sînt acelea pe care excitația le părăsește primele;

2) procesul de retragere al excitației este un proces lent, care durează mai mult decît invazia excitației.

Aceste particularități ale fiziologiei musculare se reflectă și în fenomenele electrice care însoțesc contracția musculară: procesul de repolarizare începe în zonele care au fost primele excitate; repolarizarea durează mai mult decît depolarizarea.

ELECTROMIOGRAMA UNUI SEGMENT MUSCULAR (fig. 2)

Considerăm un segment muscular *a*, *b*, pe care îl presupunem format dintr-un mare număr de fibre musculare dispuse paralel în sens longitudinal. Fenomenele electrice care se produc în acest segment muscular reprezintă o sumație a fenomenelor din fiecare fibră. Pentru a pune în evidență aceste fenomene electrice, punctele *a* și *b* sînt legate între ele printr-un fir conductor, căruia i se intercalează un galvanometru foarte sensibil. Punctul *a* se leagă convențional de borna negativă (—) și punctul *b* de borna pozitivă (+) a galvanometrului.

În aceste condiții experimentale se constată următoarele:

1. **Stadiul polarizat.** În repaus, segmentul muscular fiind polarizat nu există nici o diferență de potențial între punctele *a* și *b*. Acul galvanometrului stă imobil la 0. Grafic se înscrie o linie dreaptă numită de „zero potențial".

2. **Faza de depolarizare.** Excitația s-a produs în punctul *a*, care se depolarizează. Din această cauză ia naștere un dezechilibru electric între punctul *a* (—) depolarizat și punctul *b* (+) încă polarizat. Acest dezechilibru poate fi simbolizat printr-o săgeată orientată de la — spre + (în exemplul nostru V_1 de la *a* spre *b*). Rezultatul acestui dezechilibru electric devine perceptibil grație galvanometrului, care arată că prin circuitul exterior curge un curent electric („curentul de acțiune") de la + spre — . Acul galvanometrului este deviat brusc într-un sens și grafic se înscrie o linie care se ridică brusc deasupra liniei de zero potențial și

Scanned with OKEN Scanner

atinge un maxim. Depolarizarea, ca și excitația, ajunge însă repede și la extremitatea *b*. Pe aceeași măsură, dezechilibrul electric scade și diferența de potențial dispare.

Acul galvanometrului revine brusc la poziția 0. Unda grafică, după ce a descris un unghi ascuțit, cade și ea brusc spre linia de zero potențial.

3. **Stadiul depolarizat.** După ce excitația a cuprins tot segmentul muscular, care se găsește acum complet depolarizat, între punctele *a* și *b* nu mai există nici o diferență de potențial, prin circuitul exterior nu curge nici un curent și acul galvanometrului stă nemișcat la 0.

Grafic se înscrie un segment situat pe linia de zero potențial, numit segment izoelectric.

4. și 5. **Faza de repolarizare.** Repolarizarea începe în zona care a fost prima excitată și de aci se propagă în același sens în care s-a produs excitația (adică de la *a* spre *b*). Deci, în cursul repolarizării se produce din nou un dezechilibru electric între zona încă depolarizată, relativ electronegativă (extremitatea *b*) și zona repolarizată (extremitatea *a*). Putem simboliza acest fenomen tot printr-o săgeată V_2 orientată de la — spre + (în exemplul nostru de la *b* spre *a*).

Observăm că această săgeată are o orientare opusă celei din faza de depolarizare. Prin circuitul exterior curge un curent electric de la + spre —, și acul galvanometrului este deviat în sens opus.

Grafic se înscrie o undă care coboară sub linia de zero potențial, dar care are o desfășurare mai puțin amplă, însă mai prelungită.

6. **Stadiul polarizat.** Segmentul muscular este din nou în rapaus, complet repolarizat, în echilibru electric. Între punctele *a* și *b* nu mai există nici o diferență de potențial. Acul galvanometrului a revenit la 0.

Grafic se înscrie din nou linia de zero potențial.

Din succesiunea acestor fenomene a rezultat un grafic de aspect difazic (electromiograma) (fig. 2, nr. 6), cu o undă inițială (unda de depolarizare) de un sens, urmată de o undă finală (unda de repolarizare) de sens opus. Unda de depolarizare este de durată mică, dar intensă și ascuțită. Unda de repolarizare este de durată mai prelungită dar mai puțin intensă și rotunjită. Suprafețele înscrise de aceste două unde sînt egale dacă fenomenele electrice care se petrec în cursul repolarizării egalează pe cele din cursul depolarizării. Între aceste două unde se intercalează un segment izoelectric de durată mai mult sau mai puțin prelungită, care corespunde momentului cînd excitația a cuprins întreg segmentul muscular. Mai

Scanned with OKEN Scanner

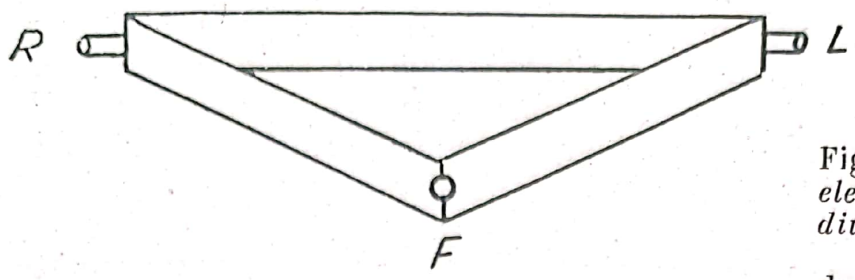

Fig. 3. — *Cîmpul electric dintr-un mediu conductor.*

S u s : vasul de experiență umplut cu o soluție salină (= mediu conductor) și cele trei borne: **R, L, F.**

J o s : stabilirea celor trei circuite(=conduceri): **C I, C II, C III** și înregistrarea grafică corespunzătoare a vectorului de depolarizare *(V_1)* și a vectorului de repolarizare *(V_2)*.

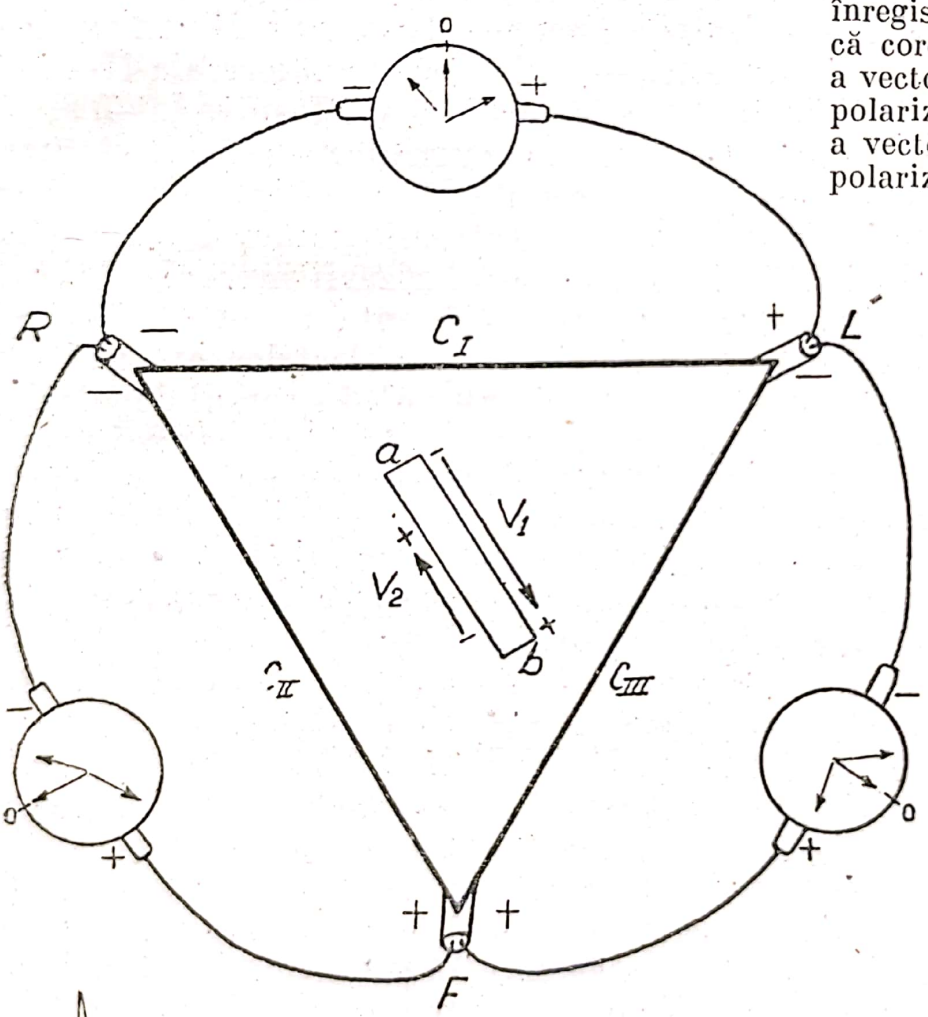



trebuie insistat și asupra faptului că amplitudinea undelor grafice nu este în raport cu intensitatea sau cu calitatea contracției musculare. Undele grafice nu reprezintă decît dezechilibrul electric din cursul depolarizării și repolarizării, și intensitatea lor este condiționată de legile de propagare și proiecție a *cîmpului electric*.

Pentru a generaliza aceste noțiuni vom presupune următoarea experiență: într-un vas triunghiular echilateral **RLF** (fig. 3) avînd la fiecare unghi o bornă și umplut cu o soluție salină, repetăm experiența de mai sus. Bornele servesc pentru a face legătura cu galvanometrul. Vom respecta următoarea regulă: borna negativă a galvanometrului va fi legată de borna vasului de experiență care este mai apropiată de extremitatea segmentului muscular de unde pleacă excitația (adică extremitatea *a*). Putem stabili astfel trei circuite electrice, pe care le vom numi convențional: conducerea I (**C I**) între R (—) și L (+), conducerea a II-a (**C II**) între R (—) și F (+), conducerea a III-a (**C III**) între L(—) și F(+) (fig. 3). Excitarea segmentului muscular cufundat în mediul salin conductor al vasului permite să se înregistreze în fiecare din cele trei conduceri cîte o electromiogramă. Deducem că în cursul depolarizării și apoi al repolarizării musculare în vasul nostru de experiență se manifestă diferența de potențial electric. Segmentul muscular joacă rolul unei pile electrice, extremitatea *a* fiind un pol și extremitatea *b* celălalt pol. În cursul depolarizării *a* este negativ (—) și *b* este pozitiv (+), pentru ca apoi în cursul repolarizării rolul (semnul lor electric) să se inverseze, conform legilor electro-fiziologice enunțate mai sus, legate de invazia și apoi de retragerea excitației. Această pilă electrică cufundată în mediul conductor dezvoltă un *cîmp electric*, care se manifestă prin diferențe de potențial între bornele vasului.

CÎMP ELECTRIC. VECTOR ELECTRIC

Noțiunea de cîmp electric exprimă faptul că întreg mediul conductor în care se află cufundată o pilă electrică, devine sediul unor fenomene electrice. Regiunea în care se află extremitatea *a* capătă potențiale electrice de același semn cu polul *a* și regiunea în care se află extremitatea *b* dezvoltă potențiale de același semn cu extremitatea *b* a pilei electrice. Aceste potențiale electrice sînt dispuse în jurul polului respectiv după anumite legi, în așa fel încît diferențele de potențial maxime se manifestă pe o anumită direcție (= axa electrică).

Totalitatea diferențelor de potențial între diversele puncte ale unui cîmp electric poate fi rezumată printr-o rezultantă, simbolizată

Scanned with OKEN Scanner

ca o săgeată, orientată din regiunile negative înspre regiunile pozitive ale cîmpului electric. Este ceea ce se numește *un vector electric.*

Vectorul este o ficțiune matematică, foarte utilă pentru explicarea și studiul fenomenelor fizice în care intervin mărimi dirijate (în spațiu sau în plan). Aceasta este chiar definiția vectorului: o mărime orientată și dirijată în spațiu sau în plan. Vectorul reprezintă o noțiune complexă care reunește patru noțiuni mai simple:

1. Noțiunea de valoare numerică sau scalară, exprimabilă în anumite unități de măsură.
2. Noțiunea de orientare în spațiu sau în plan.
3. Noțiunea de punct de aplicare.
4. Noțiunea de sens.

Vectorul formează totuși un întreg, simbolizat printr-o săgeată. Mărimea săgeții reprezintă valoarea numerică; poziția ei în spațiu sau în plan arată orientarea; coada ei arată punctul de aplicare; vîrful săgeții indică sensul.

Cîmpul electric reprezintă o infinitate de diferențe de potențial (=mărimi dirijate, adică vectori electrici) care pot fi rezumate toate, într-un moment dat, printr-o rezultantă unică (un vector rezultant care însumează vectorial totalitatea vectorilor parțiali). În cazul unui cîmp electric care ar rezulta în mediul conductor din cauza unei pile electrice, vectorul rezultant ar avea o mărime, o orientare și un sens, invariabile. În cazul fenomenelor de depolarizare și de repolarizare însă, cîmpul electric variază de la un moment la altul, după modul în care se propagă sau se retrage excitația și după intensitatea fenomenelor de depolarizare și de repolarizare. Deci, vectorul care simbolizează aceste fenomene variază de la un moment la altul; aceste variații pot să privească toate atributele vectorului, adică: mărimea, orientarea, sensul.

Vectorul care reprezintă o diferență de potențial electric este dirijat de la minus (—) spre plus (+), adică în fenomenele electrobiologice dinspre regiunile depolarizate (—) spre regiunile polarizate (+). Vîrful săgeții este orientat spre regiunile în care potențialul pozitiv (+) este cel mai bine exprimat. Mărimea vectorului se socotește în fracțiuni de volt: în milivolți (1/1000 dintr-un volt) sau în microvolți (1/1000 dintr-un milivolt).

În exemplul nostru, al unei electromiograme simple, vectorul electric, ca și axa electrică, are chiar direcția (orientarea) segmentului muscular considerat, atît în cursul depolarizării, cît și în cursul repolarizării. Sensul vectorului însă și mărimea lui variază după momentul considerat:

— în cursul depolarizării (invazia excitației) vectorul va fi mai amplu dar de durată scurtă și cu sensul de la extremitatea *a* (—) spre extremitatea *b* (+);

Scanned with OKEN Scanner

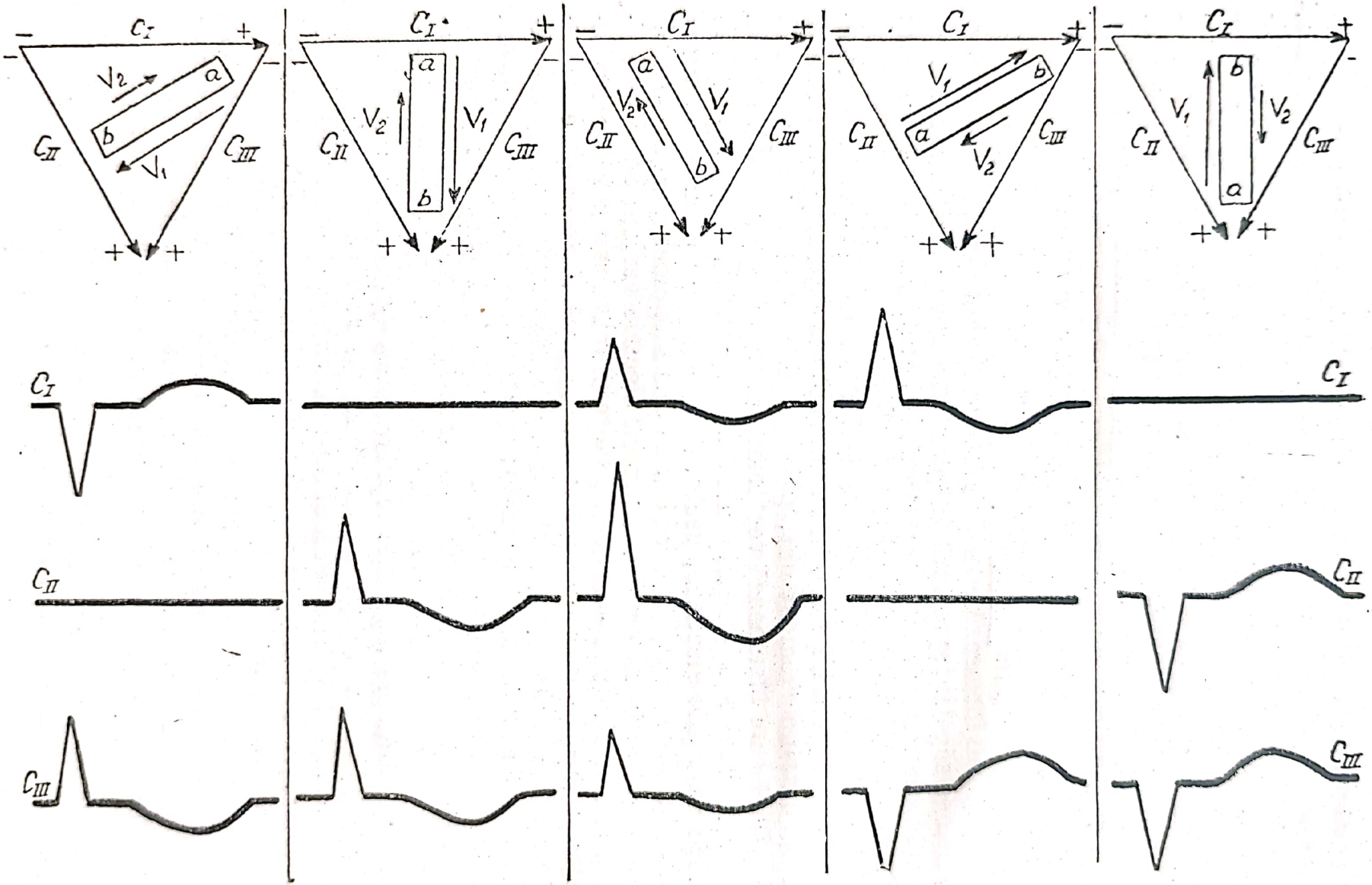

Fig. 4 — vezi legenda în pag. 29.

Fig. 4. — *Cîteva exemple de electromiograme înregistrate în vasul de experiență.* În partea de sus a figurii, vasul de experiență și poziția segmentului muscular. V_1 = vectorul de depolarizare. V_2 = vectorul de repolarizare.

În partea de jos a figurii, aspectul grafic al electromiogramei în cele trei conduceri (C I, C II, C III). Se observă aspectul variabil al graficelor, după poziția segmentului muscular în vasul de experiență, adică după modul în care se dezvoltă cîmpul electric.

— amplitudinea undelor grafice depinde de orientarea vectorilor; cînd ei sînt dispuși paralel cu conducerea, se înregistrează unde ample; cînd ei au o orientare perpendiculară pe conducere, undele grafice se anulează;

— sensul — în sus sau în jos — al undelor este determinat de sensul vectorului față de conducere; undele sînt orientate în sus, adică pozitive, cînd vectorul este de același sens cu conducerea; undele sînt orientate în jos, adică negative, cînd vectorul este de sens opus conducerii.

— în cursul repolarizării (retragerea excitației), vectorul va fi mai puțin amplu dar de durată mai lungă și cu sensul de la *b* (—) spre extremitatea *a* (+).

În condițiile experienței noastre (fig. 3), consecutiv cîmpului electric ce se dezvoltă în mediul conductor, putem capta simultan în cele trei circuite (conduceri), curenții de acțiune din cursul depolarizării și apoi repolarizării segmentului muscular. Se poate înregistra astfel grafic, cîte o electromiogramă în fiecare conducere. Condițiile experimentale fiind normale, și retragerea excitației urmînd aceeași cale ca și invazia excitației, se înregistrează electromiograme tipice de aspect difazic. Constatăm însă că în cele trei conduceri amplitudinea undelor grafice nu este aceeași: ele sînt mai ample în conducerea a II-a. Mai observăm (fig. 4) că atunci cînd sensul vectorului este același cu sensul conducerii, se înregistrează o undă grafică situată deasupra liniei de zero potențial, iar dacă între sensul vectorului și sensul conducerii există opoziție, unda grafică se situează dedesubtul liniei de zero potențial. În exemplul nostru, în cele trei conduceri unda grafică de depolarizare este deasupra și cea de repolarizare dedesubtul liniei de zero potențial, conform cu orientarea vectorului de depolarizare și de repolarizare. Aceste aspecte grafice sînt conforme unei relații trigonometrice după care se efectuează proiecția unui vector pe o axă:

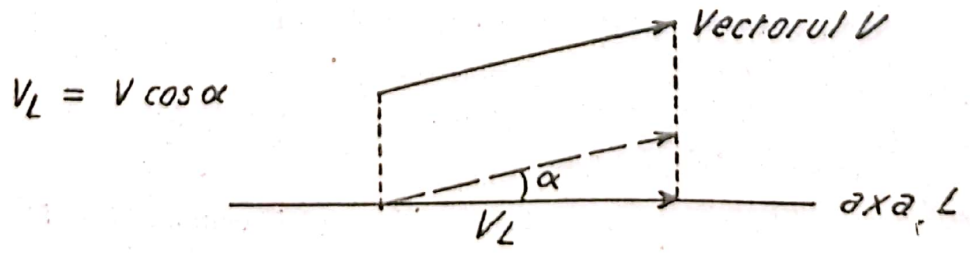

În această relație, V este vectorul, V_L este proiecția lui pe axa L, și α este unghiul vectorului V cu axa L. Dacă V este paralel cu L, atunci $\alpha=0°$, $\cos\alpha=1$ și $V_L=V$. Dacă V este perpendicular pe L, atunci $\alpha = 90°$, $\cos\alpha=0$ și $V_L=0$. Cu alte cuvinte putem spune: cînd vectorul tinde să devină paralel cu conducerea, amplitudinea undelor grafice crește spre valorile maxime; cînd vectorul tinde să devină perpendicular pe conducere, amplitudinea undelor grafice scade. Sensul pozitiv sau negativ al undelor grafice este determinat de sensul vectorului față de conducerea respectivă, după cum am văzut mai sus (vezi exemplele din fig. 4).

NOȚIUNEA DE GRADIENT (fig. 5)

Cînd am descris electromiograma normală, am văzut că unda grafică de depolarizare nu are același aspect cu cea de repolarizare. Prima este de durată scurtă dar de intensitate mare, pe cînd ultima este mai puțin intensă dar mai prelungită. Suprafețele* înscrise de aceste două unde sînt însă egale și fiindcă ele sînt de sens opus, suma lor algebrică este nulă. Această constatare exprimă matematic faptul că fenomenele de depolarizare și de repolarizare, care se produc în condiții de perfectă omogenitate pentru toată masa musculară interesată, se egalează între ele: nu există nici un *gradient*, ceea ce se poate exprima prin ecuația
G = suprafața dep. + suprafața rep. = 0 adică Gradient = 0.

Dacă reluăm experiența de mai sus și printr-un artificiu creăm condiții metabolice neomogene în segmentul muscular considerat, vedem că apare un gradient (fig. 6). Aceasta se poate obține prin răcirea extremității *a*, de unde pleacă excitația. În aceste condiții depolarizarea nu este modificată în mod apreciabil. În schimb însă, din cauza răcirii, repolarizarea este întîrziată în regiunea *a* și ea începe la extremitatea *b*, de unde se extinde apoi spre extremitatea *a*. Rezultă deci în cursul repolarizării diferențe de potențial între *b* care a devenit pozitiv (+) și *a* care este încă negativ (—), adică un vector de repolarizare orientat de la *a*(—) spre *b* (+). Conform celor arătate mai sus, acest vector se va înscrie ca o undă grafică nu prea amplă și rotunjită, avînd același sens cu unda de depolarizare (fig. 6). Suprafețele înscrise de cele două unde nu se mai egalează între ele și suma lor algebrică nu este nulă.

---

*Undele grafice avînd o conformație triunghiulară, suprafețele lor aproximative se calculează după formula:

$$\frac{\text{Durata} \times \text{Înălțimea}}{2}$$, care exprimă microvolți-secundă (fig. 5).

Scanned with OKEN Scanner

G = suprafața dep. + suprafața rep. $\neq 0$ $G \neq 0$, adică există un gradient.

Pe baza acestor noțiuni teoretice și experimentale putem enunța următoarele legi fundamentale ale fenomenelor electro-fiziologice:

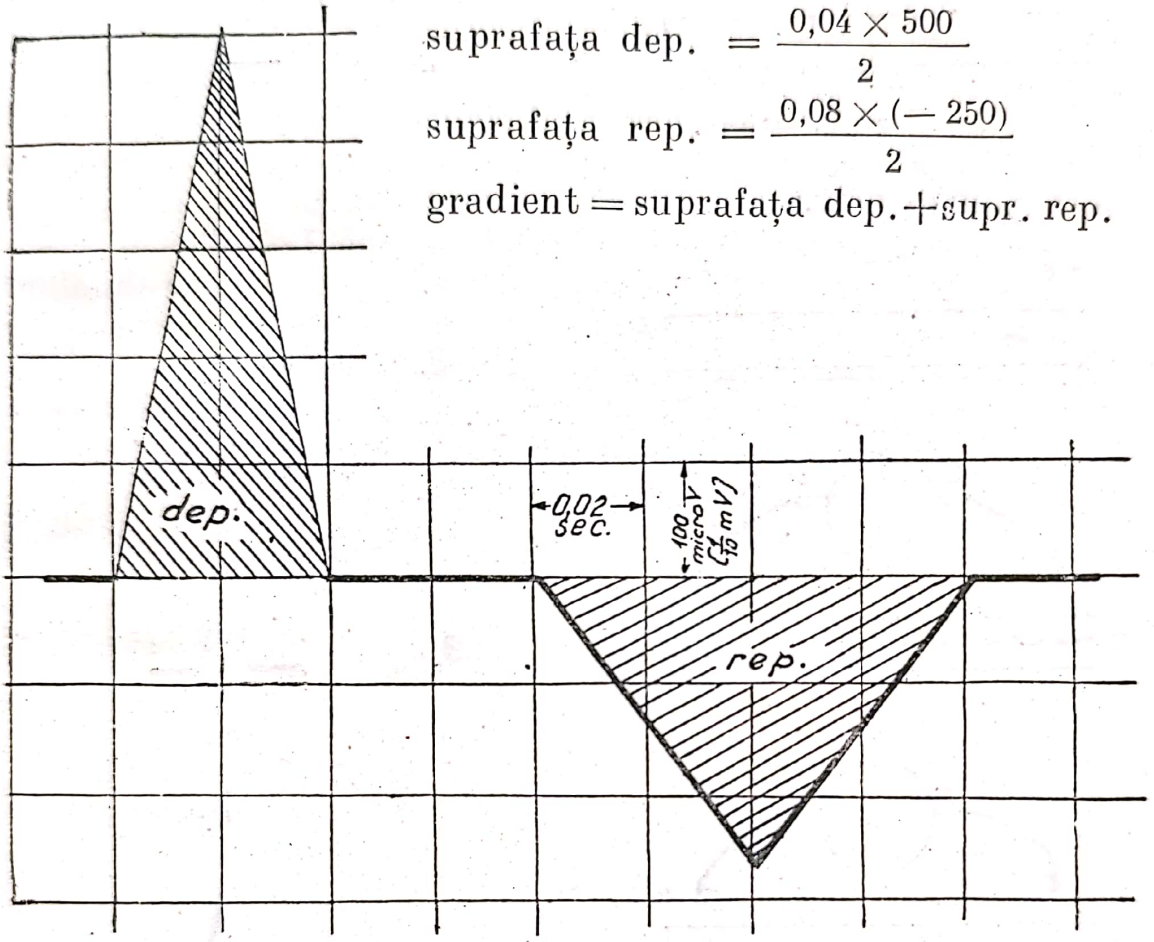

$$\text{suprafața dep.} = \frac{0{,}04 \times 500}{2}$$

$$\text{suprafața rep.} = \frac{0{,}08 \times (-250)}{2}$$

gradient = suprafața dep. + supr. rep.

Fig. 5. — *Noțiunea de gradient.* Liniile verticale măsoară timpul la 0,02 secunde. Liniile orizontale măsoară diferențele de potențial în 1/10 milivolt *(mV)*, adică 100 microvolt *(μV)*:

dep. = suprafața înscrisă de unda de depolarizare;

rep. = suprafața înscrisă de unda de repolarizare;

Suprafețele se consideră triunghiulare și se determină (cu o aproximație suficientă) după formula geometrică cunoscută $\frac{\text{baza} \times \text{înălțimea}}{2}$

În această formulă, baza este durata undei electrice exprimată în secunde, iar înălțimea este diferența de potențial exprimată în microvolți. Rezultă că suprafețele undelor electrice exprimă microvolți-secundă (μV sec.). Suprafețele situate deasupra liniei izoelectrice se consideră pozitive, iar cele situate dedesubt, negative.

În exemplul nostru, unda de depolarizare durează 0,04 sec. și are înălțimea de 500 microvolți, deci suprafața va fi de 10 microvolți-secundă. Unda de repolarizare durează 0,08 sec. și are o înălțime negativă de 250 microvolți; suprafața va fi de — 10 microvolți-secundă. Gradientul = suprafața dep. + suprafața rep. = + 10 + (— 10) = 0. Gradient = 0 adică nu există gradient.

Scanned with OKEN Scanner

Fig. 6 — vezi legenda în pag. 33.

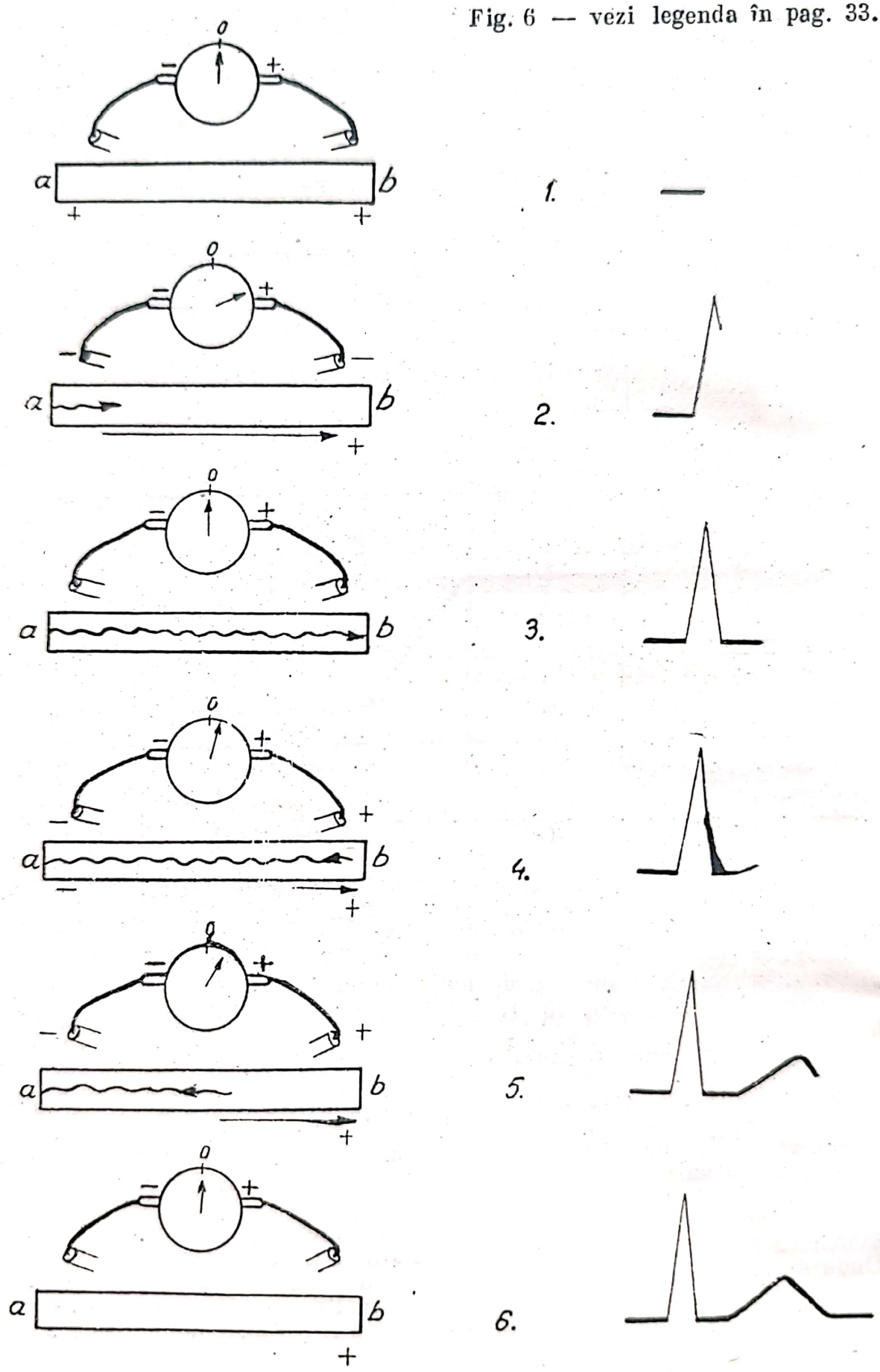

Scanned with OKEN Scanner

Fig. 6.— *O electromiogramă cu gradient* (vezi explicațiile din text). Figura trebuie privită comparativ cu figura 2. Fazele figurate sînt aceleași: la nr. *1* stadiul polarizat; la nr. *2* și *3*, depolarizarea, care nu este modificată de condițiile noi ale experienței; la nr. *3*, momentul de echilibru electric; la nr. *4* și *5*, repolarizarea, care în condițiile experienței se face pe altă cale decît cea a depolarizării.

— atunci cînd excitarea și retragerea excitației urmează aceeași cale, unda de depolarizare și unda de repolarizare *trebuie să fie de sens opus* (aspect difazic);

— atunci cînd retragerea excitației urmează altă cale decît aceea pe care s-a făcut excitarea, unda de repolarizare nu se opune undei de depolarizare și *poate avea chiar același sens cu ea*;

— atunci cînd în mușchiul considerat fenomenele de excitare și de retragere a excitației nu se produc în condiții de perfectă omogenitate, există un gradient. Este ceea ce se petrece în cazul contracției ventriculare (= gradientul ventricular).

Aceste noțiuni reprezintă fundamentele explicației electrofiziologice ale electrocardiogramei.

Scanned with OKEN Scanner

Capitolul al II-lea

BAZELE ANATOMO-FIZIOLOGICE ALE ELECTROCARDIOGRAFIEI

Inima embrionară este un tub contractil, avînd un capăt venos și unul arterial, între care se interpun schițele diverselor cavități: sin venos, atriu și ventricul primitiv, bulb arterial (fig. 7). Excitația tubului cardiac primitiv se propagă de la capătul venos spre capătul arterial, cuprinzînd succesiv aceste cavități.

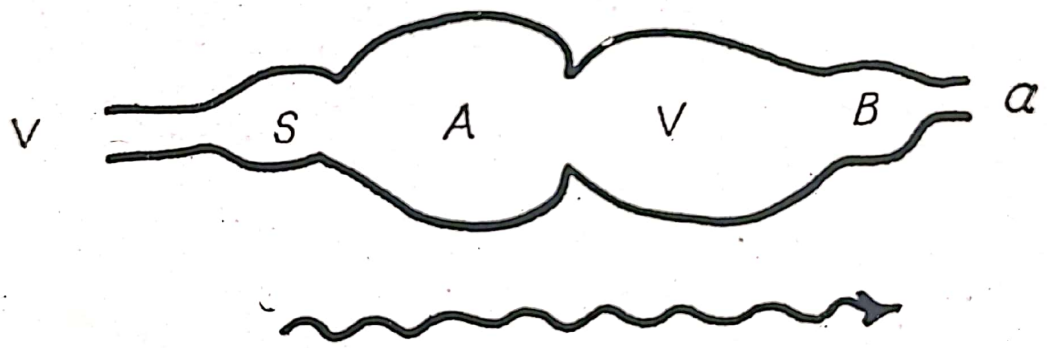

Fig. 7. — *Tubul cardiac primitiv.* v = capătul venos; S = sin venos; A = atriul primitiv; V = ventricul primitiv; B = bulb arterial; a = capătul arterial; ⇝ Sensul în care se propagă excitația.

Inima definitivă, prin diferite torsiuni și despărțituri, ajunge la o formă anatomică complicată cu patru cavități. Sinul venos este înglobat în atriul drept, inima este despărțită în două jumătăți — una dreaptă și una stîngă — iar între miocardul atrial și cel ventricular se produce o separație anatomo-fiziologică aproape totală. Excitația însă se propagă în aceeași ordine fiziologică, de la capătul venos spre capătul arterial, cuprinzînd succesiv atriile și ventriculii. Această proprietate fundamentală a excitației cardiace este asigurată de *sistemul excito-conductor*.

Scanned with OKEN Scanner

Sistemul excito-conductor poate fi considerat, anatomic, ca un aparat strîns legat de miocardul contractil și de sistemul neuro-vegetativ (Foghelson), reprezentînd resturi ale inimii embrionare, iar fiziologic, ca un țesut miocardic diferențiat, în sensul unora din funcțiile miocardice fundamentale (automatism și conducere). Anatomic este compus din mai multe formații care se situează la punctele de joncțiune între diversele porțiuni ale tubului cardiac (fig. 8).

1. Nodul sinuzal (Keith și Flack) sau *sinul* se găsește în unghiul pe care îl formează vena cavă superioară cu atriul drept, măsurînd 1—2 mm pe 3—5 mm. Joncțiunea cu miocardul atrial se face prin continuitate.

După unii autori, ar exista fibre sino-atriale de legătură și chiar fibre directe sino-nodale.

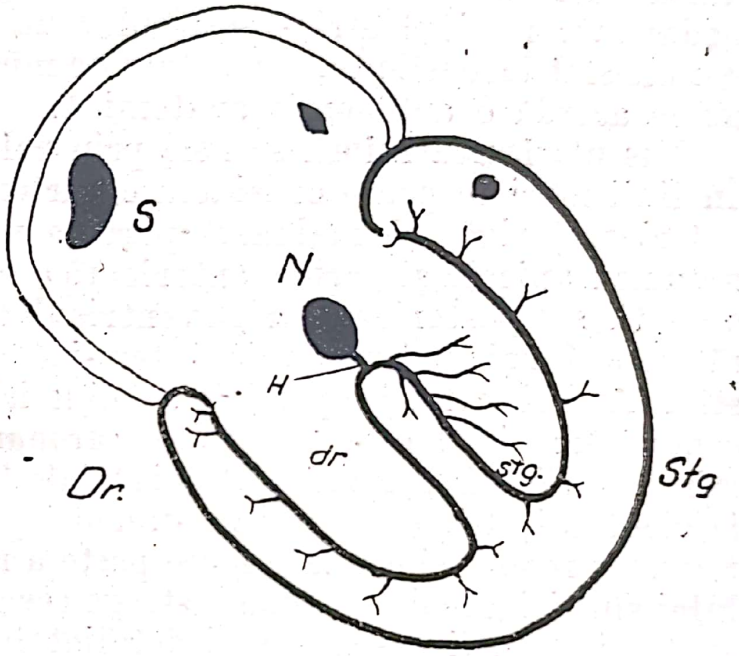

Fig. 8. — *Sistemul excitoconductor (schemă).* S = sinul (Keith și Flack); N=nodul (Aschoff, Tawara); H = fasciculul His cu ramura dreaptă (dr.) și ramura stîngă (stg.) Dr.=ventriculul drept; Stg. = ventriculul stîng.

2. Nodul atrio-ventricular (Aschoff-Tawara) sau *nodul* se situează pe septul interatrial, pe fața lui dreaptă, la limita sa cu ventriculul drept, aproape de inserția tricuspidei, lîngă orificiul sinului coronar, măsurînd 2—3 mm pe 5 mm. Are o porțiune posterioară mai umflată și o porțiune anterioară care se subțiază și se continuă cu:

3. Fasciculul atrio-ventricular sau fasciculul His-Tawara care se află pe partea dreaptă a septului interventricular, în porțiunea sa membranoasă și după un scurt traiect se divide în:

— *ramura dreaptă*, unică, subțire, lungă, pe fața dreaptă a septului;

— *ramura stîngă*, care perforează septul și pe fața lui stîngă se divide foarte repede în numeroase fibre dintre care distingem: una cu distribuire septală, apoi un buchet *dispersat* dinapoi înainte. Ambele ramuri și cu ramificațiile lor de dispersie sînt incluse într-o membrană conjunctivă și situate sub endocardul septal, ajungînd

astfel în regiunea apicală, de unde iau o cale recurentă de-a lungul miocardului ventricular.

4. Sistemul de arborizație sau *rețeaua Purkinje* se găsește tot subendocardic pe fața cavitară a miocardului ventricular, divizîndu-se în fibre din ce în ce mai numeroase și mai fine, care în cele din urmă intră în contact intim cu fibrele miocardului ventricular, confundîndu-se apoi cu ele pe toată întinderea suprafeței endo-cavitare a miocardului ventricular.

Există probabil și alte vestigii embrionare răspîndite în miocardul atrial: un nod sinuzal în atriul stîng, fibre de legătură sinonodale, un fascicul atrio-ventricular de tip fascicul Kent etc., dar ele sînt inconstante, contestate de mulți autori și Foghelson nu le acordă o autonomie anatomică.

Vascularizarea inimii se face prin cele două artere coronare. În linii mari se poate considera că artera coronară stîngă (sau anterioară) irigă cea mai mare parte a ventriculului stîng, toată regiunea apicală și partea anterioară a septului pe cînd coronara dreaptă (sau posterioară) irigă ventriculul drept, partea posterioară a septului și unele regiuni postero-inferioare ale ventriculului stîng. Ambele coronare participă deci la irigarea sistemului excito-conductor: sinul este irigat de coronara dreaptă prin *ramus cristae terminalis*, ramură a arterei atriale drepte; nodul și trunchiul fasciculului, tot de coronara dreaptă prin *ramus septi fibrosi*; ramura dreaptă și cea mai mare parte a ramurii stîngi a fasciculului sînt irigate de coronara stîngă (Ivan Mahaim). Aceste date anatomice vor fi descrise mai detaliat în alte capitole (vezi cap. 10 „Infarctul miocardic" și cap. 7 „Blocurile de ramură"). Aci vrem numai să arătăm că vascularizarea sistemului excito-conductor are o oarecare autonomie, ceea ce explică posibilitatea unei patologii a sistemului excito-conductor fără participarea miocardului nediferențiat și invers.

Inervația inimii. Anatomia macroscopică a plexului extracardiac este bine cunoscută. Nervii cardiaci ai vagului și nervii cardiaci ai simpaticului dispersați în rețea și anastomozați, se dispun pe fața anterioară și pe fața posterioară a crosei aortice (plexul cardiac superficial și profund). De aci se desprind formații nervoase plexiforme, în care sînt împletite fibre vagale și fibre simpatice ce însoțesc arterele coronare (plexurile intracardiace). Cercetătorii sovietici deosebesc mai multe plexuri intracardiace, dintre care unul, mai important, face legătura cu sinul, toate celelalte fiindu-i subordonate. Tot ei au studiat terminațiile nervoase intramiocardice și au dovedit că între fibrele miocardice există terminații atît motorii (efectori) cît și senzitive (receptori-interoceptori). Structura acestor terminații nervoase este, fie arbores-

Scanned with OKEN Scanner

centă, fie sub forma de ghemuri încapsulate. Fibrele nervoase, care leagă inima de sistemul nervos central, își au traiectul în trunchiul nervilor vagi și simpatici, și pot fi împărțite în: fibre centripeto-senzitive și centrifugo-motorii.

Impulsurile care iau naștere în inimă și aortă, recepționate de terminațiile senzitive, sînt transmise către centru pe două căi principale: una superioară prin vag, ganglion cervical superior, ramuri comunicante II—IV cervicale; una inferioară prin nervul cardiac inferior, ganglion cervical inferior și stelat, ramuri comunicante I—IV dorsale și VIII cervicală. „Se poate considera ca dovedită legătura dintre nervii senzitivi și scoarța cerebrală (Foghelson)".

Căile motorii-centrifuge merg în special de-a lungul nervului cardiac inferior. Inervația este dublă și antagonistă: există fibre acceleratoare (simpatice) care au o acțiune pozitivă asupra proprietăților miocardice fundamentale şi alte fibre inhibitoare (vagale) care exercită o acțiune antagonistă, negativă, asupra miocardului. Aceste acțiuni se exercită în special asupra fibrelor sistemului excito-conductor, interesînd automatismul și conductibilitatea. Se admite că fibrele acceleratoare se găsesc peste tot: în sin, în nod, în fascicul, în ramuri și arborizații, dar că influența lor scade, se atenuează în profunzime. Fibrele inhibitoare se opresc la sin și la nod, așa că acțiunea vagală este mai indirectă, exercitîndu-se prin intermediul sinului. Modificările automatismului și ale conductibilității, consecutive fie unei influențe neurovegetative, fie unei alterări a funcției fibrelor sistemului excito-conductor, joacă un rol foarte important în patogeneza aritmiilor.

Automatismul cardiac. *Cum se contractă inima.* Inima găsește în ea însăși toate elementele necesare pentru declanșarea contracției. Aceasta constituie funcția de automatism, specifică fibrei miocardice în general, dar mai ales sistemului excito-conductor.

La nivelul sinului — centru automat primar — ia naștere în mod periodic un stimul, care ține sub comanda sa toată revoluția cardiacă. Sinul bate măsura pe care cavitățile inimii o urmează contractîndu-se. Stimulul declanșează o *undă de excitație* ce se propagă în miocardul atrial, provocînd contracția atriilor (sistola atrială). Nu se știe încă dacă progresiunea undei de excitație se face pe căi preformante sau prin contiguitate, din aproape în aproape. Oricum ar fi, excitația înaintează cu viteză mare (aproximativ 1 000 mm/secundă) prin miocardul atrial (însoțită de fenomenele de depolarizare atrială) și ajunge în cîteva sutimi de secundă la barajul fibro-conjunctiv care separă atriile de ventriculi, baraj de care se împiedică și nu mai poate progresa. O singură punte miocardică face legătura atrio-ventriculară: este nodul și fascicu-

Scanned with OKEN Scanner

lul His-Tawara. Nodul captează unda de excitație, dar conductibilitatea sa fiind relativ scăzută, el nu transmite excitația mai departe decît după o scurtă întrerupere: este intervalul atrioventricular. În această scurtă pauză, care durează aproximativ 1/5 secundă, atriile își desăvîrșesc contracția, se golesc complet și perfectează umplerea ventriculară. După acest releu nodal, unda de excitație se propagă cu mare viteză (4 000 mm pe secundă) prin fascicul, ramuri, arborizații, și excită aproape simultan toată fața endo-cavitară a miocardului ventricular, ceea ce reprezintă începutul depolarizării ventriculare. Apoi excitația înaintează mai încet (300—500 mm/ secundă), dar pe un front larg, prin grosimea miocardului, ajungînd la fața lui epicardică, însoțită de fenomenele de depolarizare ventriculară. Astfel ventriculii care în acest moment și-au completat repleția intră în acțiune, se contractă sinergic cu toată forța (sistola ventriculară). Acum miocardul ventricular se găsește în faza refractară absolută, complet depolarizat, apoi în faza refractară relativă, după care devine din nou excitabil. În condiții fiziologice aceste fenomene se repetă mereu în această ordine, cu o frecvență de circa 60—80 de contracții pe minut, ceea ce constituie *ritmul sinuzal normal*, adică, în termeni fiziologici, perioada cu care sinul reface stimulul (*nomotopie*).

Am văzut mai sus variațiile conductibilității de la un sector miocardic la altul. Viteza cu care se propagă unda de excitație este:

— în miocardul atrial de 1 000 mm/s;
— în nod foarte încetinită (blocajul fiziologic nodal);
— în fascicul și ramificații, cea mai mare 4 000 mm/s;
— în miocardul ventricular, relativ redusă: 300—500 mm/s.

Automatismul, adică frecvența cu care se reface stimulul, variază de asemenea de la un sector miocardic la altul. El este sub dependența a numeroși factori, dintre care cei mai importanți sînt: cronotropismul, excitabilitatea și durata perioadei refractare.

În sin, stimulul se reface cu frecvența de 60—80/minut. Este automatismul cel mai ridicat. Sinul este *centrul automat primar* care bate măsura ritmului cardiac.

În nod, frecvența cu care se reface stimulul este de 50—40/minut (*centru automat secundar*).

În fascicul, ramuri și arborizații frecvența este și mai redusă de 40—30/minut (*centrii automați terțiari*).

Automatismul centrilor secundari și terțiari nu ajunge să se manifeste, căci stimulii lor sînt distruși de sosirea undei de excitație declanșată de acțiunea mai rapidă a sinului. Automatismul acestor centri subordonați poate însă să se manifeste în 2 condiții:

Scanned with OKEN Scanner

1. Dacă acțiunea sinuzală este oprită sau blocată (prin tulburări de conducere), ceea ce duce la apariția de *heterotopii pasive* (ritmuri nodale, ritmuri idio-ventriculare etc.).

2. Dacă automatismul unui centru secundar sau terțiar este exagerat astfel încît el preia comanda, ceea ce duce la apariția unei *heterotopii active* (de exemplu: tahicardia paroxistică nodală sau ventriculară).

Modificările de automatism și de conductibilitate stau la baza tuturor aritmiilor. Electrocardiografia a simplificat mult studiul lor.

Scanned with OKEN Scanner

Capitolul al III-lea

ELECTROCARDIOGRAMA NORMALĂ

(Generalități)

Definiție. Electrocardiograma (ECG, ecg) este o rezultantă care reprezintă grafic toate manifestările bio-electrice din cursul revoluției cardiace.

INIMA CA SURSĂ ELECTRICĂ. CONDUCERI DIRECTE ȘI INDIRECTE

Inima este o masă de țesut muscular, de formă ovoidă neregulată, cufundată într-un mediu conductor, care poate fi considerat omogen. Unda de excitație pornită de la sin, provoacă succesiv depolarizarea și repolarizarea atrială și ventriculară.

Conduceri directe. Fenomenele electrice care se produc în urma excitației țesutului muscular pot fi captate de doi electrozi așezați în contact cu miocardul. Această metodă utilizată în laborator pe animal (realizată și la om în condițiile unei intervenții chirurgicale toracice), constituie conducerile directe.

Conduceri indirecte. Dar fenomenele electrice care se dezvoltă în cursul excitării miocardului, se propagă și în mediul înconjurător, dînd naștere unui cîmp electric. Deci, aplicînd doi electrozi în două puncte mai distanțate ale corpului, obținem devieri ale acului galvanometric, în cursul revoluției cardiace. Dacă respectăm regula stabilită: „borna negativă a galvanometrului se leagă de electrodul situat mai aproape de punctul de unde începe depolarizarea“ (respectiv regiunea bazală a inimii), atunci acul galvanometric este deviat spre plus (+), iar grafic se înscrie o undă de depolarizare pozitivă.

Dacă fixăm în mod convențional trei puncte egal distanțate între ele și egal distanțate de centrul geometric al inimii, ne situăm

Scanned with OKEN Scanner

în condițiile experienței descrise la capitolul I. Aceste puncte ar putea fi: umărul drept **R**), umărul stîng (**L**) și regiunea inguinală stîngă (**F**). Ele înscriu inima într-un triunghi aproximativ echilateral, toracele constituind mediul conductor (fig. 9). Legile după care se dezvoltă cîmpul electric, arată că potențialul în punctul **R** este aproximativ același ca și în brațul drept. Tot astfel pentru punctele **L** și **F**, și pentru membrul respectiv. Deci, în loc de a fixa electrozii în punctele **R**, **L**, **F**, putem să-i fixăm de membrul respectiv, ceea ce este mult mai comod și nu schimbă prea mult condițiile experienței (fig. 9).

Din datele anatomo-fiziologice am văzut că depolarizarea inimii se produce dinspre regiunea bazală spre regiunea apicală, adică aproximativ în sensul axei anatomice a organului. Comparativ cu

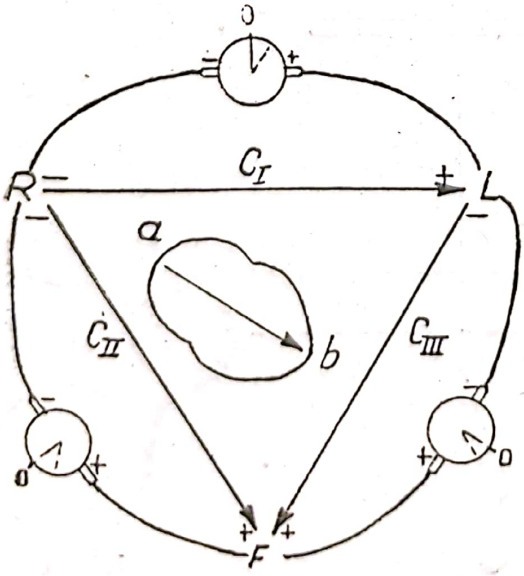

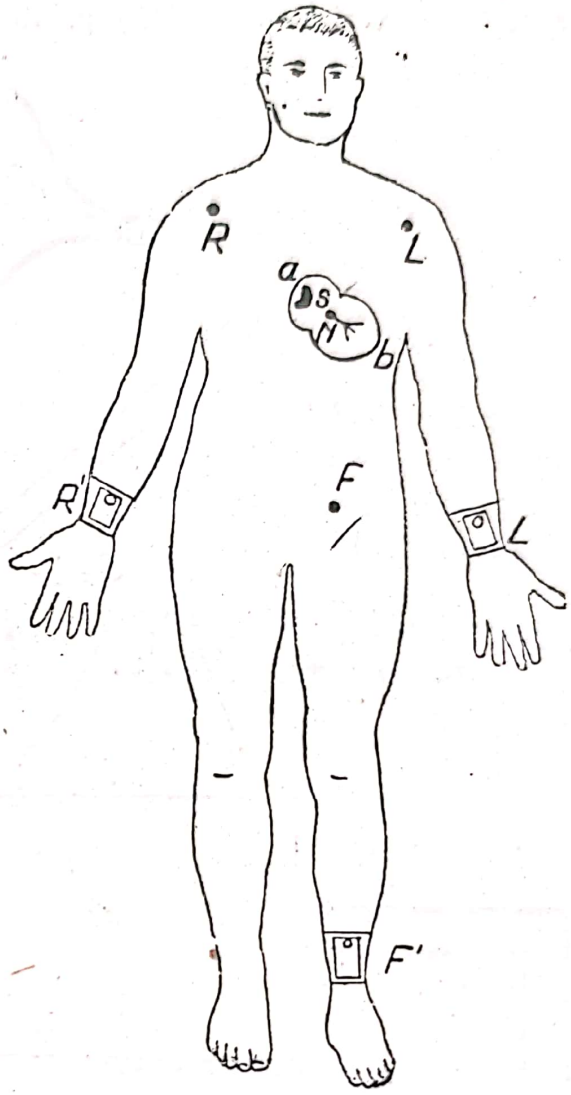

Fig. 9.—*Corpul omenesc ca mediu conductor.* *a*, *b* = inima considerată ca sursă electrică situată în centrul geometric al triunghiului delimitat de punctele **R**, **L**, **F**.

R′, **L′**, **F′** arată locul unde se aplică electrozii pentru înregistrarea conducerilor standard (vezi explicațiile din text).

Fig. 10. — *Schema conducerilor bipolare (standard)* **R** = brațul drept; **L** = brațul stîng; **F** = gamba stîngă; **C I**, **C II**, **C III** = cele trei conduceri standard; *a* = regiunea bazală și *b* = regiunea apicală a inimii.

Săgeata (—→) arată direcția principală în care se propagă excitația și depolarizarea.

Scanned with OKEN Scanner

Fig. 11 — vezi legenda în pag. 43

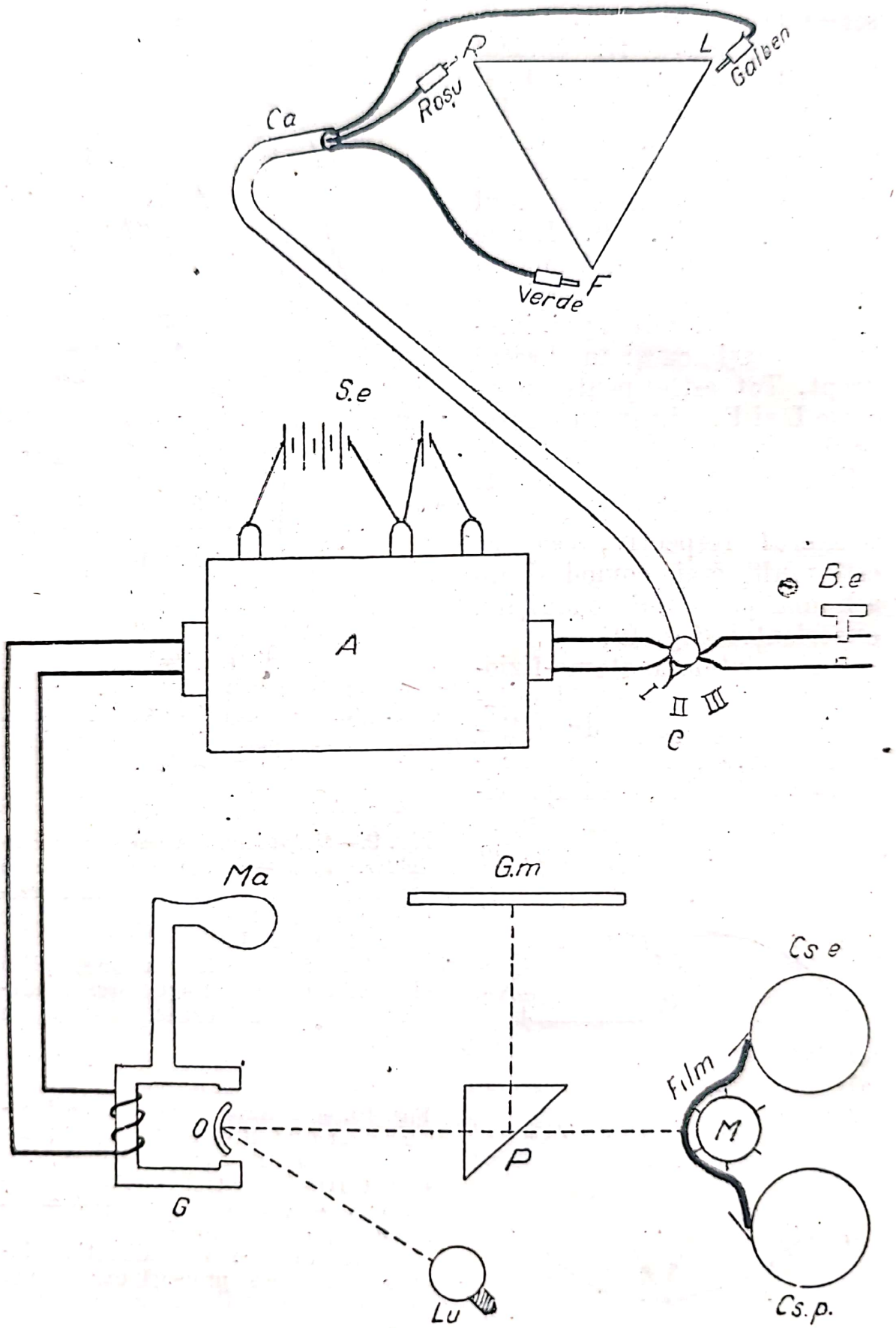

experiența segmentului muscular, baza ar fi punctul *a* și vîrful, punctul *b*. Borna negativă a galvanometrului trebuie deci legată de electrodul situat mai aproape de regiunea bazală a inimii. În felul acesta obținem cele trei conduceri (figura 10):

Conducerea I (C I): braț drept R (—) ——→ braț stîng L (+)

Conducerea a II-a (C II) braț drept R (—) ——→ picior stîng F (+)

Conducerea a III-a (C III) braț stîng L (—) ——→ picior stîng F (+)

În aceste condiții, fenomenele de depolarizare care determină vectori orientați de la *a* spre *b*, vor produce devieri ale acului galvanometric spre plus (+) și grafic se vor înscrie unde de depolarizare pozitive în cele trei conduceri (vezi capitolul 1).

Aceste reguli au fost stabilite de Einthoven încă din 1907 și constituie bazele electrocardiografiei clinice, iar conducerile au fost numite *conduceri standard*.

CONDUCERI BIPOLARE ȘI UNIPOLARE

Conducerile standard dau informații asupra cîmpului electric în două puncte, egal distanțate de sursa electrică. De aceea sînt conduceri bipolare. Dacă însă printr-un mijloc tehnic facem ca la unul dintre electrozi potențialul să fie redus la zero, atunci obținem o conducere unipolară. Acest electrod a devenit *indiferent*, pe cînd celălalt devine *explorator*. El explorează potențialul punctului în care a fost aplicat.

Electrodul explorator poate fi aplicat oriunde pe suprafața corpului, dar în mod curent în clinică se utilizează numai:

— conducerile unipolare ale membrelor;
— conducerile unipolare toracice (sau precordiale);
— conducerile esofagiene.

Dată fiind importanța acestor conduceri unipolare, ele vor fi studiate mai dezvoltat într-un capitol special (capitolul 6).

Fig. 11. — *Schema electrocardiografului amplificator.* *A*=amplificatorul; *S. e* = surse electrice pentru punerea în funcțiune a amplificatorului; *G* = galvanometrul cu oglindă *(O)*; *Ma* = manetă pentru centrarea punctului luminos; *Lu* = sursă de lumină; *P* = prismă care reflectă raza luminoasă spre geamul mat (*G. m.*); *M* = motor pentru punerea în mișcare a sistemului care antrenează filmul cu o mișcare uniformă; *Cs. e.* = casetă care emite filmul; *Cs. p.* = casetă care primește filmul expus; *Ca*= cablu blindat cu cele trei sîrme: roșu, galben, verde; *B.e.* = butonul de etalonare care permite să se introducă în circuit o diferență de potențial de un milivolt; *C* = comutator, pentru alegerea conducerilor: I, II, III; *R*, *L*, *F* = punctele unde se fixează electrozii pe corp.

Scanned with OKEN Scanner

ELECTROCARDIOGRAFUL

Manifestările electrice din cursul revoluției cardiace fiind de un potențial foarte redus (fracțiuni de milivolt pînă la 2—3 milivolți), a fost necesar să se construiască aparate foarte sensibile care să le înregistreze. Problema tehnică a fost rezolvată în două feluri: — fie prin utilizarea unui galvanometru extrem de sensibil, galvanometrul cu coardă Einthoven, care măsoară „curenții de acțiune" fie prin intercalarea unui amplificator care să permită influențarea unui instrument de măsurat mai puțin sensibil, și care măsoară „tensiunile de acțiune".

Aceste aparate cu amplificator sînt preferate, căci au un volum mai redus, sînt deci ușor deplasabile, mai ușor de reglat și de etalonat (fig. 11). Instrumentul lor de măsurat este constituit din o oglindă mobilă care aruncă o rază luminoasă („spotul") pe o hîrtie fotografică. Majoritatea aparatelor în uz, avînd numai un singur „spot", înscriu succesiv diferitele conduceri. Există însă și aparate mai perfecționate cu 3 pînă la 6 (sau chiar 8 „spoturi"), ceea ce permite înregistrarea simultană a tot atîtea conduceri. În ultimii ani au fost construite aparate cu înscriere directă, spotul luminos fiind înlocuit cu un sistem termoinscriptor, sau chiar cu o peniță inscriptoare.

Orice tip de aparat mai are încă două accesorii importante:

— un motor care să asigure transportul filmului sau al hîrtiei cu o viteză uniformă și cunoscută; motorul este cu arc, sau electric;

— un sistem optic pentru înregistrarea simultană a timpului, pe orice electrocardiograf fiind specificat cum se face înregistrarea timpului în sutimi de secundă. Cele mai uzuale aparate marchează timpul la 2, 4 sau 5 sutimi de secundă (0,02; 0,04 sau 0,05 sec.).

Legătura dintre aparat și bolnav se face cu ajutorul unui cablu blindat antiparazit, care conține trei sau mai multe fire conductoare, terminate fiecare cu o banană pe care se specifică, printr-o culoare sau printr-un semn convențional, destinația ei. Aparatele curente au numai trei fire conductoare: unul roșu pentru brațul drept, unul galben pentru brațul stîng și unul verde pentru piciorul stîng.

Electrozii care se aplică pe membre sînt niște plăci dreptunghiulare sau circulare, confecționate dintr-un metal inoxidabil și nepolarizabil. Fiecare electrod se fixează de membrul respectiv prin interpunerea unei benzi de pînză muiată într-o soluție salină (o lingură de sare într-o farfurie adîncă de apă). Pentru a se asigura un contact electric cît mai bun, este util să se degreseze membrele cu alcool sau benzină. Fiecare electrod este prevăzut cu o bornă în care se introduce banana respectivă a cablului.

Scanned with OKEN Scanner

Pentru a obține o electrocardiogramă clară, este util să se învelească bolnavul într-o țesătură metalică izolată și legată la pămînt, care să servească drept ecran împotriva paraziților electrici din mediul urban (ascensor, motoare electrice, radiologie,

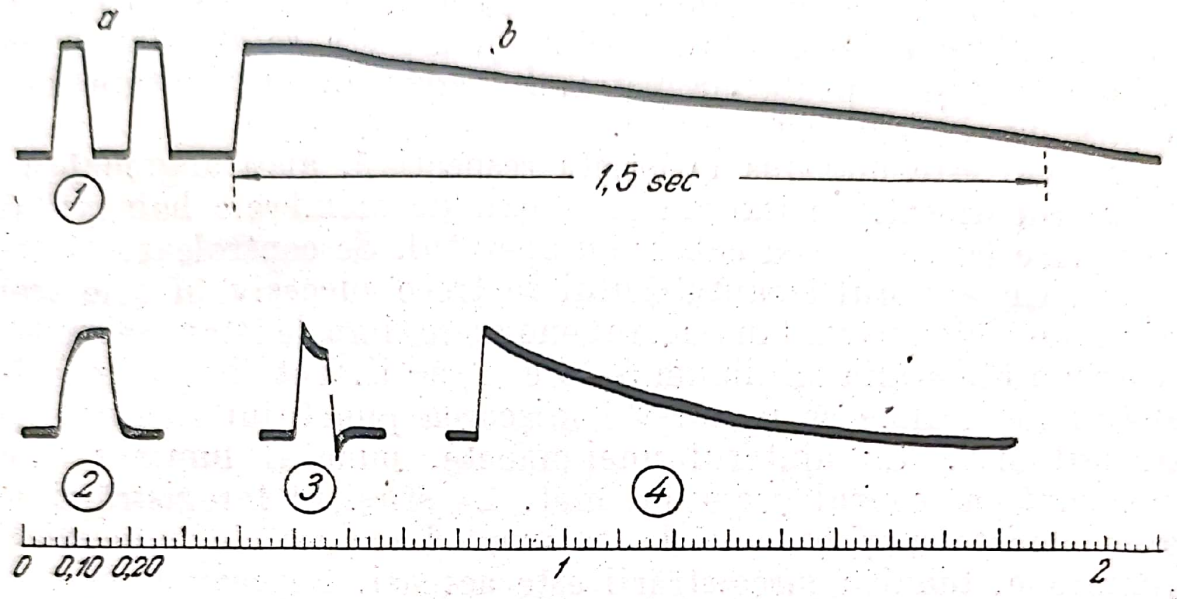

Fig. 12. — *Curba de etalonare 1.* Curba de etalonare normală.

a — Apăsînd brusc butonul de etalonare, fără a-l menține apăsat, se observă că deplasarea spotului luminos se face brusc, în mai puțin de 0,02 secundă.

b — Menținînd butonul de etalonare apăsat, spotul revine la poziția lui inițială foarte lent, astfel că după 1,5 secundă nu a revenit încă la linia de zero-potențial, deci „constanta de timp" este bună.

2, 3, 4. Curbe de etalonare defectuoase. *2.* Deplasarea spotului este „frînată". *3.* Deplasarea spotului este „supraîmpinsă". *4.* „Constanta de timp" este defectuoasă, căci la menținerea butonului de etalonare, spotul revine prea repede la linia de zero-potențial.

tramvai etc.). Uneori chiar curentul alternativ al sectorului poate incomoda și chiar împiedica înregistrarea electrocardiogramei.

Modul de reglare a aparatului, de etalonare și înregistrare în-conducerile standard. Electrocardiograful cu amplificator (fig. 11) necesită două surse electrice: o baterie care să dea tensiunea anodică de circa 100 volți și un acumulator de încălzire al filamentului lămpilor, de circa 4—5 volți. Un voltmetru permite controlul surselor electrice. Dacă voltajul lor este deficient sau dacă tensiunea bateriei anodice nu e absolut constantă, aparatul nu poate fi utilizat. Încă o precauție indispensabilă: toate legăturile electrice trebuie să fie curate (neoxidate) și absolut fixe. Unele aparate moderne au fost construite astfel încît obțin toată alimentația electrică de la rețea (direct la priză).

Scanned with OKEN Scanner

Etalonarea aparatului se face introducînd în circuit un milivolt; orice aparat este prevăzut cu un buton de etalonare. Cu ajutorul unei rezistențe reglabile, se mărește sau se micșorează amplificarea, pînă cînd butonul de etalonare arată că introducerea în circuit a milivoltului etalon, produce o deplasare de 10 mm a spotului (sau a sistemului inscriptor). Aceasta se urmărește pe geamul mat și se poate înregistra. În figura 12 sînt arătate condițiile unei etalonări corecte.

Filmul este introdus în caseta respectivă, apoi angrenat pe tamburul dințat. Se fixează electrozii de membrele bolnavului și se face legătura prin cablu cu aparatul. Se controlează etalonarea. Cu ajutorul comutatorului se trece succesiv în cele trei conduceri, înregistrînd în fiecare conducere timp de cîteva secunde, pentru a fotografia minimum 5—6 contracții. Tot timpul înregistrării fotografice se urmărește mișcarea punctului luminos pe geamul mat. Cu ajutorul unei manete, punctul luminos este menținut în cadrul geamului mat. La sfîrșitul înregistrării se apasă de cîteva ori butonul de etalonare. La aparatele cu înscrieri simultane, tehnica înregistrării este aceeași. Pe geamul mat se urmăresc excursiile simultane ale punctelor luminoase, avînd cîte o manetă pentru fiecare dintre ele. Cu aceste aparate se pot fixa de la început toți electrozii pe membrele și pe toracele bolnavului, pentru ca apoi, cu ajutorul unor comutatori, să se obțină combinații diferite ale graficelor simultane înregistrate.

ANALIZA UNEI ELECTROCARDIOGRAME NORMALE ÎN CONDUCERILE STANDARD (figura 13)

Graficul unei electrocardiograme se compune din succesiunea a 5 (6) unde, numite convențional de Einthoven: *P*, *Q*, *R*, *S*, *T* (*U*). Între aceste unde se intercalează două segmente: *segmentul PQ* și *segmentul ST*. Între două electrocardiograme succesive se înscrie linia de zero-potențial (*T-P*). Sensul undelor față de această linie este deasupra sau dedesubt. În terminologia uzuală undele care se înscriu deasupra se numesc convențional *pozitive*, iar cele care se înscriu dedesubt, *negative*. Această denumire nu are propriu-zis o semnificație electrică, ci arată numai sensul undei față de linia de zero potențial a electrocardiogramei.

ANALIZA MORFOLOGICĂ

Se analizează și se descrie forma, sensul și amplitudinea undelor. Forma poate fi ascuțită și atunci accidentul electrocardiografic se numește „undă rapidă“ (sau „croșet“). Sensul este pozitiv sau

negativ. Amplitudinea se măsoară de la marginea superioară a liniei de zero potențial pentru undele pozitive și de la marginea ei inferioară pentru cele negative. Valoarea lor se exprimă în zecimi

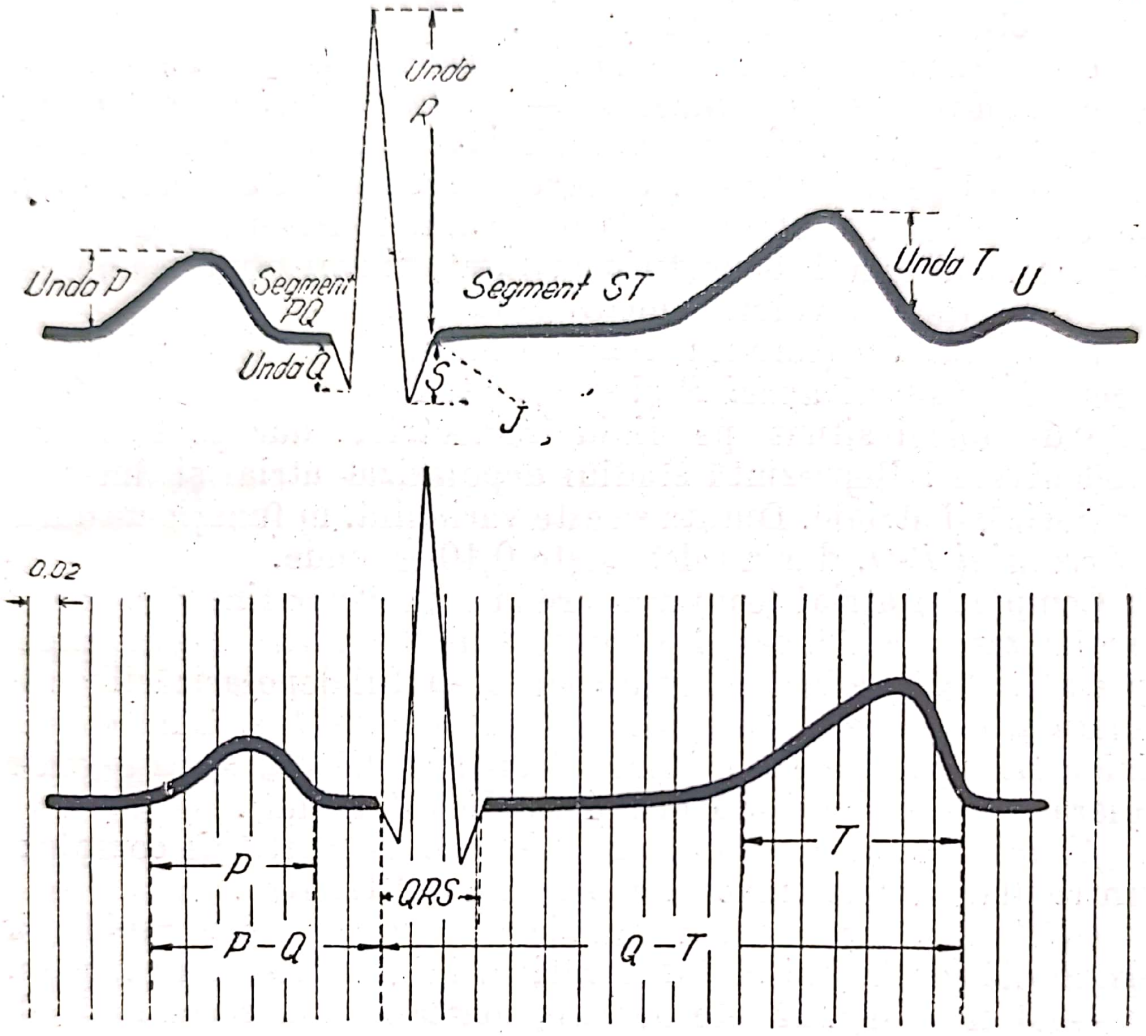

Fig. 13. — *Electrocardiograma normală în* C II. S u s : analiza morfologică a undelor (croșetelor) și segmentelor.
J o s : analiza cronologică a duratei undelor și intervalelor.
În exemplul nostru: *unda P* durează 0,10 sec.; *intervalul P-Q* 0,14 sec.; *croșetele QRS* durează 0,06 sec; *intervalul Q-T* 0,36 sec.
Timpul este marcat la 0,02 sec.

de milivolt (de obicei în milimetri, cînd etalonarea aparatului este cea uzuală, adică un milivolt = 10 mm). Amplitudinea undelor diferă după conducere, fiind mai mare în conducerea a II-a în cazurile normale. În loc de amplitudine se zice uneori „înălțime" a undelor, indiferent dacă este vorba de o undă pozitivă sau de una negativă. De exemplu: înălțimea *R*, înălțimea *S*. Alteori, pentru undele negative, se întrebuințează expresia „adîncime". De exemplu: *Q* adînc.

Scanned with OKEN Scanner

Electrocardiograma reprezintă fenomenele de depolarizare și de repolarizare atrială și ventriculară. Aceste mase de țesut muscular sînt excitate succesiv, așa că și fenomenele lor electrice se succed în timp. *Unda P* și *segmentul PQ* constituie complexul atrial sau electroatriograma (EAG, eag).

Unda P, care se numește unda atrială, este pozitivă și nu depășește 0,5 milivolți (de obicei 0,1—0,3 milivolți). Forma ei este rotunjită, regulată. Durează aproximativ 0,10 secunde și reprezintă depolarizarea atrială. Uneori este ascuțită, alteori crestată sau chiar bifidă. Toate aceste aspecte sînt considerate ca variații normale, dar numai cu condiția ca durata și amplitudinea *undei P* să nu depășească valorile medii normale.

Segmentul PQ (care nu trebuie confundat cu *intervalul P-Q*) începe la sfîrșitul *undei P* și se oprește la începutul *undei Q* (*R*). Este de obicei situat pe linia izoelectrică, dar poate fi ușor subdenivelat: Reprezintă stadiul depolarizat atrial și începutul repolarizării atriale. Durata sa este variabilă, în funcție de durata *intervalului P-Q*, dar nu depășește 0,10 secunde.

Complexul atrial (eag) mai are și o porțiune finală, o undă de repolarizare atrială, care însă nu se poate observa decît în condiții speciale, căci ea coincide în timp cu începutul depolarizării ventriculare și este înglobată grafic de *complexul QRS*. Cînd condiții fiziologice speciale permit înregistrarea ei (disociație atrio-ventriculară), este simbolizată prin *T*a (adică *T* atrial).

Undele QRS, *segmentul ST* și *unda T* constituie complexul ventricular sau electroventriculograma (EVG, evg).

QRS se numește unda ventriculară inițială sau rapidă sau *complexul QRS*. *Q* și *S* sînt negative, inconstante și nu depășesc 0,2—0,3 milivolți. *R* este pozitiv, constant și măsoară peste 0,5 milivolți, pînă la 1,2—1,5 și chiar 2 milivolți. *QRS* reprezintă depolarizarea ventriculară și durează 0,05 pînă la maximum 0,09 sec. Se înscrie grafic printr-o linie fină, netă, fără crestături sau îngroșări, care urcă și coboară repede, descriind unghiuri foarte ascuțite. Nomenclatura *undelor QRS* a dat loc la numeroase discuții. Este bine, pentru a evita orice confuzie, să ne limităm la următoarele convenții: numim *R* primul croșet pozitiv și *S* croșetul negativ care urmează după *R*; dacă *R* este precedat de un croșet negativ, acest croșet se numește *Q*. Dacă după *S* mai urmează un croșet pozitiv îl vom numi *R'*; tot astfel un nou croșet negativ va fi numit *S'*. Unda ventriculară rapidă se poate simboliza, după mărimea și sensul diverselor sale componente, prin *qR* sau *Rs* sau *qRs* sau *RS* etc. (fig. 14).

Segmentul ST trebuie, în principiu, să fie izoelectric. Reprezintă stadiul depolarizat ventricular și are o durată variabilă cu alura

Scanned with OKEN Scanner

ventriculară. Deseori este oblic ascendent, continuat pe nesimțite cu *unda T*. În aceste cazuri, nivelul *segmentului ST* se apreciază la punctul de despărțire de *complexul QRS*, numit punctul de joncțiune (*J*). Se admite ca fiziologic un decalaj al punctului *J* pînă la 1 mm, care să fie cel mai bine exprimat în conducerea a II-a.

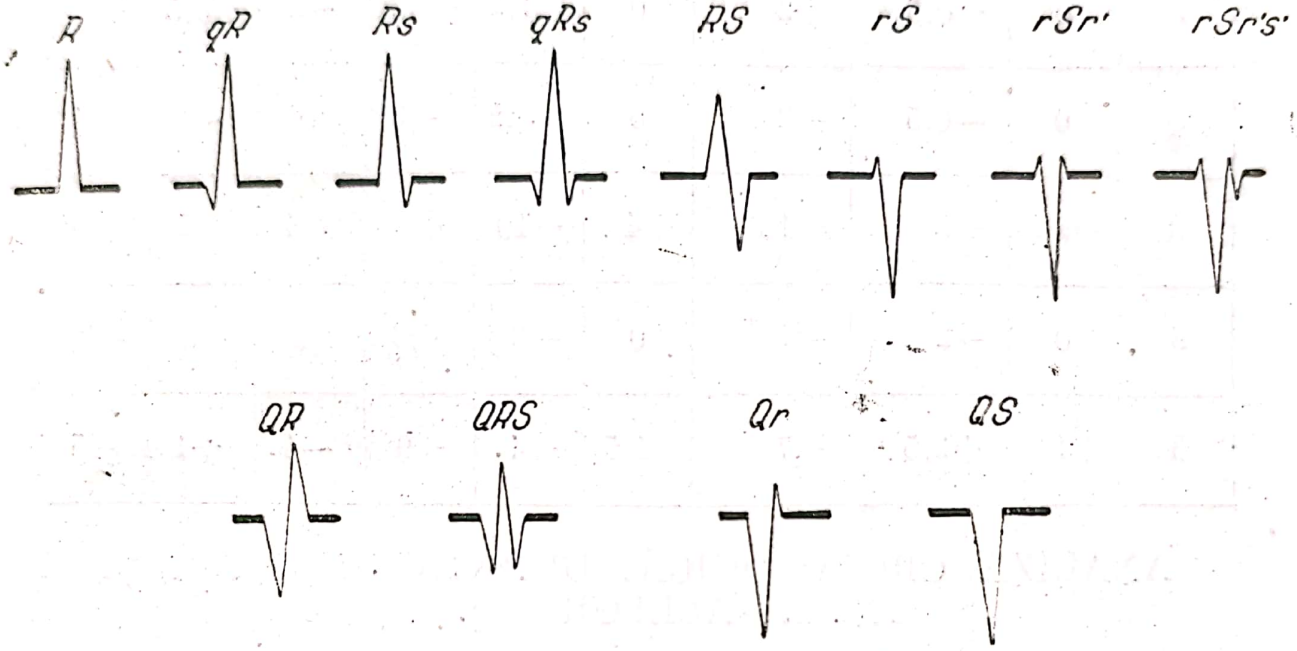

Fig. 14. — *Complexul QRS*. Diferitele aspecte ale complexului *QRS* și cum se notează diversele croșete.

Unda T este pozitivă, nu depășește 0,5 milivolți (de obicei 0,3—0,4 milivolți) și are o formă rotunjită, *niciodată crestată sau bifidă*. Ea poate prezenta uneori tendința spre o formă ascuțită, dar totdeauna păstrează *un caracter asimetric*: ramura ascendentă urcă în pantă lină, iar ramura descendentă coboară mai repede, desenînd o undă cu vîrful mai mult sau mai puțin ascuțit. *Unda T* poate fi negativă în **C III**.

Unda U este foarte inconstantă, slab pozitivă. Ea se produce după terminarea sistolei și nu i se cunoaște semnificația.

Vedem așadar că există trei unde pozitive constante: *P*, *R*, *T* și două unde negative inconstante: *Q* și *S*. Amplitudinea lor este extrem de variabilă, dar undele păstrează între ele un oarecare raport de mărime, care în conducerea a II-a este aproximativ:

$$P = 2 - 3 \qquad R = 10 - 15 \qquad T = 3 - 5.$$

Din consultarea literaturii de specialitate (Lepeskin, M. Holzmann, G. I. Dehtear) se poate întocmi un tabel cu următoarele valori minime, mijlocii și maxime în cele trei conduceri. Pentru simplificare, am socotit că 1 milivolt =10 mm și am exprimat valorile în milimetri.

Scanned with OKEN Scanner

TABELUL 1

	Conducerea I			Conducerea a II-a			Conducerea a III-a		
	minim	mediu	maxim	minim	mediu	maxim	minim	mediu	maxim
P	0	+0,5	+2	0	+1,5	+3,5	—2	+0,5	+2
Q	0	—0,5	—2	0	—0,5	—3	0	—1	—4
R	+2	+6	+16	+4	+10	+30	+1	+7	+18
S	0	—2	—7	0	—3	—8	0	—2	—10
T	+1	+2,5	+7	+1,5	+4	+9	—4	+1	+5

ANALIZA CRONOLOGICĂ. DURATA UNDELOR ŞI A INTERVALELOR (fig. 13)

Analiza unei electrocardiograme necesită obligatoriu măsurarea următoarelor date cronologice: durata *undei P*; durata undei rapide *QRS*; durata *intervalului P-Q (R)*; eventual durata *intervalului Q (R)-T*. În terminologia curentă, durata se mai exprimă şi cu termenul de „lărgime“ pentru unde, sau de „lungime“ pentru intervale. De exemplu: *lărgimea QRS* este sinonim cu *durata QRS*; *lungimea P-Q* este sinonim cu *durata P-Q*.

Măsurătoarea se face cu ajutorul ordonatelor de timp, linii verticale, care se înscriu o dată cu electrocardiograma. După tipul aparatului, ordonatele de timp se înscriu la 0,02, 0,04 sau 0,05 sec. În toate schemele care ilustrează această lucrare, dacă nu facem altă specificare, considerăm că înregistrarea s-a făcut cu timpul marcat la 0,02 sec.

Din motive pe care le vom expune ulterior, undele nefiind perfect sincrone în cele trei conduceri, nici datele cronologice nu pot fi identice în cele trei conduceri. Măsurătoarea corectă se poate face numai pe graficele cu înscriere simultană; în cazul conducerilor succesive se poate obţine numai o măsurătoare aproximativă, care este însă suficientă pentru nevoile clinice.

Durata undei P reprezintă durata de depolarizare atrială. Se măsoară astfel: în conduceri simultane, de la debutul lui *P* cel mai precoce în oricare conducere, pînă la sfîrşitul cel mai tardiv

Scanned with OKEN Scanner

al lui *P*, în oricare conducere (fig. 15); în conduceri succesive, se alege conducerea în care *P* durează cel mai mult și se măsoară de la începutul pînă la sfîrșitul lui. Durata normală este de 0,08—0,10 (0,11).



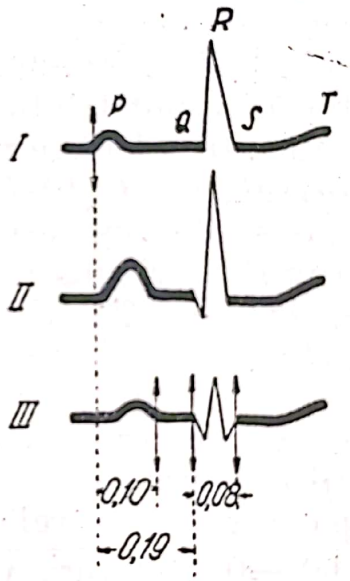

Fig. 15. — *Intervalul P-Q (R)*. Electrocardiograma normală în conducerile standard, înregistrată cu conduceri succesive (sus) și cu conduceri simultane (jos). Se observă că începutul și sfîrșitul undelor și intervalelor nu sînt perfect sincrone în cele trei conduceri, după cum nici durata undelor și intervalelor nu este perfect egală. Pentru o măsurătoare precisă a intervalului *P-Q* se procedează astfel:

— în conduceri simultane, se măsoară distanța dintre începutul lui *P* cel mai precoce (în exemplul nostru în C I) și începutul lui *QRS* cel mai precoce (în exemplul nostru în C III) găsim astfel 0,19 sec. adică limite normale;

— în conduceri succesive, se măsoară cea mai mare durată de la începutul lui *P* pînă la sfîrșitul lui *QRS*, indiferent de conducere (în exemplul nostru în C I = 0,27 sec.), din care se scade cea mai mare durată *QRS*, indiferent de conducere (în exemplul nostru în C III = 0,08); găsim astfel 0,19 sec., ca în conducerile simultane.

Aceste măsurători precise nu sînt totdeauna necesare și în practică ne putem mulțumi cu aproximația dată de durata de la începutul lui *P* la începutul lui *QRS* în conducerea în care are cea mai mare valoare.

Durata complexului QRS reprezintă durata de depolarizare ventriculară. Se măsoară ca mai sus: în conduceri simultane, dela începutul cel mai precoce în oricare conducere, pînă la sfîrșitul cel mai tardiv în oricare conducere; în conduceri succesive, se alege *complexul QRS* cel mai larg, indiferent de conducere, și se măsoară de la începutul pînă la sfîrșitul lui. *Durata* („*lărgimea*“) *QRS* este de 0,05 pînă la 0,09 (maximum 0,10) sec.

Scanned with OKEN Scanner

Durata intervalului P-Q (R) reprezintă timpul dintre începutul depolarizării atriale (începutul *P* și începutul depolarizării ventriculare (începutul *QRS*). Este așadar: timpul de parcurgere a excitației de la sin la nod+pauza fiziologică de la nivelul nodului+timpul de parcurgere a excitației în fascicul și ramurile principale. *Intervalul P-Q* însumează deci mai multe componente, dintre care pauza nodală este cea principală. Se măsoară astfel (fig. 15): în conduceri simultane de la *începutul lui P* cel mai precoce (în oricare conducere) pînă la *începutul lui QRS* cel mai precoce (în oricare conducere). În conduceri succesive se alege conducerea în care găsim durata cea mai mare de la *începutul lui P pînă la sfîrșitul lui QRS*, din care se scade apoi durata cea mai mare *QRS* (din oricare conducere). În practică se alege conducerea în care: *intervalul PQ* este cel mai lung și se măsoară de la începutul *undei P* la începutul *undei Q* sau *R*. *Intervalul P-Q* durează 0,12 pînă la 0,20 (maximum 0,22) sec. și prezintă mici variații cu alura cardiacă, avînd tendința să se scurteze în cursul tahicardiilor. Peste aceste valori, se zice că *intervalul P-Q* este „lungit".

Durata intervalului Q (R)-T reprezintă totalitatea timpului de depolarizare și de repolarizare ventriculară. Este variabil în raport cu alura ventriculară. Trebuie subliniată variabilitatea de durată a *segmentului ST* și *T* (repolarizarea) în opoziție cu fixitatea *undei QRS* (depolarizarea). Variațiile de durată ale *intervalului Q-T* sînt deci în raport cu modificările de durată *ST*, sau *T* sau ale ambilor factori. Se măsoară de la începutul *Q(R)* pînă la sfîrșitul *T*. Durata sa fiziologică este în raport cu frecvența cardiacă, după următoarea relație:

$$Q\text{-}T \text{ (în secunde)} = 0{,}39\sqrt{\text{durata } R\text{-}R \text{ (în secunde)}} \pm 0{,}04 \text{ secunde.}$$

Foghelson și Cernogorov, care au studiat durata *intervalului Q-T*, au stabilit că durata sistolei este ceva mai lungă la femei decît

TABELUL 2

Numărul contracțiilor cardiace pe minut	Durata ciclului cardiac în secunde	Durata Q-T în secunde după formula Bazett		Mărimea indicelui sistolic în procente	
		bărbați	femei	bărbați	femei
40	1,50	0,45	0,48	30	32
50	1,20	0,40	0,44	33	36
60	1,00	0,37	0,40	37	40
70	0,86	0,34	0,37	40	43
80	0,75	0,32	0,35	43	47
90	0,66	0,30	0,32	45	48
100	0,60	0,28	0,31	47	50
110	0,55	0,27	0,30	50	54
120	0,50	0,26	0,28	52	56

Scanned with OKEN Scanner

la bărbați. Tot ei au stabilit un „indice sistolic" în procente față de durata întregului ciclu cardiac. Aceste date sînt arătate în tabelul de mai sus (Foghelson și Cernogorov).

Uneori în condiții metabolice anormale ale miocardului, alungirea intervalului *Q-T* se datorește fuziunii dintre T și U, ambele unde fiind înglobate într-o singură undă de durată mare.

CALCULAREA FRECVENȚEI CARDIACE CU AJUTORUL ORDONATELOR DE TIMP

Știind că durata dintre două ordonate este, după tipul aparatului, de 0,02 0,04 sau 0,05 sec., cunoaștem numărul ordonatelor care se înscriu într-un minut și care este respectiv de: 3 000, 1 500 sau 1 200. Numărăm cîte ordonate există între două *unde R* succesive (dacă ritmul este neregulat se numără ordonatele pe o durată mai mare și se face media aritmetică). Dacă împărțim numărul ordonatelor pe minut cu numărul ordonatelor dintre două contracții, obținem frecvența cardiacă pe minut (fig 16). Pentru simplificare, se poate construi o curbă care să arate imediat, pentru orice număr de ordonate, frecvența pe minut corespunzătoare (fig. 17). Altă metodă se bazează pe calcularea în sutimi de secundă a distanței între două *unde R* succesive. Știind că într-un minut avem 6 000 sutimi de secunde, nu avem decît să împărțim 6 000 cu numărul de sutimi de secundă dintre două *unde R*. De exemplu: între două *unde R* am calculat 75 sutimi de secundă. Frecvența pe minut va fi: 6 000/75 = 80 contracții pe minut.

CORESPONDENȚA ELECTROCARDIOGRAMEI CU FAZELE REVOLUȚIEI CARDIACE ȘI CU MANIFESTĂRILE CLINICE ALE CONTRACȚIEI CARDIACE (fig. 18)

Manifestările electrice ale depolarizării sînt simultane cu progresiunea undei de excitație și preced cu cîteva miimi de secundă manifestările mecanice ale contracției cavităților cardiace.

Contracția atrială începe imediat după debutul *undei P* și durează circa 0,14 sec. În clinică se spune că este „presistolică" și are un rol important în geneza și explicația galopului.

Începutul fazei izometrice (punerea în tensiune a fibrelor miocardului) a sistolei ventriculare se produce imediat după debutul *QRS*. Începutul fazei izotonice (faza de expulzie) urmează după aproximativ 0,03 sec. și coincide cu ramura descendentă a lui *R*. Aci se situează zgomotul I cardiac, care durează circa 0,10 sec. Sfîrșitul sistolei ventriculare (închiderea sigmoidelor) coincide

Scanned with OKEN Scanner

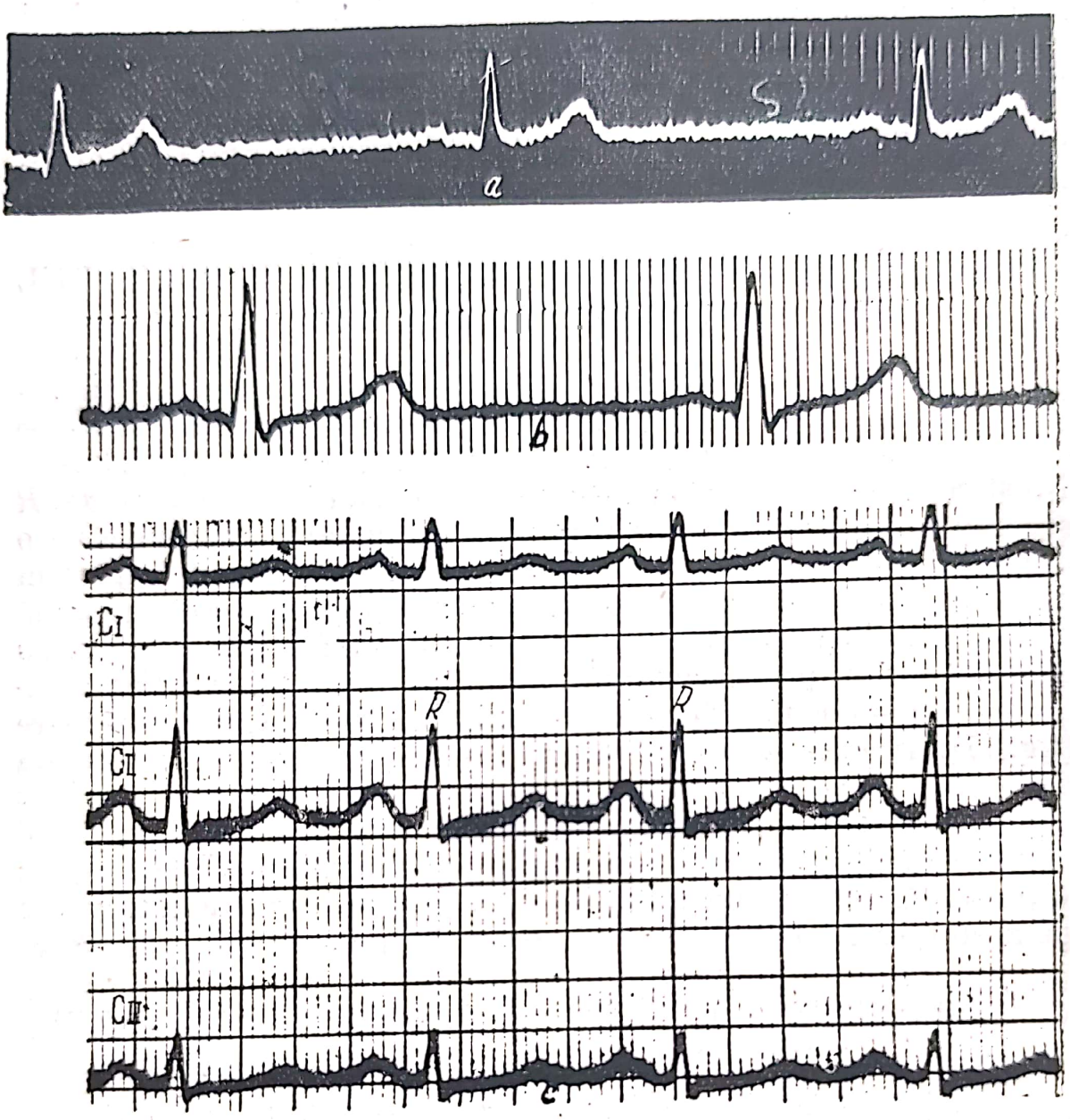

Fig. 16. — *Cum se calculează frecvența cardiacă cu ajutorul ordonatelor de timp.* Trei exemple de electrocardiograme înregistrate cu două aparate diferite.

a — Înregistrarea s-a făcut cu un aparat care marchează timpul 0,05 sec., adică 1 200 ordonate de timp pe minut.

Numărul ordonatelor între două contracții *(R-R)* = 24,5;

Frecvența cardiacă = 1 200/24,5 = 49 pe minut

b — Înregistrarea cu un aparat care marchează timpul la 0,02 sec., adică 3 000 ordonate de timp pe minut.

Numărul ordonatelor între două contracții *(R-R)* = 42;

Frecvența cardiacă= 3 000/42 = 71 pe minut.

c — Înregistrări a trei conduceri simultane cu un aparat care marchează timpul la 0,02 sec.

Numărul ordonatelor între două contracții *(R-R)* = 23;

Frecvența cardiacă = 3 000/23 = 130 pe minut.

Scanned with OKEN Scanner

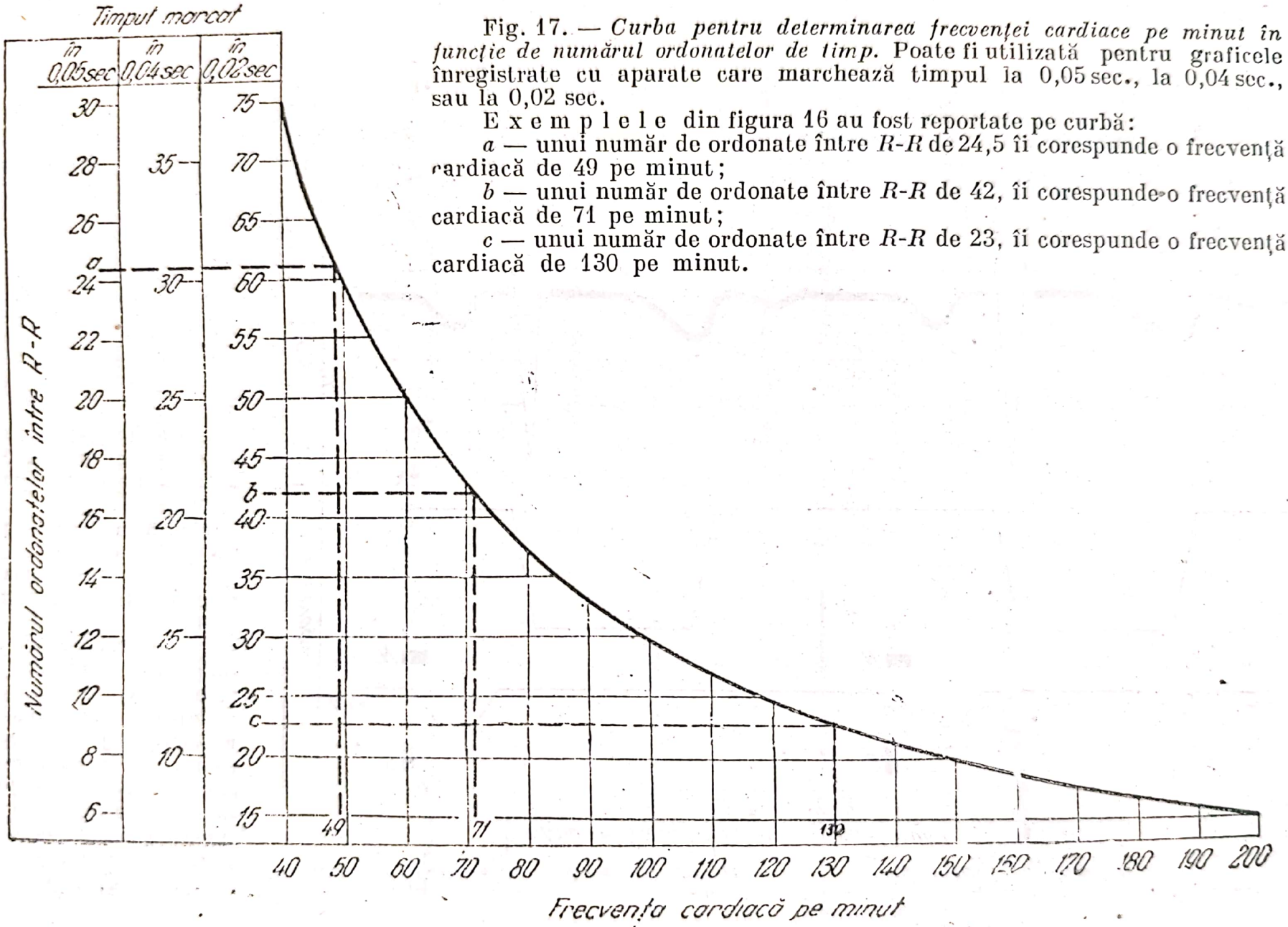

Fig. 17. — *Curba pentru determinarea frecvenței cardiace pe minut în funcție de numărul ordonatelor de timp.* Poate fi utilizată pentru graficele înregistrate cu aparate care marchează timpul la 0,05 sec., la 0,04 sec., sau la 0,02 sec.

E x e m p l e l e din figura 16 au fost reportate pe curbă:

a — unui număr de ordonate între *R-R* de 24,5 îi corespunde o frecvență cardiacă de 49 pe minut;

b — unui număr de ordonate între *R-R* de 42, îi corespunde o frecvență cardiacă de 71 pe minut;

c — unui număr de ordonate între *R-R* de 23, îi corespunde o frecvență cardiacă de 130 pe minut.

Scanned with OKEN Scanner

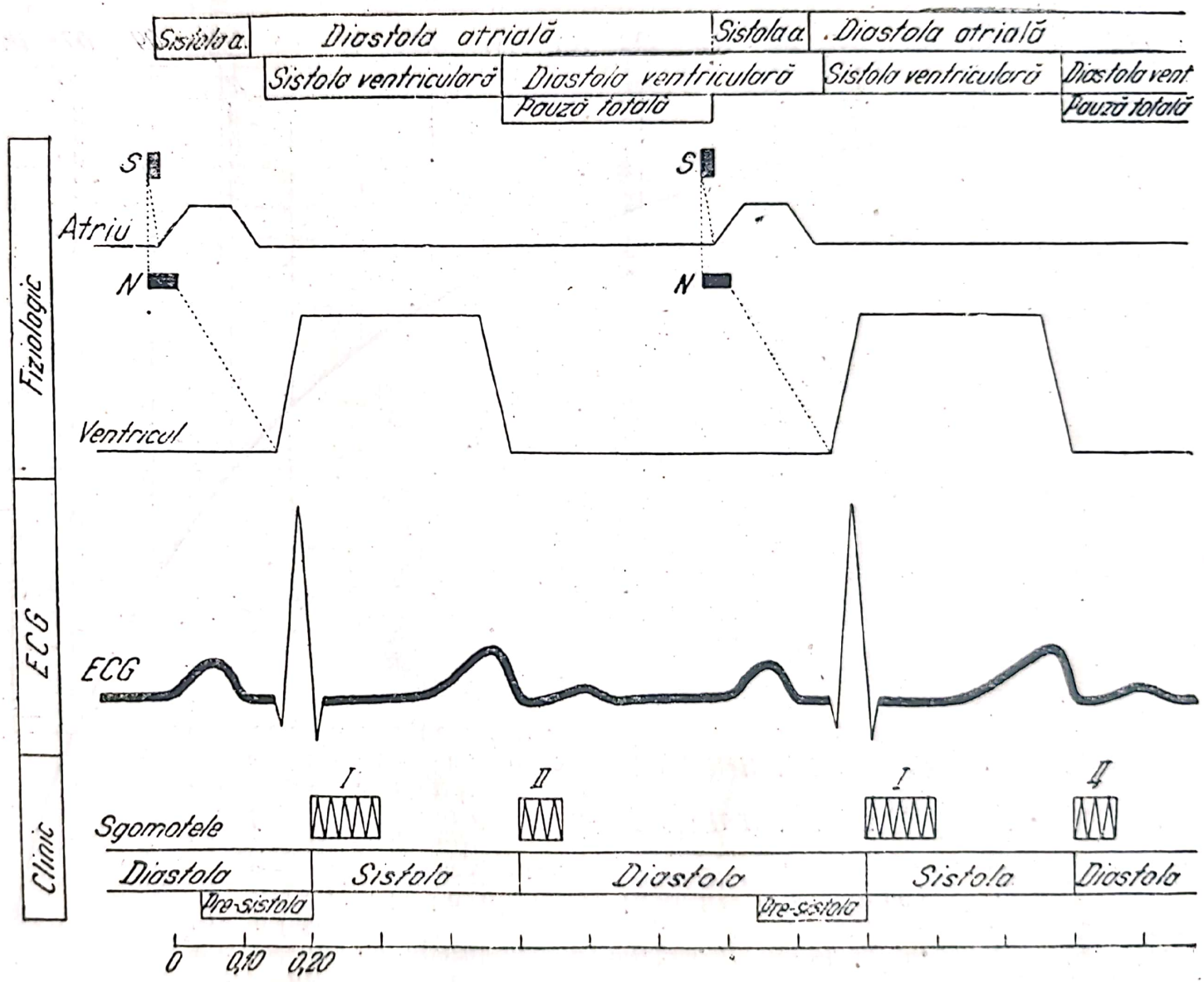

Fig. 18. — *Corespondența electrocardiogramei cu fazele revoluției cardiace și cu manifestările clinice ale contracției.* Sus: Schema fiziologică a revoluției cardiace. S = sin; N = nod; linia punctată figurează progresiunea excitației de la sin la nod și de la nod la ventricul.

La mijloc: Electrocardiograma.

Jos: Schema clinică a revoluției cardiace. *I* și *II* = zgomotele inimii.

Scanned with OKEN Scanner

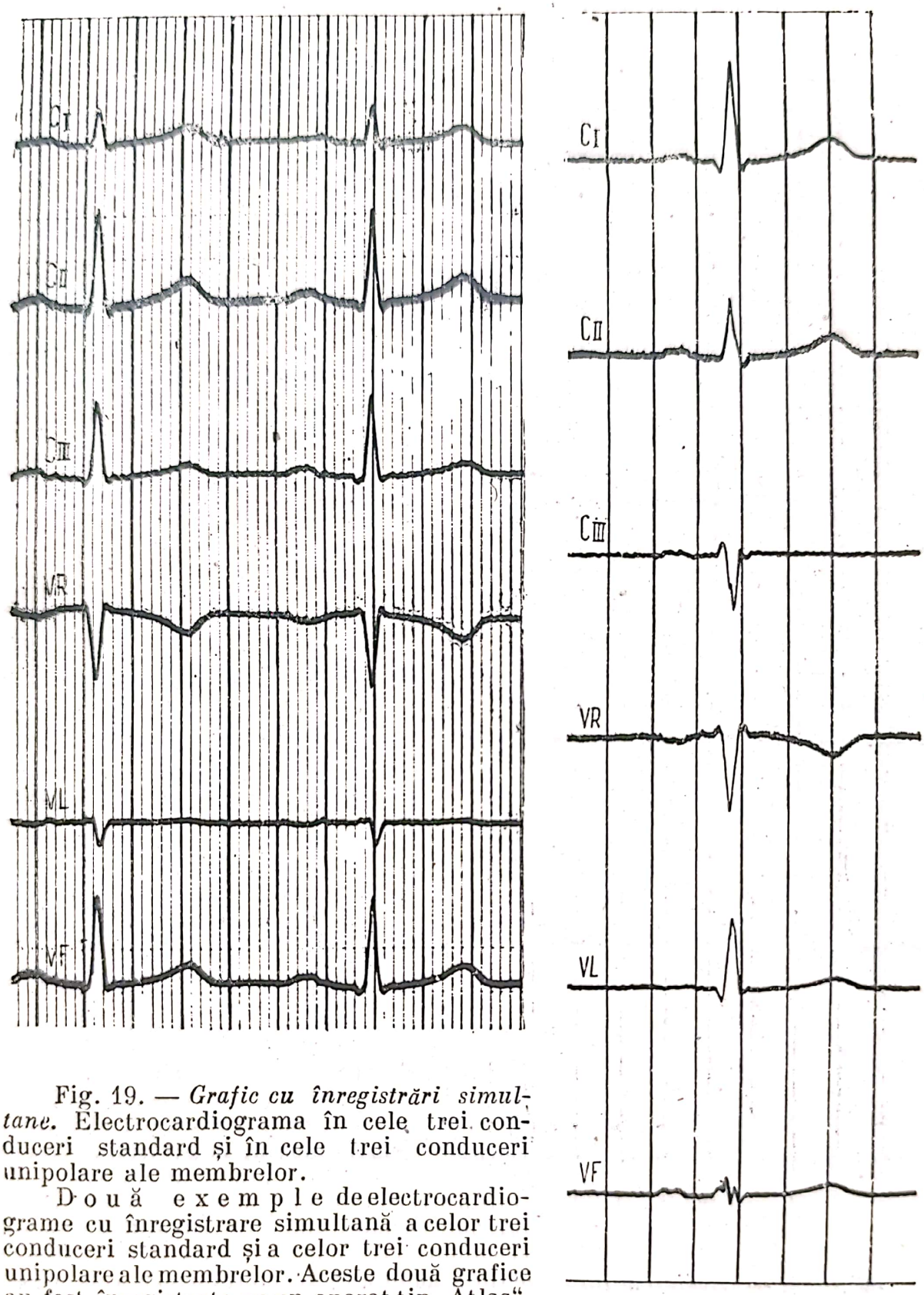

Fig. 19. — *Grafic cu înregistrări simultane.* Electrocardiograma în cele trei conduceri standard și în cele trei conduceri unipolare ale membrelor.

Două exemple de electrocardiograme cu înregistrare simultană a celor trei conduceri standard și a celor trei conduceri unipolare ale membrelor. Aceste două grafice au fost înregistrate cu un aparat tip „Atlas". Aparatul este alimentat direct de la „priză" și posedă toate organele de redresare și de stabilizare a curentului pentru tensiunea anodică și pentru încălzirea lămpilor. Motorul care antrenează hîrtia fotografică este de asemenea electric. Înregistrarea se face pe hîrtie fotografică de lățimea 100 mm (primul exemplu), sau 140 mm (al doilea exemplu). Timpul se înregistrează simultan cu înscrierea graficei și se marchează la 0,10 sec. (liniile verticale mai groase) sau la 0,02 sec. (liniile verticale mai fine).

Scanned with OKEN Scanner

Fig. 20. — *Grafic cu înregistrări simultane.* Electrocardiograma în șase conduceri precordiale.

cu sfîrșitul lui *T*. Aci se înscrie zgomotul al II-lea, care durează aproximativ 0,06 sec.

Unda *U* este postsistolică, situată în protodiastolă.

Scanned with OKEN Scanner

Fig. 21. — *Grafic cu înregistrări simultane.* Electrocardiogramă în standard și fonocardiograme (în 3 frecvențe).

ACCESORII ALE ELECTROCARDIOGRAFULUI

Aparatele moderne au fost mult perfecționate și sînt prevăzute cu o serie de accesorii care permit să se înregistreze concomitent cu electrocardiograma, diferite alte manifestări circulatorii (fig. 19, 20, 21, 22, 23).

Fonocardiograme. Prin diferite dispozitive se pot înregistra zgomotele inimii. Cele mai uzitate sînt microfoanele cu cristal,

Scanned with OKEN Scanner

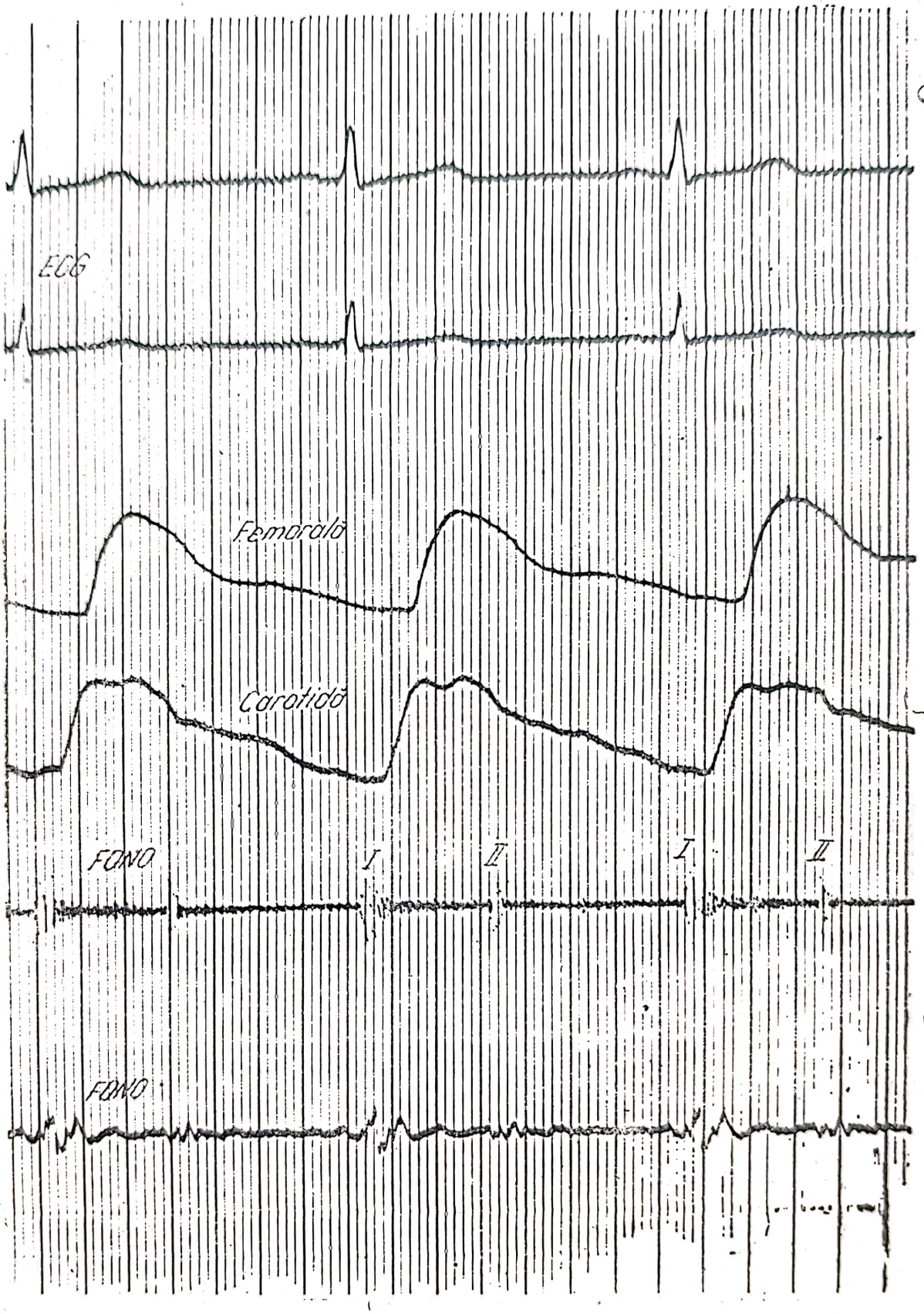

Fig. 22. — *Grafic cu înregistări simultane.* Electrocardiograma în două conduceri standard, două sfigmograme și două fonocardiograme.

Scanned with OKEN Scanner

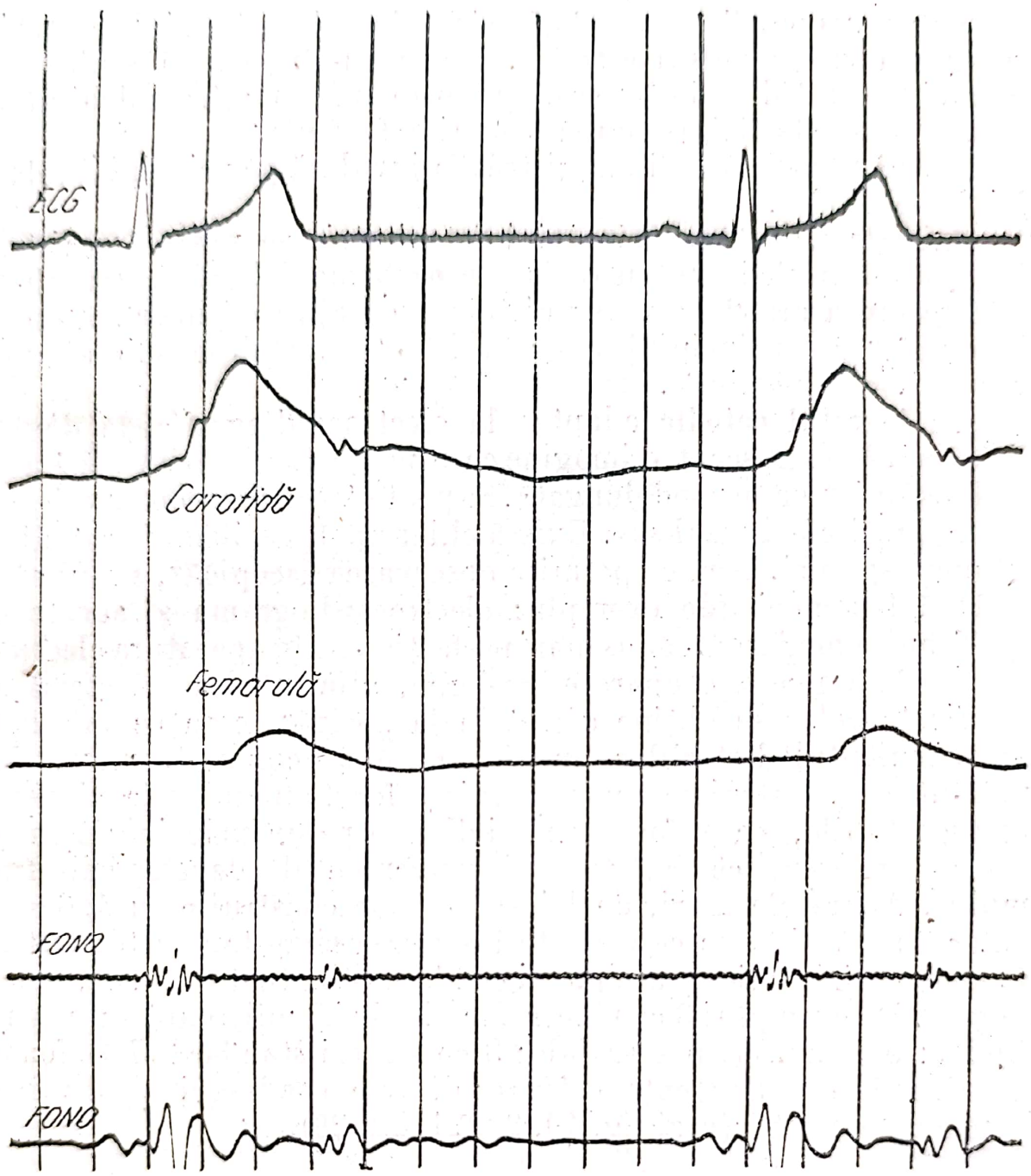

Fig. 23. — *Grafic cu înregistrări simultane.* Electrocardiogramă în standard, două sfigmograme și două fonocardiograme.

care, aplicate în focarele de auscultație, permit înscrierea grafică a zgomotelor normale și patologice (suflurile inimii) în mai multe frecvențe. Înscrierea făcîndu-se simultan cu electrocardiograma, procedeul permite precizarea diagnosticului. Un difuzor-amplificator (Ekafon) poate să redea într-o sală de curs aceste zgomote ale inimii.

Mecanograme. Printr-un dispozitiv „piezoelectric" se poate înscrie mecanograma șocului apexian.

Scanned with OKEN Scanner

Sfigmograme. Tot pe același principiu „piezoelectric" se poate înregistra grafic pulsul arterial. Înscrierea simultană a sfigmogramei la carotidă și la femorală permite apoi calcularea debitului cardiac (metoda fizică), după anumite formule.

Pulsul venos poate fi înregistrat la jugulară pe principiul celulei fotoelectrice.

Oximetria. Tot pe principiul fotoelectric se poate înregistra la lobulul urechii concentrația în oxihemoglobină a sîngelui.

Presiunea arterială se înregistrează cu ajutorul unor „electrobarografe" pe principiul unor rezistențe variabile sub efectul variațiilor de presiune.

Oscilograful catodic adaptat la electrocardiograf redă direct pe ecranul fluorescent o imagine care poate fi urmărită „electrocardioscopic" vreme îndelungată. Se poate trece în „scopie" oricare dintre graficele de mai sus. Există chiar unele oscilografe catodice cu două spoturi, ceea ce permite observarea „scopică", simultană a două fenomene (de exemplu: electrocardiograma și sunetul).

Tehnica modernă a adus mar perfecționări în aparatura electromedicală. La aceste aparate moderne, alimentarea electrică a aplificatoarelor se obține direct de la „priză", ceea ce înlătură inconvenientul bateriilor anodice și ale acumulatoarelor. În prezent se construiesc aparate mici, foarte maniabile și ușor transportabile, care fac înscrieri directe pe un principiu termoinscriptor, ceea ce înlătură inconvenientul developării filmului. Aparatele mari, de laborator, sînt construite cu 4, 6 sau chiar 8 spoturi, ceea ce permite înscrierea simultană a tot atîtea fenomene fiziologice, care pot fi combinate în toate felurile, după nevoie. De exemplu: 3 conduceri standard și 3 unipolare ale membrelor; 6 conduceri precordiale; 3 conduceri standard și 3 fonocardiograme la frecvențe diferite; diverse conduceri și diverse mecanograme etc. (vezi fig. 19, 20, 21, 22, 23).

Scanned with OKEN Scanner

Capitolul al IV-lea

ELECTROCARDIOGRAMA NORMALĂ

INTERPRETAREA UNDELOR ȘI SEGMENTELOR ÎN CONDUCERILE STANDARD

Inima în diastolă este polarizată, avînd ioni pozitivi răspîndiți uniform pe fața epi- și endocardică (fig. 24). Între diferitele regiuni miocardice nu se manifestă nici o diferență de potențial iar graficul arată în acest moment, în cele trei conduceri, o linie orizontală, „linia de zero-potențial".

Revoluția cardiacă se însoțește de depolarizare și repolarizare atrială urmată de depolarizare și repolarizare ventriculară. Aceste manifestări electrice dau naștere unui cîmp electric variabil, care poate fi reprezentat prin vectori electrici și care se traduc grafic prin *undele P*, *QRS* și *T*.

Vectorii electrici de depolarizare și de repolarizare cardiacă trebuie imaginați în spațiu. Ei pot fi analizați grafic prin proiectarea lor pe un plan (fig. 34 și 40). În electrocardiografia cu conduceri standard, planul ales în mod convențional este planul frontal, delimitat de punctele **R**, **L**, **F**, respectiv: umărul drept, umărul stîng și inguina stîngă.

Orice vector din spațiu are o proiecție pe planul frontal, proiecție care capătă numele de „valoare manifestă în planul frontal" a vectorului spațial. Admițînd că fenomenele spațiale se produc oarecum paralel cu planul frontal, putem considera că „valoarea manifestă" redă oarecum valoarea reală a vectorului. Printr-o simplificare voită, admitem deocamdată această ipoteză și reducem astfel problema spațială la o problemă plană, adică la studiul unor vectori în planul frontal. Această schematizare ne va folosi pentru a expune teoretic geneza undelor electrocardiografice în conducerile standard. În cele ce urmează vom utiliza

Scanned with OKEN Scanner

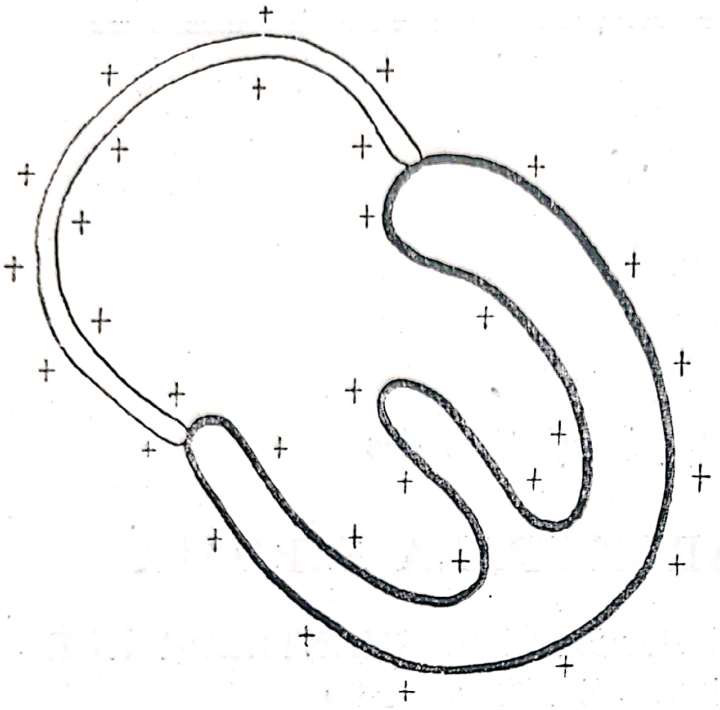

Fig. 24. — *Reprezentarea schematică a cavităților atriale și ventriculare.* Inima fiind în diastolă, miocardul este polarizat, adică are ioni pozitivi răspîndiți în mod uniform pe fața endocardică și pe fața epicardică. Septul interatrial nu a fost figurat.

termenul de „vector de depolarizare" sau „vector de repolarizare", subînțelegînd însă de fiecare dată „valoarea manifestă" din planul frontal al vectorului respectiv.

Revoluția cardiacă se însoțește de depolarizarea și repolarizarea atrială = electroatriograma (eag) urmată de depolarizarea și repolarizarea ventriculară = electroventriculograma (evg). Aceste manifestări se succed în timp, dar în parte se suprapun: fiziologic, sfîrșitul eag coincide cu începutul electroventriculogramei.

ELECTROATRIOGRAMA (EAG) (fig. 25)

Se compune din trei porțiuni: 1) o undă de depolarizare = *unda P*; 2) un stadiu depolarizat = *segment PQ*; 3) o undă de repolarizare, simbolizată prin T_a sau T_p (sau P'), care de obicei nu apare, căci este înglobată de începutul electroventriculogramei.

Unda P. Excitația pornită de la *sin* cuprinde prin contiguitate miocardul atrial, care se depolarizează dinspre sin spre nod (fig. 25). Totalitatea diferențelor de potențial care rezultă se

Fig. 25. — *Explicația electroatriogramei.* Sus: depolarizarea atrială: *Vp* = vectorul de depolarizare; atrială; *P*I, *P*II, *P* III = proecțiile vectorului de depolarizare atrială pe cele trei conduceri.

La mijloc: stadiul depolarizat atrial.

Jos: repolarizare atrială: *Vp'* = vectorul de repolarizare atrială și proiecțiile lui pe cele trei conduceri (*P'*I, *P'*II *P'*III).

În partea dreaptă a figurii: reprezentarea grafică a electroatriogramei în cele trei conduceri.

Scanned with OKEN Scanner

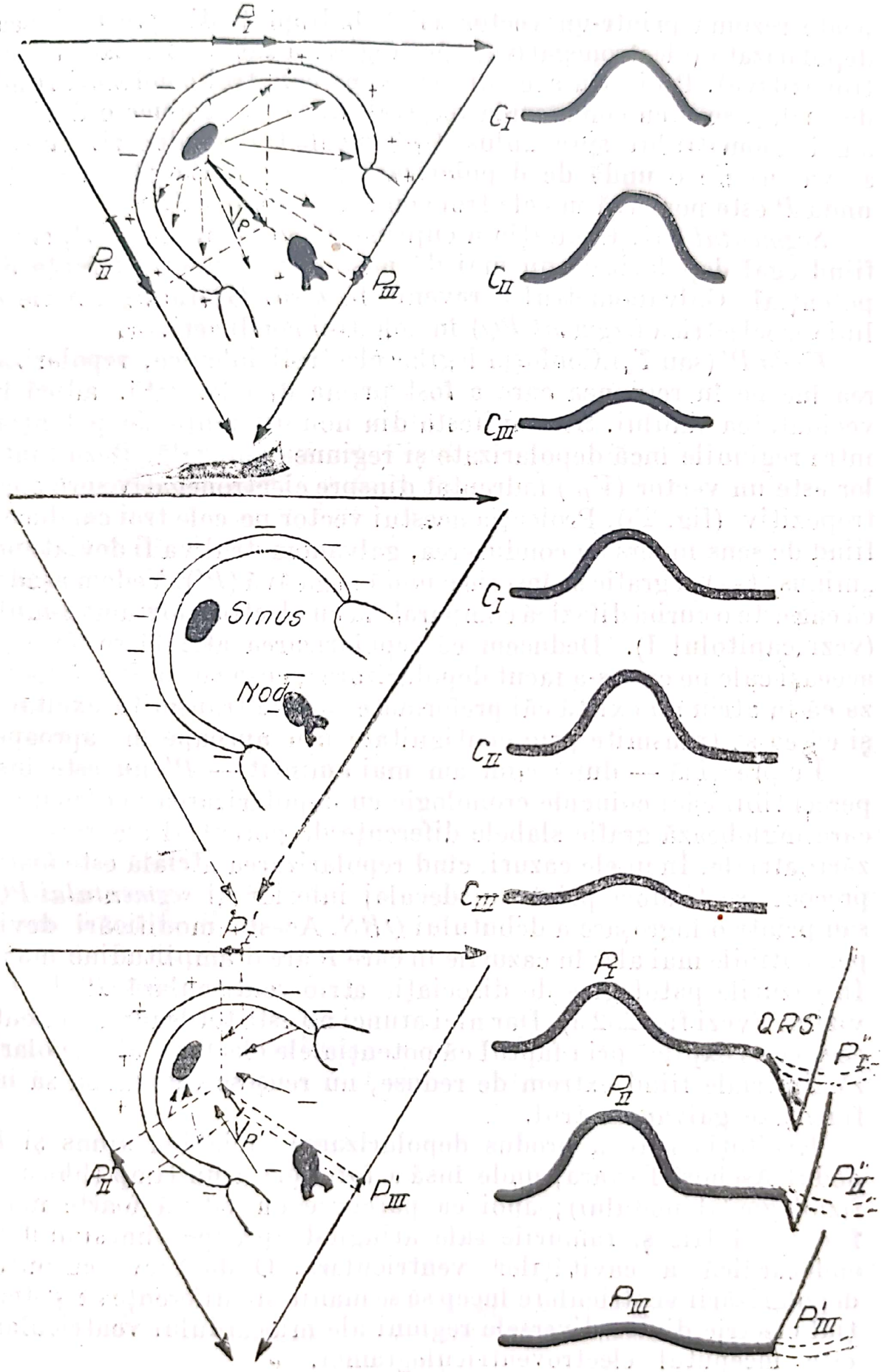

Fig. 25 — vezi legenda în pag. 64.

Scanned with OKEN Scanner

poate rezuma printr-un vector (V_P) îndreptat dinspre regiunea depolarizată (electronegativă) spre regiunea încă polarizată (electropozitivă). Proiecția acestui vector pe cele trei conduceri fiind de același sens cu conducerea respectivă, se va produce o deviere a galvanometrului spre „plus" (+) în cele trei conduceri. Grafic se va înscrie o undă de depolarizare pozitivă. Cu alte cuvinte unda *P* este pozitivă în cele trei conduceri standard.

Segmentul PQ. Excitația a cuprins tot miocardul atrial, care, fiind egal depolarizat, nu mai dă naștere nici unei diferențe de potențial. Galvanometrul a revenit la zero. Grafic se înscrie o linie izoelectrică (*segment PQ*) în cele trei conduceri.

Unda P' (sau T_a).Conform legilor electrofiziologice, repolarizarea începe în regiunea care a fost prima depolarizată, adică în vecinătatea sinului. Se manifestă din nou diferențe de potențial între regiunile încă depolarizate și regiunea sinuzală. Rezultanta lor este un vector (V_P') îndreptat dinspre electronegativ spre electropozitiv (fig. 25). Proiecția acestui vector pe cele trei conduceri fiind de sens invers cu conducerea, galvanometrul va fi deviat spre „minus" (—) și grafic se înscrie o undă negativă (*P'*). Vedem așadar că eag este o curbă difazică comparabilă cu electromiograma simplă (vezi capitolul I). Deducem că repolarizarea atrială se face pe aceeași cale pe care s-a făcut depolarizarea, ceea ce confirmă ipoteza că în atriu nu există căi preformate care să transmită excitația și că ea se transmite prin contiguitate din aproape în aproape.

În practică — după cum am mai amintit — *P'* nu este însă perceptibil căci coincide cronologic cu depolarizarea ventriculară care înglobează grafic slabele diferențe de potențial ale repolarizării atriale. În unele cazuri, cînd repolarizarea atrială este foarte precoce, se traduce printr-un decalaj inferior al *segmentului PQ*, sau printr-o îngroșare a debutului *QRS*. Aceste modificări devin perceptibile mai ales în cazurile în care *P* are o amplitudine mare. În cazurile patologice de disociație atrio-ventriculară, *P'* devine vizibil (vezi fig. 252 a). Dar nici atunci nu este totdeauna aparent, ceea ce se explică prin faptul că potențialele electrice ale repolarizării atriale fiind extrem de reduse, nu reușesc totdeauna să influențeze galvanometrul.

Excitația care a produs depolarizarea atrială a ajuns și la nodul Aschoff-Tawara, unde însă a fost oprită un timp (blocajul fiziologic al nodului); apoi ea parcurge cu viteză foarte mare fasciculul His și ramurile sale atingînd aproape simultan fața endocardică a cavităților ventriculare. O dată cu începutul depolarizării ventriculare încep să se manifeste diferențe de potențial electric dintre diversele regiuni ale miocardului ventricular: este începutul electroventriculogramei.

Scanned with OKEN Scanner

ELECTROVENTRICULOGRAMA

Se compune din trei porțiuni: 1) o undă rapidă de depolarizare, *complexul QRS*, care reprezintă variațiile electrice intense și rapide ce însoțesc progresiunea excitației prin masa miocardului ventricular; 2) un segment izoelectric, *segmentul ST* sau *segmentul RS-T**, care arată că întreg miocardul ventricular a fost depolarizat în mod egal, atingîndu-se astfel un echilibru electric, fără nici o diferență de potențial între diversele regiuni miocardice; 3) o undă lentă (prelungită, dar mai puțin amplă) de repolarizare, *unda T*.

Înainte de a expune interpretarea vectorială a *complexului QRS*, trebuie să precizăm cîteva noțiuni teoretice asupra reprezentării grafice a unui vector mobil într-un plan. Punîndu-ne în condițiile experienței cu vasul triunghiular (din capitolul I), considerăm un vector care se manifestă pe fundul vasului, apoi suferă o rotație și, în fine, dispare. Între momentul lui de apariție și cel de dispariție, acest vector ocupă în plan un mare număr de poziții, dintre care vom analiza pe cele două extreme și trei intermediare (fig. 26). În figura noastră, *a* reprezintă apariția vectorului și poziția lui cea mai precoce, *b c d* trei poziții intermediare și *e* poziția lui cea mai tardivă urmată de dispariția lui. Presupunînd că aceste cinci poziții, *a b c d e*, se succed la intervale de timp egale de cîte 1 sutime (0,01) secundă, putem reprezenta grafic proiecția vectorului pe cele trei conduceri (**C I, C II, C III**) în aceste cinci poziții succesive, conform principiilor calculului vectorial. Obținem astfel în fiecare conducere, pe ordonatele de timp succesive *a*,*b*,*c*,*d*,*e*, cîte un punct care exprimă valoarea proiecției pe latura respectivă a triunghiului și care este situat deasupra sau dedesubtul liniei izoelectrice, după cum valoarea aceasta este pozitivă sau negativă pe latura respectivă. Unind apoi între ele, în conducerea respectivă, punctele astfel obținute, se desemnează cîte un grafic în fiecare conducere, care reprezintă toate pozițiile intermediare ale vectorului (vezi graficul din fig. 26).

Analizînd aceste trei grafice înregistrate simultan, constatăm următoarele:

În cele trei conduceri s-a înscris cîte un grafic bifazic sau polifazic, cu unde electrice deasupra sau dedesubtul liniei izoelectrice. În mod convențional, cele de deasupra sînt considerate pozitive, iar cele dedesubt negative. Observăm că aceste unde reprezintă proiecțiile vectorilor pe conducerea respectivă. Mai observăm că unde-

* În tot cuprinsul lucrării vom folosi numai expresia de *segment ST*, înțelegînd prin aceasta segmentul care unește sfîrșitul depolarizării cu începutul repolarizării ventriculare.

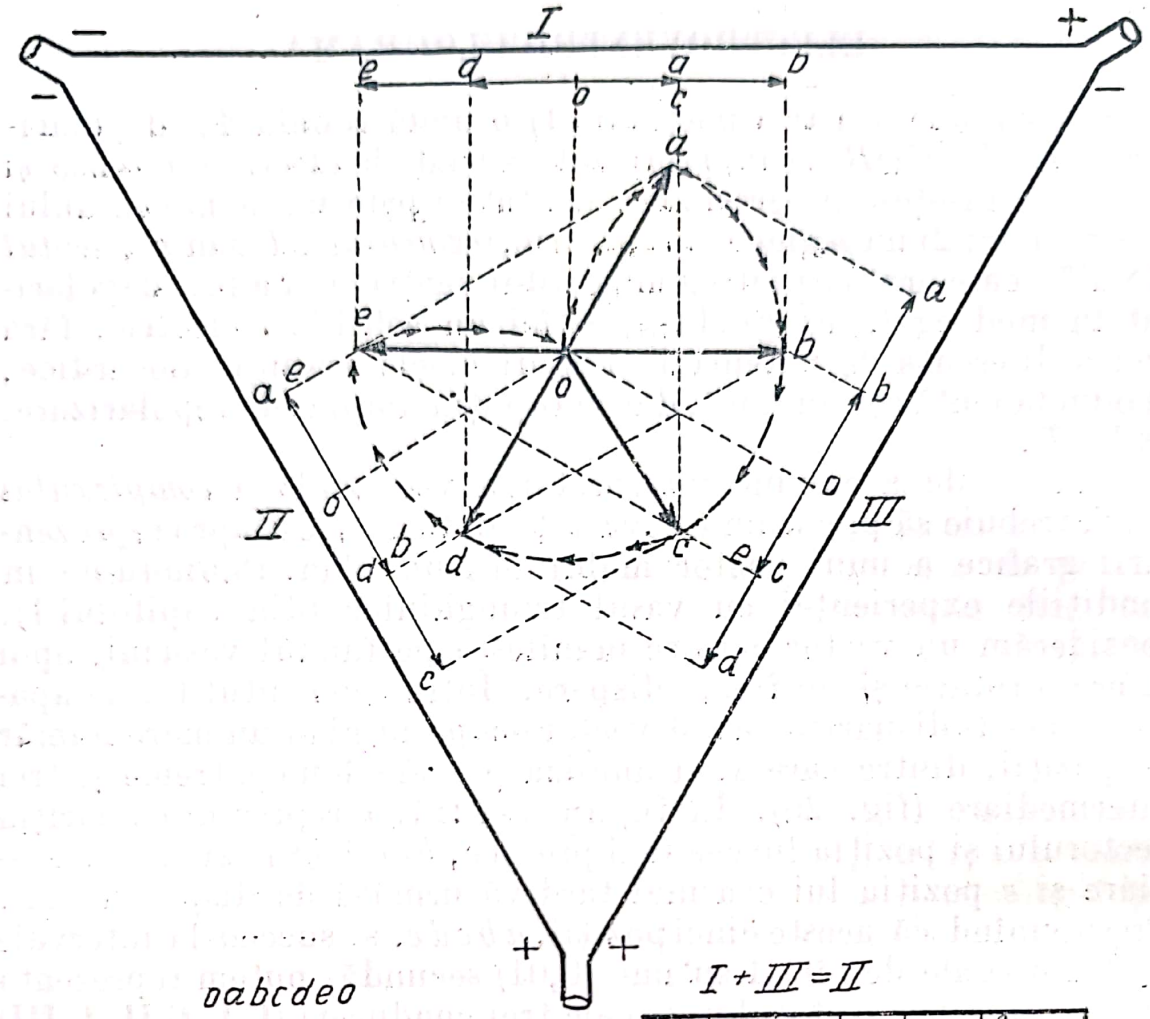

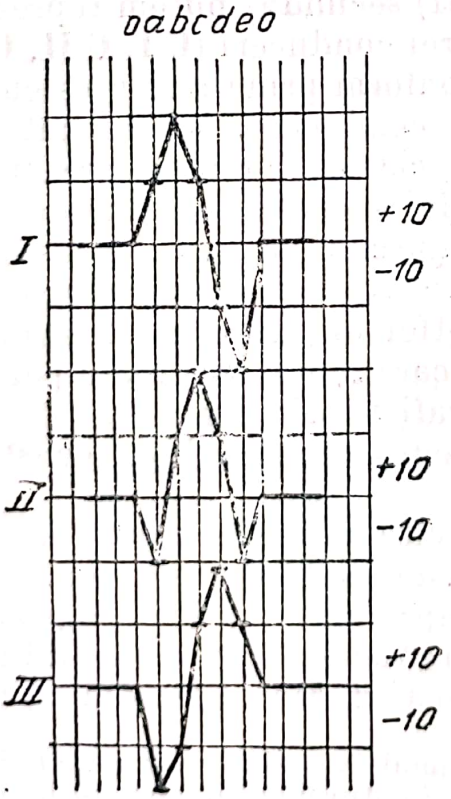

$I + III = II$

	a	b	c	d	e	Suma algebr.
I	+10	+20	+10	−10	−20	+10
II	−10	+10	+20	+10	−10	+20
III	−20	−10	+10	+20	+10	+10

Fig. 26 — vezi legenda în pag. 69.

Scanned with OKEN Scanner

Fig. 26. — *Reprezentarea schematică a unui vector care se roteşte în plan.*

În partea de sus a figurii, vasul de experienţă. Săgeata *a* reprezintă apariţia vectorului, *b*, *c*, *d* rotaţia lui pe fundul vasului şi *e*, dispariţia lui. Pe laturile *I*, *II*, *III*, proiecţiile vectorului în toate poziţiile.

În partea de jos a figurii, în stînga, reprezentarea grafică a acestor proiecţii în funcţie de timp. Ordonatele de timp sînt marcate la 0,01 sec.

Tabelul din dreapta rezumă legile matematice care leagă între ele cele trei conduceri.

le nu sînt obligatoriu sincrone în cele trei conduceri: de exemplu, vîrful undei pozitive este mai precoce în **C I** decît în **C II** şi mai tardiv în **C III** decît în **C II**.

Condiţiile de proiecţie geometrică au fost astfel alese încît ceea ce se proiectează în **C II** reprezintă suma algebrică a ceea ce se proiectează în **C I** şi în **C III**. De aceea, cele trei conduceri sînt legate între ele prin următoarele relaţii algebrice:

1. În orice moment, adică pe oricare ordonată de timp: valoarea proiecţiei din **C I** + valoarea proiecţiei din **C III** = valoarea proiecţiei din **C II** fig. 26, tabelul din dreapta).

2. Dacă facem suma algebrică a proiecţiilor din momentele succesive *a*, *b*, *c* etc. în fiecare conducere obţinem cîte o rezultantă. Şi aceste rezultante sînt legate între ele prin aceeaşi relaţie algebrică:

Rezultanta I + Rezultanta III = Rezultanta II.

3. Dacă facem calculul suprafeţelor delimitate de undele electrice şi de linia izoelectrică, obţinem în fiecare conducere anumite valori de suprafeţe pozitive sau negative, care, însumate algebric, dau o valoare de suprafaţă rezultantă.

Şi aceste rezultante sînt legate între ele prin aceeaşi relaţie algebrică:

Suprafaţa rezultantă I + Suprafaţa rezultantă III = Suprafaţa rezultantă II.

Aceste noţiuni reprezintă bazele matematice ale teoriei axelor electrice, folosite în practică pentru determinarea axei momentane, a axei medii de depolarizare şi a gradientului ventricular.

4. Dacă unim printr-o curbă punctele *o*, *a*, *b*, *c*, *d*, *e* şi revenim apoi la *o*, am schiţat vectodiagrama plană.

Complexul QRS. Undele de depolarizare ventriculară. Pentru a înţelege aspectul grafic al *undelor QRS* de depolarizare ventriculară, vom emite trei ipoteze.

Scanned with OKEN Scanner

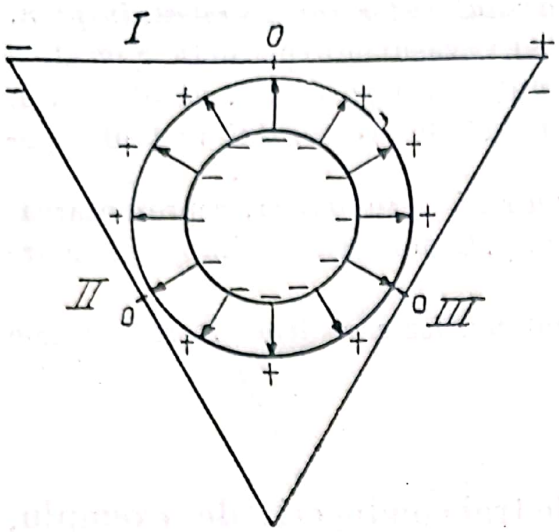

Prima ipoteză. Presupunem cavităţile ventriculare ca formînd o sferă goală, cu pereţii de aceeaşi grosime, în care depolarizarea se produce simultan, pornind de pe toată suprafaţa profundă (fig. 27). Diferenţele de potenţial care se produc între faţa superficială (încă polarizată) şi cea profundă (deja depolarizată) se manifestă simultan în toate direcţiile cu o forţă egală şi se anulează reciproc. Deci, rezultanta tuturor acestor diferenţe de potenţial, adică vectorul de depolarizare este nul. Grafic nu se înscrie nicio undă, electrocardiograful înregistrează o linie dreaptă, izoelectrică.

A doua ipoteză. Presupunem cavităţile ventriculare ca formînd o calotă de sferă, cu pereţii de aceeaşi grosime, în care depolarizarea se produce simultan pe toată faţa profundă (fig. 28). Diferenţele de potenţial care rezultă se manifestă cu aceeaşi forţă

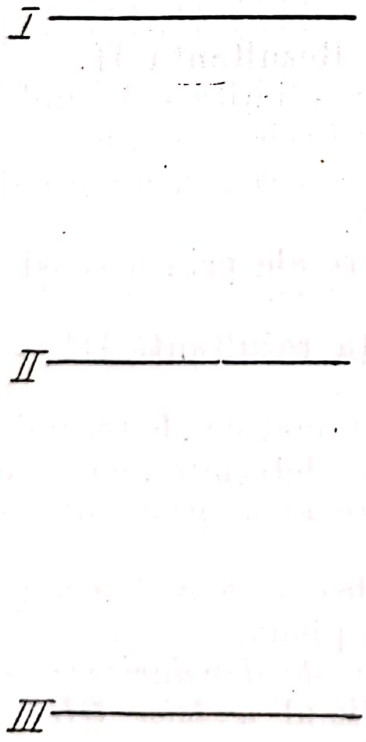

Fig. 27. — *Schema unei sfere musculare care se depolarizează*. Sfera este considerată goală, depolarizarea făcîndu-se de la interiorul peretelui muscular. Se observă că toţii vectorii parţiali se anulează reciproc, aşa că nu există nici un vector rezultant (mai corect exprimat: vectorul rezultant este nul) şi grafic nu se înscrie nici o undă electrică.

Scanned with OKEN Scanner

simultan în toată grosimea miocardului. Dar de data aceasta, pe cînd cele laterale se anulează, cele apicale, nefiind contrabalansate de nici o forță în regiunea bazală, se sumează și rezultanta va fi un vector îndreptat de la bază spre vîrf. Grafic se va înscrie o undă de depolarizare, care în condițiile triunghiului echilateral va fi pozitivă în cele trei conduceri.

A treia ipoteză. Este cea care redă înfățișarea anatomică a cavităților ventriculare (fig. 29). Masa musculară nu are o formă regulată, nici o grosime omogenă. În ansamblul său, cavitatea ventriculară poate fi comparată cu o cupă înclinată, cu deschizătura spre regiunea bazală, privind în sus, spre dreapta și înapoi. Peretele ventricular drept este mai subțire decît cel stîng. Rețeaua Purkinje este situată subendocardic, sinapsele cu miocardul nediferențiat făcîndu-se pe fața profundă, cavitară. Deci, excitația cuprinde miocardul ventricular pe fața lui endocardică și de aci se transmite prin grosimea miocardului spre fața lui superficială, epicardică. Prin dispoziția anatomică a fasciculului și ramurilor hisiene, miocardul ventricular nu este excitat

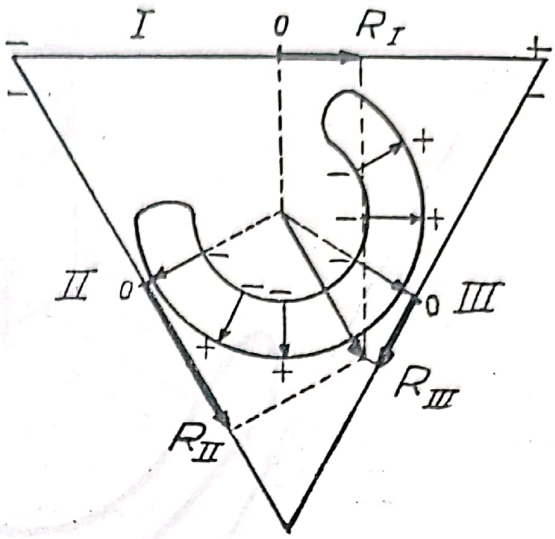

$$II = I + III$$

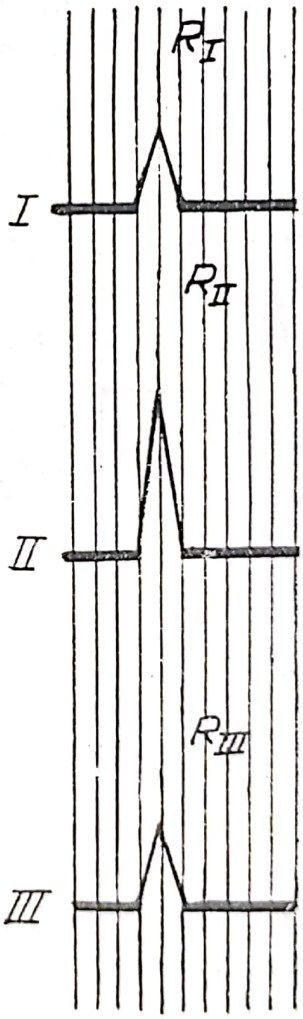

Fig. 28.— *Schema unei calote de sferă care se depolarizează.* Ca și în schema precedentă, calota de sferă este goală, depolarizarea făcîndu-se de la interiorul peretelui muscular. Există un vector rezultant (R) și proiecțiile lui pe cele trei conduceri I, II, III determină înscrierea grafică a unei unde electrice R I, R II și R III.

Scanned with OKEN Scanner

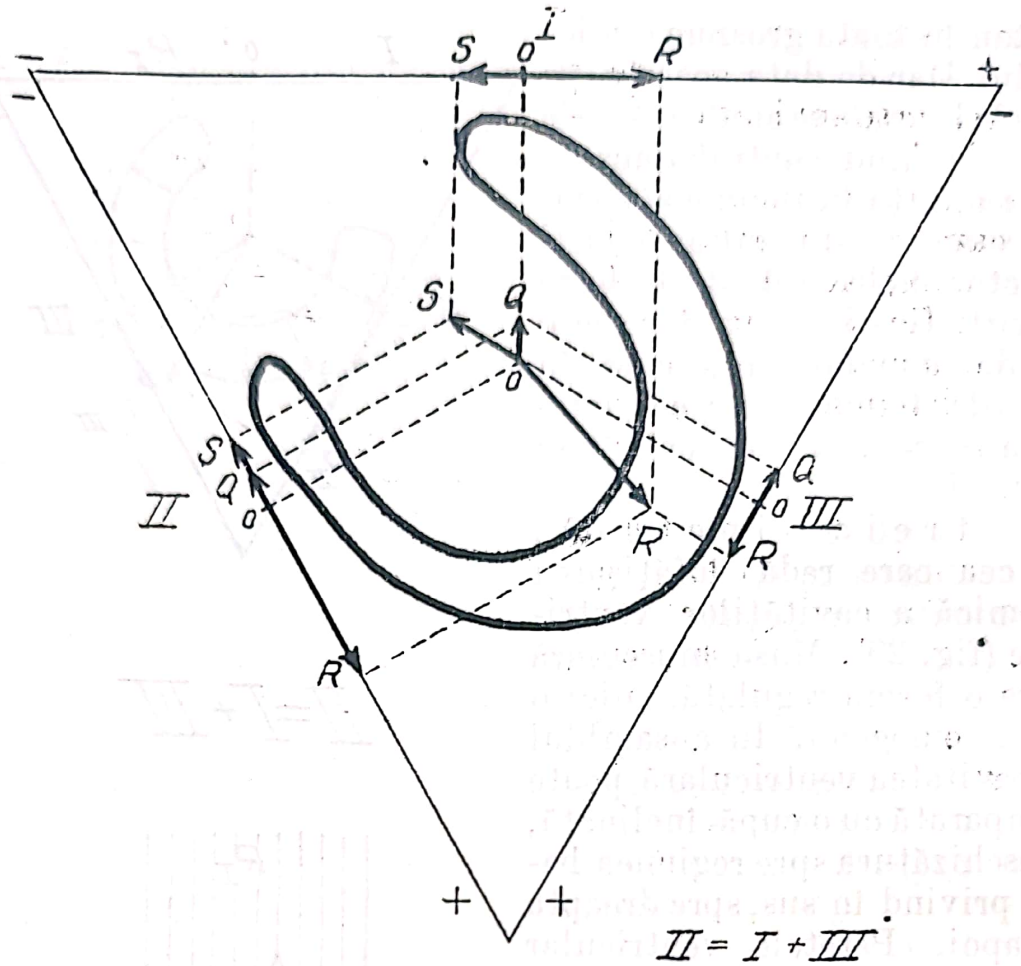

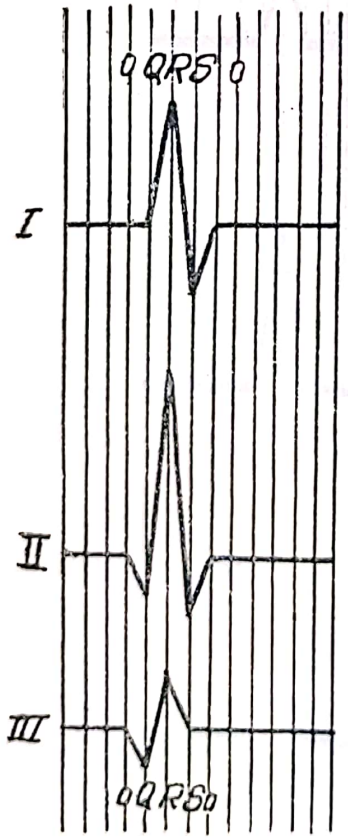

Q	R	S	Suma algebrică
0	+4	-2	+2
-1	+6	-2	+3
-1	+2	0	+1

Fig. 29 — vezi legenda în pag. 73.

Scanned with OKEN Scanner

Fig. 29. — *Schema cavităților ventriculare care se depolarizează.* Figura trebuie privită comparativ cu figura 26. Q, R, S reprezintă pozițiile succesive și mărimea vectorului rezultant de depolarizare (valoarea lui manifestă în planul frontal).

Graficul înregistrează și relațiile matematice care există între mărimea undelor electrice în cele trei conduceri.

simultan pe toată fața lui profundă. Anumite regiuni sînt mai precoce depolarizate, apoi urmează depolarizarea masivă a întregului miocard; în sfîrșit, în unele regiuni, depolarizarea este ușor întîrziată. Deci, în tot cursul depolarizării se manifestă diferențe de potențial între fața epicardică (pozitivă) și fața endocardică (negativă), precum și între unele regiuni pozitive și altele negative ale miocardului ventricular. Rezultă că în cursul celor cîteva sutimi de secundă cît durează depolarizarea ventriculară, ia naștere un vector cu numeroase orientări spațiale, vector de mărime diferită de la un moment la cel următor, dar care în orice caz are o valoare maximă orientată spre regiunea apicală. Vectocardiografia în spațiu a precizat poziția acestor vectori și a arătat că în realitate ei sînt situați înapoia vîrfului inimii (vezi capitolul al V-lea). Prin metoda triunghiului echilateral se poate analiza valoarea manifestă a acestui vector, adică proiecția lui pe planul frontal. Se constată astfel că într-un stadiu precoce al depolarizării se produc diferențe de potențial a căror rezultantă este un mic vector orientat în sus și puțin spre stînga; în stadiul mediu al depolarizării se manifestă puternice diferențe de potențial, a căror rezultantă este un vector important orientat în jos și spre stînga; apoi în stadiul tardiv (terminal) al depolarizării se manifestă din nou diferențe de potențial care dau un vector slab, orientat în

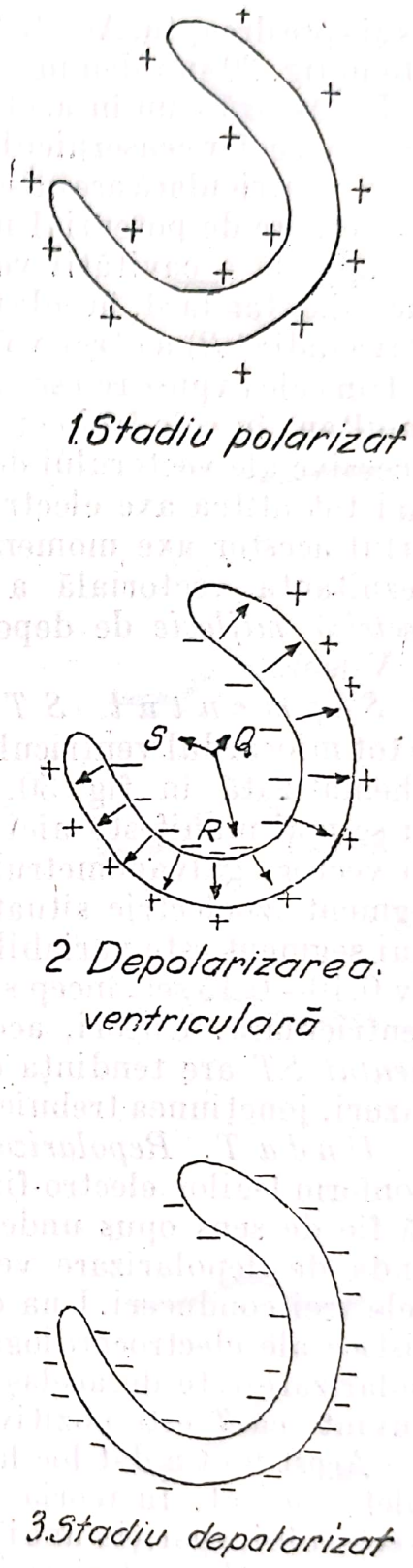

Fig. 30. — *Schema cavităților ventriculare în cursul depolarizării.* Trecerea de la stadiul polarizat la stadiul depolarizat.

Scanned with OKEN Scanner

sus și spre dreapta. Aceste trei poziții ale vectorului sînt reprezentate în fig. 29 sub denumirea de Q, R, S. În ansamblu, acest vector se deplasează cam în același plan și suferă o mișcare de rotație în direcția acelor ceasornicului. În mod fiziologic, vectorul de depolarizare ventriculară are mișcări destul de limitate, cele mai puternice diferențe de potențial manifestîndu-se între regiunea bazală și cea apicală a cavității ventriculare, ceea ce înseamnă că în conducerile standard, în cele trei conduceri se înscrie o undă mare pozitivă (adică R) a cărei valoare este maximă în conducerea a II-a.

Din cele expuse reiese că avînd o electrocardiogramă înregistrată simultan în cele trei conduceri standard, putem analiza pozițiile succesive ale vectorului de depolarizare, fiecare poziție reprezentînd tot atîtea axe electrice momentane, iar curba care unește vîrful acestor axe momentane constituie *vectodiagrama* (fig. 58). Rezultanta vectorială a acestor axe momentane reprezintă *axa electrică mijlocie* de depolarizare sau *axa QRS* (vezi capitolul al V-lea).

Segmentul ST. Stadiul depolarizat ventricular. După ce tot miocardul ventricular a fost depolarizat, ne aflăm în situația schematizată în fig. 30, nr. 3. Tot miocardul fiind depolarizat, nu se mai manifestă nici o diferență de potențial; nu există nici un vector; galvanometrul a revenit la zero; grafic, se înscrie un segment izoelectric situat pe linia de zero-potențial. Durata acestui segment este variabilă cu diverși factori, dar după aproximativ 0,10—0,15 sec. încep să se manifeste fenomenele de repolarizare ventriculară. Uneori, aceste fenomene fiind foarte precoce, *segmentul ST* are tendința de a fi oblic ascendent, dar și în aceste cazuri, joncțiunea trebuie să fie obligatoriu la punctul izoelectric.

Unda T. Repolarizarea ventriculară. De ce este T pozitiv? Conform legilor electro-fiziologice, unda de repolarizare ar trebui să fie de sens opus undei de depolarizare. Am văzut mai sus că unda de depolarizare ventriculară are o rezultantă pozitivă în cele trei conduceri. Una dintre particularitățile cele mai caracteristice ale electrocardiogramei normale este faptul că unda de repolarizare este de același sens cu unda de depolarizare, cu alte cuvinte că T este pozitiv în cele trei conduceri standard.

Acest fapt a dat loc la discuții numeroase și nu este încă complet elucidat. În teoria vectorială, conform legilor de proiecție a vectorului, apariția unui T pozitiv în cele trei conduceri înseamnă că în cursul repolarizării se manifestă un vector orientat dinspre regiunea bazală spre regiunea apicală a inimii.

Dacă am încerca să reconstituim teoretic fenomenele de repolarizare, conform legilor expuse în capitolul I, ar trebui să admitem că repolarizarea începe acolo unde a început depolarizarea, adică

Scanned with OKEN Scanner

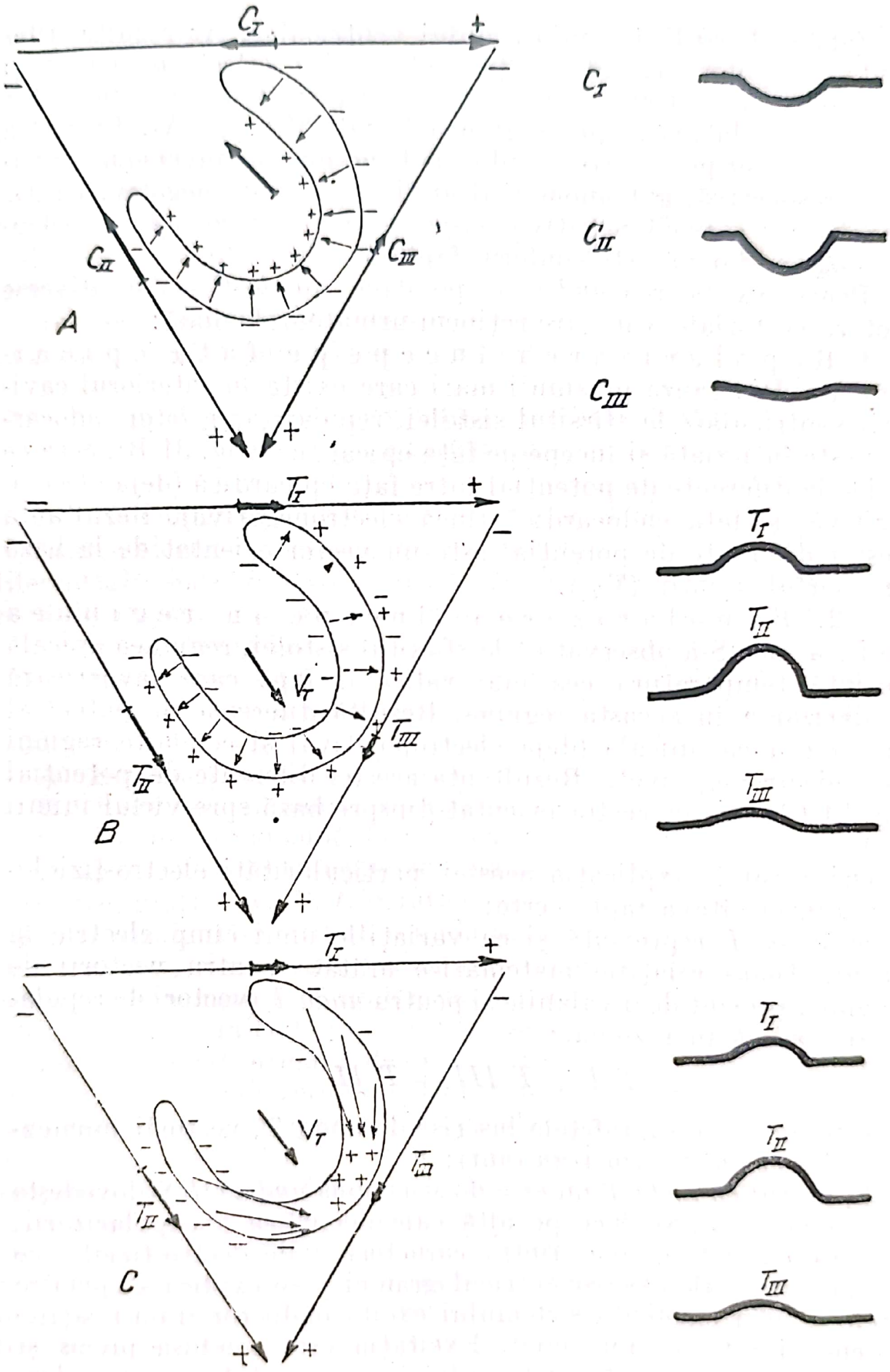

Fig. 31 — *Schema repolarizării ventriculare.* Vezi explicațiile din text.

Scanned with OKEN Scanner

pe fața endocardică a miocardului ventricular. Ar rezulta diferențe de potențial între fața endocardică (electropozitivă) și fața epicardică (electronegativă), a căror rezultantă ar fi un vector orientat de la apex spre regiunea bazală (fig. 31 A). Proiecția acestui vector pe cele trei conduceri fiind de sens invers cu conducerea respectivă, galvanometrul ar fi deviat spre negativ. Grafic s-ar înscrie o undă negativă, ceea ce ar satisface legile electrofiziologice, dar nu este conform faptelor observate.

Pentru explicarea *undei T* pozitive au fost emise diverse ipoteze vectoriale, din care reținem următoarele două:

1. Repolarizarea începe pe fața epicardică. Din cauza presiunii mari care există în interiorul cavității ventriculare la sfîrșitul sistolei, repolarizarea feței endocardice este întîrziată și începe pe fața epicardică (fig. 31 B), ceea ce dă loc la diferențe de potențial între fața epicardică (deja electropozitivă) și fața endocardică (încă electronegativă). Rezultanta acestor diferențe de potențial este un vector orientat de la bază spre vîrful inimii (V_T).

2. Repolarizarea începe în regiunea apicală. S-a observat că la sfîrșitul sistolei, regiunea apicală prezintă temperatura cea mai ridicată, fapt care favorizează repolarizarea în această regiune. Rezultă diferențe de potențial între regiunea apicală (deja electropozitivă) și celelalte regiuni (încă electronegative). Rezultanta acestor diferențe de potențial (fig. 31 C) este un vector orientat dinspre bază spre vîrful inimii (V_T).

Oricare ar fi explicația acestei particularități electro-fiziologice, rămîn cîteva fapte certe:

a) *unda T* reprezintă și ea variațiile unui cîmp electric în spațiu. Toate relațiile matematice arătate pentru vectorii de depolarizare sînt deci valabile și pentru *unda T* (vectori de repolarizare), adică în rezumat:

$$T\ I + T\ III = T\ II$$

(ecuația privește suprafețele înscrise de unda T, vectorii momentani și vectorul mediu rezultant);

b) faptul că *unda T* nu este de sens opus *undei QRS* dovedește că repolarizarea se face pe altă cale decît cea a depolarizării. Aceasta constituie una dintre caracteristicile electro-fiziologice fundamentale ale electroventriculogramei și se explică — printre altele — prin existența sistemului excitoconductor (ramificațiile hisiene și rețeaua Purkinje). Excitația este condusă precis și foarte repede spre fața endocardică a miocardului ventricular. Depolarizarea se face, deci, pe o anumită cale, mereu aceeași

Scanned with OKEN Scanner

pentru un același caz. Repolarizarea însă, nu se face pe căi preformate, ci difuz și pe o extindere mare, prin masa miocardului nediferențiat. Astfel se explică existența unui *gradient ventricular*. Tot astfel se explică labilitatea *segmentului ST* și *undei T* în opoziție cu fixitatea *complexului QRS*.

În figura 32 sînt sintetizate diversele faze ale revoluției cardiace cu manifestările electrice respective, precum și transpunerea grafică în cele trei conduceri standard a fenomenelor de depolarizare și de repolarizare.

Acestea constituie fundamentele teoriei vectoriale a electrocardiogramei, astăzi admisă de majoritatea fiziologilor.

TEORIA DIFERENȚIALĂ A ELECTROVENTRICULOGRAMEI

Dintre numeroasele teorii care au mai fost invocate pentru explicarea electroventriculogramei, vom reaminti pe scurt teoria diferențială, care mai are unii adepți. Se bazează pe date experimentale obținute la animale inferioare (batracieni și reptile). În figura 33 sînt redate condițiile experienței și rezultatele obținute. După lezarea (prin strivire sau cauterizare) unei zone în regiunea apicală și în regiunea bazală, se pot obține următoarele conduceri:

A. Regiunea indemnă bazală cu regiunea apicală lezată.

B. Regiunea indemnă apicală cu regiunea bazală lezată.

C. Regiunea indemnă bazală cu regiunea apicală indemnă.

Înregistrînd electroventriculograma în aceste condiții se obțin trei grafice *A*, *B*, *C*. Graficul *A* redă o undă monofazică a regiunii bazale. Graficul *B*, o undă monofazică a regiunii apicale și graficul *C*, electroventriculograma obținută din două regiuni indemne. Se constată că undele monofazice au un aspect comparabil, cu o fază inițială rapidă, care se depărtează brusc de linia de zero-potențial, urmată de o fază prelungită care se apropie progresiv de linia de zero-potențial. Sensul acestor unde este opus, cea bazală fiind deasupra și cea apicală dedesubtul liniei izoelectrice. Intensitatea lor este însă egală, așa că suma lor algebrică s-ar anula dacă ele ar fi sincrone. Se observă însă între ele următoarele diferențe: unda monofazică bazală (*A*) începe puțin mai precoce și se termină puțin mai tîrziu decît unda monofazică apicală (*B*). Din cauza acestui decalaj, suma lor algebrică se anulează doar în segmentul intermediar. În faza inițială și în faza terminală, sumația celor două unde monofazice dă o rezultantă grafică ce se înscrie sub forma unei unde rapide inițiale și a unei unde lente finale, deasupra liniei izoelectrice. Graficul C repre-

Scanned with OKEN Scanner

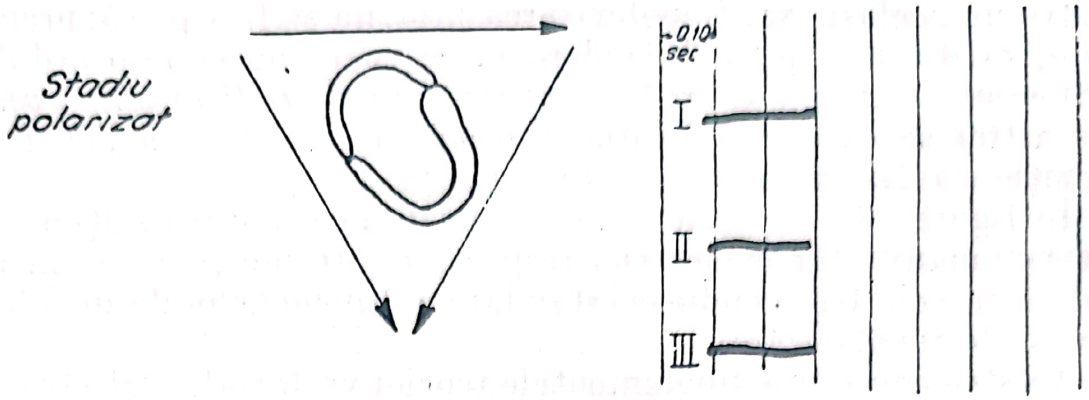

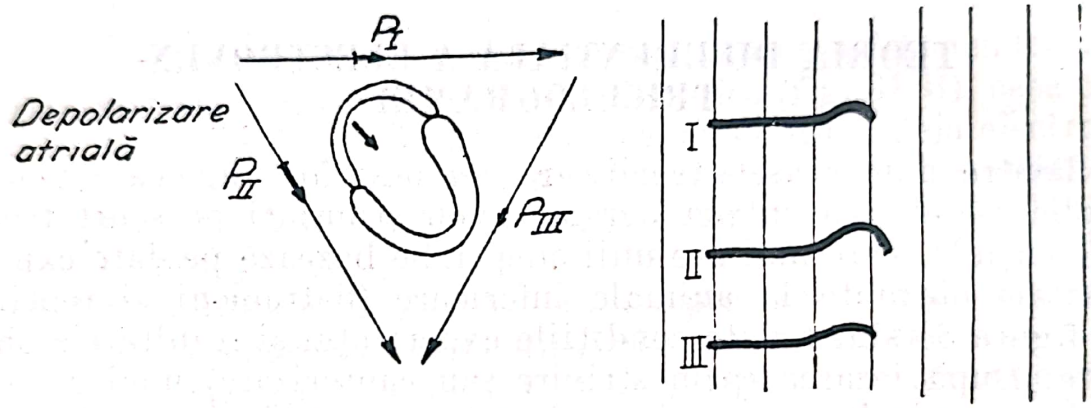

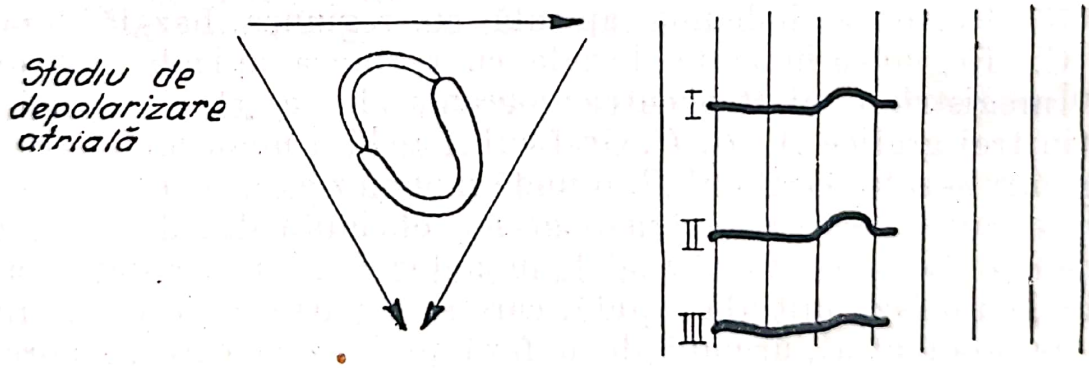

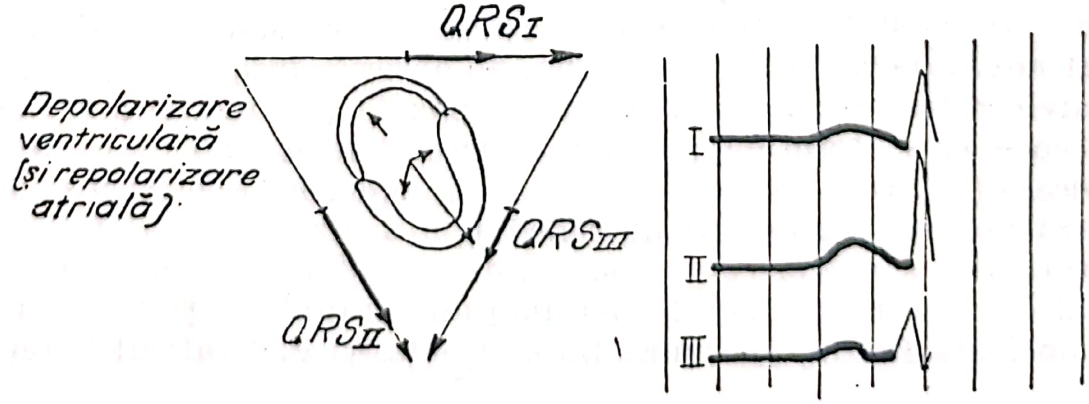

Scanned with OKEN Scanner

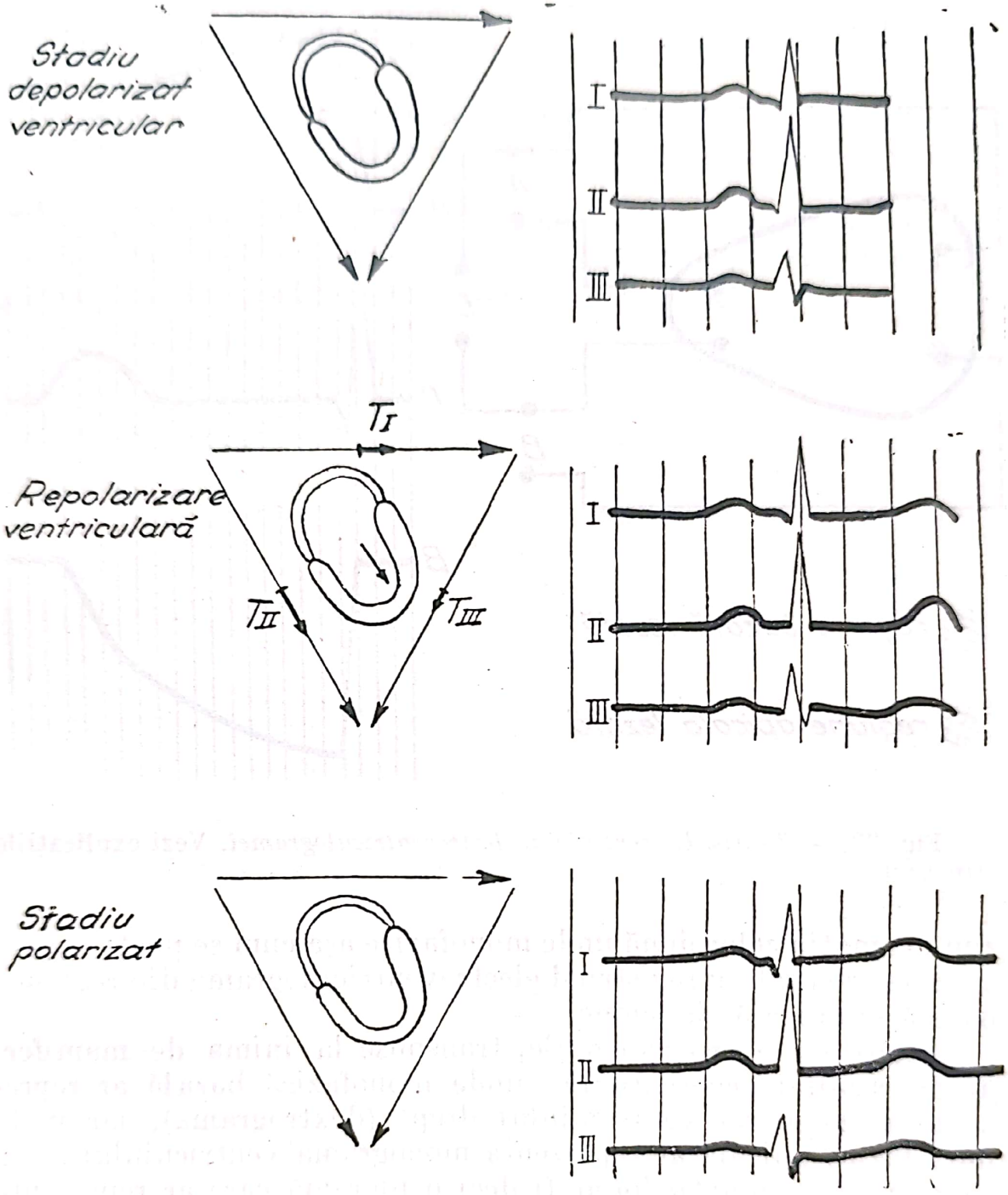

Fig. 32. — (pag. 78—79). *Tablou rezumativ al fenomenelor electrofiziologice care însoțesc revoluția cardiacă.* Î n p a r t e a s t î n g ă a f i g u r i i, schema cavităților cardiace și încadrarea lor între cele trei conduceri. Săgețile din interiorul cavităților cardiace simbolizează vectorii ntegrali de depolarizare și de repolarizarea atrială și ventriculară. Pe cele trei conduceri, proiecțiile acestor vectori simbolizate prin : *P* I, *P* II, *P* III; *QRS* I, *QRS* II, *QRS* III; *T* I, *T* II, *T* III.

Î n p a r t e a d r e a p t ă a f i g u r i i, progresiunea reprezentării grafice a diverselor faze ale depolarizării și repolarizării atriale și ventriculare.

Scanned with OKEN Scanner

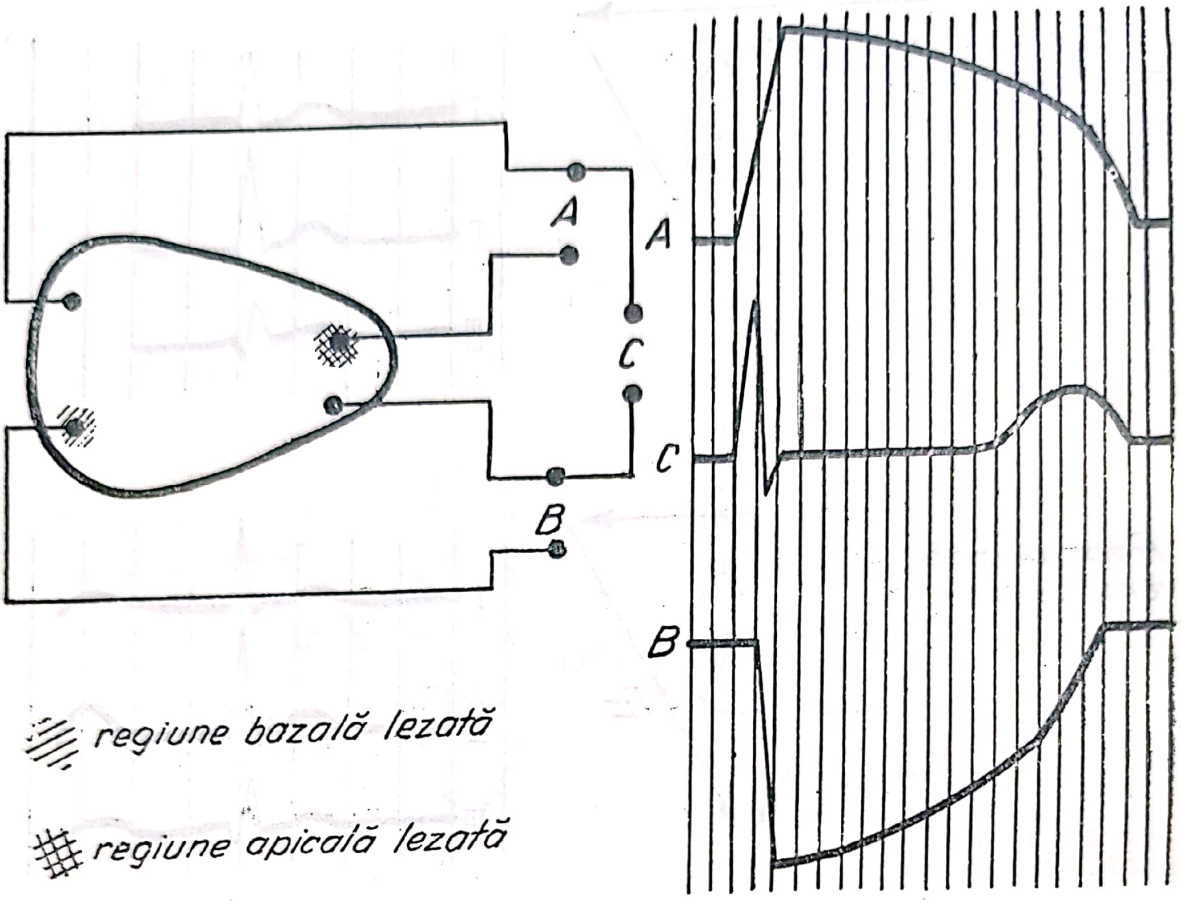

Fig. 33. — *Teoria diferențială a electroventriculogramei.* Vezi explicațiile din text.

zintă sumația celor două unde monofazice așa cum se poate obține și experimental, înregistrînd electroventriculograma din regiunea bazală și apicală, indemne.

Aceste fapte experimentale, transpuse la inima de mamifer, ar da rezultate comparabile: unda monofazică bazală ar reprezenta monograma ventriculului drept (dextrograma), iar unda monofazică apicală ar reprezenta monograma ventriculului stîng (levograma). Sumația lor ar fi deci o bigramă care ar reprezenta electroventriculograma.

Teoria diferențială a electroventriculogramei susținută și astăzi de unii autori, este însă criticată de majoritatea fiziologilor. Condițiile experienței falsifică realitatea faptelor; zonele lezate, ele însele, constituie o sursă de diferențe de potențial (curent de leziune). Miocardul lezat este relativ electronegativ față de zonele sănătoase chiar în stare de repaus, ceea ce dă naștere unui „curent de leziune" permanent. Depolarizarea și repolarizarea care se face în asemenea condiții determină aspectul grafic de undă monofazică (vezi capitolul al VIII-lea). Segmentul izoelectric

Scanned with OKEN Scanner

ST nu se poate explica printr-un echilibru electric, căci în mod fiziologic masa ventriculară stîngă fiind mai importantă, ar trebui să predomine.

Mai sînt încă o seamă de argumente care fac pe majoritatea autorilor să respingă teoria diferențială a evg și să se ralieze teoriei vectoriale integrale.

Acesta este și modul nostru de a vedea și în expunerea de față vom încerca să dăm o explicație vectorială tuturor modificărilor morfologice ale electrocardiogramei.

Scanned with OKEN Scanner

Capitolul al V-lea

CONDUCERILE BIPOLARE (STANDARD). TRIUNGHIUL EINTHOVEN

(Axe electrice. Vectodiagrama. Noțiuni de vectocardiografie. Gradientul ventricular)

Masa de țesut muscular cardiac constituie un volum geometric ovoid, neregulat, cufundat într-un mediu conductor (corpul). Din cauza fenomenelor electrice care se dezvoltă în cursul revoluției cardiace, corpul omenesc devine sediul unui cîmp electric, care poate fi simbolizat prin vectori cu o orientare spațială. Valoarea reală a acestor vectori nu poate fi determinată exact prin conducerile standard. Se poate însă studia proiecția vectorilor spațiali pe un plan.

De la Einthoven s-a încetățenit obiceiul de a studia proiecția lor pe planul frontal. Pentru aceasta, se admit — după Einthoven — următoarele premise:

1. regiunea explorată este considerată ca un mediu conductor omogen, de forma unui triunghi echilateral (vezi capitolul al III-lea și fig. 9);
2. inima este considerată în centrul geometric al regiunii explorate;
3. punctele **R**, **L**, **F** sînt presupuse situate în același plan, adică în planul frontal;
4. punctele **R**, **L**, **F** sînt presupuse egal distanțate între ele și egal distanțate de centrul geometric al volumului cardiac.

Aceste presupuneri — reale cu oarecare aproximație — constituie *teoria triunghiului echilateral Einthoven*. Cu ajutorul lui se poate face o analiză destul de precisă a proiecției vectorilor pe

planul frontal, proiecție care capătă denumirea de „valoare manifestă a vectorilor spațiali". Tot prin această metodă se poate determina și unghiul pe care îl face vectorul spațial cu planul orizontal. Unghiul este simbolizat convențional prin litera α și reprezintă chiar unghiul pe care îl face „valoarea manifestă" cu conducerea I (fig. 34).

AXE ELECTRICE

Noțiunea de axă electrică prezintă încă unele imprecizii, așa că este bine s-o definim de la început. Lucrările mai vechi de electrocardiografie, studiind mai ales unda ventriculară rapidă *QRS*, distingeau două feluri de axe electrice: *axe electrice momentane* și *axa electrică principală* ventriculară. Axele momentane reprezintă direcțiile succesive în care se propagă excitația, direcții care variază de la un moment la altul în tot cursul excitării ventriculare. Există deci o infinitate de axe electrice momentane, a căror valoare manifestă din planul frontal, raportată pe cele trei laturi ale triunghiului, determină aspectul *QRS* în cele trei conduceri standard (fig. 29).

Ca axă electrică principală era considerată una dintre axele momentane, și anume aceea orientată în direcția în care se dezvoltă potențialul maxim. Se considera că această direcție corespunde cu vîrful undei *R* din conducerea a II-a și se credea că această poziție a axei electrice se suprapune mai mult sau mai puțin cu axa anatomică longitudinală a inimii. Axa principală era deci considerată ca dînd cele mai precise informații asupra poziției inimii. Cercetările făcute ulterior cu conduceri simultane și mai ales înregistrarea directă de vectodiagrame au arătat însă că această concepție era greșită. Conducerile simultane arată că undele electrocardiografice nu sînt obligatoriu sincrone în cele trei conduceri: uneori, vîrful *R* coincide în cele trei conduceri, alteori însă, unei *unde R* într-o conducere îi corespunde o *undă S* sau o *undă Q* în altă conducere. Această constatare a dat loc la o serie de confuzii în ceea ce privește nomenclatura. Și astăzi unii autori, orientîndu-se după conduceri simultane, descriu un „*R* negativ" sau un „*S* pozitiv" în una sau alta din conducerile standard. Pentru a evita orice confuzie, sîntem de părere a ne limita la nomenclatura convențională clasică, așa cum a stabilit-o Einthoven.

Numim deci *R* primul croșet pozitiv al ventriculogramei.
Numim *S* un croșet negativ care urmează după *R*.
Numim *Q* un croșet negativ care precede unda *R*.

Scanned with OKEN Scanner

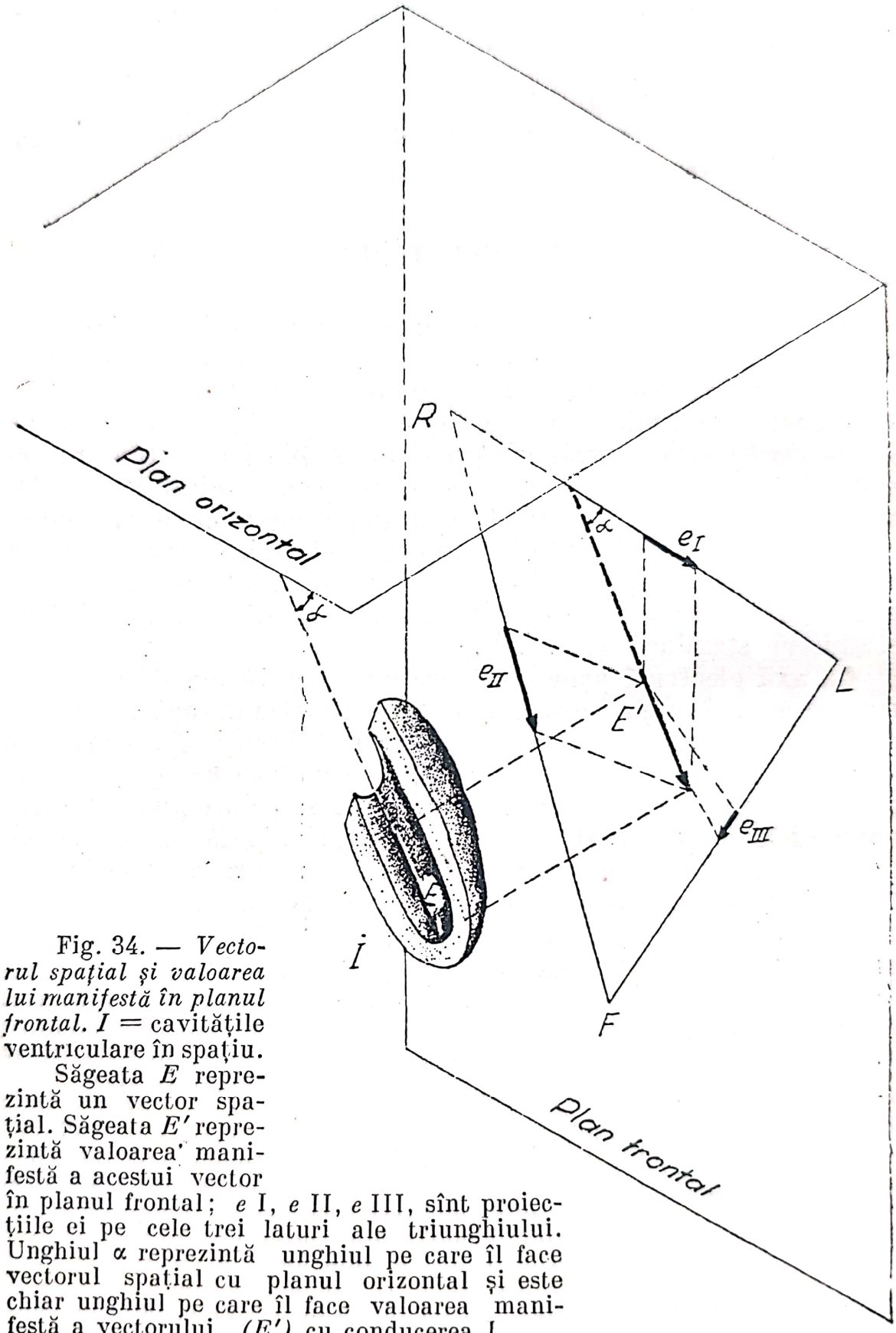

Fig. 34. — *Vectorul spațial și valoarea lui manifestă în planul frontal. I* = cavitățile ventriculare în spațiu.

Săgeata *E* reprezintă un vector spațial. Săgeata *E'* reprezintă valoarea manifestă a acestui vector în planul frontal; *e* I, *e* II, *e* III, sînt proiecțiile ei pe cele trei laturi ale triunghiului. Unghiul α reprezintă unghiul pe care îl face vectorul spațial cu planul orizontal și este chiar unghiul pe care îl face valoarea manifestă a vectorului *(E')* cu conducerea I.

R, L, F sînt cele trei vîrfuri ale triunghiului Einthoven (respectiv: umărul drept, umărul stîng, inghina stîngă) care determină conducerile standard.

Scanned with OKEN Scanner

Dacă mai urmează un croşet pozitiv după S, îl vom numi R'. Tot astfel un nou croşet negativ va fi numit S'.

De altfel, în concepţia actuală (vectorială) şi mai ales de cînd se înregistrează direct vectocardiograme, această nomenclatură a pierdut mult din interesul pe care îl prezenta în electrocardiografia empirică.

Ea ne va folosi numai pentru a descrie aspectul grafic al *complexului QRS* în diversele conduceri, simbolizarea făcîndu-se cu ajutorul literelor mari sau mici, după amplitudinea undelor electrocardiografice.

De exemplu: qR, Rs, Qr etc. (fig. 14).

Această nomenclatură, pur convenţională, este cea mai simplă şi nu riscă să creeze confuzii.

Ea va fi utilizată, indiferent dacă conducerile au fost înregistrate succesiv sau simultan, fără a ţine cont de sincronismul undelor în cele trei conduceri.

În concepţia actuală, prin axe electrice se înţelege studiul poziţiei vectorilor din tot cursul revoluţiei cardiace.

Se studiază deci:

— vectorii de depolarizare ventriculară (= *axe QRS*);
— vectorii de repolarizare ventriculară (= *axa T*);

şi uneori

— vectorii de depolarizare atrială (= *axa P*).

Bineînţeles, în toate aceste cazuri este vorba de proiecţia vectorilor pe planul frontal, adică de „valoarea lor manifestă", şi pentru studiul lor se porneşte de la electrocardiograma înregistrată în cele trei conduceri standard.

Există numeroase metode de determinare a axelor electrice, după valoarea şi sensul undelor electrocardiografice în cele trei conduceri standard.

Toate aceste metode derivă din legile fundamentale stabilite de Einthoven şi rezumate în următoarele ecuaţii:

$$e_I + e_{III} = e_{II} \text{ şi } \begin{aligned} e_I &= E. \text{ cosinus de } \alpha \\ e_{II} &= E. \text{ cosinus de } (\alpha - 60°) \\ e_{III} &= E. \text{ cosinus de } (120° - \alpha). \end{aligned}$$

În aceste ecuaţii, E este valoarea manifestă a vectorului; e_I, e_{II} şi e_{III} sînt proiecţiile lui E pe cele trei laturi ale triunghiului şi α este unghiul pe care îl face vectorul cu planul orizontal (fig. 34).

Determinarea axelor electrice după aceste ecuaţii trigonometrice este destul de complicată şi necesită calcule lungi. În practică

Scanned with OKEN Scanner

se utilizează metode bazate pe construcții geometrice, care dau rezultate cu mică aproximație, suficiente pentru nevoile curente și care sînt foarte simple.

Dintre metodele geometrice propuse reținem deocamdată două de uz curent: metoda triunghiului echilateral și sistemul triaxial (fig. 35).

Metoda triunghiului echilateral (fig. 35 A): se construiește un triunghi echilateral cu vîrful în jos, înscris într-un cerc și se notează convențional gradația cercului, de la 0 la $+180°$ și de la 0 la $-180°$, ca în figura 35 A. Laturile triunghiului reprezintă cele trei conduceri **C I**, **C II**, **C III**. Fiecare latură este divizată în două jumătăți: una de la mijloc la extremitatea ei pozitivă și alta de la mijloc la extremitatea ei negativă. Laturile triunghiului sînt subdivizate printr-o unitate de măsură aleasă convențional, aceeași care folosește pentru a măsura undele electrocardiografice în conducerile standard. În felul acesta, vectorul construit prin metoda grafică va avea valoarea lui scalară exprimată prin aceeași unitate de măsură ca și aceea a undelor electrocardiografice.

Metoda triaxială (fig. 35 B) este o simplificare a metodei precedente din care derivă direct. Se construiesc trei axe care se întretaie la jumătatea lor în punctul *o* și care formează între ele unghiuri de 60°. Observăm că axele reprezintă de fapt laturile triunghiului și că ele au fost obținute printr-o mișcare de translație, care a adus laturile triunghiului în centrul figurii, astfel încît ele să se întretaie în punctul *o*. Axa orizontală reprezintă conducerea I, iar axele oblice reprezintă conducerile a II-a și a III-a. Gradația unghiurilor se face convențional dela 0 la $+180°$ și de la 0 la $-180°$ ca în figura 35 B. Fiecare axă se prezintă ca fiind formată din două jumătăți: una de la *o* la extremitatea pozitivă a axei și una de la *o* la extremitatea ei negativă. Axele sînt subdivizate printr-o unitate de măsură, ca și laturile triunghiului din metoda precedentă.

Să luăm un exemplu, pentru a înțelege utilizarea acestor metode grafice. Presupunem o undă electrocardiografică sincronă în cele trei conduceri standard și măsurînd $+7$ în **C I**, $+12$ în **C II** și $+5$ în **C III**.

În metoda triunghiului echilateral măsurăm 7 diviziuni spre plus (+) pe latura **I**, 12 diviziuni spre plus (+) pe latura **II** și 5 diviziuni spre plus (+) pe latura **III**. Din punctele astfel reperate, ducem cîte o perpendiculară pe latura respectivă a triunghiului (fig. 35 a). Aceste trei perpendiculare se întretaie într-un punct. Acest punct este vîrful vectorului căutat, iar originea lui este în centrul cercului (*o*).

Scanned with OKEN Scanner

Lungimea vectorului redă mărimea forței electrice în unități egale cu acelea de pe laturile triunghiului, iar gradația cercului dă mărimea și semnul unghiului α, adică a unghiului pe care vectorul îl face cu planul orizontal (în exemplul nostru: +55°).

În sistemul triaxial operația este asemănătoare: măsurăm pe axa **I**, 7 diviziuni spre plus (+); pe axa **II**, 12 diviziuni spre plus (+) și pe axa **III**, 5 diviziuni tot spre plus (+). În punctele astfel reperate ducem cîte o perpendiculară pe axa respectivă (fig. 35 b). Locul de intersecție a perpendicularelor va constitui vîrful vectorului care își are originea în punctul *o*. Lungimea vectorului redă în unități egale cu acelea de pe axe mărimea forței electrice, iar unghiul pe care îl delimitează vectorul cu conducerea I, este unghiul α, adică înclinația vectorului față de planul orizontal. Avantajul acestei metode triaxiale este că obținem imediat mărimea vectorului și unghiul pe care îl face cu axa I. *Este de remarcat că, ipotezele lui Einthoven avînd un oarecare coeficient de eroare, se poate întîmpla ca cele trei perpendiculare să nu se întîlnească exact în același punct. Din această cauză, în practică se utilizează numai două conduceri pentru determinarea grafică a vectorului căutat*; de obicei se utilizează conducerea I și conducerea a III-a.

Axe de depolarizare ventriculară. Axe momentane. Axa electrică medie a inimii (*Axa QRS*). În capitolul al IV-lea (fig. 29) s-a arătat cum se înregistrează grafic pozițiile succesive ale vectorilor de depolarizare, sub aspectul curbelor electrocardiografice în cele trei conduceri standard. Este lesne de priceput că, avînd o electrocardiogramă cu înregistrare simultană a celor trei conduceri, putem reconstrui în orice moment al graficului poziția și mărimea vectorului de depolarizare, adică *axa electrică momentană*. Pentru aceasta este suficient și *necesar* să reperăm pe *aceeași ordonată de timp* mărimea și sensul (+ sau —) undei grafice în conducerea **I** și a **III**-a și să le raportăm pe sistemul triaxial. Acest procedeu utilizat în cercetările mai amănunțite permite construcția grafică a *vectodiagramei în planul frontal* și apoi determinarea axelor parțiale *Q*, *R* și *S* (fig. 36 și fig. 53). Totodată se poate determina și vectorul cel mai mare al depolarizării, adică ceea ce am numit mai sus *axa electrică principală*, care este tot o axă momentană. Procedeul este foarte precis, cere însă mult timp de studiu și nu se poate realiza decît avînd o electrocardiogramă cu conduceri înregistrate simultan.

În practica zilnică, și mai ales acolo unde nu avem la dispoziție decît conduceri înregistrate succesiv, trebuie să ne limităm la determinarea *axei electrice medii de depolarizare ventriculară*.

Această noțiune de axă medie este o ficțiune matematică prin care se reprezintă totalitatea fenomenelor electrice (în valoare

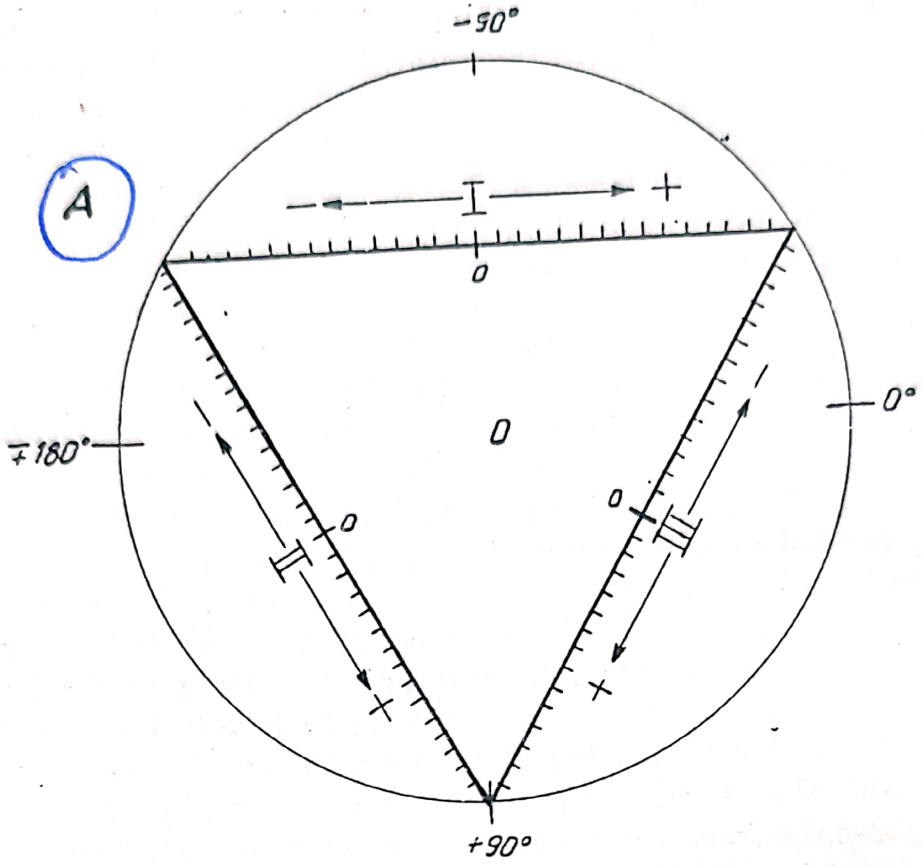

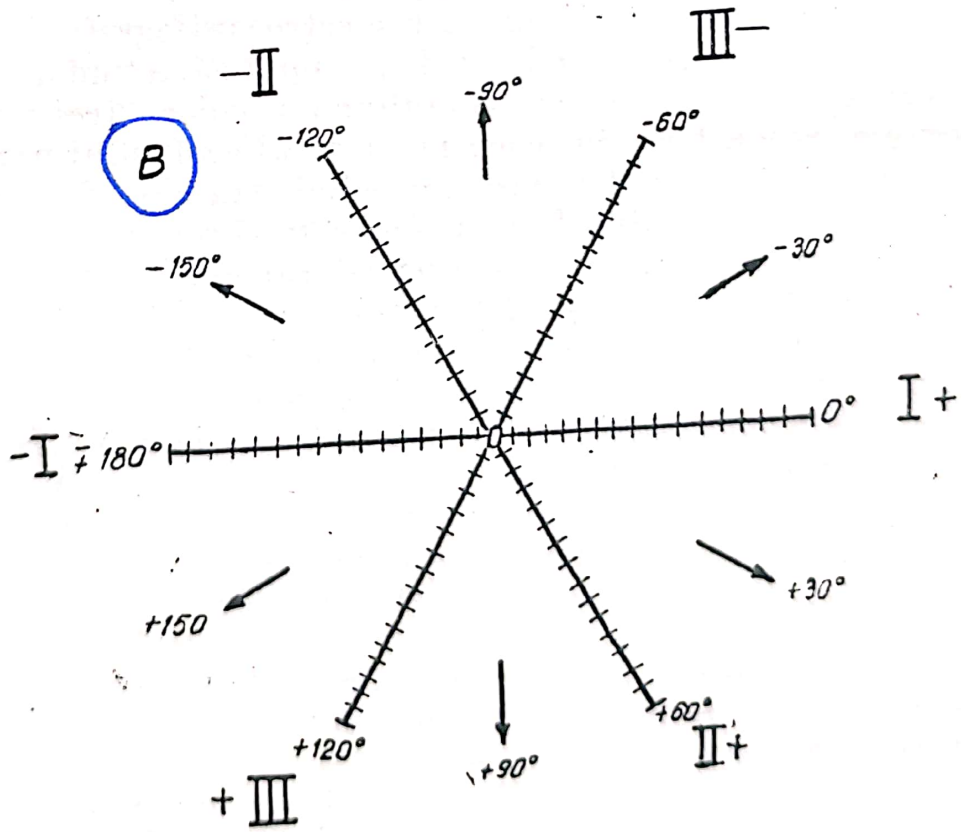

Scanned with OKEN Scanner

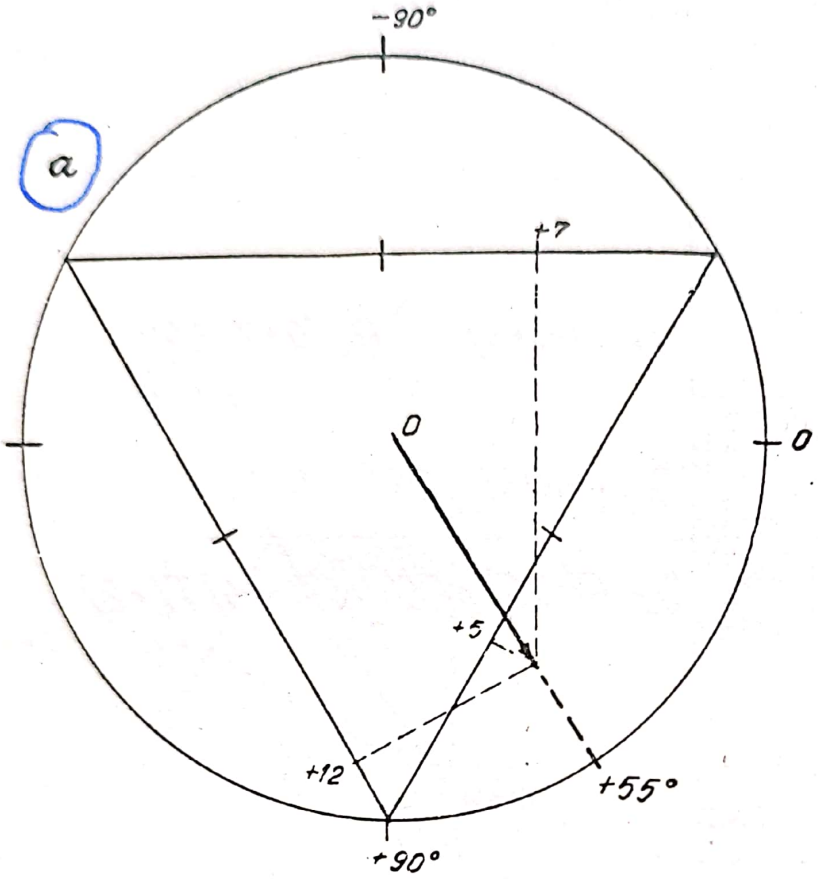

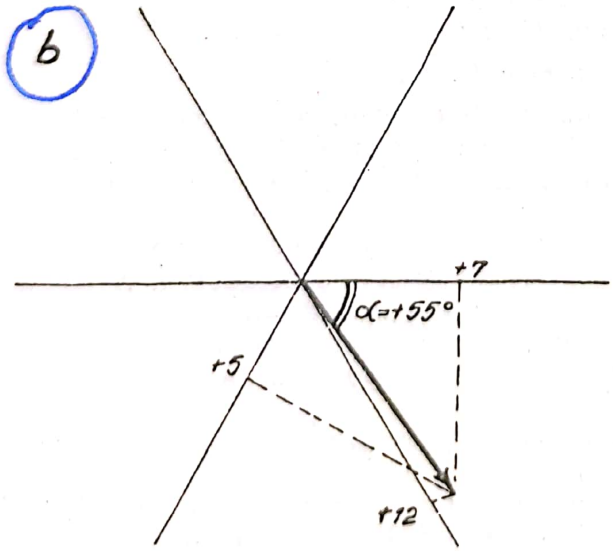

Fig. 35.— *A*, *B*, *a*, *b*, *Două metode grafice pentru determinarea axelor electrice.*

A — Metoda triunghiului (vezi explicațiile din text);

B — Sistemul triaxial sau triax. Observăm că cele trei axe reprezintă de fapt cele trei laturi ale triunghiului, care printr-o translație au fost aduse să se întretaie în punctul o. Semnele — și + reprezintă extremitățile negative și pozitive ale conducerii respective (I, II, III). Unghiurile sînt notate convențional, ca pe figură.

În partea din dreapta a figurii, exemplificarea utilizării metodelor grafice (vezi explicațiile din text).

Scanned with OKEN Scanner

rezultantă), care se dezvoltă în cursul unei depolarizări ventriculare. Valoarea rezultantă fiind o mărime dirijată în spațiu, putem să o reprezentăm printr-un vector. Bineînțeles că este vorba și aci numai de „valoarea manifestă din planul frontal" a vectorului din spațiu.

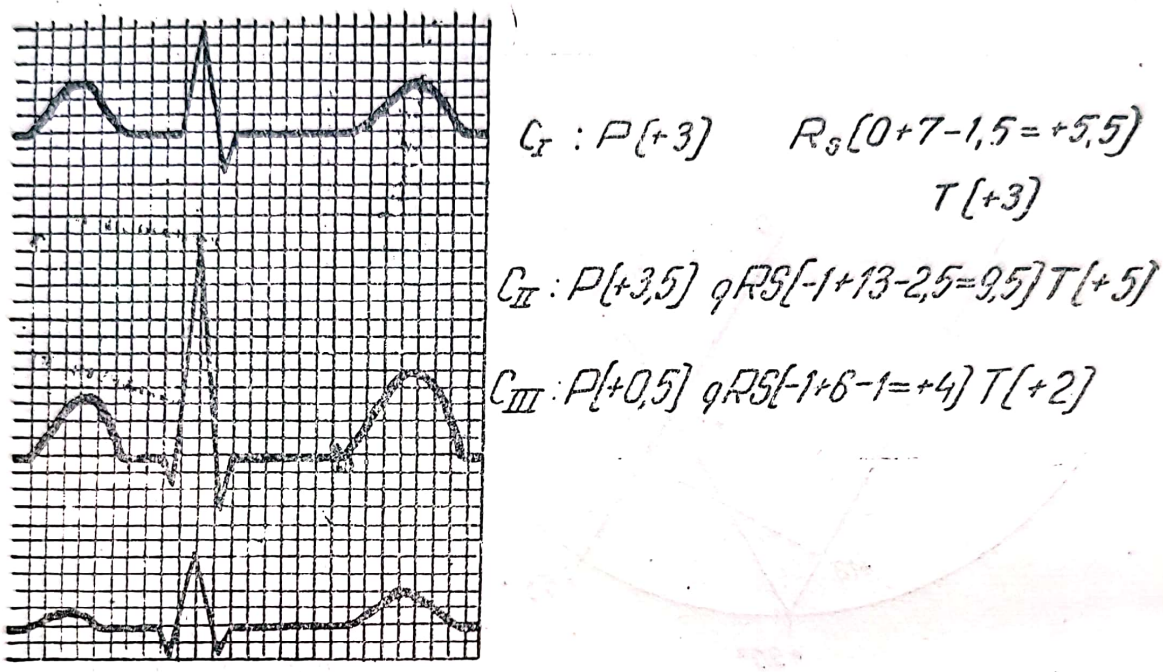

Fig. 36.— (pag. 90—91) *O electrocardiogramă înregistrată simultan în cele trei conduceri standard.* Determinarea axelor electrice prin metoda triaxială:

axa medie QRS;
axele parțiale; Q, R, S;
axa medie T;
axa medie P.

Remarcă importantă: pentru calculele precise, ar fi necesar să se determine suprafețele înscrise de undele electrice (vezi la „Gradientul ventricular"). Pentru nevoile clinice însă, aproximația pe care ne-o dă înălțimea undelor este suficientă.

Observăm că *axa medie QRS* (cea mai importantă pentru nevoile practice) se obține însumînd algebric toate undele pozitive și negative. Această operație este posibilă chiar și atunci cînd electrocardiograma a fost înregistrată cu conduceri succesive. Valoarea care rezultă în fiecare conducere (în practică se calculează numai **C I** și **C III**), este apoi raportată cu semnul respectiv pe sistemul triax.

Axele parțiale *Q*, *R*, *S*, nu prezintă prea mare interes și nu se utilizează în practică.

Axa medie T este foarte importantă și se determină, în practică, după valoarea aproximativă a înălțimii *undei T* în **C I** și în **C III**, raportate pe sistemul triax. Pentru calcule mai precise (gradient) este necesară determinarea suprafețelor în **C I** și **C III**.

Scanned with OKEN Scanner

Pentru determinarea vectorului din planul frontal, pornim de la valoarea *undelor QRS* din conducerile standard. Fiind vorba de cantitatea totală din cursul depolarizării, trebuie să se țină seama nu numai de înălțimea undelor electrocardiografice (= microvolți), ci și de durata lor (= fracțiuni de secundă). Cu alte cuvinte, valorile din conducerile standard, pe care le vom folosi pentru determinarea grafică a vectorului, se exprimă în microvolți/se-

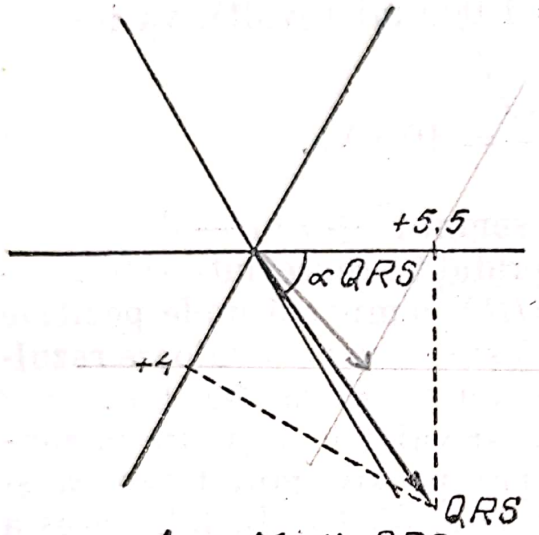

Axa Medie QRS

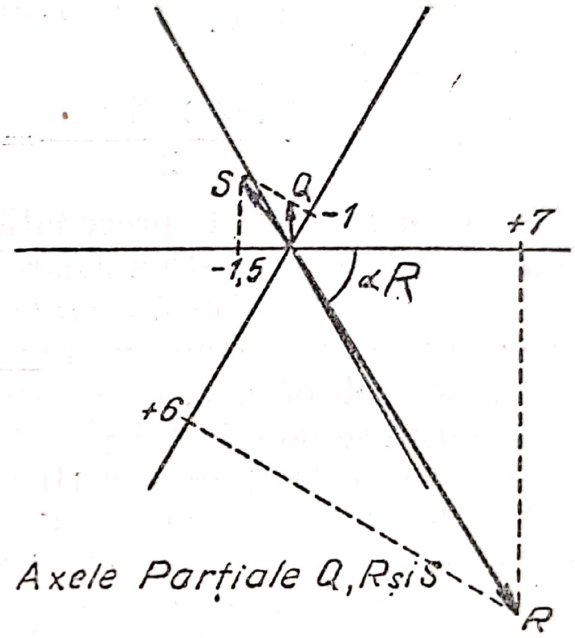

Axele Parțiale Q, R și S

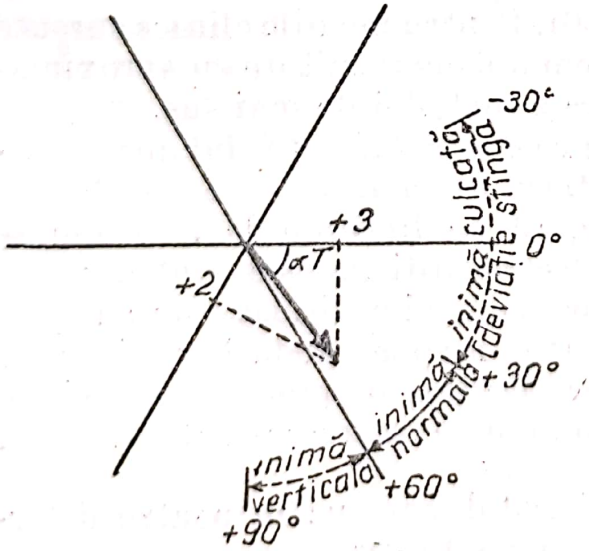

Axa T

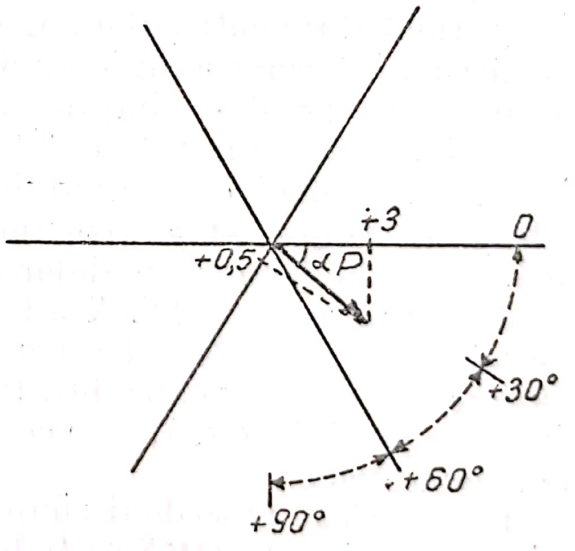

Axa P

cundă (μ Vs) și se determină prin calculul suprafețelor înscrise de *undele QRS*.

Calculul suprafețelor se poate face prin diverse metode planimetrice; dar, considerînd că undele ecg au o formă oarecum triunghiulară, suprafețele lor aproximative se calculează după formula geometrică: baza × înălțimea/2. Observăm că baza undei electrocardiografice reprezintă durata ei (= fracțiuni de secundă) și că înălțimea reprezintă voltaj (= microvolți). De exemplu: o undă electrocardiografică care durează 0,02 secundă și care măsoară 10 milimetri (= 1 milivolt = 1 000 microvolt), va înscrie o suprafață de

$$\frac{0{,}02 \times 1\,000}{2} = \frac{20}{2} = 10\,\mu\,\text{Vs}.$$

Această formulă va fi precedată de semnul + sau — după cum unda electrocardiografică a cărei suprafață o reprezintă este pozitivă sau negativă. Dacă *complexul QRS* comportă unde pozitive și negative, se face suma lor algebrică și se obține o valoare rezultantă, care, după caz, este pozitivă sau negativă (fig. 66).

Calculul se face în **C I** și în **C III**, iar valorile obținute în conducerea respectivă se raportează apoi pe sistemul triax ca și pentru determinarea oricărui vector (fig. 35 B). În felul acesta se obține vectorul rezultant, care exprimă în microvolți/secundă *axa electrică medie de depolarizare ventriculară* (*axa medie QRS*). Tot prin această metodă se obține și unghiul α *QRS* pe care îl face vectorul cu conducerea I (fig. 66).

Determinarea *axei medii QRS* prin calculul suprafețelor undelor electrocardiografice este o metodă precisă, utilizată la calcularea gradientului ventricular (fig.66). Pentru nevoile clinice curente și pentru o informație rapidă putem obține rezultate cu aproximație suficientă printr-o simplificare a metodei de mai sus.

Considerînd că duratele undelor *complexului QRS* sînt aproximativ egale, și deci că timpul intervine ca o valoare constantă, putem, în majoritatea cazurilor, să ne limităm la o însumare algebrică a înălțimilor undelor electrocardiografice pentru determinarea *axei medii QRS*. Acest procedeu simplificat comportă un coeficient de eroare destul de ridicat și nu poate reda în nici un caz mărimea scalară a vectorului. Permite însă o apreciere aproximativă a unghiului α *QRS*, ceea ce în fond ne interesează cînd vorbim de axe electrice.

În practică, procedeul simplificat de care uzăm pentru determinarea *axei medii QRS* va fi deci următorul:

Prima operație: însumăm algebric toate valorile pozitive și negative ale undelor *complexului QRS* în conducerea I și repetăm

Scanned with OKEN Scanner

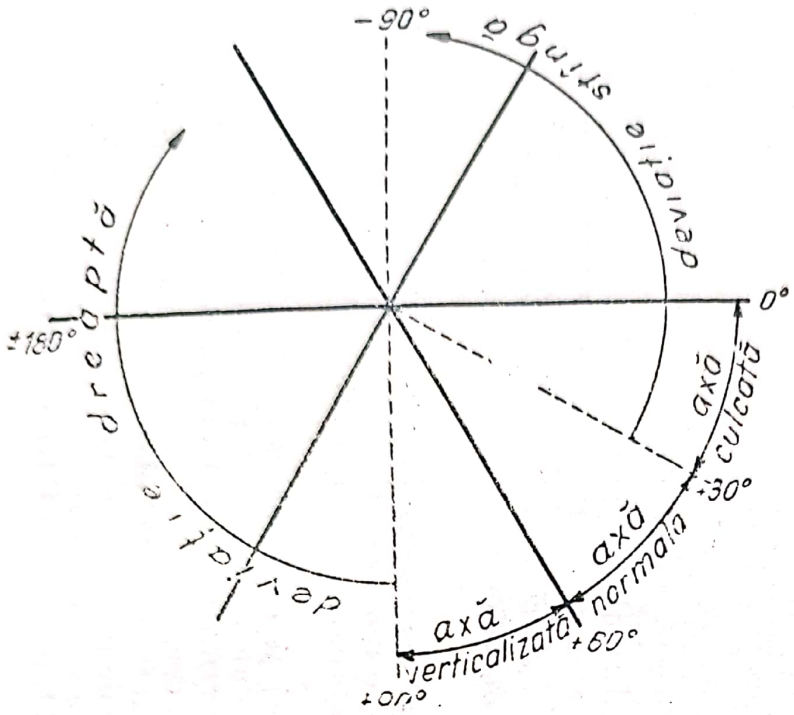

Fig. 37. — *Axa medie QRS în sistemul triax.*

Axă normală între +30° și + 60°;

Axă culcată între +30° și 0°;

Deviație stînga de la 0° încolo spre —90°;

Axă verticalizată de la +60° pînă la +90°;

Deviație dreaptă de la +90° la +180° și chiar mai departe. În sectoarele diametral opuse sectoarelor normale, adică între —90° și —180°, este greu de precizat dacă deviația este dreaptă sau stîngă.

aceeași operație în conducerea a III-a (fig. 36). Obținem astfel două valori rezultante pozitive sau negative, după tipul *complexului QRS*.

A doua operație: valorile rezultante astfel obținute sînt raportate cu semnul respectiv pe sistemul triax după procedeul cunoscut. Obținem astfel poziția și sensul vectorului căutat și totodată valoarea unghiului α *QRS* pe care îl face cu conducerea I (fig. 36).

În cursul expunerii noastre, în afară de cazurile în care se face o mențiune specială, expresia de *axă* sau de *axă QRS*, se referă la axa medie de depolarizare ventriculară, obținută grafic prin acest procedeu. Aproximația metodei ne va permite să apreciem valoarea unghiului α *QRS* pe sectoare de cîte 30 grade.

În mod normal, *axa QRS* se situează între +30 și + 60°, cu o toleranță pînă la 0° spre stînga și pînă la +90° spre dreapta (fig. 37). Cînd axa se află între +30 și 0°, se consideră că inima este orizontalizată („culcată"), cu tendință la deviere spre stînga. Dincolo de 0° spre valori negative ale unghiului α, devierea stîngă este din ce în ce mai accentuată. Cînd axa se află între +60 și +90°, inima este verticalizată („în picătură"). Dincolo de + 90° spre valori mai mari ale unghiului α, devierea dreaptă este indiscutabilă.

Cu puțină rutină, pentru o informație rapidă, putem să ne orientăm după valoarea pozitivă sau negativă *QRS* în conducerile standard (fig. 38). Dacă valoarea este pozitivă în cele trei conduceri, fiind cea mai mare în **C II**, axa este nedeviată. Dacă valoarea *QRS* este pozitivă și egală în **C II** și în **C III**, axa este verticală. Dacă valoarea *QRS* este pozitivă și egală în **C I** și în **C II**, axa este culcată. Dacă valoarea *QRS* este mai mică în **C II** decît în

Scanned with OKEN Scanner

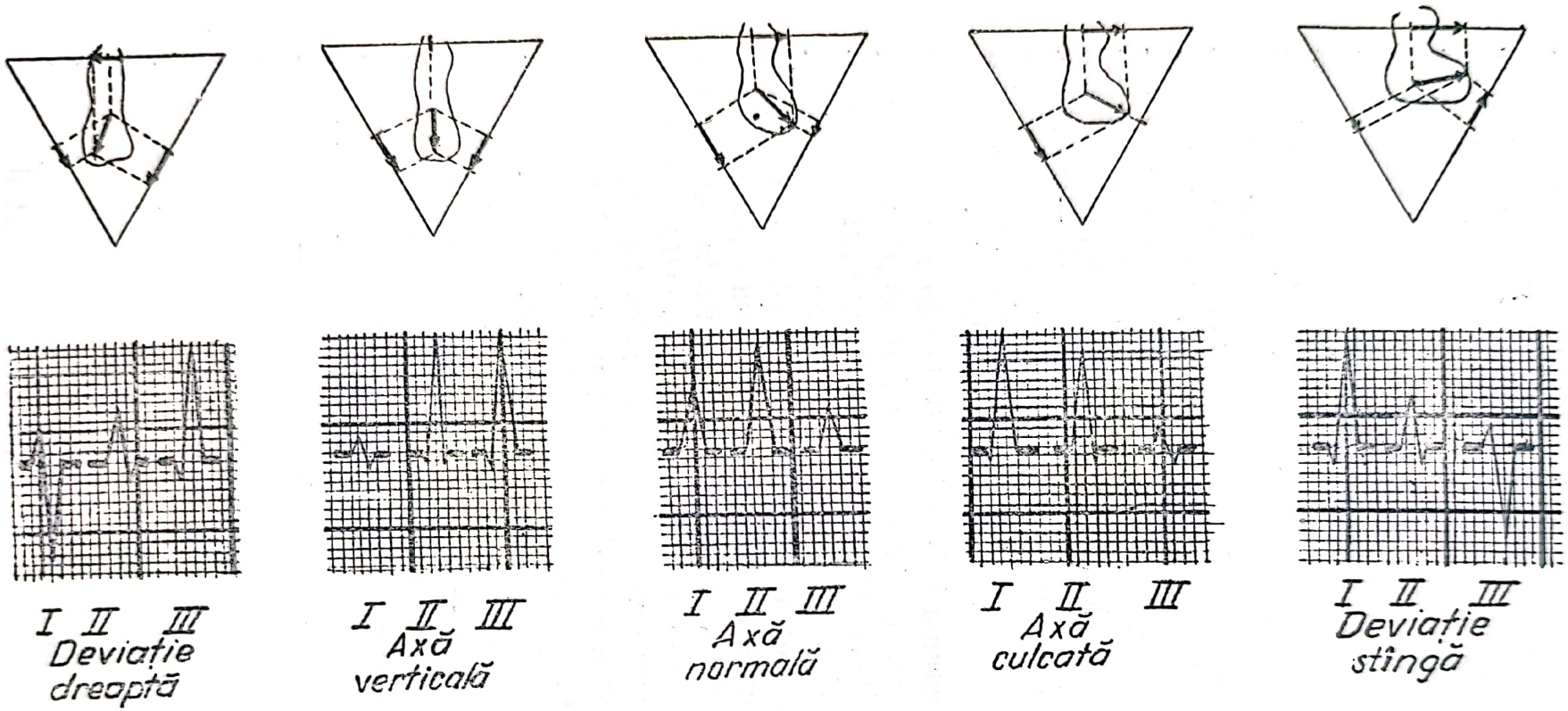

Fig. 38. — *Aprecierea aproximativă a axei medii QRS după aspectul complexului ventricular în cele 3 conduceri standard.* În multe cazuri în care *complexul QRS are o formă regulată*, cu o undă pozitivă sau negativă predominantă într-una din conducerile standard, *axa medie QRS* poate fi apreciată cu aproximație după aspectul *complexului QRS* în cele trei conduceri, în felul următor:

Dacă *complexul QRS* are o valoare pozitivă în cele trei conduceri și cu valoarea cea mai mare în C II, *axa medie QRS* este normală, adică nedeviată. Dacă *complexul QRS* are o valoare pozitivă și aproximativ egală în C I și C II, axa este „culcată" cu tendință la deviere stîngă. Dacă *complexul QRS* are o valoare pozitivă și aproximativ egală în C II și C III, axa este „verticalizată" cu tendință la deviere dreaptă.

Dacă *complexul QRS* nu are valoarea cea mai mare în C II, sau dacă valoarea lui este negativă în C II, atunci *axa medie QRS* este deviată din poziția ei normală. Există o infinitate de posibilități care se reduc la două tipuri fundamentale, mai frecvent întîlnite: *deviația stîngă (complexul QRS* are valoarea pozitivă în C I și negativă în C III); *deviația dreaptă (complexul QRS* are o valoare mică sau negativă în C I, pe cînd în C III valoarea lui este pozitivă și mai mare decît în C II).

Scanned with OKEN Scanner

TABELUL 3

Deviațiile drepte			Axa normală			Deviațiile stîngi		
			verticală	normală	orizontală			
Axa între + 180 și + 150°	Axa între + 150 și + 120°	Axa între + 120 și + 90°	Axa între + 90 și + 60°	Axa între + 60 și + 30°	Axa între + 30 și 0°	Axa între 0 și — 30°	Axa între — 30 și — 60°	Axa între — 60 și — 90°
CI — — — CII — CIII + +	CI — — CII + CIII + + +	CI — CII + + CIII + + +	CI + CII + + + CIII + +	CI + + CII + + + CIII +	CI + + + CII + + CIII —	CI + + + CII + CIII — —	CI + + CII — CIII — — —	CI + CII — — CIII — — —

Notă: în sectoarele diametral opuse axei normale, adică între — 90 și — 150°, valoarea *QRS* este negativă în toate trei conducerile și nu se mai poate spune dacă devierea de axă este dreaptă sau stîngă.

altă conducere sau dacă este negativă în **C II**, atunci există cu certitudine o deviere de axă: fie spre stînga (*QRS* pozitiv în **C I** și negativ în **C III**) fie spre dreapta (*QRS* negativ sau de voltaj redus în **C I** și *QRS* pozitiv de voltaj mare în **C III**) (fig. 38).

În tabelul 3 sînt sintetizate devierile de axă și aprecierea axei pe sectoare de 30°, după valoarea rezultantă pozitivă sau negativă a *complexului QRS* în conducerile standard. Valoarea rezultantă se obține prin însumarea algebrică a undelor pozitive și negative din fiecare conducere, așa cum s-a arătat mai sus Semnele + sau — arată valoarea rezultantă a complexului *QR*. în conducerea respectivă.

De exemplu: C I + + + C II + C III — — înseamnă că *QRS* are o valoare globală pozitivă în C I și C II, dar negativă în C III. Valoarea negativă din C III este mai mare decît valoarea pozitivă din C II, dar mai mică decît valoarea pozitivă din C I.

În aprecierile acestea aproximative ale *axei medii QRS*, se recomandă cea mai mare atenție atunci cînd *complexul QRS* este deformat și undele lui componente au durate diferite. În aceste cazuri, calcularea suprafețelor devine necesară pentru a se evita erori grosolane. La însumarea algebrică a suprafețelor poate să predomine valoarea undelor de amplitudine mai mică, dar de durată mai mare (vezi exemplul din fig. 39).

Axa de repolarizare ventriculară. Axa medie T. Axa de repolarizare ventriculară se determină prin aceleași metode grafice. Pentru calculele precise și pentru determinarea gradientului ventricular se calculează

Scanned with OKEN Scanner

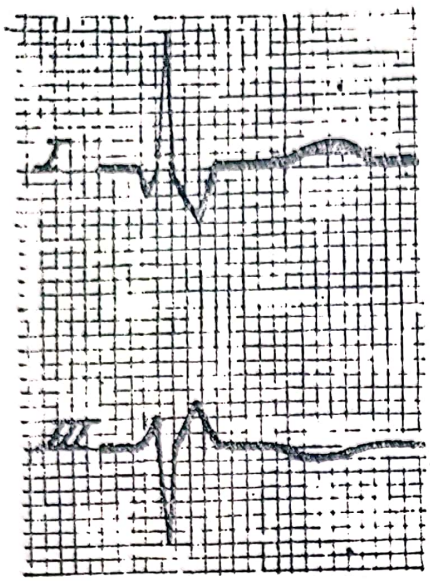

Fig. 39. — *Determinarea axei medii QRS prin calculul suprafețelor înscrise de undele rapide.*

Observăm că, din cauza duratei inegale a undelor rapide, însumarea algebrică a înălțimilor expune la erori și de aceea este necesară determinarea suprafețelor.

Construcția grafică a *axei medii QRS* bazată pe înălțimile undelor din **CI** și **CIII**, dă în aparență o deviere stîngă $\alpha\ QRS = 0°$.

În realitate însă, construcția grafică a *axei medii QRS* după calculul suprafețelor undelor din **CI** și **CIII**. arată că devierea este dreaptă $\alpha\ QRS = +150°$.

$C_I \quad -2 + 10 - 4 = +4 \qquad -\frac{200 \times 0{,}02}{2} + \frac{1000 \times 0{,}02}{2} - \frac{400 \times 0{,}06}{2} = -4$

$C_{III} \quad +2 - 7 + 3 = -2 \qquad +\frac{200 \times 0{,}02}{2} - \frac{700 \times 0{,}02}{2} + \frac{300 \times 0{,}06}{2} = +4$



suprafețele înscrise de *unda T* în **C I** și în **C III**. În practică însă, și aci putem utiliza metoda simplificată, măsurînd numai înălțimea *undei T* în **C I** și în **C III**. Dacă *unda T* este negativă, valoarea măsurată va fi precedată de semnul minus (—).

Dacă *unda T* este bifazică, se însumează algebric valorile pozitive și negative și se obține o valoare rezultantă care, după caz, este pozitivă sau negativă. Aceste valori din **C I** și din **C III** se raportează apoi cu semnul respectiv pe sistemul triax și se determină astfel poziția și sensul *vectorului T*, precum și valoarea unghiului $\alpha\ T$ pe care vectorul îl face cu conducerea I. Ca și pentru *axa QRS* se obține o aproximație care permite ca *vectorul T* (adică *axa T*) să fie situat într-unul din sectoarele de cîte 30°

analizate în tabelul 3, pag. 95. Aprecierea aproximativă a *axei T* se poate face pe aceleași principii, după sensul pozitiv sau negativ al *undei T* în conducerile standard. De exemplu: *unda T* pozitivă în cele trei conduceri fiind cea mai mare în **C II** și cea mai mică în **C III**, înseamnă că *axa T* se situează între +30 și +60°. Alt exemplu: *unda T* pozitivă în **C I** și în **C II**, dar mai mare în **C I**, și *unda T* negativă în **C III**, înseamnă că *axa T* se situează între 0 și —30° (tabelul 3).

În condiții fiziologice, *axa T* nu se depărtează prea mult de *axa QRS*, fiind și ea situată între +30 și +60°; de obicei *axa T* puțin mai la stînga decît *axa QRS*. Între aceste două axe se admite un decalaj angular care poate să ajungă chiar pînă la 60°, după cum vom vedea mai jos.

Axa de depolarizare atrială. Axa P. Se determină prin aceleași metode grafice, utilizîndu-se suprafețele *undelor P* din conducerile standard și raportînd valorile obținute, cu semnul respectiv, pe sistemul triaxial (fig. 36). Normal, *axa P* se situează și ea în sectorul dintre +30 și +60°, cu o extindere asupra celor două sectoare vecine, adică de la 0 pînă la +90°. Pentru determinările rapide din practică ne putem mulțumi cu valorile aproximative pozitive sau negative ale *undelor P* în conducerea I și a III-a, încadrînd astfel *axa P* într-unul din sectoarele de 30° (tab. 3).

RAPORTURILE ANGULARE DINTRE AXELE ELECTRICE. CONCORDANȚA ȘI DISCORDANȚA DEVIERILOR DE AXE. DISLOCAREA AXELOR

Am văzut mai sus că toate axele medii obținute prin determinarea suprafețelor *undelor P*, *QRS* și *T* în conducerile standard se situează în mod fiziologic în sectorul de 30° cuprins între +30 și +60°, cu o extindere asupra celor două sectoare vecine, adică de la 0 pînă la +90°. În practică vorbim despre „deviere de axă", cînd aspectul electrocardiogramei standard arată că axele au părăsit aceste sectoare, depărtîndu-se spre stînga (dincolo de 0 spre —90°) sau spre dreapta (dincolo de +90 spre 180°). În terminologia curentă a electrocardiografiei empirice, termenul de „deviere de axă" se referea numai la *axa QRS*. În concepția vectorială, o analiză corectă a unei electrocardiograme cere și o apreciere aproximativă a celorlalte axe. Cînd axele sînt deviate toate în același sens, fără ca ele să se depărteze prea mult una de alta, considerăm că axele au deviat „concordant", fără să sufere o dislocare. Aceasta constituie o prezumție (dar nu o certitudine) de schimbare de poziție anatomică a inimii și se numește în termi-

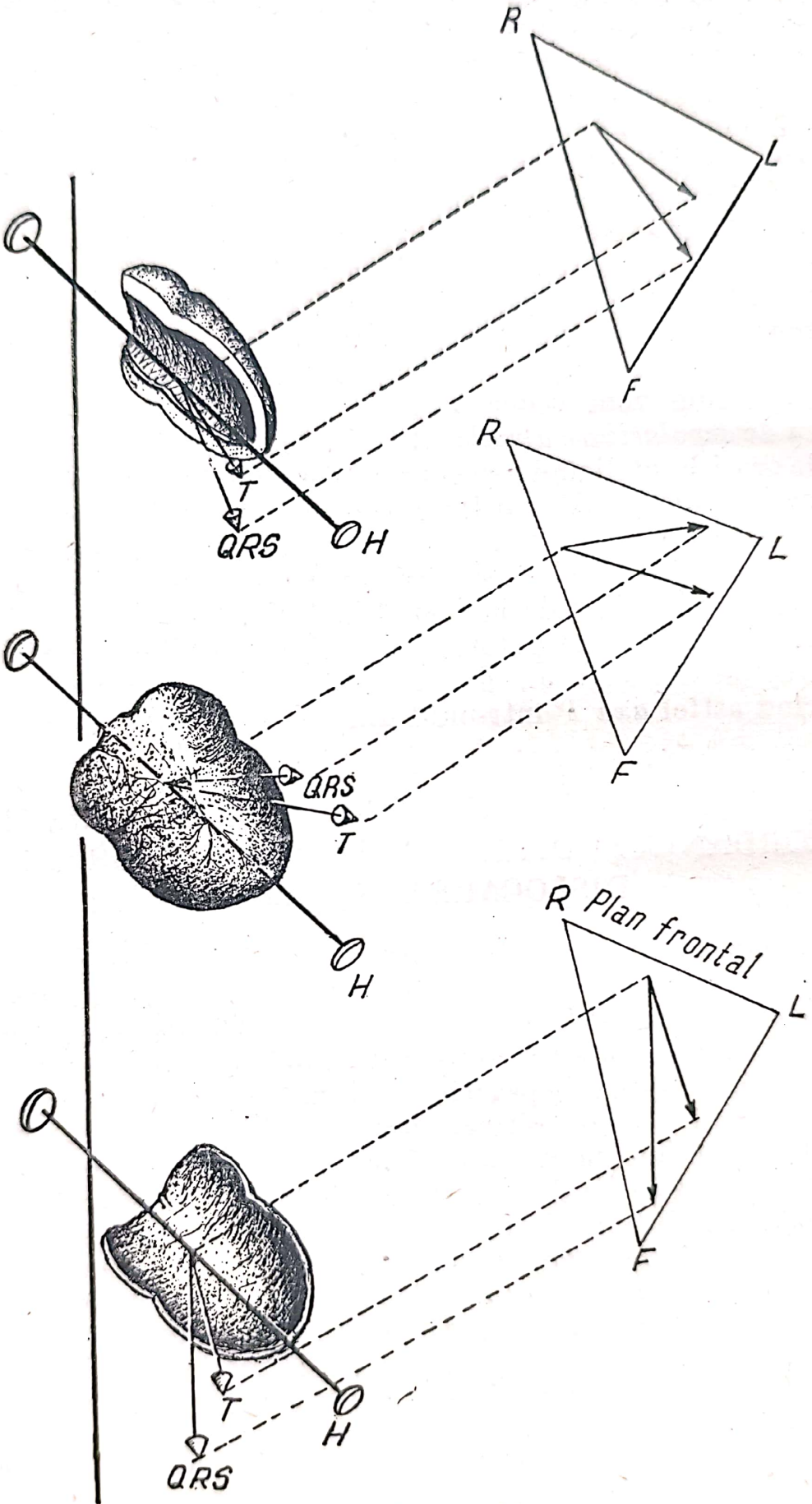

Fig. 40 — vezi legenda în pag. 99,

Scanned with OKEN Scanner

nologia curentă *deviere simplă de axă* sau *tipurile de poziție ale devierilor de axă*. Cînd însă axele deviază în sensuri diferite sau (și) se depărtează unele de altele, zicem că ele au deviat „discordant", suferind o dislocare angulară. Uneori, dislocarea *axei P* față de *axa QRS* nu are nici o semnificație specială, din cauza autonomiei fiziologice relative dintre miocardul atrial și cel ventricular. De obicei, însă, indică o modificare de configurație atrială. Dacă dislocarea angulară dintre *axa QRS* și *axa T* depășește anumite limite, ea capătă totdeauna o semnificație patologică, indicînd o modificare a configurației cardiace sau o leziune miocardică. Dislocarea *axei T* constituie unul dintre elementele de bază în studiul electroventriculogramei patologice.

Raporturile angulare dintre axa QRS și axa T. Prezentînd un interes practic deosebit, aceste raporturi au fost mult analizate și încep acum să fie mai bine precizate grație analizei vectocardiografice spațiale. Într-adevăr ele sînt condiționate de poziția în spațiu a *vectorului T* față de *vectorul QRS*. În condițiile fiziologice, ambii vectori sînt orientați de sus în jos și de la dreapta la stînga, întocmai ca axul anatomic longitudinal al inimii, față de care se situează posterior. Acest aspect se oglindește bine în proiecția pe planul frontal, dînd *axelor QRS* și *T* poziția lor fiziologică, înclinată spre stînga (fig. 40). Analiza spațială a arătat însă că, pe cînd *vectorul T* este orientat dinapoi înainte, ca și axul anatomic al inimii, *vectorul QRS* este situat mai posterior și ușor înclinat dinainte înapoi. Acest aspect nu se poate reflecta în proiecția de pe planul frontal, dar devine aparent în proiecție pe un plan orizontal (fig. 89).

Atît timp cît inima nu-și schimbă configurația și se menține într-o poziție anatomică normală, axele electrice din planul frontal se mențin și ele în limitele arătate, *axa T* fiind de obicei

Fig. 40. — *Poziția spațială a vectorului mediu QRS și a vectorului mediu T. Rotațiile inimii în jurul axului anatomic longitudinal* (axul bază-vîrf).

H = axul anatomic bază-vîrf; *QRS* = vectorul care reprezintă axa medie de depolarizare; *T* = vectorul care reprezintă axa medie de repolarizare; R L F = triunghiul Einthoven din planul frontal.

S u s : cavitățile ventriculare în poziție normală. Se observă că vectorii *QRS* și *T* sînt situați înapoia axului anatomic. *QRS* mai înapoi de cît *T*.

L a m i j l o c : cavitățile ventriculare în rotație antiorară în jurul axului anatomic H. Vectorii *QRS* și *T* sînt rotații spre stînga și în sus, așa că proiecțiile lor pe planul frontal apar ca deviate la stînga (*T* mai puțin decît *QRS*).

J o s : cavitățile ventriculare în rotație orară în jurul axului H. Vectorii *QRS* și *T* sînt rotați spre dreapta și în jos, așa că proiecțiile lor pe planul frontal apar ca deviate la dreapta (*T* mai puțin decît *QRS*).

Scanned with OKEN Scanner

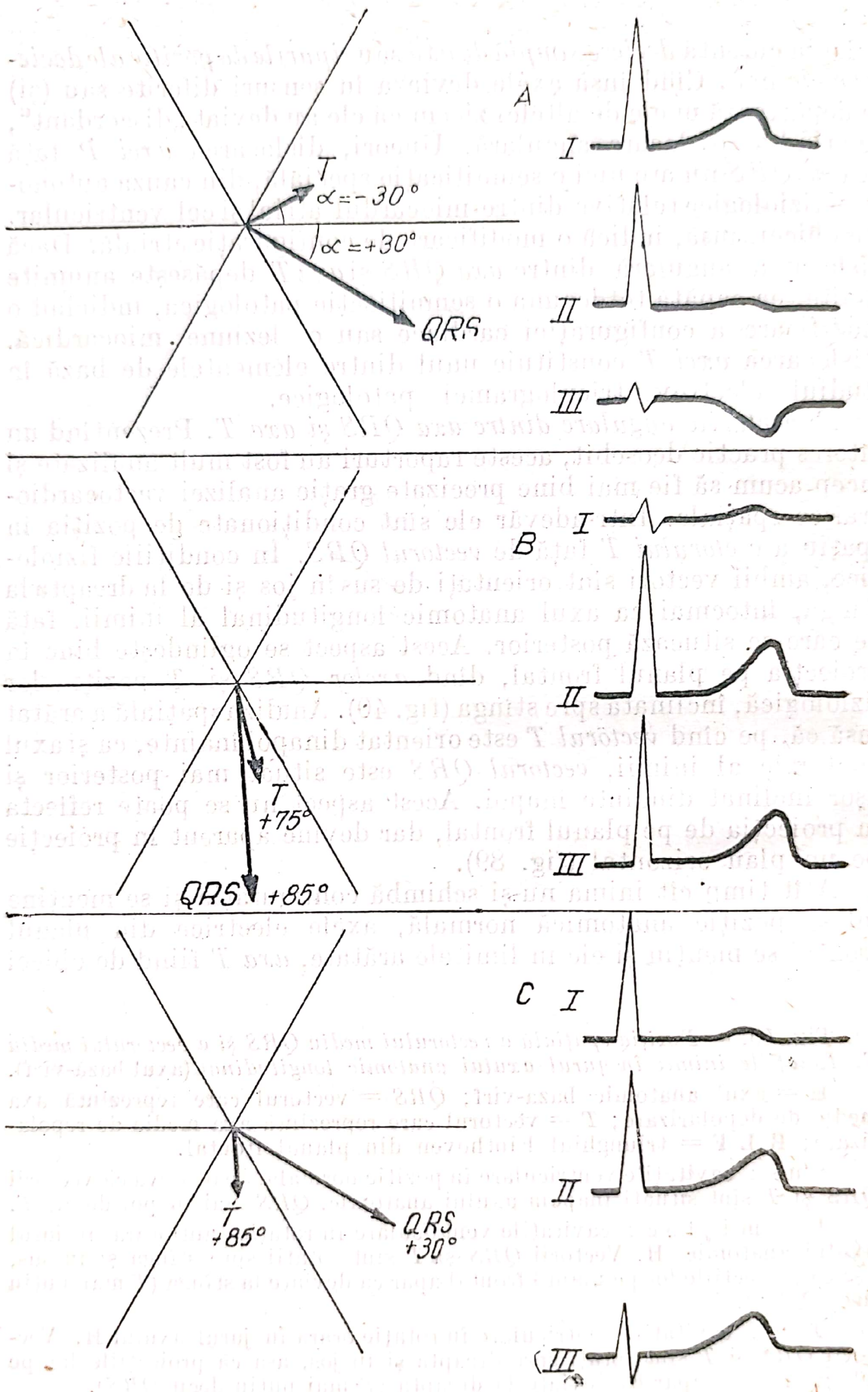

Fig. 41 — vezi legenda în pag. 101.

Scanned with OKEN Scanner

Fig. 41. — *Axe electrice deviate concordant și discordant. A—Axa medie QRS* și *axa medie T* deviate concordant spre stînga. Observăm că axa *QRS* este la +30° (adică axa culcată) și axa *T* este la —30° (adică *T* este negativ în C III). Între cele două axe nu există însă o angulație mai mare de 60° și deci axele nu sînt dislocate. Electrocardiograma se poate considera normală.

B — Axa medie QRS și *axa medie T* deviate concordant spre dreapta. Observăm că ambele axe sînt verticalizate, dar că *axa T* a rămas puțin mai la stînga decît *axa QRS* și deci axele nu sînt dislocate. Electrocardiograma se poate considera normală.

C — Axa medie QRS la +30° și *axa medie T* la + 85°. Ambele axe în sectoare considerate normale. *Axa T* însă deviată spre verticalizare, a depășit mult spre dreapta *axa QRS*, față de care are o angulație de aproape 60° început de dislocare a axelor. Electrocardiograma suspectă de a fi patologică.

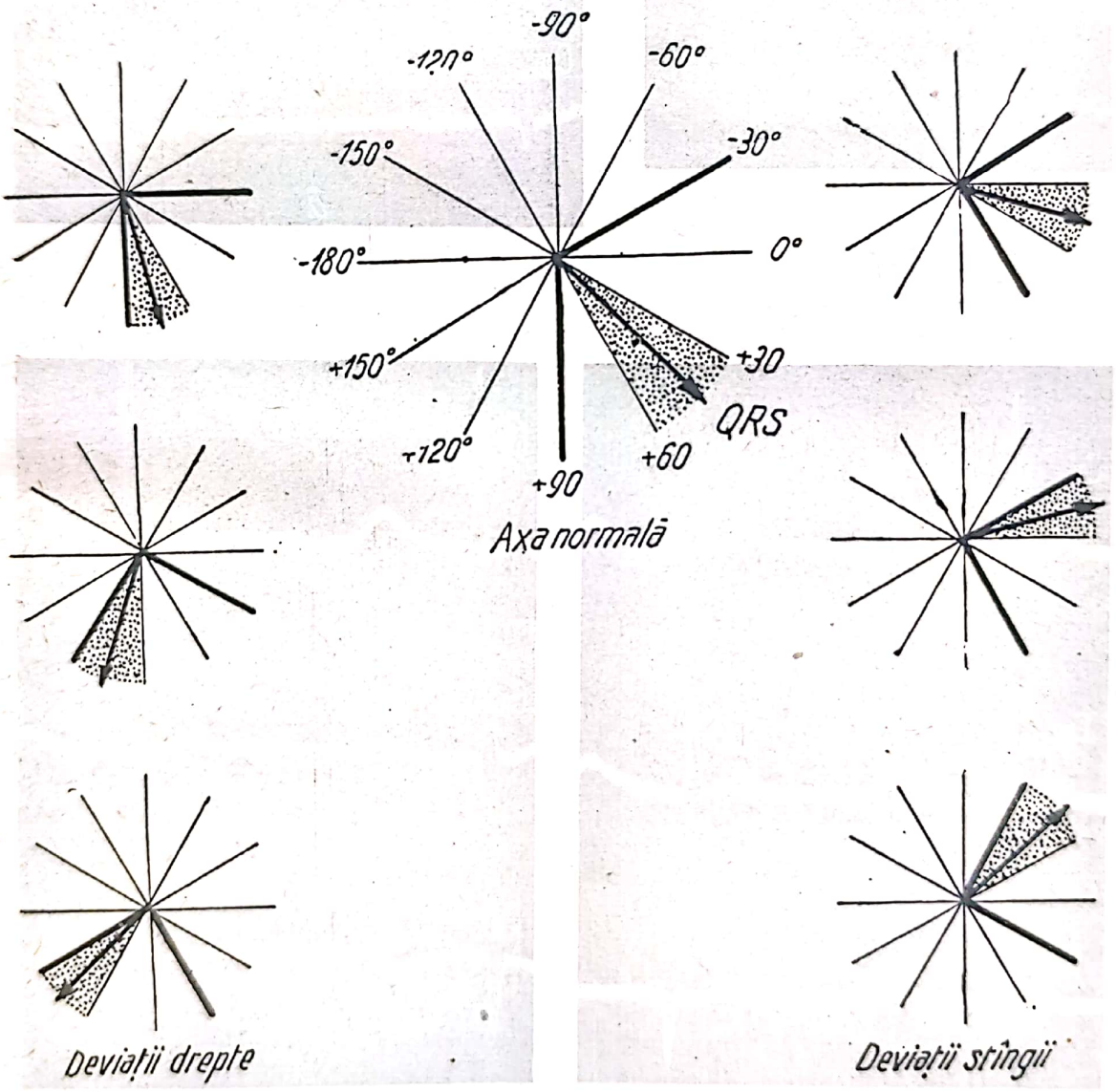

Fig. 42. — *Tablou rezumativ al devierilor simple de axe QRS și T.* Umbrit: sectorul în care se află *axa medie QRS*. Liniile groase delimitează sectoarele în care trebuie să se găsească *axa medie T* pentru poziția respectivă a *axei QRS*. Dacă *axa T* se situează în alte sectoare, se consideră dislocată.

Scanned with OKEN Scanner

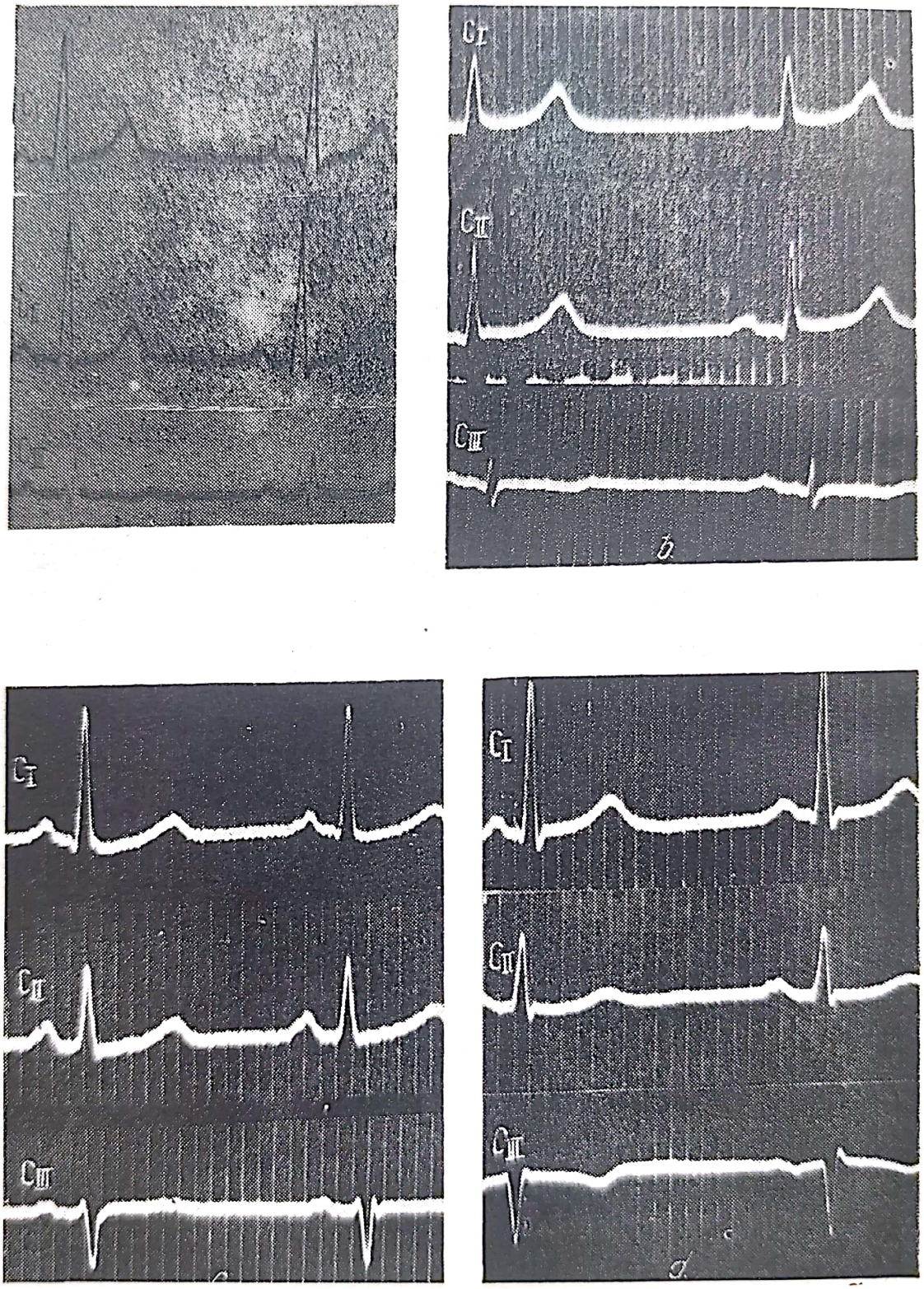

Fig. 43 — vezi legenda în pag. 103.

Scanned with OKEN Scanner

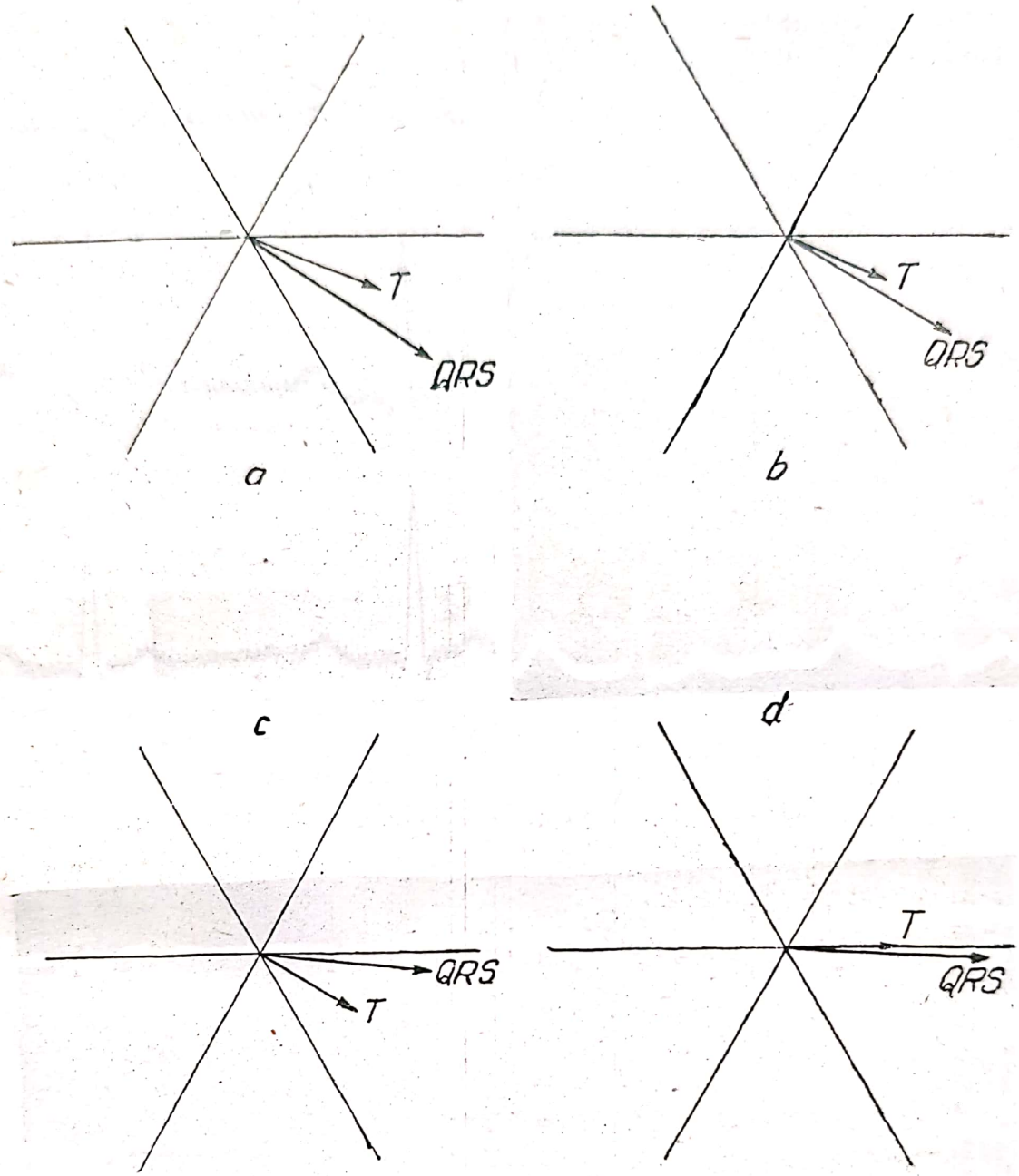

Fig. 43 (pag. 102—103). — *Exemple de deviere simplă de axă la stînga. Tipuri de „poziție" stîngi. a* și *b*: axe culcate, unghiul α *QRS* este de circa +30°; *c* și *d*: deviație stîngă; unghiul α *QRS* se apropie de 0°.

Notă importantă: *axele QRS* și *T* au fost reprezentate pe sistemul triax după înălțimile undelor (nu după suprafețele lor). Schema are de scop să redea direcția aproximativă a vectorilor și nu se pretează la calcularea gradientului. Aceeași remarcă este valabilă pentru toate graficele următoare.

Scanned with OKEN Scanner

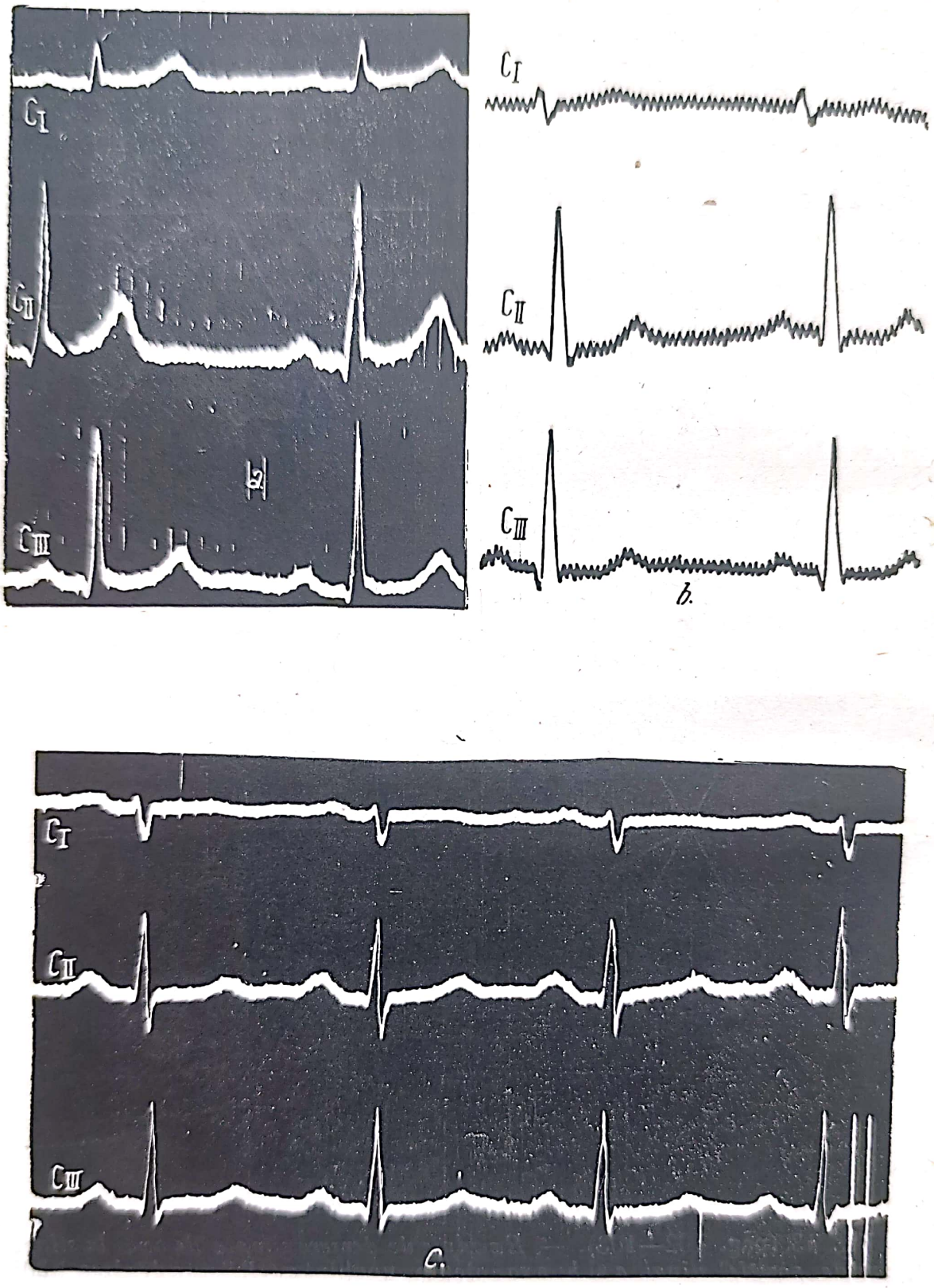

Fig. 44 — vezi legenda în pag. 105.

Scanned with OKEN Scanner

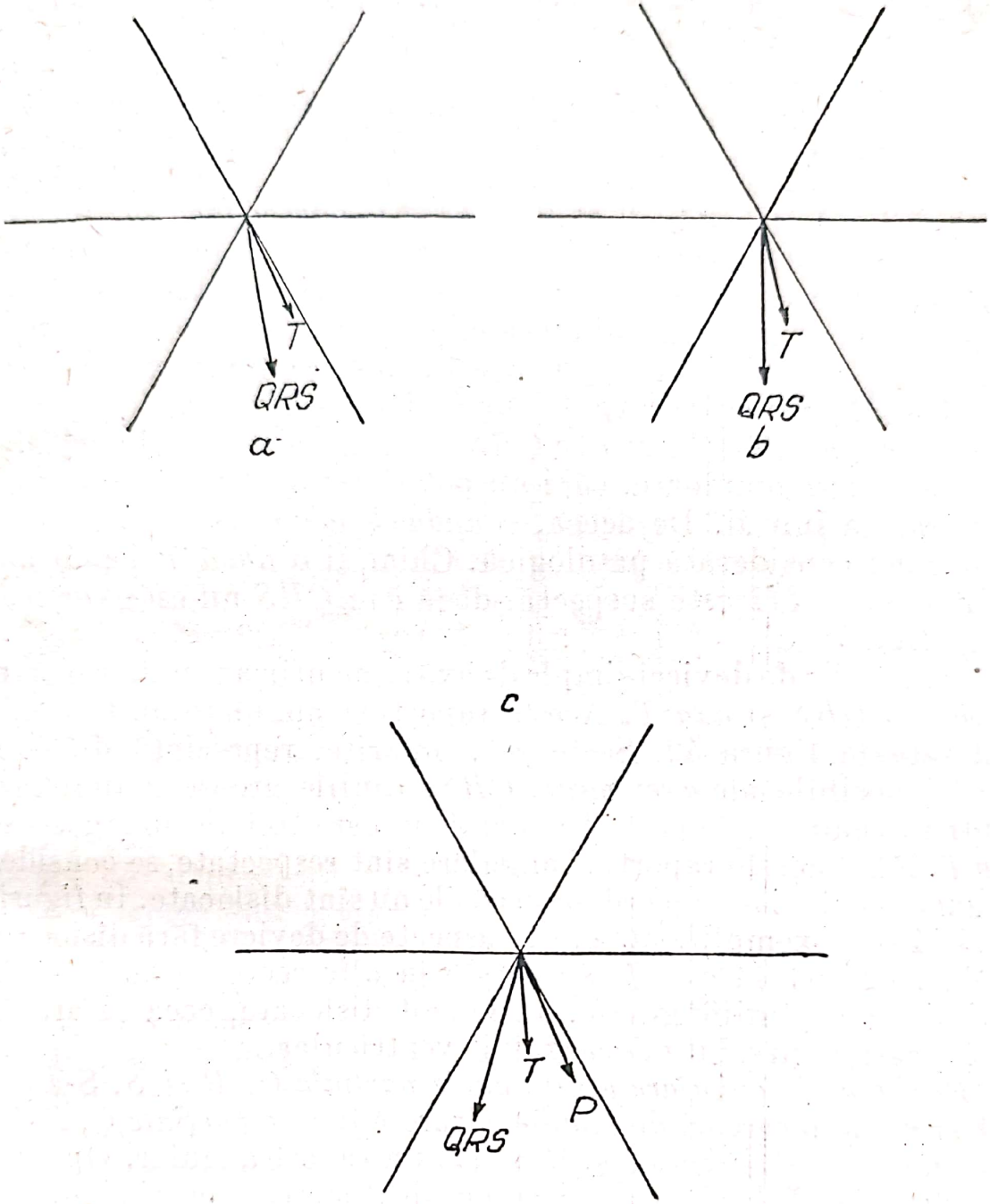

Fig. 44 (pag. 104—105). — *Exemple de deviere simplă de axă la dreapta. Tipuri „de poziţie" drepte.*

a — *Axe* spre verticalizare; unghiul α *QRS* este de circa +85°.

b — *Axa QRS* este verticală; unghiul α *QRS* este de +90°; se observă că *axa T* verticalizată se menţine puţin la stînga *axei QRS*.

c — *Axa QRS* a depăşit verticala şi este deviată spre dreapta; unghiul α *QRS* este de circa +110°; axa *T* a ajuns verticală, deci se menţine puţin la stînga faţă de *axa QRS*.

Scanned with OKEN Scanner

mai înclinată spre stînga decît *axa QRS*. Pentru pozițiile normale medii ale *axei QRS*, *axa T* prezintă variații în limite destul de largi, fiind situată între +90 și —30°, respectiv cu un decalaj posibil față de *axa QRS* pînă la 60° spre stînga. Trebuie să remarcăm aci că *axa QRS* fiind situată la +30°, *axa T* poate să fie situată la —30°, ceea ce dă o *undă T* negativă în **C III** și o *undă T* izoelectrică în **C II** (fig. 41 A), adesea fără semnificație patologică. Iată explicația vectorială a unui fapt cunoscut din electrocardiografia empirică: „o undă *T* III negativă nu se ține în seamă dacă reprezintă singura modificare electrocardiografică". După cum vom vedea mai jos, acest aspect poate fi explicat printr-o basculare a inimii spre stînga. Dimpotrivă, depășirile spre dreapta ale *axei T* față de *axa QRS*, sînt de obicei patologice, dacă ating oarecare amploare, căci nu pot fi explicate printr-o simplă deplasare a inimii. De aceea, o *undă T* negativă în **C I** trebuie totdeauna considerată patologică. Chiar și o *undă T* I mai mică decît *unda T III* este suspectă, dacă *axa QRS* nu este verticalizată (fig. 41 C).

În cazurile de devieri simple de axă se mențin anumite raporturi între *axa QRS* și *axa T*. Aceste raporturi angulare au fost schematizate în figura 42. Sectoarele umbrite, reprezintă diferitele poziții posibile ale *axei medii QRS*. Liniile groase delimitează, pentru fiecare caz în parte, sectoarele în care trebuie să se găsească *axa T*. Dacă aceste raporturi angulare sînt respectate, se consideră că axele au deviat concordant și că ele nu sînt dislocate. În figurile 43 și 44 sînt exemplificate cîteva aspecte de deviere fără dislocarea axelor. Dacă însă *axa T* se găsește în alte sectoare decît acelea delimitate de liniile groase, axele sînt dislocate, ceea ce arată o modificare la nivelul miocardului ventricular.

Raporturile angulare dintre axele parțiale Q, R și S. S-au făcut și unele încercări de standardizare a *axelor parțiale Q, R* și *S*, căutînd să se stabilească și între ele un raport angular. Operația este destul de laborioasă, necesită obligatoriu conduceri simultane și nu prezintă un interes practic deosebit. Din punct de vedere electrofiziologic are de altfel cu totul altă semnificație decît raportul angular dintre *axa QRS* și *axa T*. Acesta din urmă analizează două evenimente electrice legate între ele, dar totuși distincte (depolarizarea și repolarizarea ventriculară), pe cînd primul analizează momente diferite ale aceluiași eveniment electric (depolarizarea ventriculară). În schimb însă, observația clinică și cercetările electrocardiografice au arătat că anumite aspecte ale *complexului QRS* în **C I** și în **C III** sînt în legătură cu poziția în spațiu a inimii, ceea ce a permis o sistematizare a modificărilor *complexului QRS* din conducerile standard.

Scanned with OKEN Scanner

DEVIERILE SIMPLE DE AXE. TIPURILE DE POZIȚIE. VARIAȚII FIZIOLOGICE ALE AXELOR ELECTRICE

Poziția anatomică a inimii explică într-o oarecare măsură devierile simple de axe. S-a constatat că inima poate suferi deplasări spațiale în jurul a trei axe anatomice fictive, un ax antero-posterior (sagital), un ax longitudinal (bază-vîrf), un ax transversal.

Deplasările în jurul unui ax antero-posterior (care ar traversa regiunea bazală a inimii) se pot produce, deoarece baza inimii este fixată, pe cînd vîrful este mobilizabil. În aceste cazuri, dacă regiunea apexiană este deplasată spre stînga sau spre dreapta și axele electrice suferă devieri corespunzătoare (fig. 38). Aceste devieri nu pot să depășească 0° spre stînga sau + 90° spre dreapta, adică aspectele electrocardiografice pe care le-am numit axă „orizontalizată" sau axă „verticalizată". În asemenea cazuri se menține de obicei o concordanță perfectă a axelor, care deviază toate în același sens, *axa T* rămînînd mereu mai la stînga decît axa *QRS* (fig. 43 și 44).

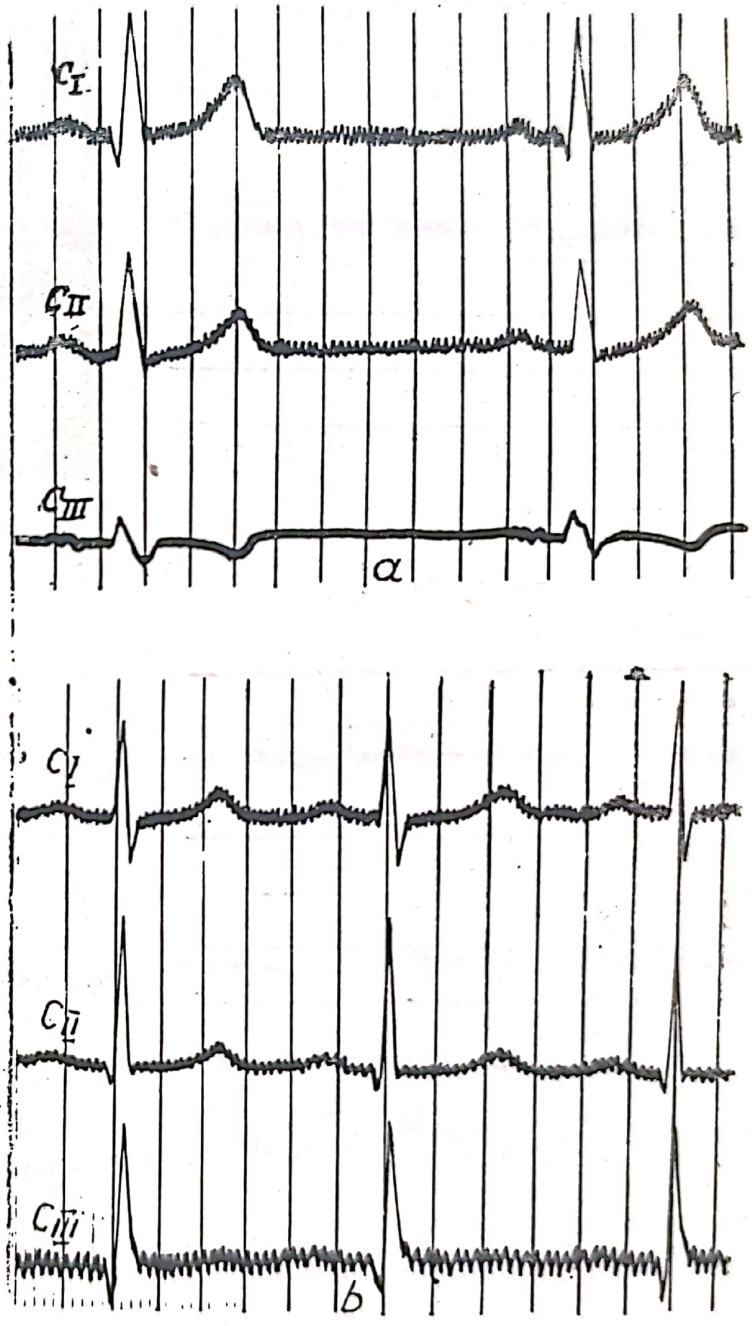

Fig. 45. — *Electrocardiograma în rotațiile inimii în jurul axului anatomic longitudinal. a* — rotație antiorară, care dă un aspect *qR* în CI și *rS* în CIII; se observă că *T* III este negativ. *b* — rotație orară, care dă un aspect *RS* în CI și *qR* în CIII.

Dar factorul anatomic cel mai important al devierilor de axă electrică este ro-

Scanned with OKEN Scanner

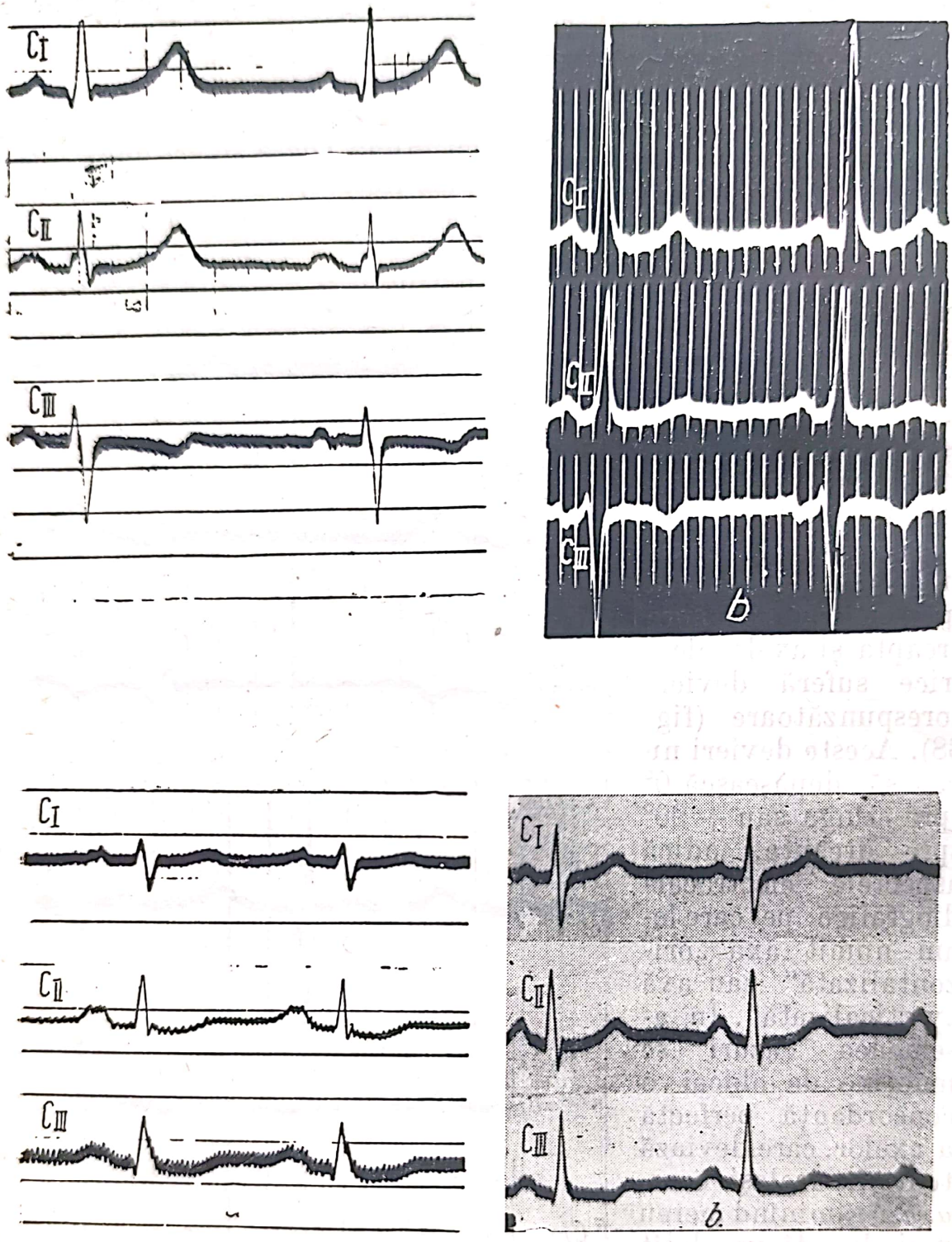

Fig. 46 (pag. 108—109).—*Exemple de deviere de axă prin rotație în jurul axei anatomice longitudinale.* S u s : devieri stîngi prin rotație antiorară (aspect *qR* I și *rS* III); în ambele exemple *axa T* nu este dislocată.

J o s : devieri drepte prin rotație orară (aspect *rS* I și *qR* III); în exemplu *a* axa *T* este dislocată.

Scanned with OKEN Scanner

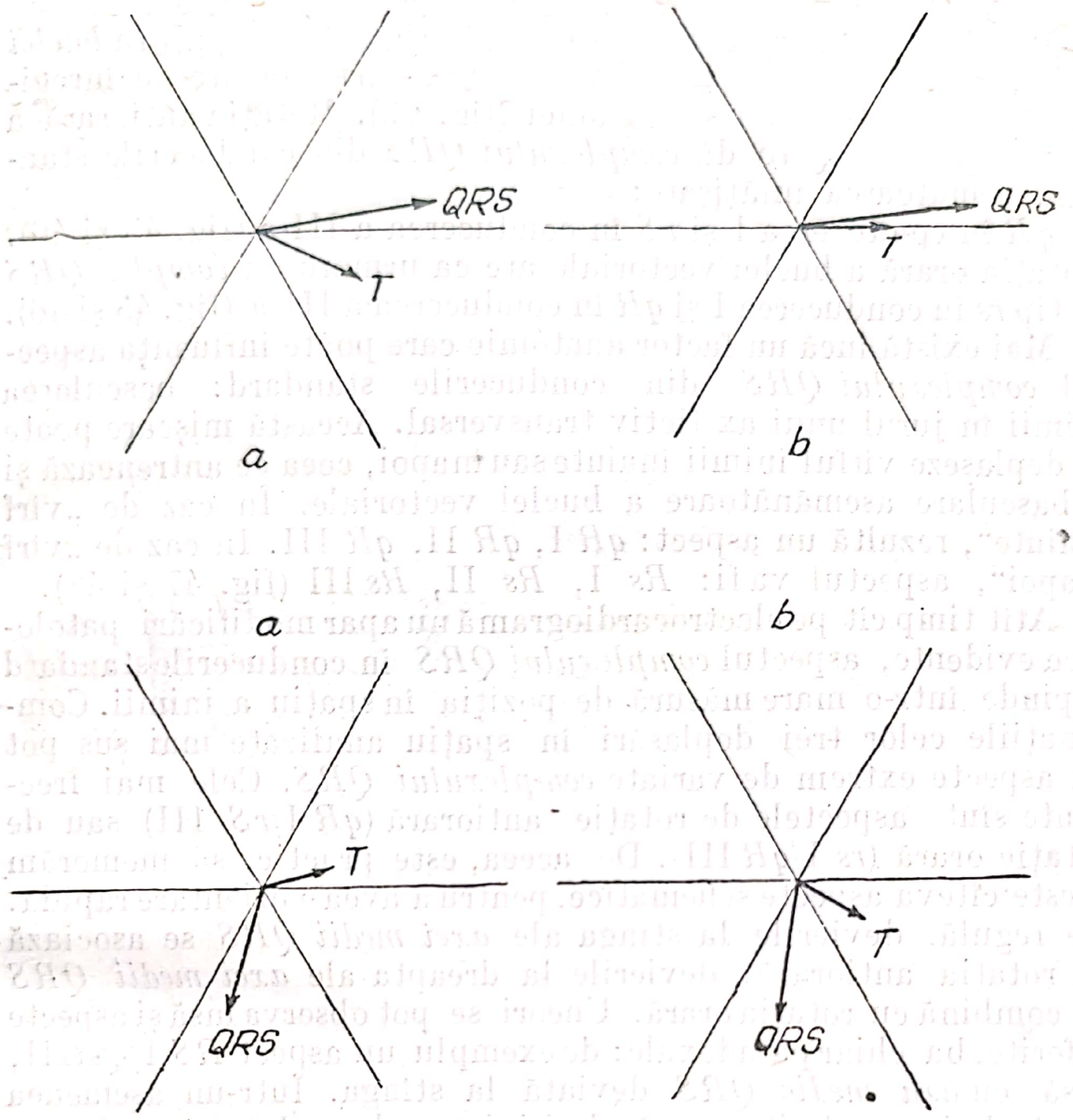

Fig. 46. —vezi legenda în pag. 108.

tația inimii în jurul axului său longitudinal (axul bază-vîrf). Inima (privită dinspre vîrf) poate suferi o rotație levogiră (în sensul antiorar) sau dextrogiră (în sensul orar) (fig. 40). Rotația în sens antiorar produce devierea spre stînga a axelor electrice. Rotația în sens orar duce la o verticalizare cu tendință de deviere spre dreapta a axelor. Explicația o găsim în poziția spațială a vectorilor QRS și T, care se află înapoia axului anatomic al inimii. Rotația antiorară face ca valoarea lor manifestă din planul frontal să apară ca deviată la stînga; vectorul QRS fiind situat mai înapoi decît vectorul T, *axa* QRS va fi de obicei mai mult deviată spre stînga decît *axa* T. Rotația orară a inimii are ca rezultat verticalizarea proiecției vectorilor pe planul frontal, *axa* T rămînînd totuși puțin mai la stînga decît *axa* QRS (fig. 40). Modificările morfologice ale *complexului* QRS în conducerile

standard rezultă, în aceste cazuri, din rotația în spațiu a *buclei vectoriale QRS* după cum au arătat cercetările făcute cu înregistrarea directă a vectocardiogramei (fig. 62). Rotația antiorară a *buclei vectoriale QRS* dă *complexului QRS* din conducerile standard următoarea înfățișare:

qR în conducerea I și *rS* în conducerea a III-a (fig. 45 și 46). Rotația orară a buclei vectoriale are ca urmare un *complex QRS* de tip *rs* în conducerea I și *qR* în conducerea a III-a (fig. 45 și 46).

Mai există încă un factor anatomic care poate influența aspectul *complexului QRS* din conducerile standard: bascularea inimii în jurul unui ax fictiv transversal. Această mișcare poate să deplaseze vîrful inimii înainte sau înapoi, ceea ce antrenează și o basculare asemănătoare a buclei vectoriale. În caz de „vîrf înainte", rezultă un aspect: *qR* I, *qR* II, *qR* III. În caz de „vîrf înapoi", aspectul va fi: *Rs* I, *Rs* II, *Rs* III (fig. 47 și 48).

Atît timp cît pe electrocardiogramă nu apar modificări patologice evidente, aspectul *complexului QRS* în conducerile standard depinde într-o mare măsură de poziția în spațiu a inimii. Combinațiile celor trei deplasări în spațiu analizate mai sus pot da aspecte extrem de variate *complexului QRS*. Cele mai frecvente sînt aspectele de rotație antiorară (*qR* I/*rS* III) sau de rotație orară (*rs* I/*qR* III). De aceea, este practic să memorăm aceste cîteva aspecte schematice, pentru a avea o orientare rapidă. De regulă, devierile la stînga ale *axei medii QRS* se asociază cu rotația antiorară; devierile la dreapta ale *axei medii QRS* se combină cu rotația orară. Uneori se pot observa însă și aspecte diferite, ba chiar paradoxale: de exemplu un aspect *RS* I/*QR* III, însă cu *axa medie QRS* deviată la stînga. Într-un asemenea caz trebuie să admitem, că, deși inima a basculat spre stînga, rotația în jurul axului longitudinal s-a făcut în sens orar.

În toate cazurile de deviere de axă, mai importante decît aspectele morfologice ale *complexului QRS*, sînt *raporturile angulare dintre axa medie QRS și axa medie T*.

În devierile moderate, axele se situează de obicei în același sector. De exemplu:

în caz de axă „orizontalizată", atît *axa QRS* cît și *axa T* se află în sectorul cuprins între +30 și 0° (fig. 43);

în caz de axă „verticalizată", ambele axe se găsesc în sectorul dintre +60 și +90° (fig. 44).

Aspectele se observă în basculările inimii care se poduc în jurul axului anatomic antero-posterior. În asemenea cazuri, *axa T* se menține puțin mai la stînga decît *axa QRS*; angulația care există între axele electrice ale inimii în poziția normală este menținută și în basculările care se produc în jurul axului sagital.

Scanned with OKEN Scanner

Totuși, se admit ca normale și alte poziții ale *axei T*, mai alesi, pentru devierile moderate spre stînga. Uneori, în astfel de cazuri *axa T* poate chiar să ajungă pînă la —30°, adică *unda T* să fie negativă în **C III** și izoelectrică în **C II**. Asemenea aspecte care survin în basculările inimii în jurul axului anatomic sagital nu comportă o semnificație patologică.

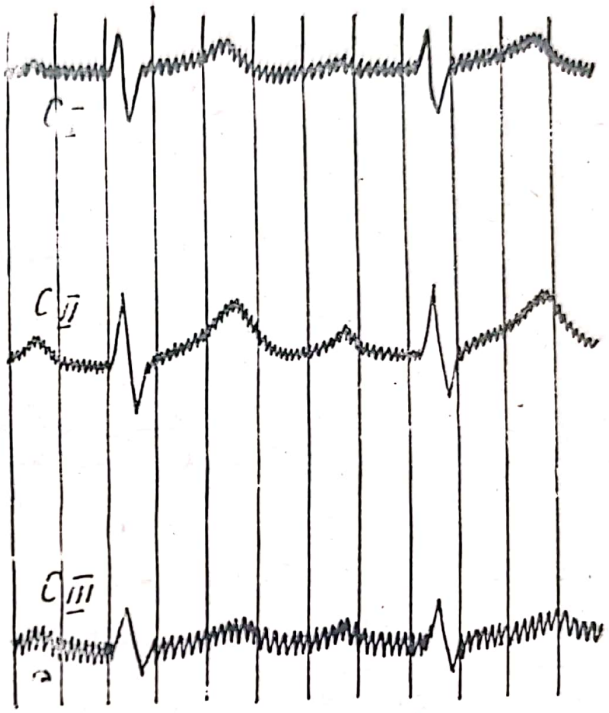

Fig. 47. — *Un exemplu de basculare cu „vîrf înapoi"*. Se observă aspectul *Rs* I, *Rs* II. *Rs* III.

În deviațiile mai accentuate, legate de rotațiile inimii în jurul axului anatomic longitudinal, raporturile dintre axele electrice sînt ușor modificate. În rotația antiorară, *axa T* se apropie de *axa QRS*, angulația se micșorează și de obicei, *axa T* trece chiar dincolo de *axa QRS*, depășind-o ușor spre dreapta. În rotația orară, *axa T* se menține la stînga *axei QRS* și angulația dintre ele tinde chiar să crească. În rezumat, în rotațiile inimii, *axa T* arată o tendință să se situeze în sectorul vecin, de partea opusă deviației *QRS* (fig. 42 și 46). Explicația o găsim în poziția spațială a *vectorului QRS* și a *vectorului T*. *Vectorul QRS* în spațiu se orientează spre stînga, în jos și înapoi. *Vectorul T* în spațiu este orientat spre stînga, în jos și înainte, situîndu-se între *vectorul QRS* și axul anatomic al inimii (fig. 40). În cazurile de rotație antiorară, ambii vectori sînt rotați spre stînga (și în sus), *vectorul QRS* mai mult decît *vectorul T*, așa că pe planul frontal, proiecția arată o deviere stîngă mai accentuată a *axei QRS* decît a *axei T*. În cazurile de rotație orară, ambii vectori sînt rotați spre dreapta (și în jos), *vectorul QRS* mai mult decît *vectorul T*, astfel că în planul frontal deviația dreaptă *QRS* este mai accentuată decît deviația *axei T* (fig. 40).

Pe baza acestor considerații, putem înțelege aspectele electrocardiografice destul de variabile în tipurile de poziție ale devierilor de axe.

În tipurile stîngi, după cum predomină bascularea inimii spre stînga sau rotația ei antiorară, vom găsi un *complex QRS* de înfățișare diferită. *Axa T* este deviată la stînga în ambele cazuri,



Fig. 48.— *Tablou sintetic înfățișînd aspectele electrocardiogramei standard în basculările și rotațiile inimii.* Cele 6 aspecte fundamentale ale electrocardiogramei standard în cazurile de deplasare ale inimii în jurul celor trei axe anatomice ale organului.

dar situată — după caz — la stînga sau la dreapta *axei QRS* (fig. 43 b și c).

În tipurile drepte înfățișarea *complexului QRS* este de asemenea sub dependența basculării spre dreapta sau rotației orare a inimii. *Axa T* este deviată la dreapta, dar se menține puțin mai la stînga *axei QRS* în toate tipurile de poziție drepte (fig. 44 și 46).

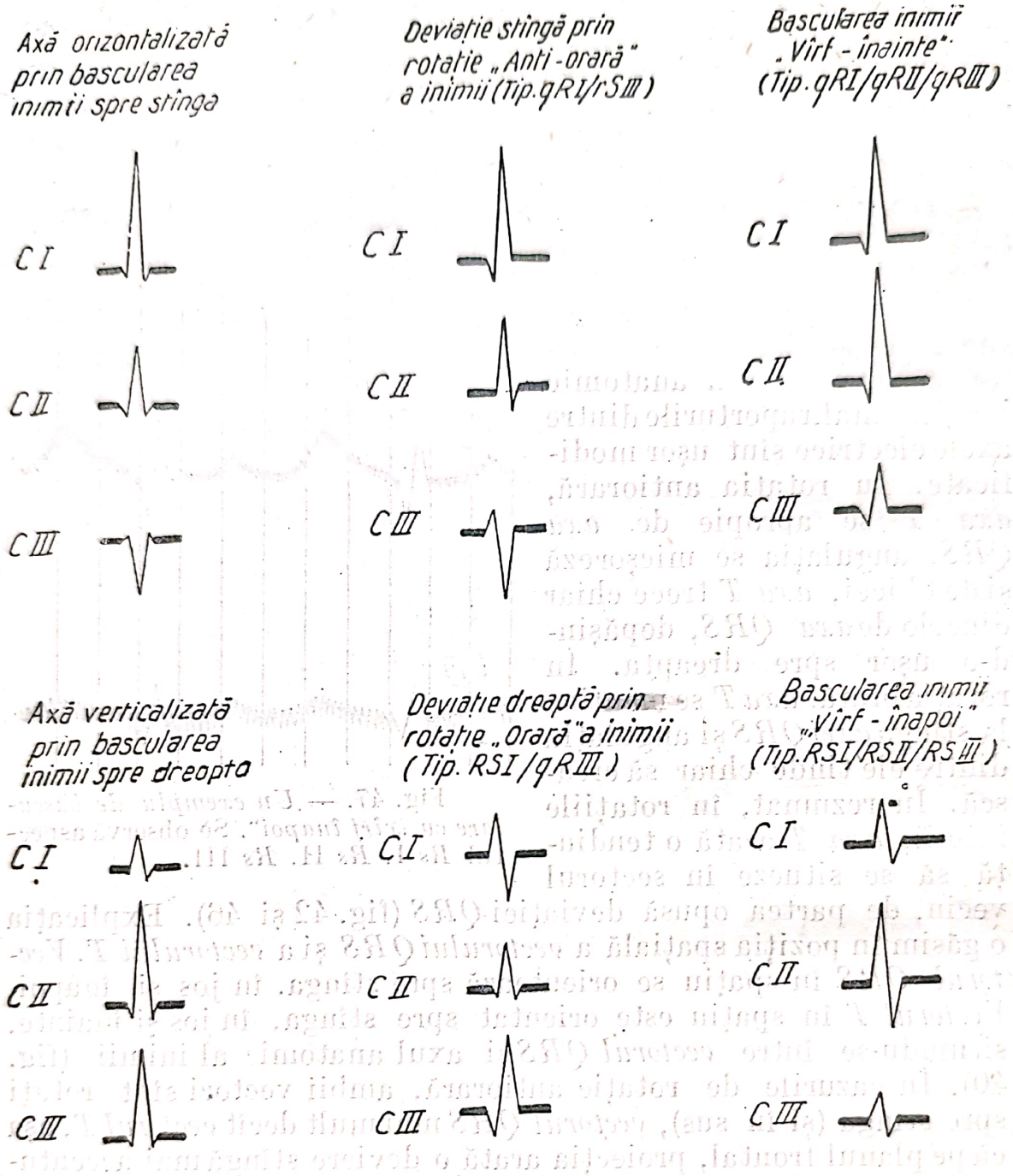

Fig. 48.— *Tablou sintetic înfățișînd aspectele electrocardiogramei standard în basculările și rotațiile inimii.* Cele 6 aspecte fundamentale ale electrocardiogramei standard în cazurile de deplasare ale inimii în jurul celor trei axe anatomice ale organului.

dar situată — după caz — la stînga sau la dreapta *axei QRS* (fig. 43 b și c).

În tipurile drepte înfățișarea *complexului QRS* este de asemenea sub dependența basculării spre dreapta sau rotației orare a inimii. *Axa T* este deviată la dreapta, dar se menține puțin mai la stînga *axei QRS* în toate tipurile de poziție drepte (fig. 44 și 46).

VARIAȚII ANATOMO-FIZIOLOGICE ALE AXELOR ELECTRICE

Basculări și rotații în spațiu ale volumului cardiac se pot produce în numeroase cardiopatii, mai ales prin modificările configurației diferitelor cavități cardiace. Ele vor avea drept consecință devieri și rotații ale buclei vectoriale și, deci, modificări ale *complexului QRS* cu aspecte de deviere și rotație în conducerile standard. Cu cît deformarea volumului cardiac este mai accentuată (de exemplu: hipertrofia unui ventricul), cu atît aspectul de deviere și rotație va fi mai pronunțat: fie spre stînga și antiorar, în caz de hipertrofie ventriculară stîngă, fie spre dreapta și orar, în caz de hipertofie ventriculară dreaptă. În aceste cazuri, deviația se menține la tipul „de poziție" sau ia o înfățișare „patologică" (capitolul al VII-lea).

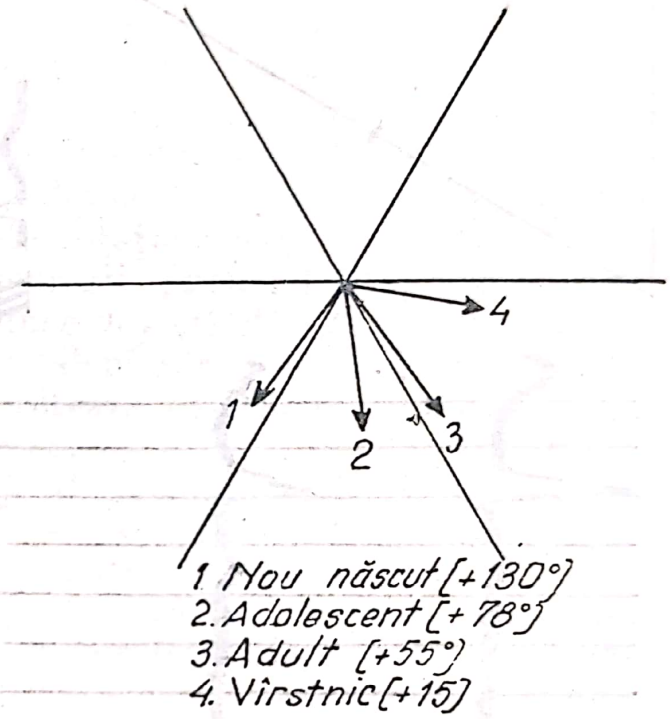

Fig. 49 — *Axa medie QRS la diferite vîrste. 1* — La nou-născut (și la copilul mic): deviație dreaptă. *2* — La adolescent (mai ales la fete): axă verticală (inimă „în picătură"). *3* — La adult: axa normală. *4* — La vîrstnici: deviație stîngă moderată (inimă „orizontalizată").

Există însă și cauze anatomo-fiziologice, care, influențînd poziția inimii, pot produce aspecte de deviere ale axelor electrice.

1. **Factori constituționali și cauze extracardiace.** Axele electrice deviază în cursul vieții de la dreapta (la nou-născuți și la copii), spre stînga (la vîrstnici) (fig. 49). Ar fi deci o greșeală să se considere ca aspect patologic o deviere dreaptă la un copil.

Într-un torace îngust găsim de obicei o inimă verticalizată („în picătură") cu *axa* electrică *medie QRS* verticală (**C II = C III**) și cu aspect de rotație orară (*rs* I/ *qR* III).

Într-un torace larg, inima este adesea orizontalizată, transversală („culcată"), cu *axa medie QRS* culcată (**C I=C II**) și cu aspect de rotație antiorară (*qR*I/*rs* III).

În general, o poziție ridicată a diafragmei (sarcină, ascită, aerogastrie, aerocolie etc.) poate determina o deviere stîngă a

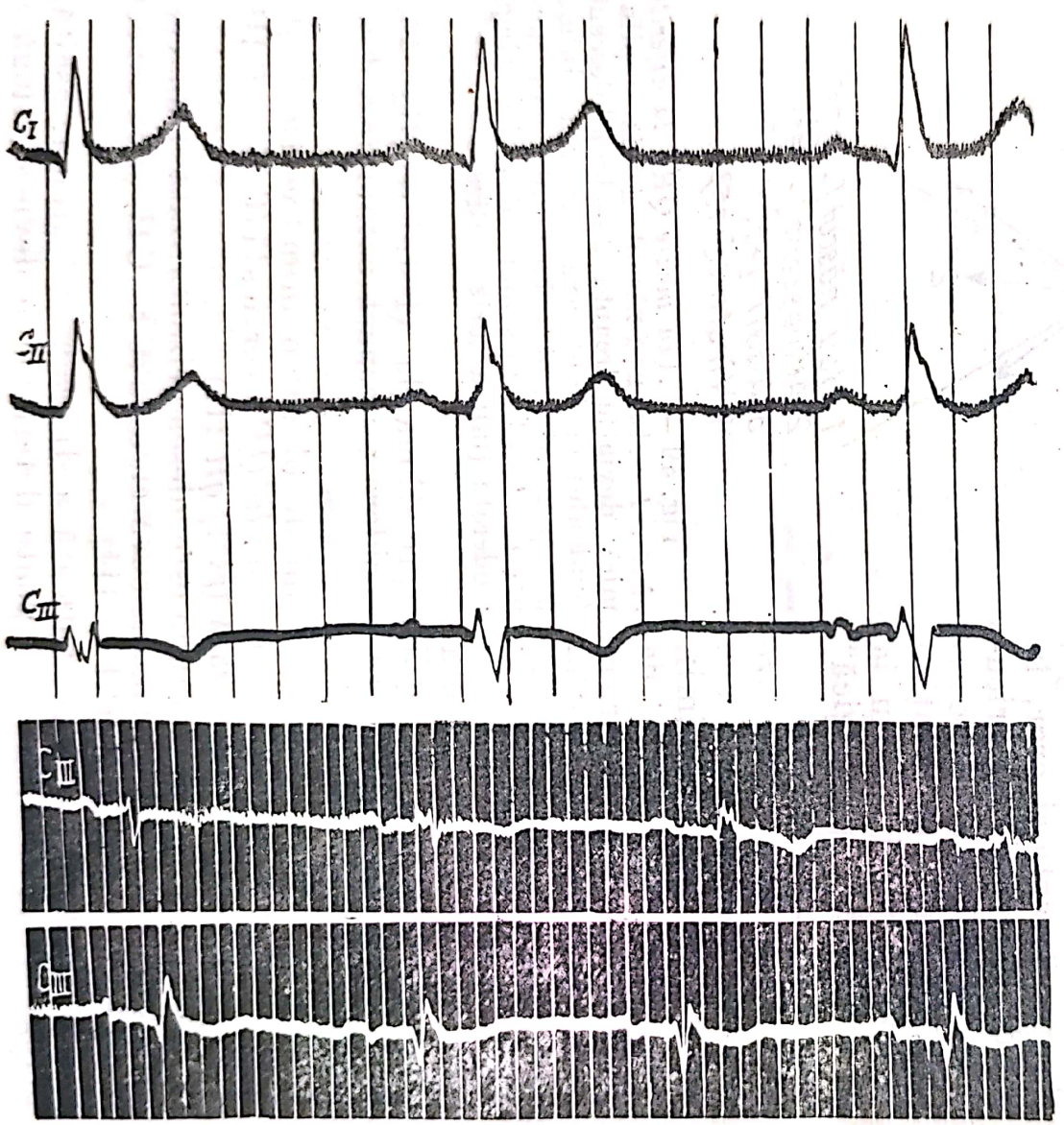

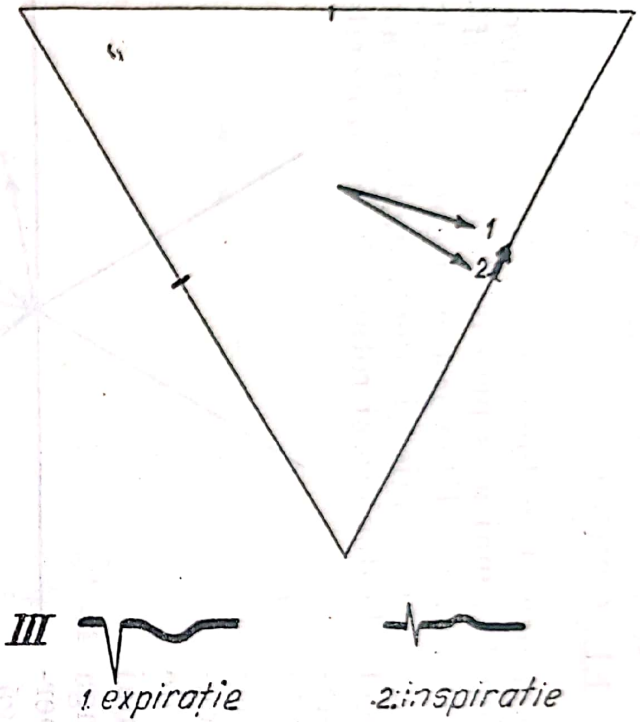

Fig. 50. — *Variaţiile respiratorii ale axelor electrice la inima „orizontalizată“*: *1*— În expiraţie, inima se culcă mai mult pe diafragmă şi axele deviază spre stînga. *2* — În inspiraţie, diafragma coboară şi axele revin spre poziţie normală.

axelor, pe cînd poziția coborîtă a diafragmei produce verticalizarea axelor. Aci se pot ivi însă unele aspecte paradoxale, între imaginea radiologică și electrocardiografică. Uneori un aspect radiologic de inimă „culcată" se însoțește de o electrocardiogramă de tip deviere dreaptă (*RS I/ QR III*), ceea ce se datorește faptului că, deși vîrful cardiac este ridicat de hemidiafragma stîngă, totuși cavitățile ventriculare sînt rotate în sens orar în jurul axului bază-vîrf. Tot astfel unele aspecte radiologice de inimă „în picătură", care sînt însoțite de o electrocardiogramă de tip stîng (*qR I/RS III*), se explică prin faptul că, deși vîrful inimii este coborît, cavitățile ventriculare se află rotate în sens orar în jurul axului bază-vîrf. Aceaste aspecte constituie însă o excepție și în marea majoritate a cazurilor, devierile stîngi se însoțesc de rotație antiorară și cele drepte de rotație orară.

Afecțiuni intratoracice (pleurezii, pneumotorax, tumori etc.) care deplasează inima pot poduce devieri de axe electrice. Este însă interesant de observat că deplasările de translație care nu modifică unghiul α și care nu rotează cavitățile ventriculare nu influențează nici axele electrice.

2. **Respirația** modifică axele electrice, mai ales la inima „culcată". În expirație, axele tind să devieze spre stînga, producînd modificări grafice importante în **C III** (fig. 50). În unele cazuri, această verificare este absolut necesară pentru aprecierea unei *unde Q* III sau a unei *unde T* III negative. Înregistrarea electrocardiogramei în timp ce bolnavul respiră rar și adînc permite să se aprecieze aceste variații respiratorii.

În toate cazurile fiziologice arătate mai sus, diferitele rotații și deplasări ale inimii se combină în grade variabile determinînd modificările aspectului *QRS* în conducerile standard. Elementul esențial, însă rămîne rotația antiorară sau orară a volumului cavităților ventriculare, în jurul axului bază-vîrf.

Ca regulă generală se poate afirma că deplasările simple ale volumului cardiac au drept consecință devieri „concordante" ale axelor electrice, fără dislocare angulară între *axa medie QRS* și *axa T*. O deviere concordantă a axelor electrice constituie deci o prezumție — dar nu o certitudine — de simplă deplasare sau rotație în spațiu a volumului cardiac. Dimpotrivă, orice dislocare importantă a axelor electrice, cu o angulație mai mare de 60° între *axa medie QRS* și *axa T*, trebuie pusă pe seama unei modificări a configurației cardiace sau unei leziuni miocardice.

3. **Poziția corpului.** Electrocardiograma trebuie înregistrată totdeauna în aceeași poziție a corpului, adică în decubit dorsal. Trecerea din decubit stîng în decubit drept produce o deplasare a vîrfului, ceea ce influențează axele electrice (fig. 51). Această manevră

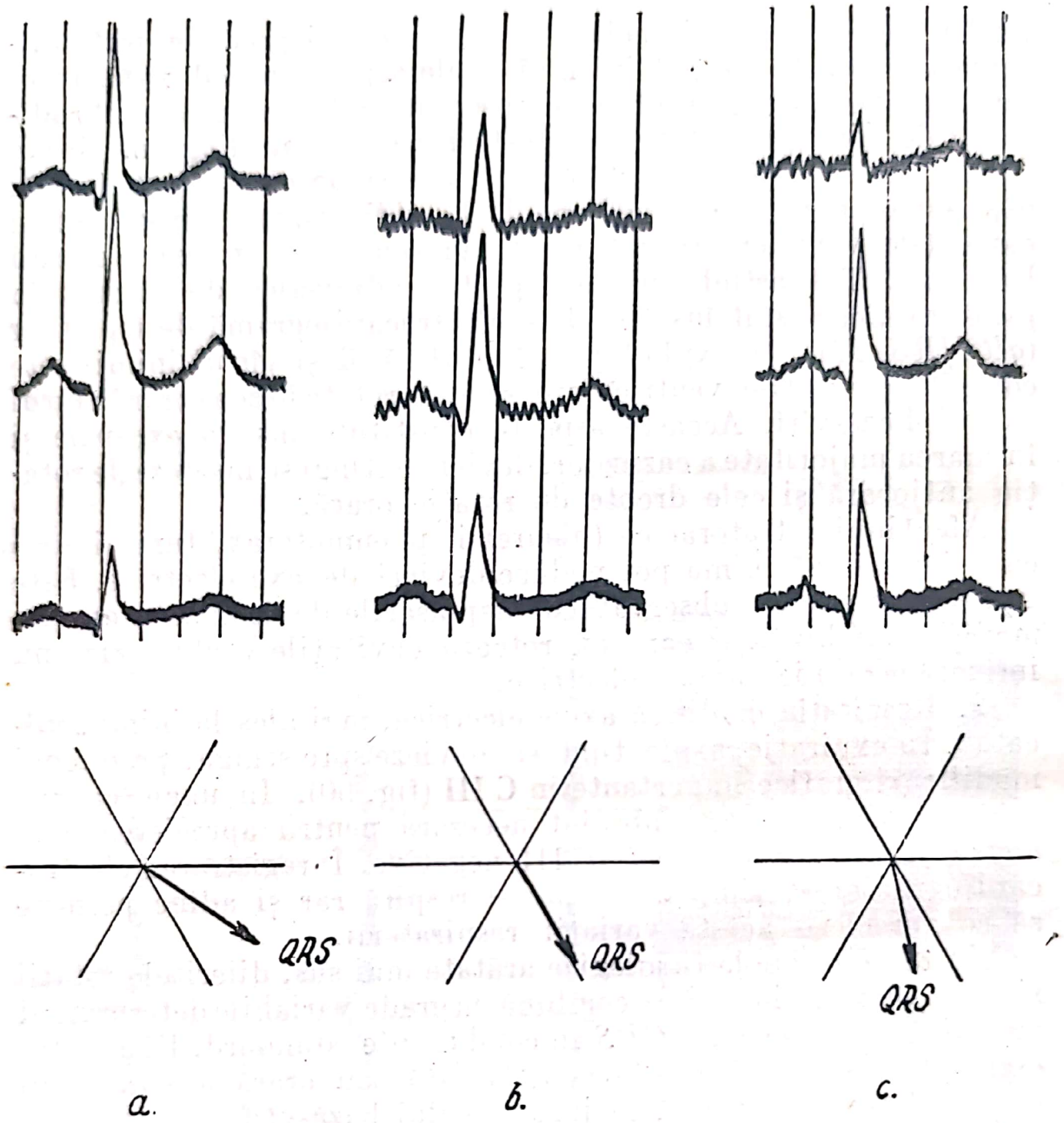

Fig. *51.* — *Modificări ale axelor electrice consecutive modificărilor de poziție ale corpului:*
a — Decubit lateral stîng: *axa medie QRS* la circa +35°.
b — Decubit dorsal: *axa medie QRS* la circa +60°.
c — Decubit lateral drept: *axa medie QRS* la circa +75°.

este de altfel utilizată ca metodă de diagnostic în pericardita adezivă, pentru a aprecia fixitatea sau mobilitatea volumului cardiac.

4. **Situs inversus** constituie un caz special. Prin faptul că axele electrice sînt total inversate față de CI, rezultă în această conducere o imagine caracteristică cu toate undele inversate, adică *P*, *QRS* și *T* au valori negative (fig. 52). Diferența față de devia-

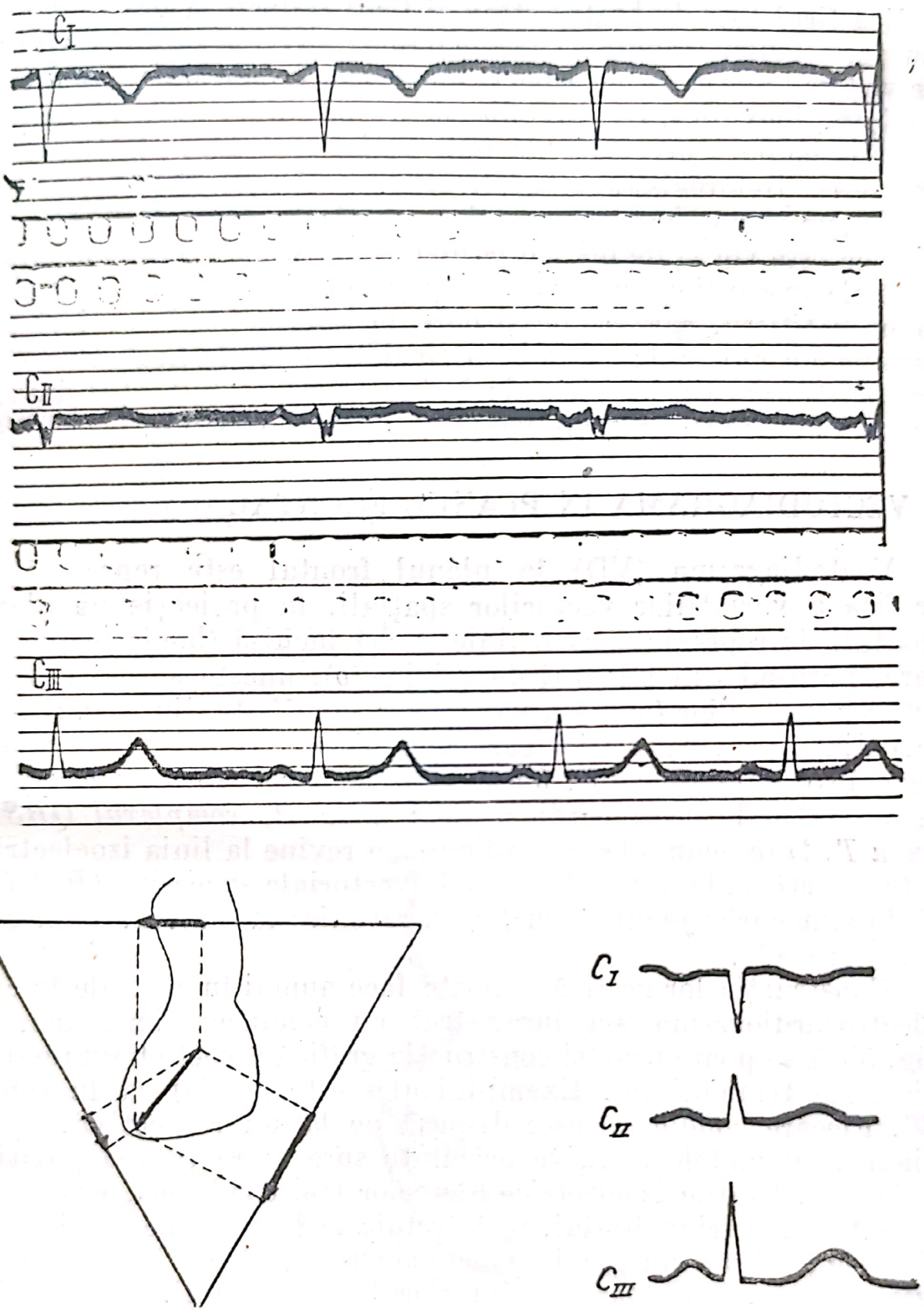

Fig. 52. — *Electrocardiograma în „situs inversus“*. Aspect caracteristic al electrocardiogramei în C I, cu toate undele inversate (negative). Electrocardiograma în C I pare răsturnată, „în oglindă“.

țiile drepte se apreciază după *unda P* care aci este negativă. Este o adevărată imagine „în oglindă“, comparabilă cu aceea pe care am obține-o la o inimă normală, dacă am inversa legăturile în C I

Scanned with OKEN Scanner

(adică firul roșu la brațul stîng și firul galben la brațul drept). Cu acest prilej trebuie să facem o remarcă importantă din punct de vedere practic: orice aspect electrocardiografic cu o *axă QRS* ciudată, inexplicabilă, trebuie să ne orienteze spre ideea unei greșeli tehnice (inversare de poli la înregistrarea electrocardiogramei!). Reînregistrarea graficului va lămuri aceste cazuri.

Facem următoarea recomandare practică: după ce ne-am convins că este vorba de un „situs inversus," pentru a putea aprecia dacă electrocardiograma este normală sau patologică, vom recurge la un artificiu, care să ne situeze în condițiile de proiecție cu care ne-am obișnuit: schimbăm firul roșu de la brațul drept la brațul stîng și firul galben de la brațul stîng la brațul drept și fixăm electrodul cu firul verde la gamba dreaptă.

VECTODIAGRAMA ÎN PLANUL FRONTAL (fig. 53 A și B)

Vectodiagrama (VD) în planul frontal este reprezentarea grafică a variațiilor vectorilor spațiali, în proiecție pe planul frontal. Se reprezintă ca o linie curbă închisă (bucla vectorială) care, pornind din punctul de origine (*o*), unește succesiv vîrful tuturor vectorilor (adică a valorii lor manifeste din planul frontal) din cursul revoluției cardiace. Vectodiagrama se compune deci din 3 bucle (*buclă P*, *buclă QRS* și *buclă T*), care corespund celor trei unde electrocardiografice: *unda P*, *complexul QRS* și *unda T*. După cum electrocardiograma revine la linia izoelectrică între aceste unde, tot astfel curbele vectoriale succesive (*P*, *QRS*, și *T*) sînt curbe închise (bucle) cu revenire la punctul de origine (*o*) între ele.

Construcția lor grafică se poate face numai în cazurile în care electrocardiograma s-a înregistrat cu conduceri simultane. În fig. 53 A se poate urmări construcția grafică a vectodiagramei pe sistemul triunghiului. Exemplul ales este același ca în figura 36. Fiecare conducere este dispusă pe latura respectivă, ca în figură, cu undele pozitive orientate spre extremitatea pozitivă a laturii. Liniile izoelectrice ale celor trei conduceri, proiectate în interiorul triunghiului, se întretaie în punctul de origine (*o*). Se aleg apoi un număr de puncte sincrone de pe electrocardiogramă și se proiectează în interiorul triunghiului. Intersecțiile acestor linii de proiecție reprezintă puncte ale vectodiagramei. Linia curbă care pornește din punctul de origine (*o*), trece succesiv prin punctele *Q*, *R*, *S* și apoi se întoarce la punctul de plecare (*o*), reprezintă vectodiagrama depolarizării ventriculare (*bucla QRS*). Bineînțeles că vectodiagrama va fi cu atît mai exactă cu cît au fost proiectate în interiorul triunghiului un număr mai mare de

Scanned with OKEN Scanner

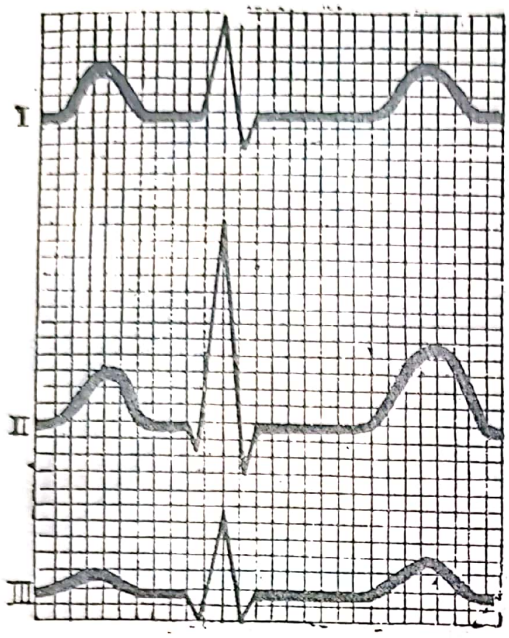

	P	Q	R	S	T
I	+3	0	+7	-1,5	+3
II	+3,5	-1	+13	-2,5	+5
III	+0,5	-1	+6	-1	+2

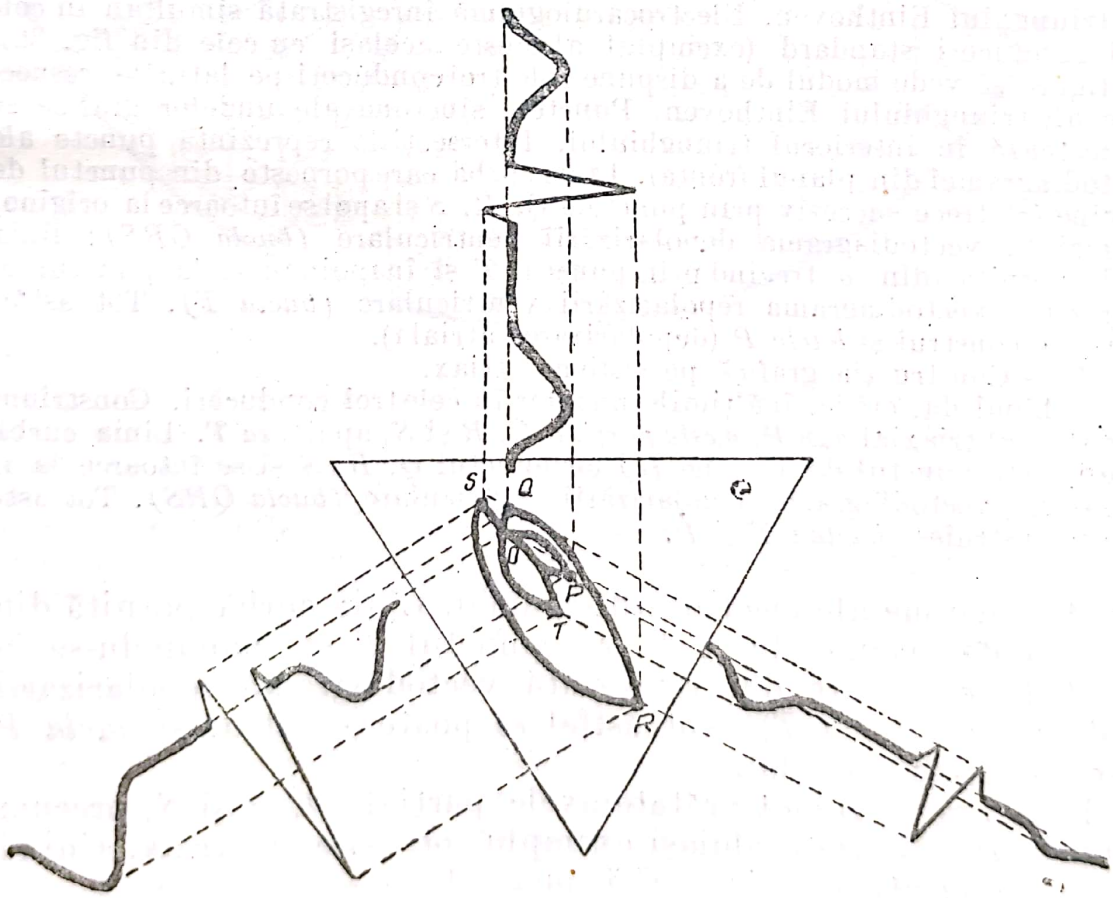

Fig 53 A. — vezi legenda în pag. 120.

Scanned with OKEN Scanner

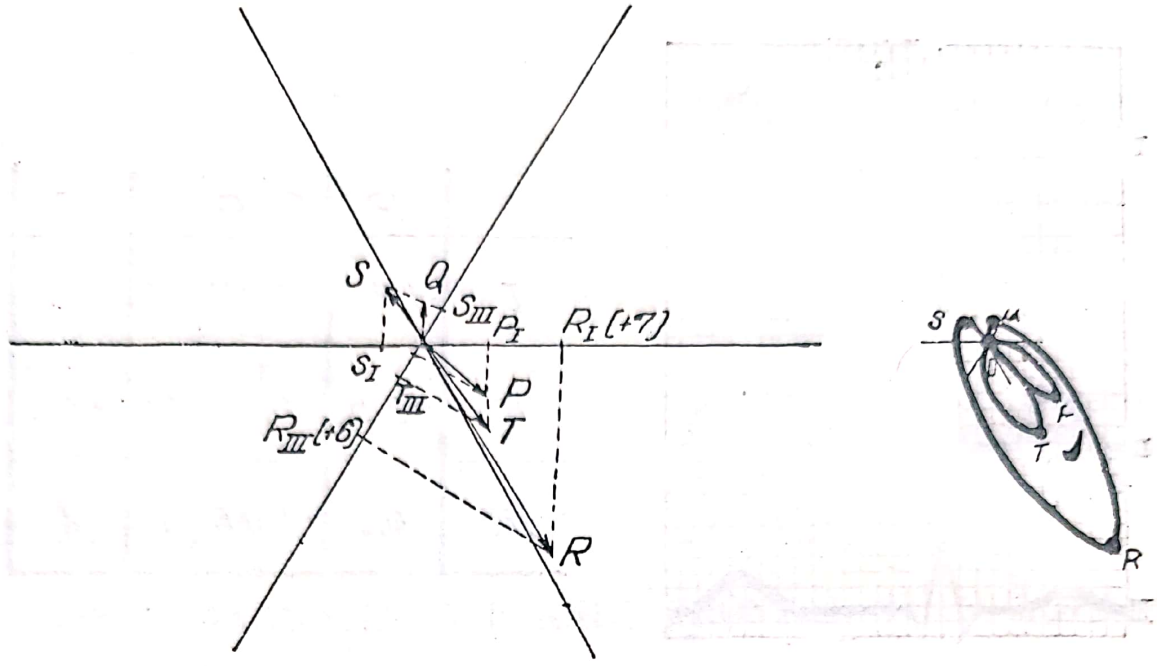

Fig 53 B.

Fig. 53. — *Vectodiagrama în planul frontal. A* — Construcția grafică pe triunghiul Einthoven. Electrocardiogramă înregistrată simultan în cele trei conduceri standard (exemplul ales este același cu cele din fig. 36). Pe figură se vede modul de a dispune cele trei conduceri pe laturile respective ale triunghiului Einthoven. Punctele sincrone ale undelor grafice se proiectează în interiorul triunghiului. Intersecțiile reprezintă puncte ale vectodiagramei din planul frontal. Linia curbă care pornește din punctul de origine (*o*), trece succesiv prin punctele *Q*, *R*, *S* și apoi se întoarce la origine, reprezintă vectodiagrama depolarizării ventriculare *(bucla QRS)*; linia curbă pornită din *o*, trecînd prin punctul *T* și înapoindu-se la punctul *o*, reprezintă vectodiagrama repolarizării ventriculare *(bucla T)*. Tot astfel se poate construi și *bucla P* (depolarizarea atrială).

B — Construcția grafică pe sistemul triax.

Tabloul dă, cifric, înălțimile undelor în cele trei conduceri. Constrium pe sistemul triaxial *axa P*, *axele parțiale Q*, *R* și *S*, apoi *axa T*. Linia curbă care unește punctul de origine *(o)* cu punctul *Q*, *R*, *S* și se întoarce la *o*, reprezintă vectodiagrama depolarizării ventriculare *(bucla QRS)*. Tot astfel se construiesc *buclele T* și *P*.

puncte sincrone ale electrocardiogramei. Linia curbă pornită din punctul de origine, trecînd prin punctul *T* și înapoindu-se la punctul de plecare (*o*), reprezintă vectodiagrama repolarizării ventriculare (*bucla T*). Tot astfel se poate construi și *bucla P* (depolarizarea atrială).

În figura 53 B sînt arătate axele parțiale *Q*, *R* și *S*, precum și axele *P* și *T* ale aceluiași exemplu, pe sistemul triax. Unind succesiv, printr-o linie curbă punctele *o* — *Q*—*R*—*S*—*o*, am construit vectodiagrama depolarizării ventriculare (*bucla QRS*) din planul frontal. Pentru mai multă claritate a figurii au fost

Scanned with OKEN Scanner

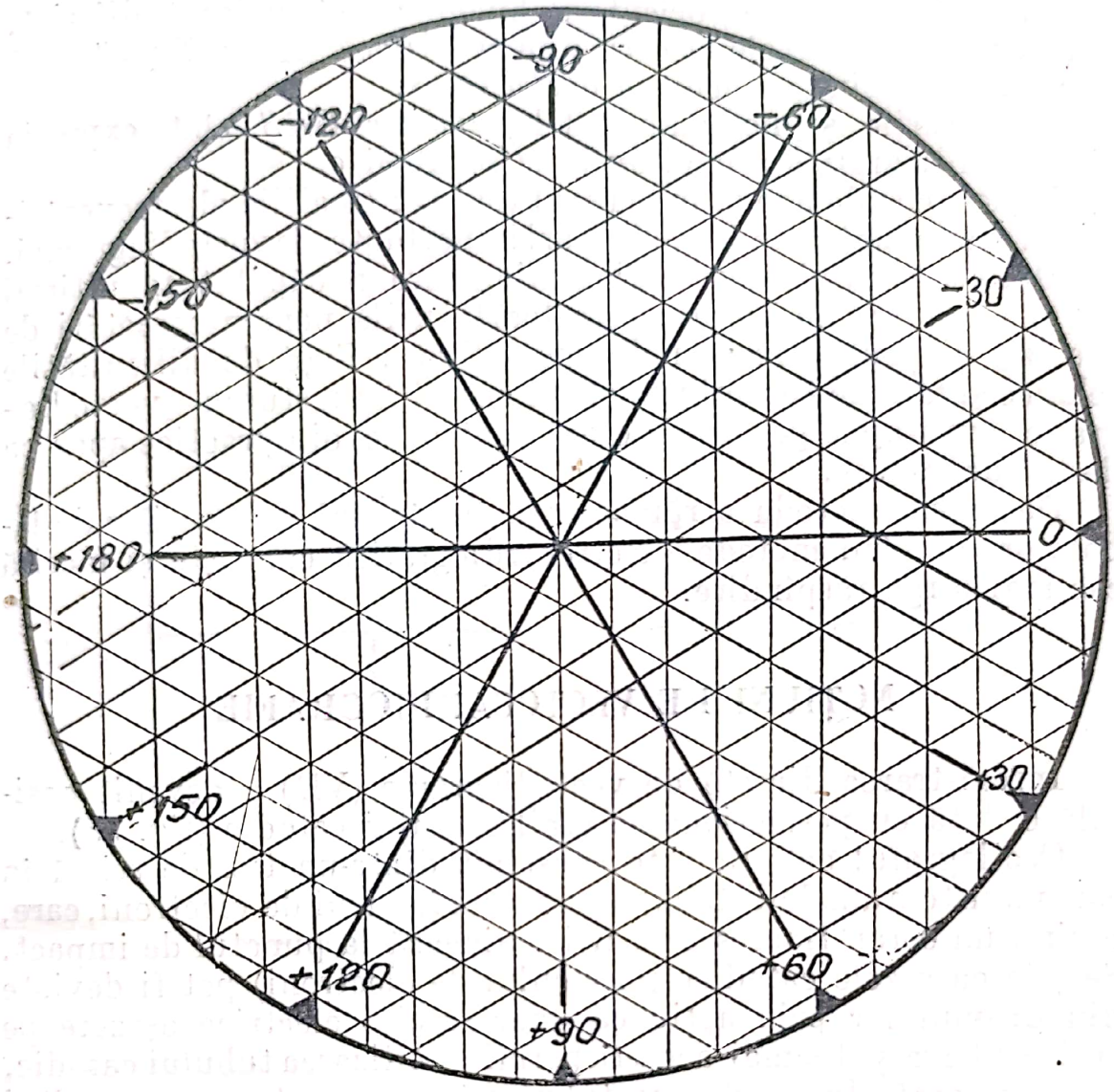

Fig. 54. — *Diagramă pentru construirea axelor electrice și pentru determinarea unghiului* α (poate folosi și la construirea vectodiagramelor). Liniile mai groase reprezintă cele trei axe (sistemul triax). Axele sînt divizate prin aceeași unitate de măsură; pe aceste diviziuni au fost construite perpendicvlare (liniile mai fine). Fiecare axă are o jumătate pentru valorile pozitive și cealaltă jumătate pentru valorile negative (vezi fig. 31). Gradația cercului este făcută convențional ca în figura 35.

suprimate axele I, II, III și a*xele* Q, R, S, păstrîndu-se doar punctul *o* și punctele Q, R, S (adică originea și vîrfurile vectorilor). Pe același principiu se poate construi *bucla* T (repolarizarea ventriculară) și *bucla* P (depolarizarea atrială).

Exemplul ales redă aspecte medii, înregistrate în cazul unei inimi normale, cu axe electrice situate între + 30 și + 60°. Se observă că toate trei buclele sînt orientate în același sens și că *bucla* T se înscrie în interiorul *buclei* QRS.

Scanned with OKEN Scanner

În devierile de axe, orientarea buclelor vectoriale este diferită, dar atît timp cît axele electrice nu se dislocă, *bucla T* păstrează o orientare vecină cu aceea a *buclei QRS*.

Crestăturile și neregularitățile *undelor QRS* sînt expresia electrocardiografică a unei *bucle QRS* atipice.

Dislocările de axe și în general toate anomaliile electroventriculogramei sînt legate de modificări importante ale vectodiagramei.

Metoda studiului vectodiagrafic, care a căpătat în ultimii ani o amploare mai mare, este foarte utilă pentru cercetări de precizie și pentru lucrări de specialitate. Față de dificultățile tehnice și față de timpul pe care îl necesită un studiu vectodiagrafic, avantajele pe care le oferă pentru nevoile practice apar ca destul de reduse.

De aceea, metoda a rămas încă în stadiul cercetărilor de laborator, pe cînd metoda electrocardiografică cunoaște și merită cea mai largă răspîndire.

NOȚIUNI DE VECTOCARDIOGRAFIE

Înregistrarea directă de vectodiagrame (VD) a devenit posibilă o dată cu perfecționarea oscilografului catodic (fig. 55).

Oscilograful catodic este construit dintr-un tub de sticlă în care un sistem anodă-catodă, produce un fascicul de electroni, care, lovind un ecran fluorescent, îl luminează la punctul de impact. Se știe că razele catodice (fasciculul de electroni) pot fi deviate din drumul lor prin acțiunea unor sarcini electrice așezate pe traiectul lor și tocmai aceasta permite utilizarea tubului catodic, ca oscilograf. În acest scop, tubul este prevăzut cu patru plăci metalice paralele două cîte două și perpendiculare pereche pe pereche.

Între aceste plăci trece fasciculul de raze; deci sarcinile electrice aplicate pe ele vor determina devieri ale fasciculului electronic (respectiv deplasări ale punctului luminos pe ecranul fluorescent; pentru utilizarea oscilografului în vectocardiografie se aleg două conduceri bipolare, perpendiculare între ele și se leagă fiecare dintre conduceri de una din perechile de plăci ale oscilografului).

În figura 55 sînt schematizate aceste legături: conducerea E1—E3 este legată de plăcile P1 și P3, iar conducerea E2 — E4 se leagă de plăcile P2 și P4.

În cercul mare care reprezintă corpul, vedem potențialul electric cardiac la un moment dat, simbolizat prin vectorul *OM*. Acest vector va imprima conducerilor E1 — E3 și E2 — E4

Scanned with OKEN Scanner

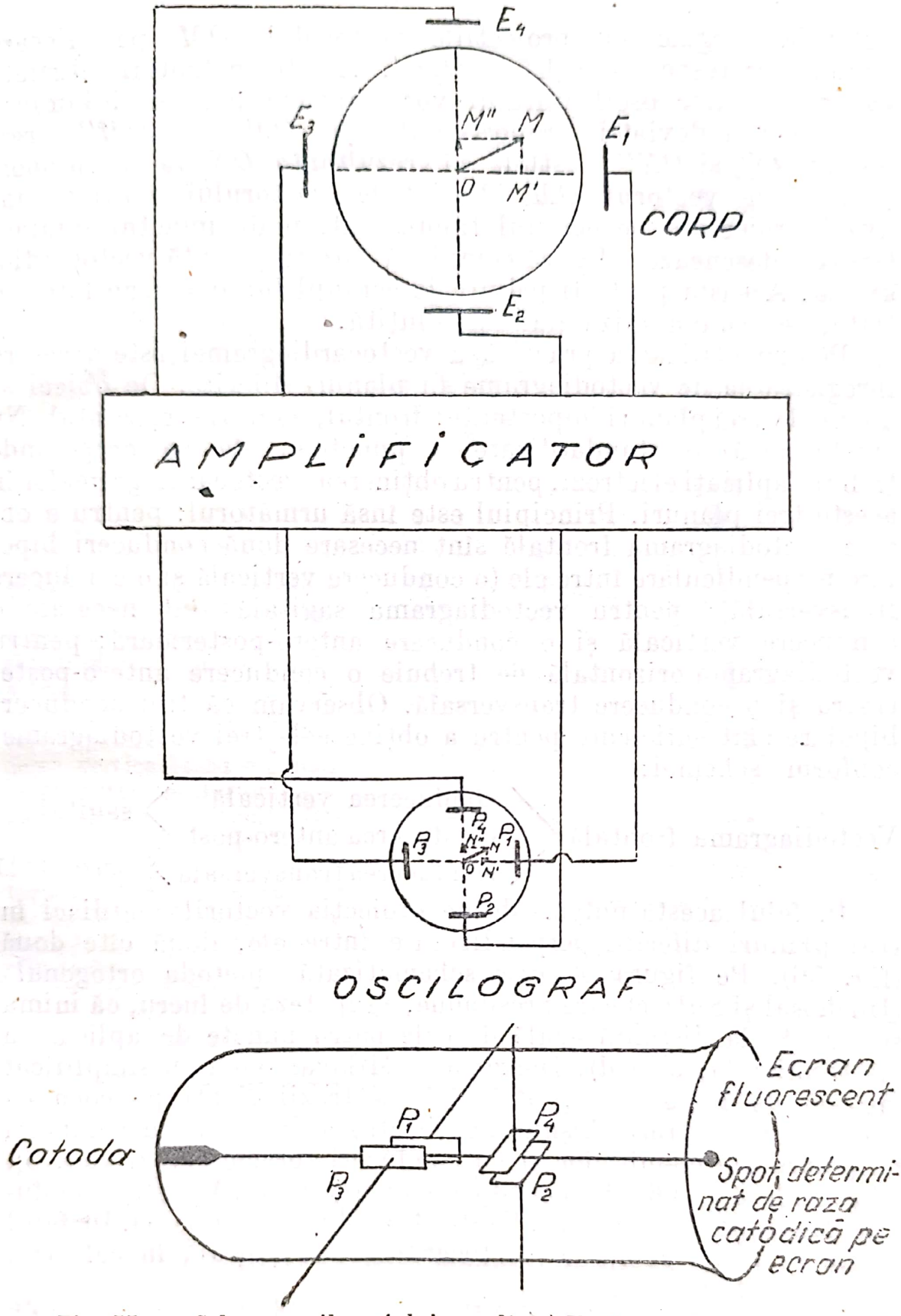

Fig. 55. — *Schema oscilografului catodic. Utilizarea lui pentru înregistrarea vectocardiogreamei.* E 1, E 2, E 3, E 4 = electrozii aplicați pe corp; P 1, P 2, P 3, P4 = plăcile oscilografului; *oM* = vector cardiac; *oN* = = vector pe ecran (vezi explicațiile din text).

Scanned with OKEN Scanner

potențiale egale cu proiecțiile vectorului *OM* pe fiecare conducere: respectiv *OM'* și *OM''*. Aceste potențiale dirijate asupra plăcilor oscilografului vor imprima punctului luminos de pe ecran deviații proporționale cu *OM'* și *OM''*, respectiv *ON'* și *ON''*, astfel că rezultanta *ON* va fi proporțională cu vectorul *OM*. Variațiile vectorului cardiac sînt astfel proiectate pe ecranul fluorescent, unde punctul luminos (spotul) desenează o figură complexă care reprezintă vectocardiograma. Aceasta poate fi privită la ecranul luminos, sau fotografiată, pentru o analiză mai amănunțită.

Pentru utilizarea practică a vectocardiogramei este necesară înregistrarea de vectodiagrame în planuri diferite. De obicei se aleg cele trei planuri importante: frontal, sagital și orizontal. Nu există încă o standardizare a punctelor de pe corp unde trebuie aplicați electrozii pentru obținerea vectocardiogramelor în aceste trei planuri. Principiul este însă următorul: pentru a obține vectodiagrama frontală sînt necesare două conduceri bipolare perpendiculare între ele (o conducere verticală și o conducere transversală); pentru vectodiagrama sagitală sînt necesare o conducere verticală și o conducere antero-posterioară; pentru vectodiagrama orizontală ne trebuie o conducere antero-posterioară și o conducere transversală. Observăm că trei conduceri bipolare sînt suficiente pentru a obține cele trei vectodiagrame, conform schemei:

Vectodiagrama frontală ⟨ conducerea verticală ⟩ sagitală
⟨ conducerea antero-post. ⟨
⟨ conducerea transversală ⟩ orizontală

În felul acesta putem obține proiecția vectorilor cardiaci în trei planuri diferite perpendiculare între ele, două cîte două (fig. 56). Pe figura 56 este schematizată metoda ortogonală (Duchosal și Sulzer) care presupune, ca ipoteză de lucru, că inima se găsește la distanță egală de cele patru puncte de aplicare a electrozilor (a, b, c, d). Donzelot și Milovanovich au simplificat metoda de înregistrare, utilizînd electrozii fixați pe corp ca pentru o înregistrare obișnuită de electrocardiogramă cu conduceri unipolare ale membrelor și cu conduceri toracice (vezi cap. 6). Ei consideră că V6 este o conducere transversală, V2 este o conducere anteroposterioară și VF este o conducere verticală. În felul acesta se poate compune vectocardiograma spațială în cele trei planuri în felul următor:

vectodiagrama frontală ⟨ VF ⟩ vectodiagrama sagitală
⟨ V2 ⟨
⟨ V6 ⟩ vectodiagrama orizontală

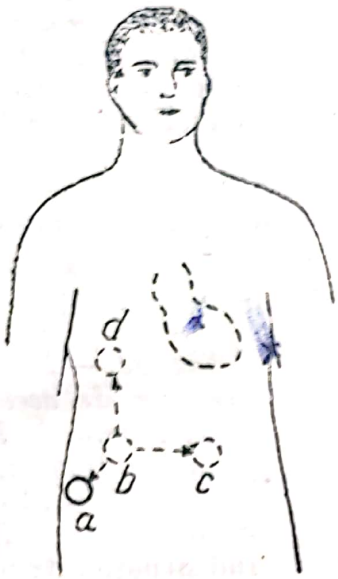

Fig. 56. — *Poziția ortogonală a electrozilor pe corp. a, b, c, d* = electrozii. Observăm că electrozii *b, d, c* sînt posteriori și electrodul *a* este anterior. Acești electrozi determină trei conduceri bipolare: *bd* = conducerea verticală; *ba* = conducerea antero-posterior; *bc* = conducerea transversală. Observăm că *bd* și *bc* determină planul frontal; *bd* și *ba* determină planul sagital; *ba* și *bc* determină planul orizontal (vezi și explicațiile din text).

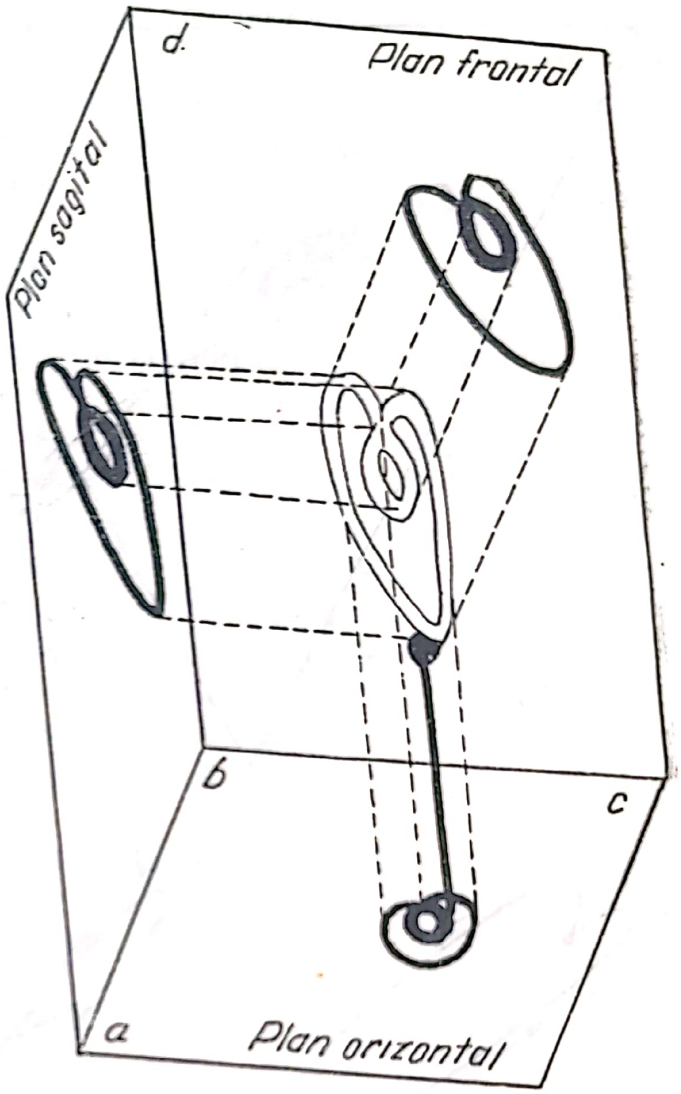

Fig. 57. — *Machetă de sîrmă reprezentînd vectocardiograma în spațiu și proiecțiile ei pe cele trei planuri.* Planurile sînt determinate de punctele *a, b, c, d*, ca și în figura precedentă.

Desigur că metoda reprezintă din punct de vedere matematic un coeficient de eroare destul de ridicat, dar față de avantajele pe cari le oferă simplificarea tehnică, ea tinde să fie adoptată. Mai există și alte metode de înregistrare, fiecare cu avantajele și cu inconvenientele lor.

Punctele unde se fixează electrozii pe corp nu sînt încă standardizate și diferă după autori. De asemenea, nu există încă un punct de vedere unitar asupra modului de a face legăturile dintre bolnavi (respectiv electrozi) și aparat. Unii autori fac legăturile în așa fel încît înregistrează „pozitivitățile", pe cînd alții înregistrează „negativitățile" ceea ce dă bucle vectoriale complet răsturnate „în oglindă". În cele cîteva exemple care urmează, electrozii

Scanned with OKEN Scanner

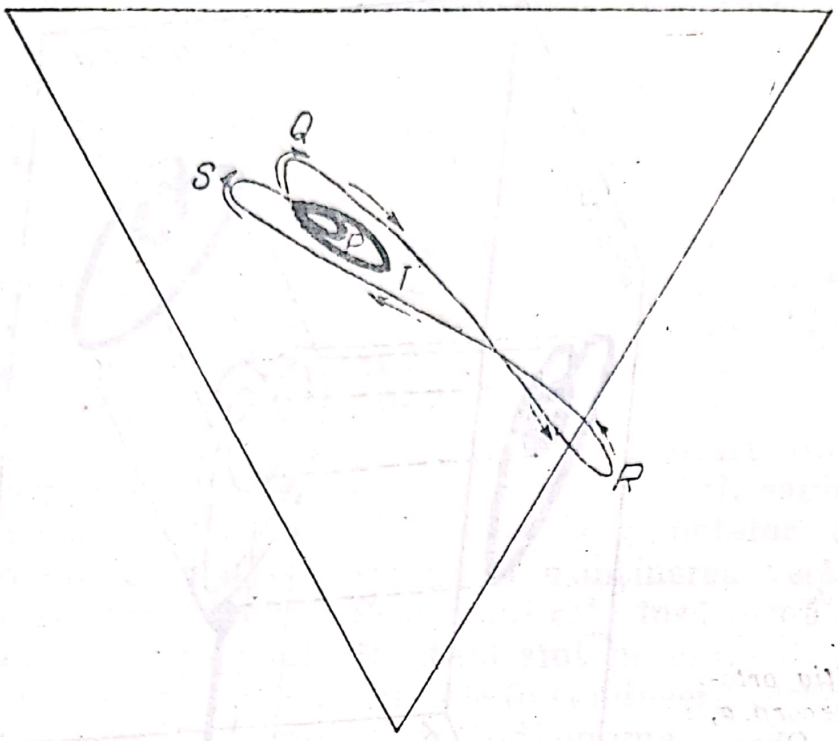

Fig. 58.— *Vectocardiograma normală în proiecție frontală.* Cele trei bucle: *bucla QRS*, *bucla T* și *bucla P*.



Fig. 59. — *Două exemple de vectocardiogramă în proiecție frontală.* *1.*— Vectocardiograma spațială fiind situată într-un plan aproape paralel cu planul frontal, *bucla QRS* în proiecție frontală are o desfășurare mai largă. 2. — Vectocardiograma spațială fiind situată într-un plan aproape perpendicular pe planul frontal. *bucla QRS* în proiecție frontală este îngustă, cu ramurile ei întretăiate și suprapuse.

au fost fixați pe corp după metoda ortogonală și cu înregistrarea „pozitivităților". În felul acesta, vectodiagrama din planul frontal se aseamănă cu cea construită grafic, plecînd de la conducerile standard.

Prin înregistrarea directă a vectocardiogramei în trei planuri se obțin trei imagini care redau într-un mod foarte plastic desfășurarea vectorilor cardiaci. Cu ajutorul unui material flexibil (sîrmă) se poate reconstitui după cele trei vectodiagrame o machetă care să înfățișeze aspectul spațial al vectocardiogramei (fig. 57).

Vectocardiograma este formată din trei bucle închise, pornite toate trei din același punct de origine (*o*) (fig. 58): o *buclă P*, o *buclă QRS* și o *buclă T*. *Bucla P* este foarte mică, greu de observat și de analizat; ea reprezintă variațiile vectorilor de depo-

Scanned with OKEN Scanner

larizare atrială. *Bucla QRS* este amplă, în raport cu variațiile intense ale vectorilor de depolarizare ventriculară; se pretează cel mai bine la studiu. *Bucla T* este mică, dar de obicei destul de distinctă; ea reprezintă vectorii de repolarizare ventriculară. Studiul acestor bucle (mai ales *QRS* și *T*) constituie obiectul vectocardiografiei.

Analiza spațială a *buclei QRS* arată o serie de detalii foarte importante pentru înțelegerea aspectului electrocardiografic *QRS*:

a) *Bucla QRS* se desfășoară aproximativ într-un singur plan sau într-o regiune spațială situată între două planuri apropiate, fără ca vreo porțiune a buclei să părăsească acest spațiu. Acest plan de desfășurare este situat între planul frontal și cel sagital, avînd o înclinație mai pronunțată spre stînga. Cînd el se apropie de planul frontal, *bucla QRS* capătă o desfășurare largă în proiecția frontală; cînd se depărtează de planul frontal, proiecția frontală a *buclei QRS* se îngustează, cele două ramuri ale ei se apropie și uneori chiar se întretaie sau se suprapun (fig. 59). Direcția în care se mișcă vectorii, adică direcția de desfășurare a buclei este în sens „orar" ca în figura 59; uneori, însă, poate fi în sens „antiorar" (fig. 62).

b) *Bucla QRS* are o desfășurare regulată și uniformă. Ea desenează o linie fină fără îngroșări. Desfășurarea descrie o curbă eliptică fără „intrînduri" sau „ieșinduri" ale buclei. Există mici abateri de la această regulă, dar atunci dezdoirile buclei prezintă o curbură lină și nu prea accentuată (fig. 60). În nici un caz însă dezdoirile nu interesează vîrful buclei, ci se observă numai la începutul sau la sfîrșitul ei, ceea ce corespunde micilor anomalii (crestături, îngroșări) de la începutul sau sfîrșitul *undei QRS* din electrocardiografie (vezi capitolul al IX-lea).

c) Poziția în spațiu a *buclei QRS* explică aspectele și variațiile normale ale *complexului QRS* din conducerile standard, precum și diversele devieri de axă, așa-zisele „tipuri de poziție". Presupunînd un plan frontal care ar trece prin punctul *o* (originea buclelor), putem analiza situația în spațiu a diverselor componente ale *buclei QRS* (fig. 61). Porțiunea *Q* este orientată în sus, spre stînga și înainte. Porțiunea inițială (descendentă) *R* este situată tot înainte, dar apoi se încovoaie, trecînd înapoia planului frontal, astfel că vîrful ei se află în jos, înapoi și în stînga; de aci începe să urce, rămînînd tot înapoia planului frontal. Porțiunea *S* se găsește deci înapoia planului frontal și de sus, din dreapta, se întoarce la punctul de origine.

Deplasările inimii (rotațiile inimii) se însoțesc de deplasări spațiale ale buclei vectoriale, care, în linii mari, imită rotațiile inimii. Rotația în jurul axei antero-posterioare duce vîrful *buclei*

Scanned with OKEN Scanner

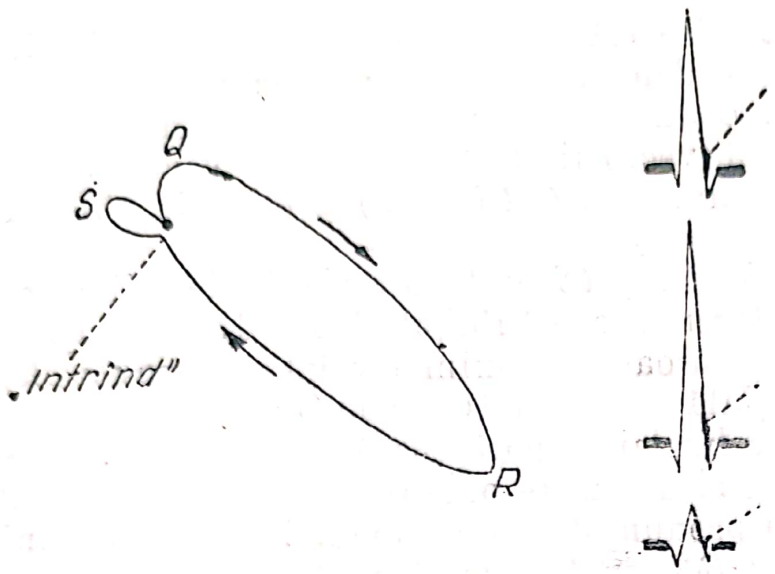

Fig. 60. — *Vectocardiogramă normală prezentînd un „intrînd" la sfîrșitul buclei QRS.* Rezultă în conducerile standard o mică anomalie (o îngroșare) la sfîrșitul *complexului QRS* (....).

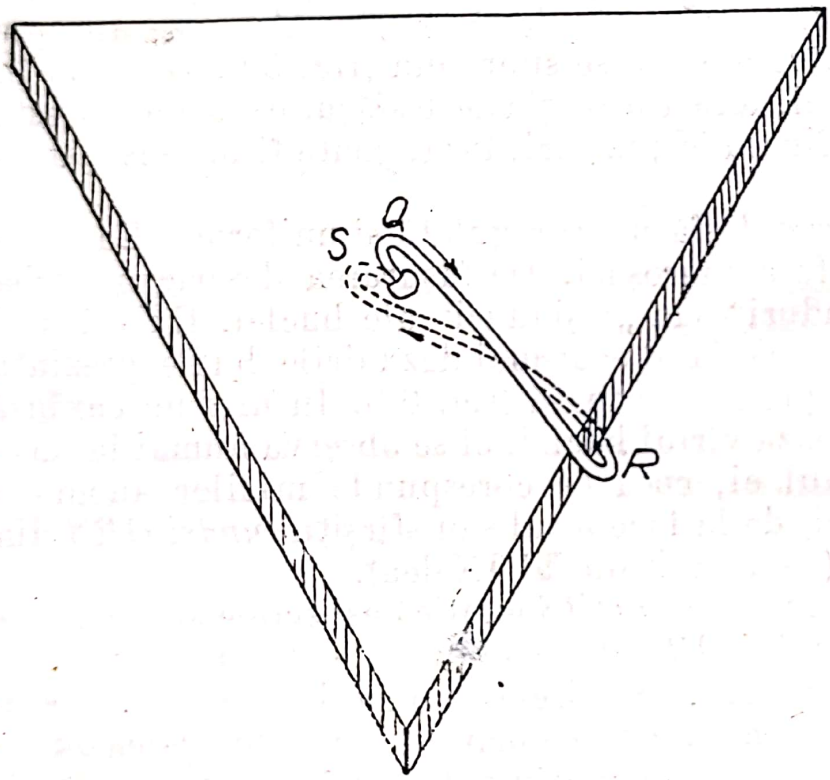

Fig. 61 — *Raportul spațial al buclei QRS față de planul frontal.* Planul triunghiular figurează planul frontal. Porțiunea buclei care este figurată cu linii pline se află înaintea planului frontal, iar porțiunea buclei figurată în linii punctate se află înapoia planului frontal (vezi detalii în text).

QRS spre stînga sau spre dreapta, ceea ce are drept corespondent orizontalizarea sau verticalizarea *axei QRS*. Rotațiile inimii în jurul axei sale anatomice dau însă deplasările spațiale cele mai accentuate buclei vectoriale. Rotația antiorară a inimii deplasează vîrful buclei vectoriale spre stînga și în sus (fig. 40), ceea ce duce la aspectul *qR* în conducerea I și *rS* în conducerea a III-a (=deviația stîngă). Rotația orară a inimii deplasează vîrful buclei vectoriale în jos și spre dreapta, ceea ce are drept urmare un complex *RS* în conducerea I și *qR* în conducerea a III-a (=de-

Scanned with OKEN Scanner

viație dreaptă). Bascularea inimii care aduce vîrful înainte atrage o basculare asemănătoare a buclei vectoriale *QRS*, de unde rezultă aspectul: *qR* I, *qR* II, *qR* III. În cazurile de basculare cu vîrful înapoi, aspectul electrocardiogramei va fi: *Rs* I, *Rs* II, *Rs* III (după Cabrera) (fig. 62).

Aceste aspecte spațiale ale *buclei QRS* au lămurit unele dintre problemele neclare ale conducerilor standard, în ceea ce privește axele electrice. S-a demonstrat astfel că modificările de aspect al *complexului QRS* din conducerile standard se datoresc, fie unei poziții anormale a *buclei QRS* în spațiu, fie unei deformări morfologice ale acestei bucle. Un studiu complet al vectorilor de depolarizare ar necesita, deci, pe lîngă diversele conduceri electrocardiografice, și o înregistrare de vectocardiograme. Astfel s-ar putea aprecia mult mai ușor cazurile în care modificările *QRS* se datoresc numai unei poziții spațiale anormale, de cele în care alterațiile *QRS* corespund unei deformări reale a *buclei QRS* (de exemplu ca în infarctul miocardic).

Bucla T, avînd o mișcare mai lentă, se înscrie pe vectodiagramă ca o linie mai groasă. Analizată în proiecție pe planul frontal și studiată spațial, ea arată multe particularități care o apropie de *bucla QRS*; și ea se desfășoară de obicei în sensul orar; și ea se situează într-un singur plan. Acest plan este același cu al *buclei QRS* sau în orice caz foarte apropiat de el. *Bucla T* are o formă regulată, eliptică, și, privită în proiecție frontală, ea se înscrie în interiorul *buclei QRS* (fig. 63). Electrocardiografic, acest aspect corespunde cazurilor normale cu *T* pozitiv în cele trei conduceri standard. Cînd planul *buclei QRS* se deplasează și în general cînd *bucla QRS* suferă rotații în spațiu, *bucla T* tinde să o urmeze. Aceste anomalii constituie deviațiile de axă „tipuri de poziție", în care se observă o concordanță între sensul și mărimea *undelor QRS* și *T* în electrocardiograma standard. Cînd însă intervin modificări importante de configurație cardiacă (hipertrofii ventriculare) sau cînd există leziuni miocardice, deplasările în spațiu ale *buclelor QRS* și *T* nu mai sînt concordante, ceea ce duce la alterații electrocardiografice (modificările secundare și primare *ST* și *T*).

Astfel se desenează pentru studiul electroventriculogramei patologice cele trei mari capitole ale modificărilor morfologice:

— modificările izolate *QRS*, legate de alterațiile *buclei QRS*;
— modificările secundare *ST-T*, cu dislocarea *buclelor QRS* și *T*;
— modificările primare *ST-T*, cu alterații ale *buclei T*.

Marea majoritate a acestor alterații pot fi diagnosticate prin examenul electrocardiografic, și mai ales modificările *ST-T* sînt mai ușor de pus în evidență și mai sugestive pe electrocardiogramă

Scanned with OKEN Scanner

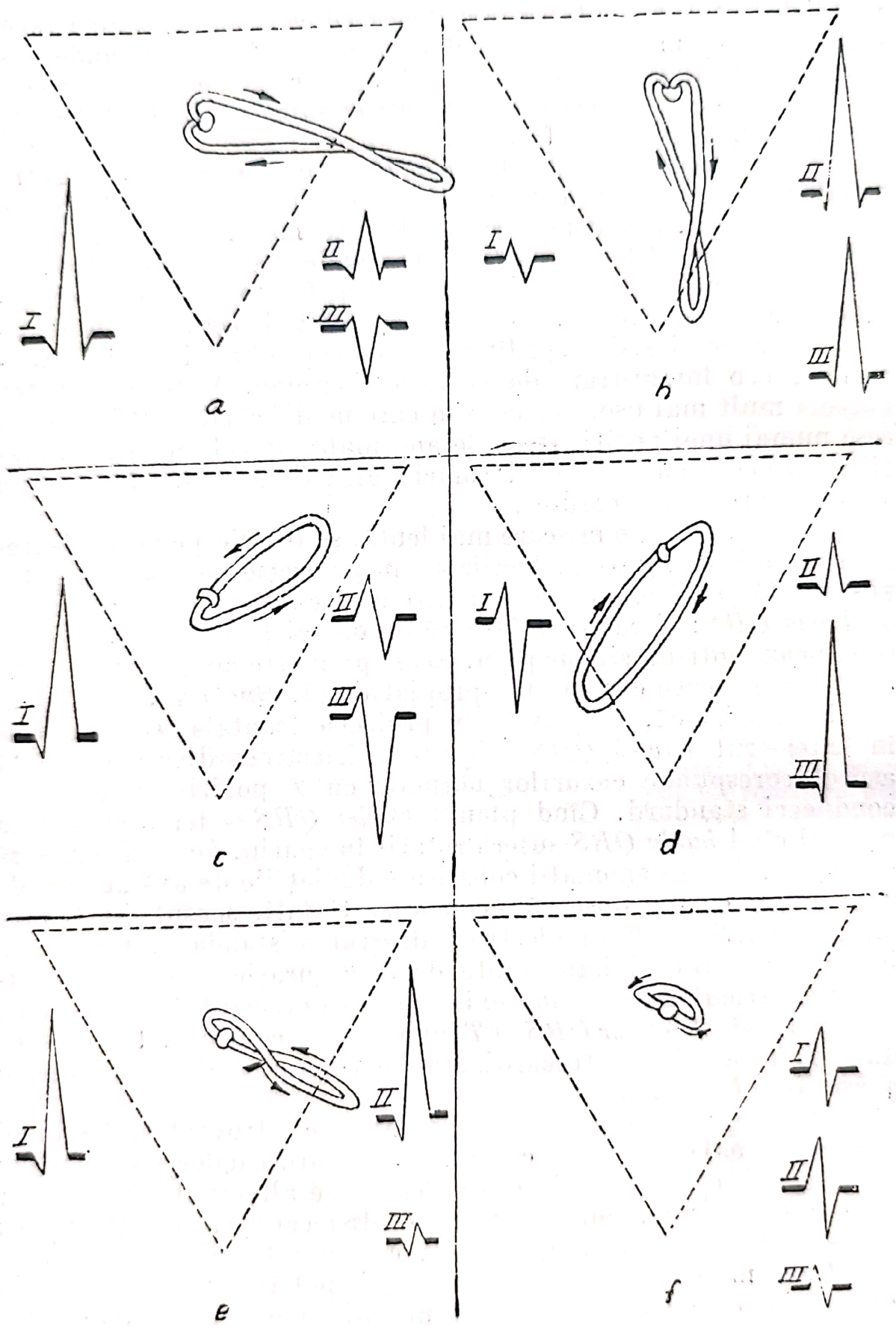

Fig. 62. — vezi legenda în pag. 131.

Scanned with OKEN Scanner

Fig. 62. — *Rotațiile în spațiu ale buclei vectoriale și aspectele electrocardiografice consecutive* (după Cabrera).

S u s: rotația inimii și a buclei vectoriale în jurul unui ax antero-posterior, spre stînga *(a)* sau spre dreapta *(b)*. Aspectele electrocardiografice corespunzătoare.

L a m i j l o c : rotația inimii (și a buclei vectoriale) în jurul unui ax longitudinal (bază — vîrf), în sensul antiorar *(c)* sau în sensul orar *(d)*. Aspectele electrocardiografice corespunzătoare.

J o s : basculaiea inimii (și a buclei vectoriale) cu vîrful înainte *(e)* sau cu vîrful înapoi *(f)*. Aspectele electrocardiografice corespunzătoare.

N o t ă : Bineînțeles că pe figură inima nu este figurată, fiind reprezentate numai rotațiile sau basculările buclei vectoriale.



Fig. 63.—*Bucla T.*

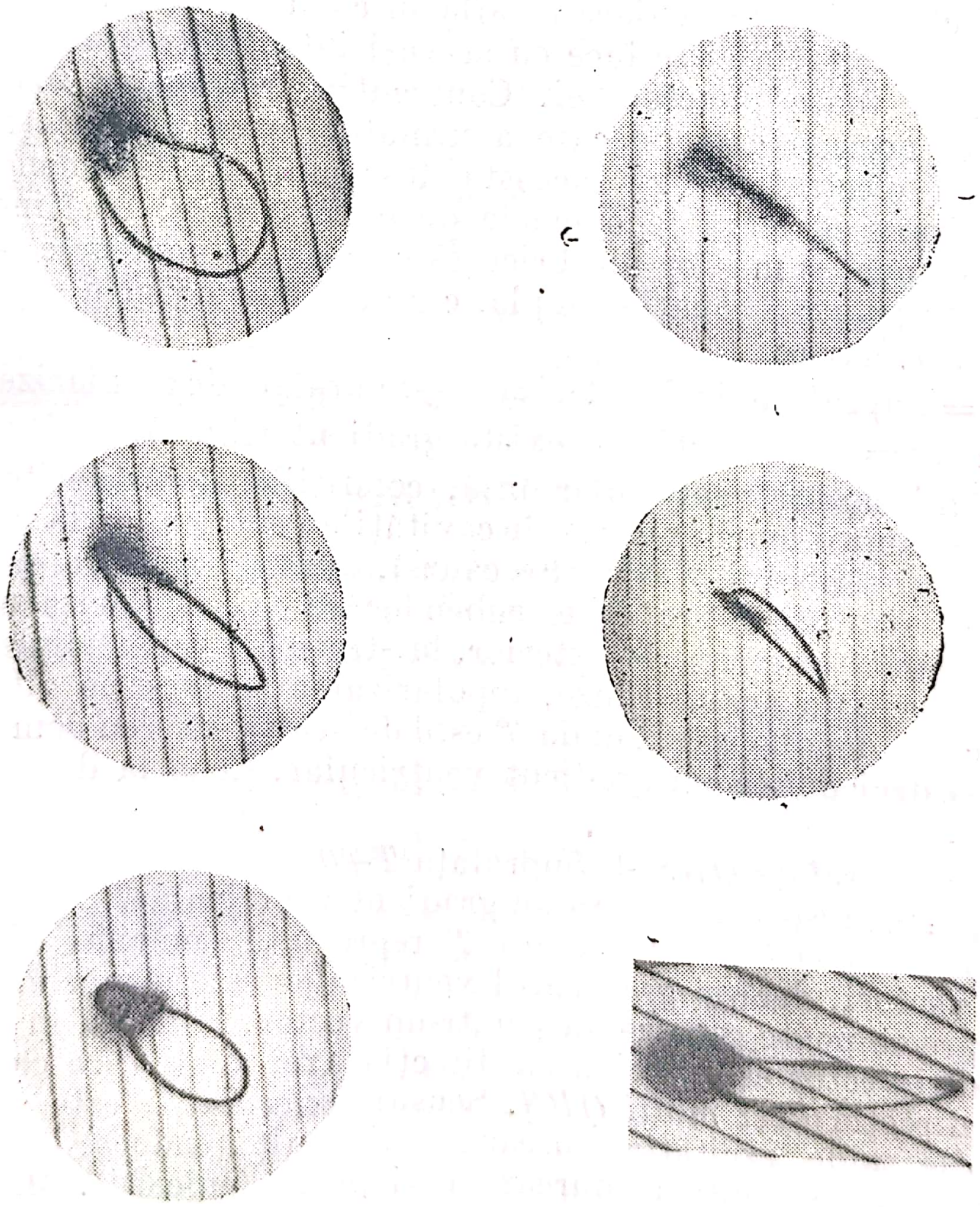

Fig. 64. — *Cîteva exemple de vectodiagrame în cele trei planuri.*

Scanned with OKEN Scanner

decît pe vectocardiogramă. Vectocardiografia este o metodă care completează electrocardiografia, dar în nici un caz ea nu o poate înlocui. Electrocardiografia își păstrează deplina ei valoare. De altfel, în tulburările cronologice, în aritmii, este singura utilizabilă. Vectocardiografia și electrocardiografia sînt două metode înrudite care se completează reciproc, dar care nu pot fi substituite una celeilalte.

GRADIENTUL VENTRICULAR

Noțiunea de gradient (G) este o noțiune abstractă, greu de definit, pe care am încercat s-o explicăm în capitolul I. Am văzut că, atunci cînd fibra musculară se află în condiții de perfectă omogenitate, excitația ei se face cu aceeași intensitate și are aceeași durată în toate punctele ei. Consecutiv, retragerea excitației urmează aceeași cale pe care a urmat-o invazia excitației. În limbajul electrofiziologic aceasta înseamnă că fenomenele de repolarizare egalează fenomenele de depolarizare; ele fiind însă de sens opus, suma lor algebrică este nulă. Fenomenele pot fi rezumate printr-o ecuație simplă, care se exprimă prin suprafața undelor electrice:

G = Suprafața de depolarizare + Suprafața de repolarizare = 0

adică: G = o respectiv nu există gradient (fig. 5).

În miocardul ventricular însă, condițiile sînt diferite. Din cauza presiunii mari existente în cavitățile ventriculare la sfîrșitul sistolei (și probabil și din alte cauze), durata excitației este mai lungă în straturile profunde subendocardice, repolarizarea este aci întîrziată și începe la exterior, în straturile superficiale, subepicardice. Din aceste cauze, repolarizarea se face pe altă cale decît cea a depolarizării, unda T este de același sens cu complexul QRS și deci există un gradient ventricular. Ecuația de mai sus devine:

G = Suprafața QRS + Suprafața $T \neq 0$

adică, $G \neq 0$ respectiv există un gradient ventricular.

Suprafața QRS și suprafața T reprezintă mărimi dirijate, adică vectori, deci și gradientul ventricular este o mărime dirijată care se poate reprezenta printr-un vector. Direcția în spațiu a acestui vector este vecină cu direcția axei anatomice cardiace și cu direcția *axei medii QRS*. Sensul *vectorului G* este dinspre regiunile unde excitația durează mai mult (endocard) înspre regiunile unde excitația durează mai puțin (epicard). Mărimea *vectorului G* este dată de însumarea vectorială a *vectorului QRS* și a *vectorului T*.

Scanned with OKEN Scanner

Observăm că acești *vectori* (*QRS*, *T* și *G*) sînt de fapt mărimi dirijate în spațiu, pe care noi sîntem obligați să-i studiem numai după proiecțiile lor pe planul frontal, planul conducerilor standard. Pentru a evita orice confuzie, au fost adoptate următoarele prescurtări:

$\overrightarrow{SAQRS}$ = axa medie a depolarizării, în spațiu (adică *vectorul QRS*),

$\overrightarrow{SAT}$ = axa medie a repolarizării, în spațiu (adică *vectorul T*),

$\overrightarrow{SG}$ = *gradientul ventricular*, în spațiu,

$\overrightarrow{AQRS}$ = axa medie a depolarizării, în planul frontal (adică „valoarea manifestă" în planul frontal, a *vectorului QRS*),

$\overrightarrow{AT}$ = axa medie a repolarizării, în planul frontal (adică „valoarea manifestă" în planul frontal, a *vectorului T*),

$\vec{G}$ = gradientul ventricular în planul frontal (adică „valoarea manifestă" în planul frontal, a *vectorului G* din spațiu).

Semnul → arată că este vorba de o mărime dirijată (de un vector). În unele cazuri, pentru a determina poziția în spațiu sau în plan a gradientului, trebuie să ne referim și la axa anatomică a inimii, pe care o simbolizăm prin *SH* sau prin *H*, după cum este vorba de poziția ei în spațiu sau de proiecția ei în planul frontal.

DETERMINAREA GRADIENTULUI VENTRICULAR

În spațiu, *gradientul ventricular* (*SG*) este foarte greu de determinat. Cercetările și calculele au arătat că acest vector spațial are o orientare spre stînga, în jos și înainte, ca și axa anatomică a inimii, dar $\overrightarrow{SG}$ se află situat puțin mai înapoi decît *SH*. Cum, pe de altă parte, se știe că vectorul *QRS* ($\overrightarrow{SAQRS}$) este dirijat la stînga, în jos și puțin înapoi, rezultă că $\overrightarrow{SG}$ este situat între *SH* și $\overrightarrow{SAQRS}$, adică între axa anatomică și vectorul mediu al depolarizării (fig. 65). Cercetările spațiale sînt foarte laborioase și de aceea — deocamdată — fără aplicații practice.

În planul frontal însă, se poate determina foarte ușor „valoarea manifestă" a gradientului, după mărimea undelor electrocardiografice din conducerile standard. Este o construcție grafică foarte simplă, bazată pe aceleași principii care ne-au folosit la determinarea axelor electrice (vezi fig. 36). Există două metode pe care le-am înfățișat în figurile 66 și 67.

Scanned with OKEN Scanner

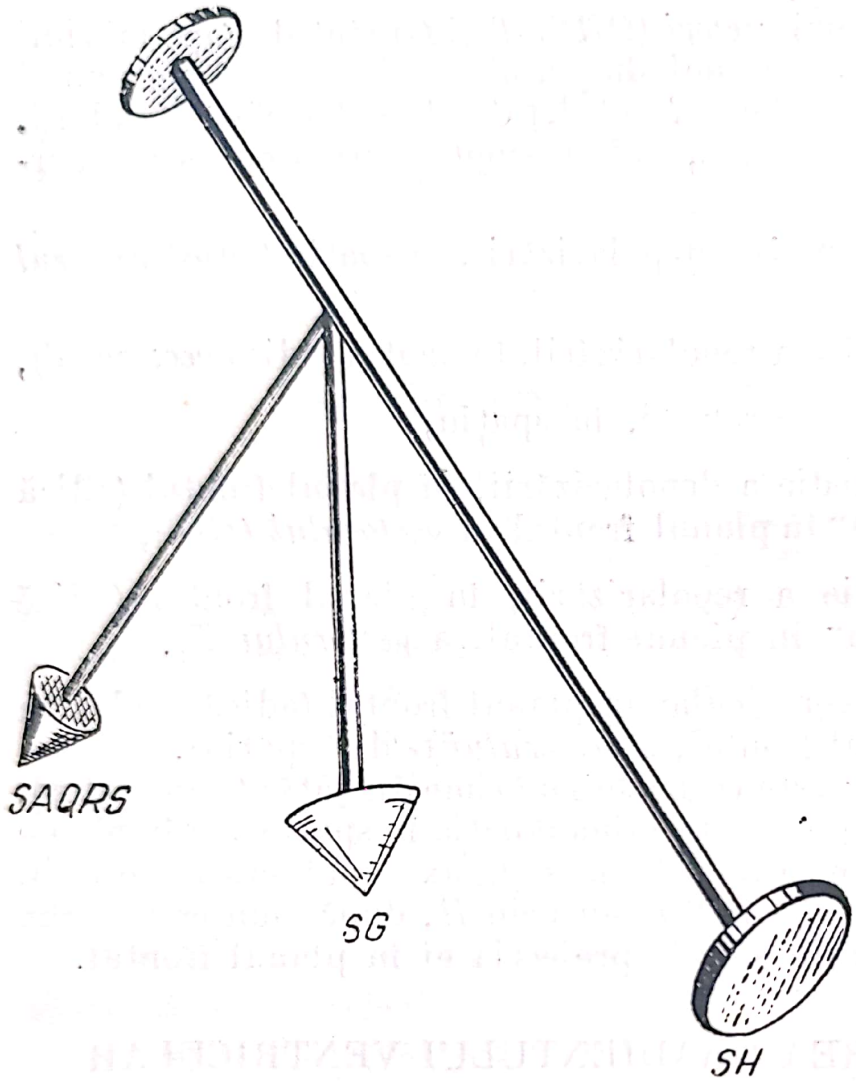

Fig. 65. — *Reprezentarea schematică a gradientului ventricular în spațiu. SH* = axul anatomic (bază — vîrf) al inimii;
SAQRS = vectorul de depolarizare ventriculară; *SG* = gradientul ventricular în spațiu, situat între axul anatomic și vectorul de depolarizare.

Fig. 66. — *Metodă grafică pentru determinarea gradientului ventricular în planul frontal.* S u s : electrocardiograma în conducerea I (C I) și în conducerea a III-a (CIII). Se calculează suprafețele înscrise de undele electrice și de linia izoelectrică. Aceste suprafețe fiind aproximativ triunghiulare, se înmulțește baza cu înălțimea și se împarte la 2. Baza reprezintă timpul și se exprimă în secunde. Înălțimea reprezintă voltajul și se exprimă în microvolți (1/1 000 dintr-un milivolt). De exemplu, suprafața undei *R* din conducerea I:

$$\frac{0{,}04 \text{ sec.} \times 900 \text{ microvolți}}{2} = \frac{4 \times 9}{2} = 18 \,\mu \text{ V. s (microvolți secundă)}$$

Semnul + sau — arată că suprafața este situată deasupra sau dedesubtul liniei izoelectrice.

L a m i j l o c: însumarea algebrică a suprafețelor determinate de undele *QRS* în conducerea I și în conducerea a III-a și determinarea suprafeței undei *T* în conducerea I și în conducerea a III-a.

Rezultatele obținute în microvoltisecundă (μ V. s) au fost convertite în unități Ashman (u.A.) știind că o unitate (Ashman = patru microvolți-secundă (1 μ A. = 4 μ V. s).

J o s : pe sistemul triax se construiește *axa medie QRS (AQRS)* și *axa medie T (AT)*. Apoi se însumează vectorial acești doi vectori pe principiul paralelogramului forțelor și se obține astfel gradientul ventricular *(G)*. Unghiurile αQRS, α și α *G* se măsoară, față de conducerea I, cu raportorul. Valoarea scalară a gradientului se măsoară în unități Ashman.

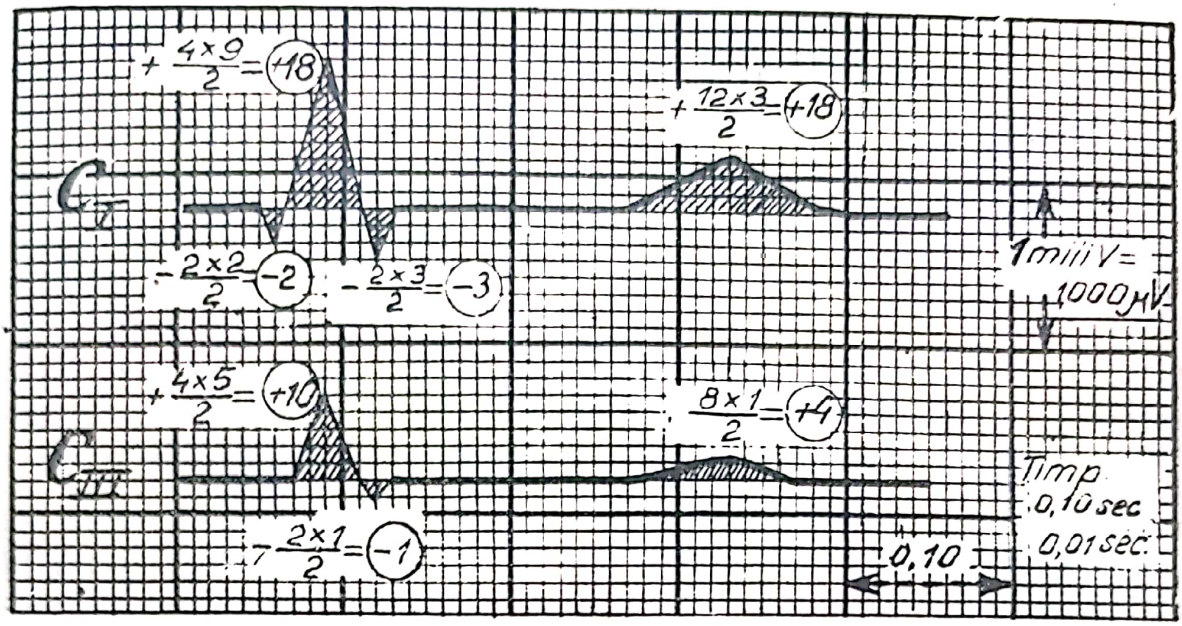

C_I

Suprafața QRS (în micro V·sec) $= -\frac{2\times2}{2} + \frac{4\times9}{2} - \frac{2\times3}{2} =$

$-2 + 18 - 3 = +13$ μ V.s.

Suprafața QRS (în unități Ashman) $= \frac{13}{4} =$ **+3,25 u.A.**

Suprafața T (în micro V·sec.) $= \frac{12\times3}{2} = 18$ μ V.s

Suprafața T (în unități Ashman) $= \frac{18}{4} =$ **+4,5 u.A.**

C_{III}

Suprafața QRS (în micro V·sec) $= +\frac{4\times5}{2} - \frac{2\times1}{2} = +10 - 1 = +9$ μ V.s.

Suprafața QRS (în unități Ashman) $= \frac{9}{4} =$ **+2,25 u.A.**

Suprafața T (în micro V·sec) $= +\frac{8\times1}{2} = +4$ μ V.s

Suprafața T (în unități Ashman $= \frac{4}{4} =$ **+1 u.A.**

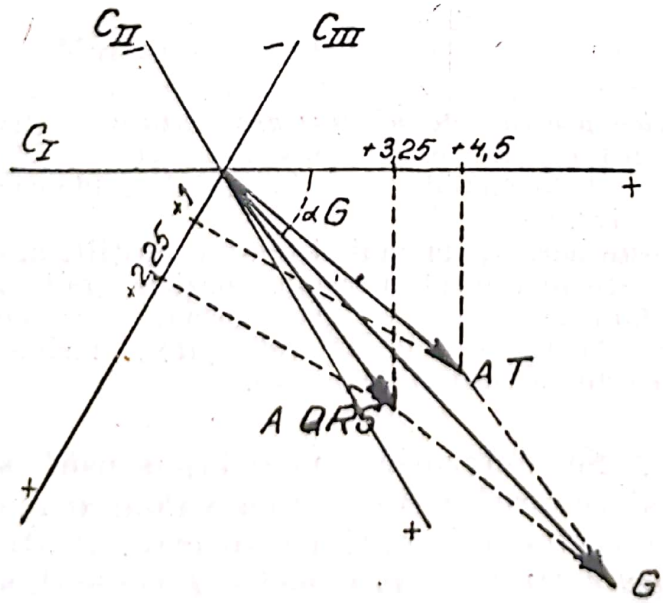

$\hat{\alpha}$ QRS $= +54°$

$\hat{\alpha}$ T $= +41°$

$\hat{\alpha}$ G $= +47°$

G $= +11,25$ u.A

Fig. 66. — vezi legenda în pag 134.

Scanned with OKEN Scanner

C_I { Suprafața QRST (în microvolți-secundă) $= -\frac{2\times2}{2} + \frac{4\times9}{2} - \frac{2\times3}{2} + \frac{12\times3}{2}$

$= -2 + 18 - 3 + 18 = +31\ \mu V \cdot s$

Suprafața QRST (în unități Ashman) $= \frac{31}{4} = \boxed{+7{,}75\ uA.}$

C_{III} { Suprafața QRST (în microvolți-secundă) $= +\frac{4\times5}{2} - \frac{2\times1}{2} + \frac{8\times1}{2}$

$+10 - 1 + 4 = +13\ \mu V s$

Suprafața QRST (în unități Ashman) $= \frac{13}{4} = \boxed{+3{,}25\ uA.}$

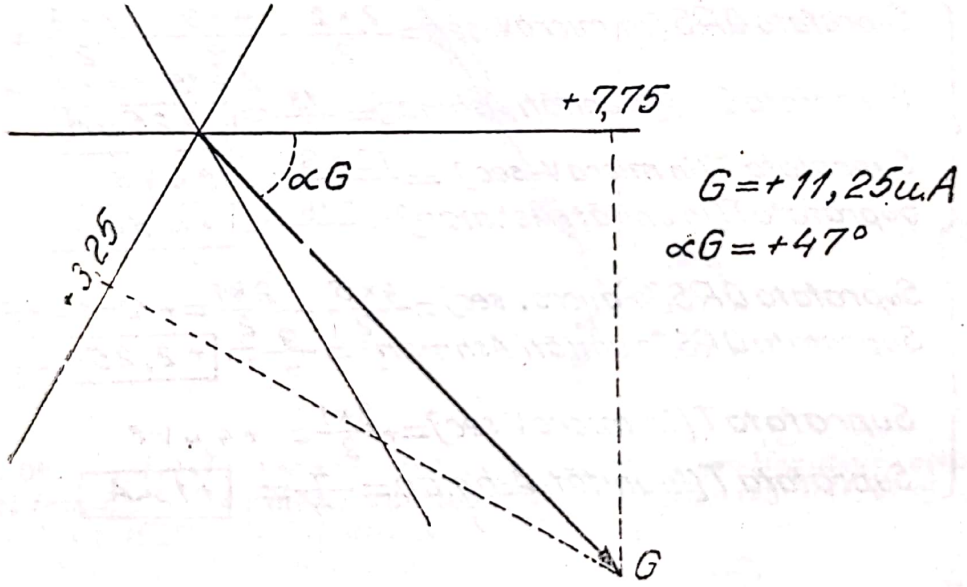

Fig. 67. — *Altă metodă grafică pentru determinarea gradientului ventricular în planul frontal.* E x e m p l u l ales este același din figura precedentă. Rezultatul obținut prin ambele metode este, bineînțeles, identic.

$G = 11{,}25$ u.A. și $\alpha\ G = +47°$.

În exemplul nostru, gradientul este normal, întrunind toate condițiile arătate ca normale: unghiul $\alpha\ G$ este în limitele normale; poziția gradientului față de *axa medie QRS* și față de *axa medie T* este normală, gradientul fiind situat între ele, puțin mai la stînga decît *axa medie QRS*; mărimea gradientului în unități Ashman este în limitele normale.

P r i m a m e t o d ă . Se determină poziția, sensul și mărimea *vectorului AQRS* și *vectorului AT*, adică valoarea manifestă din planul frontal al vectorului spațial respectiv. Pentru aceasta determinăm *axa medie QRS* și *axa medie T*, calculînd exact suprafețele înscrise de undele electrice și de linia izoelec-

Scanned with OKEN Scanner

trică (fig. 66) în conducerea I și în conducerea a III-a. Suprafețele se calculează în microvolți secundă (μ V.s). Uneori se obișnuiește a se calcula suprafețele în „unități Ashman" (u. A.) 1 u.A.=4 μV.s. Calculul trebuie să fie cît se poate de exact, făcînd suma algebrică a tuturor valorilor pozitive (suprafața *R*) și negative (suprafața *Q* sau suprafața *S*). Valoarea rezultantă din conducerea I și din conducerea a III-a se raportează pe axa respectivă, așa cum s-a arătat la determinarea axelor electrice. În felul acesta se obține *axa medie QRS* ($\overrightarrow{AQRS}$) și *axa medie T* ($\overrightarrow{AT}$). Pentru determinarea gradientului, este suficient să însumăm vectorial acești doi vectori, pe principiul paralelogramului forțelor așa cum se vede pe figura 66. Săgeata *oG* este *gradientul ventricular* ($\overrightarrow{G}$) în planul frontal, reprezentînd un vector cu toate atributele lui: unghiul α pe care îl face cu axa **C I** determină direcția vectorului în planul frontal, vîrful săgeții indică sensul vectorului, iar mărimea săgeții exprimă mărimea scalară a vectorului în μ V. s. sau în u. A.

A doua metodă este o simplificare a metodei precedente (fig. 67). Se calculează în **C I** și în **C III**, suma algebrică a tuturor suprafețelor înscrise atît de *QRS* cît și de *T*. Se obține astfel o valoare rezultantă în **C I**, care se exprimă prin *AQRST* I, și o valoare rezultantă în **C III**, care se exprimă prin *AQRST* III. Raportînd aceste valori pe sistemul triaxial, obținem, direct gradientul ventricular, așa cum se vede pe figura 67.

POZIȚIILE ȘI VALORILE NORMALE ALE GRADIENTULUI VENTRICULAR

Mărimea scalară a gradientului nu are importanță atît de mare și variază în limite foarte largi, de la 2 pînă la 23 u. A. (în medie 13 u. A.), avînd aproximativ o valoare dublă cu cea a *axei medii QRS*. Prezintă de altfel variații fiziologice importante în raport cu tahicardia sau bradicardia. În general, toate cauzele care au un efect global asupra întregii mase ventriculare influențează amplitudinea, dar nu modifică direcția gradientului.

Din punct de vedere practic este mult mai importantă direcția gradientului (adică valoarea unghiului α*G*), atît în valoare absolută, cît și în valoare relativă față de direcția *axei QRS* (unghiul α*QRS*). Valorile normale absolute se consideră de la α*G*=0° pînă la α*G*=+90° (după diverși autori, de la —16 pînă la +86°). Valorile normale relative sînt condiționate de direcția *axei QRS* și se consideră că gradientul nu trebuie să depășească *axa QRS* cu mai mult de 24° spre dreapta sau 35° spre stînga.

Scanned with OKEN Scanner

POZIȚIILE ANORMALE ALE GRADIENTULUI VENTRICULAR

Se poate spune, în general că, atunci cînd repolarizarea miocardului se face în condiții normale și uniforme, poziția gradientului se menține în limitele normale indicate mai sus. De aceea, modificările electrocardiografice care sînt legate de rotațiile inimii (devierile simple de axă) nu deplasează gradientul dincolo de limitele normale. Tot astfel, modificările *ST-T* secundare devierilor de axă (vezi capitolul al VII-lea) nu alterează de obicei direcția gradientului.

Modificările de poziție ale gradientului apar cînd în miocardul ventricular există „efecte parcelare". Ele indică tulburări grave ale metabolismului fibrelor miocardice în anumite teritorii. Consecutiv se modifică durata sistolică (durata excitației depline) și repolarizarea este întîrziată (=durata excitației lungită) sau invers, ea este accelerată (= durata excitației scurtată) în aceste teritorii. Deviația gradientului traduce în esență o lipsă de uniformitate în repolarizarea diverselor teritorii miocardice. Experimental se pot obține devieri ale gradientului prin răcirea unei zone miocardice. În clinică se observă devieri ale gradientului în majoritatea cazurilor de leziuni miocardice, mai ales în leziunile localizate, ca: ischemia localizată, leziuni circumscrise, necroze. În general, toate leziunile miocardice care se traduc electrocardiografic prin leziuni primare *ST-T* (vezi capitolul al VIII-lea) sînt însoțite și de devieri ale gradientului ventricular.

În cazurile de rotație ale inimii în jurul axului anatomic trebuie cercetată cu mare atenție poziția *gradientului* față de poziția *axei medii QRS*. În cazurile de rotație antiorară, ambii vectori sînt deviați spre stînga, *vectorul G* mai puțin decît *vectorul QRS*, astfel că *G* se situează puțin mai la dreapta decît *AQRS*. În cazurile de rotație orară, ambii vectori sînt deviați spre dreapta, *G* mai puțin decît *AQRS*, așa încît *G* rămîne puțin la stînga față de *AQRS*.

Uneori, deși gradientul se situează în limitele normale indicate, el trebuie considerat anormal din cauza poziției pe care o ocupă relativ la poziția *axei QRS*. Aceste cazuri au fost analizate și schematizate de Cabrera astfel:

1. Inimă în rotație antiorară (tip *q* I, *S* III), dacă *G* este la stînga *axei medii QRS*.

2. Inima în rotație orară (*S* I, *q III*), dacă *G* este la dreapta lui *AQRS*.

3. Inima fără nici o rotație, dacă unghiul dintre *G* și *AQRS* este mai mare de 12°.

Scanned with OKEN Scanner

4. Inimă cu vîrful înainte (tip *q*I, *q*II, *q*III), dacă *G* are o amplitudine mică.

5. Inimă cu vîrful înapoi (tip *S*I, *S*II, *S*III), dacă *G* are o amplitudine mare.

Aceste cîteva noțiuni sumare ne arată că studiul gradientului ventricular are o valoare teoretică și chiar practică indiscutabilă. El permite să se facă distincția dintre devierile simple de axă (tipurile de poziție) și devierile de axă însoțită de leziuni miocardice. El permite să se diferențieze modificările *ST-T* secundare de modificările *ST-T* primare. Anomaliile de poziție ale gradientului lămuresc bine cazurile de „preponderență ventriculară" permițînd distincția dintre hipertrofiile ventriculare simple și cele însoțite de „efecte parcelare" (=leziuni localizate). Anomaliile gradientului evidențiază leziunile localizate (=infarct miocardic) care însoțesc unele blocuri de ramură.

După cum vom vedea la studiul electroventriculogramei patologice (capitolul al VII-lea, al VIII-lea, al IX-lea și al X-lea) majoritatea acestor probleme pot fi rezolvate numai prin analiza grafică a electrocardiogramei. De aceea, studiul gradientului ventricular, care este o metodă destul de laborioasă, nu a intrat încă în practică, fiind deocamdată rezervată studiilor și cercetărilor de laborator.

Scanned with OKEN Scanner

Capitolul al VI-lea

CONDUCERI UNIPOLARE

În capitolele precedente au fost analizate bazele teoretice ale electrocardiogramei în conducerile standard. Aceste conduceri, preconizate de Einthoven, au constituit bazele electrocardiografiei empirice. Astăzi încă, ele își păstrează deplina lor valoare, dîndu-ne o informație rapidă și destul de precisă asupra axelor electrice.

Conducerile standard au însă și unele inconveniente:

1. Ele nu explorează decît proiecțiile care se fac pe planul frontal; ca atare, fenomenele electrice care se petrec în spațiu, perpendicular pe planul frontal (adică vectori orientați dinapoi înainte sau dinainte înapoi), rămîn fără expresie grafică în conducerile standard.

2. În planul frontal, ele sînt conduceri bipolare, adică înregistrează ceea ce electrozii culeg simultan la cele două extremități ale conducerii respective. Astfel, orice electrocardiogramă standard este o rezultantă algebrică între fenomenele electrice care se produc în două puncte distanțate de inimă. Aceste puncte (vîrfurile triunghiului) sînt situate teoretic la aceeași distanță de sursa electrică. De aceea, potențialele electrice de același sens și de valoare egală la cele două extremități ale unei conduceri bipolare se anulează.

Se poate deci întîmpla să se înscrie o linie izoelectrică cînd de fapt există manifestări electrice.

Astfel se explică de ce începutul și sfîrșitul undelor și segmentelor electrocardiografice nu sînt perfect sincrone în cele trei conduceri standard.

Pentru a evita aceste inconveniente și pentru a se înregistra cît mai multe din fenomenele electrice ale depolarizării și repolarizării, au fost introduse în practică *conducerile unipolare*.

Scanned with OKEN Scanner

INTRODUCERE ÎN STUDIUL CONDUCERILOR UNIPOLARE. ELECTROMIOGRAMA ÎN CONDUCERI UNIPOLARE

Pentru a înțelege ce înseamnă o conducere unipolară, ne vom referi din nou la experiența cu vasul triunghiular (vezi capitolul I). Dacă legăm cele trei borne prin fire conductoare de o bornă centrală, această bornă capătă denumirea de „central terminal" simbolizat prin litera **V**. Dacă în centrul vasului ar exista o sursă electrică și deci în mediul conductor al vasului s-ar dezvolta un cîmp electric, potențialele electrice adunate de la cele trei unghiuri ale vasului s-ar anula; la „central-ul terminal" potențialul electric ar fi zero și deci *electrodul acesta ar fi „indiferent"*. Dimpotrivă, un electrod așezat într-un punct oarecare al mediului conductor din vas, va da informații asupra manifestărilor electrice din acel punct, constituind astfel *un electrod explorator*. Dacă acest electrod explorator, ca și electrodul indiferent, sînt legate de un galvanometru, informațiile culese de electrodul explorator sînt „unipolare" (fig. 68).

Graficele înregistrate unipolar depind de mai mulți factori:

1. mărimea sursei electrice;
2. depărtarea electrodului explorator de sursa electrică;
3. felul cum s-a făcut legătura cu galvanometrul;
4. poziția electrodului explorator față de sursa electrică (adică față de regiunea pozitivă sau negativă a cîmpului electric ce se dezvoltă în mediul conductor).

În cazul din experiența noastră cu segmentul muscular (*a*, *b*) care devine sursă electrică în cursul depolarizării și repolarizării, putem enunța următoarele reguli, valabile pentru orice conducere unipolară.

A. Intensitatea undelor electrice este cu atît mai mare cu cît sursa este mai puternică și cu cît electrodul explorator este mai apropiat de ea.

B. Dacă legătura cu galvanometrul s-a făcut astfel: „borna *minus* a galvanometrului legată de electrodul indiferent și borna *plus* a galvanometrului legată de electrodul explorator", sensul undelor electrice va fi următorul:

— cînd depolarizarea se apropie de electrodul explorator, se înscrie o undă pozitivă;

— cînd depolarizarea se depărtează de electrodul explorator, se înscrie o undă negativă;

— cînd repolarizarea se apropie de electrodul explorator, se înscrie o undă negativă;

— cînd repolarizarea se depărtează de electrodul explorator, se înscrie o undă pozitivă.

Scanned with OKEN Scanner

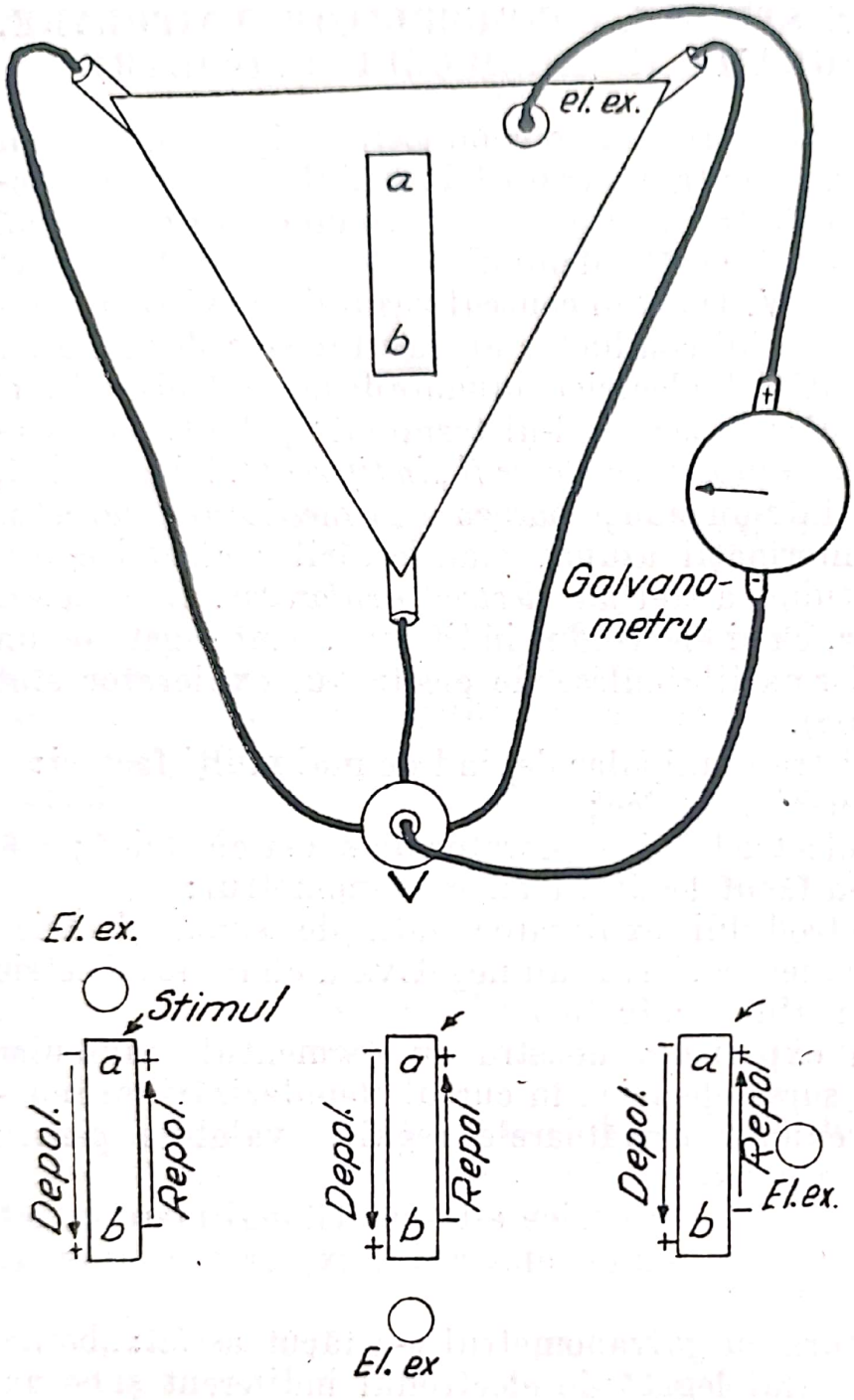

Fig. 68.—*Schema generală a conducerilor unipolare.* În partea de sus a figurii: vasul de experiență în care se găsește segmentul muscular *(a b)*; V = electrodul indiferent („central-terminal") legat la cele trei borne ale vasului; El. ex.= electrodul explorator cufundat în mediul conducător al vasului de experiență; G = galvanometrul cu borna pozitivă (+) legată la electrodul explorator și cu borna negativă (—) legată la electrodul indiferent. În partea de jos a figurii: trei exemple de electromiograme înregistrate unipolar; se observă aspectul diferit al graficelor, după poziția pe care o ocupă electrodul explorator.

1 — El. ex. așezat înapoia extremității *a*, de unde pleacă excitația;

2—El. ex. așezat în fața extremității *b*, de care se apropie excitația;

3—El. ex. așezat lateral între extremitatea *a* și *b*.

Depol. = sensul vectorului de depolarizare.

Repol. = sensul vectorului de repolarizare.

(vezi detalii în text).

Scanned with OKEN Scanner

În figura 68 sînt schematizate aspectele electromiogramei în cele trei poziții fundamentale ale electrodului explorator:

1. Electrodul explorator așezat lîngă punctul *a*, de unde se produce excitația. Depolarizarea și repolarizarea se depărtează de electrodul explorator, deci se înregistrează un grafic difazic, cu o undă de depolarizare negativă și cu o undă de repolarizare pozitivă.

2. Electrodul explorator așezat lîngă punctul *b*, opus extremității excitate. Depolarizarea și repolarizarea se apropie de electrodul explorator; se înregistrează un grafic cu o undă de depolarizare pozitivă și cu o undă de repolarizare negativă.

3. Electrodul explorator așezat lateral, între punctul *a* și punctul *b*. Depolarizarea și repolarizarea se apropie și apoi se depărtează de electrodul explorator; se înregistrează o undă de depolarizare difazică (+,—) și o undă de repolarizare tot difazică (—, +).

Bineînțeles, dacă electrodul explorator ar ocupa aceleași poziții dar la o depărtare mai mare de segmentul muscular, aspectul grafic ar fi același, dar intensitatea undelor ar fi mai redusă.

Conform legilor electrofiziologice, acest aspect al undelor de depolarizare și de repolarizare se produce atunci cînd excitarea și retragerea ei se fac pe aceeași cale. Cînd însă repolarizarea se face pe altă cale, atunci și unda de repolarizare poate avea un sens diferit. Vom reveni asupra acestui punct cînd vom discuta interpretarea undelor electrocardiografice în conducerile unipolare.

ELECTROCARDIOGRAMA ÎN CONDUCERILE UNIPOLARE

PRINCIPII GENERALE. ELECTROD INDIFERENT ȘI ELECTROD EXPLORATOR

Am văzut că printr-un artificiu se poate reduce la zero potențialul unuia dintre electrozi, care astfel devine *electrodul indiferent*. În schimb, celălalt electrod înregistrează toate variațiile de potențial din cursul revoluției cardiace și se numește *electrod explorator*.

Electrodul indiferent. De la cei trei electrozi fixați pe membre (ca pentru o înregistrare obișnuită) se face legătura cu o bornă centrală, numită „central-terminal". Între fiecare electrod și acest „central-terminal" este intercalată cîte o rezistență de 5 000 ohmi. Potențialele electrice care se adună la „centralul terminal" se anulează reciproc și el devine un electrod indiferent, care se notează prescurtat cu V sau W (fig. 69).

Scanned with OKEN Scanner

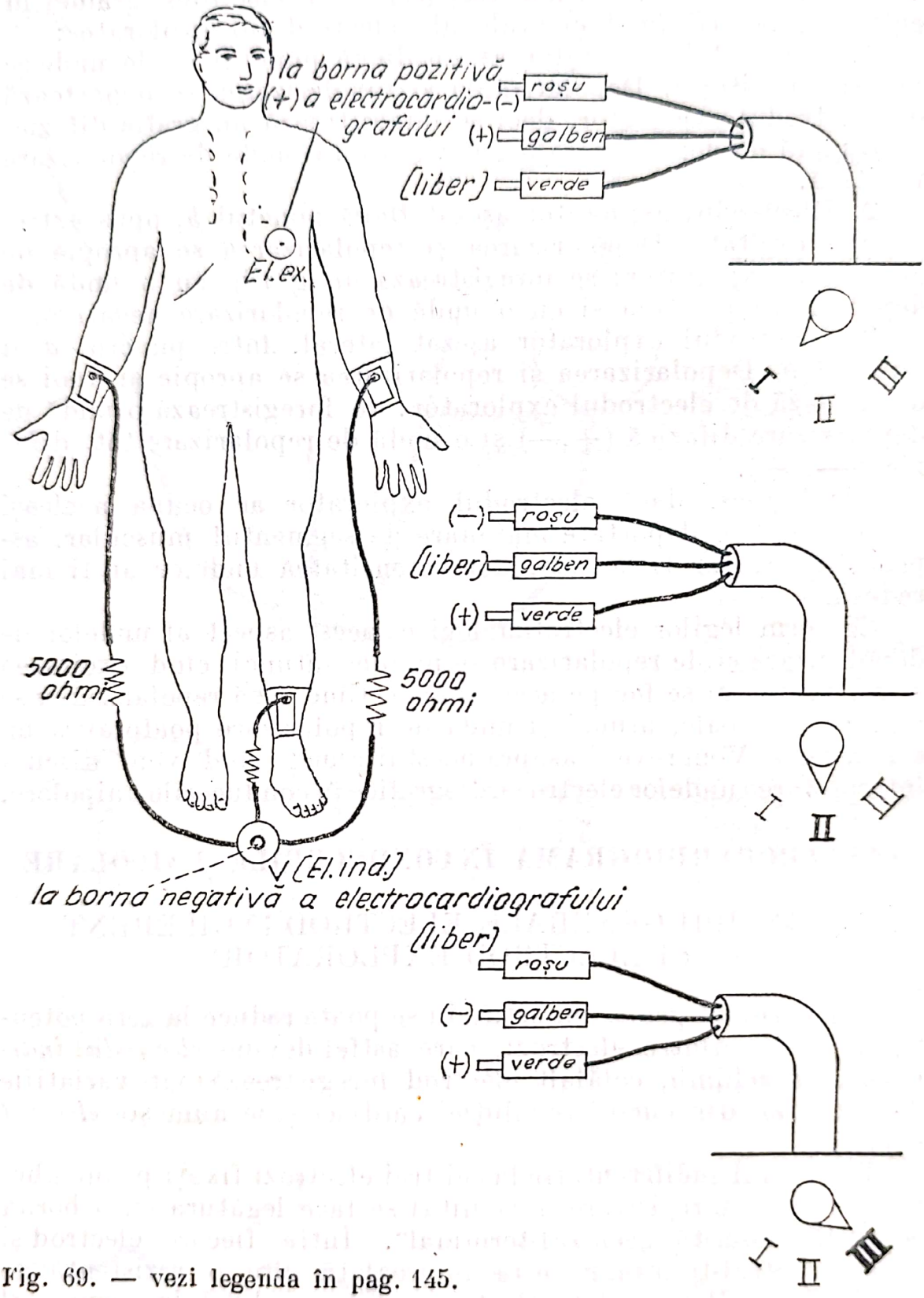

Fig. 69. — vezi legenda în pag. 145.

Electrodul explorator. Un alt electrod așezat într-un punct oarecare al corpului devine electrod explorator, căci el captează toate variațiile de potențial din punctul pe care a fost aplicat.

Cum se face legătura cu electrocardiograful. Pentru a evita orice confuzie, atragem atenția că, în cazul conducerilor unipolare, indicațiile **C I, C II** și **C III** de pe comutatorul aparatului își pierd orice semnificație și nu reprezintă pentru noi decît posibilitatea de a utiliza cei doi poli ai galvanometrului, adică: roșu (—) şi galben (+); sau roșu (—) și verde (+); sau galben (—) și verde (+). După numeroase discuții s-a hotărît ca legătura cu aparatul să se facă în felul următor: borna „minus" a galvanometrului se leagă de electrodul indiferent și borna „plus" a galvanometrului se leagă de electrodul explorator. Adică, în practică, putem întrebuința pentru înregistrarea unei conduceri unipolare oricare dintre pozițiile **C I, C II** sau **C III** ale comutatorului, cu condiția să utilizăm firele respective ale cablului. Cel mai simplu este ca după înregistrarea conducerilor standard să lăsăm comutatorul pe **C III** și să utilizăm firul „verde" și cel „galben" astfel: verde (+) se leagă la electrodul explorator și galben (—) se leagă la electrodul indiferent.

Semnificația undelor și segmentelor electrocardiografice în conducerile unipolare. In conducerile unipolare, undele și segmentele sînt aceleași ca și în conducerile standard, ele păstrînd aceleași denumiri: *P* și *segment PQ* (electroatriograma); *QRS*, *segment ST* și *T* (electroventriculograma). Semnificația lor este aceeași, ele reprezentînd depolarizarea și repolarizarea atrială și ventriculară.

Noțiunea de zonă proximală și de zonă distală. Electrodul explorator fiind așezat într-un punct al corpului (în regiunea precordială, de exemplu), volumul cardiac prezintă față de acest electrod o zonă apropiată (zona „proximală") și regiuni mai depărtate (zone „distale") (fig. 70). Cercetările electrofiziologice au precizat sensul undelor electrocardiografice care se înregistrează unipolar, în cursul fenomenelor de excitație miocardică, adică a fenomenelor de depolarizare și de repolarizare a masei miocardice. In condițiile tehnice arătate mai sus, undele electro-

Fig. 69. — *Schema generală a conducerilor unipolare la om.* V = electrodul indiferent („central-terminal") legat prin fire conducătoare la cele trei membre; El. ex. = electrodul explorator, care poate fi așezat oriunde pe suprafața corpului (mediu conducător). În partea dreaptă a figurii, electrocardiograful cu o singură înscriere și modul de a utiliza cablul pentru înregistrări unipolare: după dorință se fixează comutatorul în poziția C I, C II sau C III și se utilizează firele conducerii respective. De exemplu: comutator în poziția C III, firul galben la V (electrod indiferent) și firul verde la electrodul explorator.

cardiografice se înregistrează unipolar după următoarele reguli, care sînt în concordanță cu ceea ce știm despre „apropierea" sau „îndepărtarea" depolarizării și repolarizării de electrodul explorator:

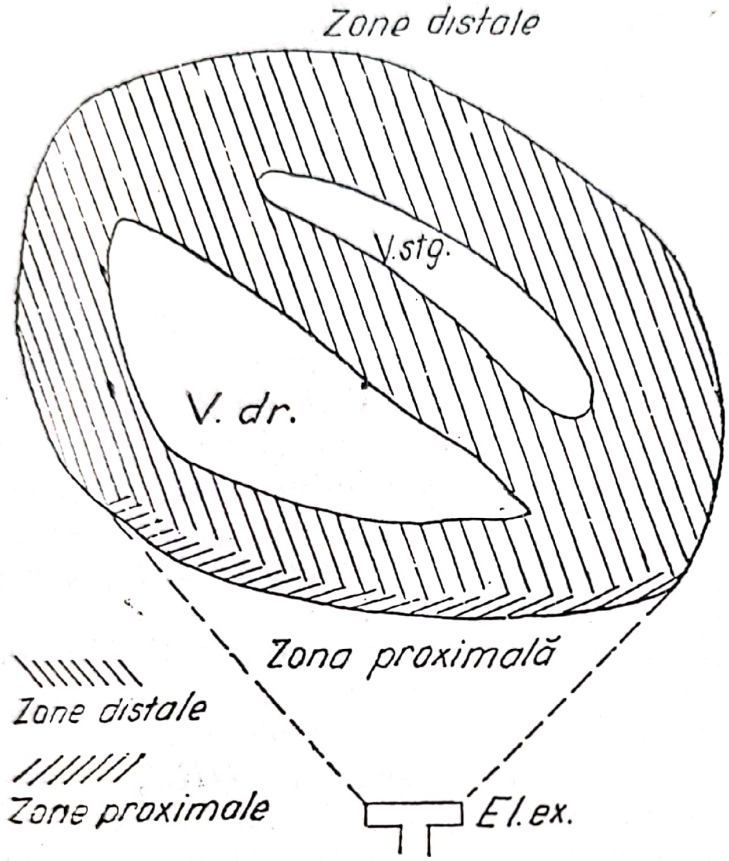

Fig. 70. — *Noțiunea de zonă proximală și de zone distale.* Secțiunea orizontală schematică a cavităților ventriculare: V. dr. = ventricul drept; V. stg. = ventricul stîng. Zona proximală este delimitată de conul de proiecție care are vîrful la electrodul explorator și care îmbracă tangențial volumul cardiac. Se observă că zona proximală este reprezentată de straturile epicardice ale peretelui ventricular anterior. Zonele distale sînt reprezentate de tot restul miocardului ventricular: straturile endocardice ale peretelui ventricular anterior, septul ventricular, totalitatea ventriculului stîng etc.

— cînd depolarizarea se produce într-o zonă distală, se înregistrează o undă electrocardiografică pozitivă (adică o linie grafică ascendentă);

— cînd depolarizarea se produce în zona proximală, se înregistrează o undă electrocardiografică negativă (adică o linie grafică descendentă);

— cînd repolarizarea se produce în zona proximală, se înregistrează o undă electrocardiografică pozitivă (adică o linie grafică ascendentă);

—cînd repolarizarea cuprinde zonele distale, se înregistrează o undă electrocardiografică ce coboară sau chiar o undă negativă (adică o linie grafică descendentă).

Pentru exemplificarea celor enunțate, să analizăm o electroventriculogramă înregistrată unipolar, compusă dintr-un complex R S, urmat de o undă T pozitivă. Urmărind figura 71, putem analiza fiecare porțiune a graficului și putem face deducții asupra fenomenelor de depolarizare și de repolarizare care au determinat această electroventriculogramă: 1) brațul ascendent

al lui *R*, arată că depolarizarea a început într-o zonă distală, de unde se apropie de electrodul explorator; vîrful lui *R* (←) marchează apariția negativității sub electrodul explorator, adică începutul depolarizării în zona proximală; 2) brațul descendent

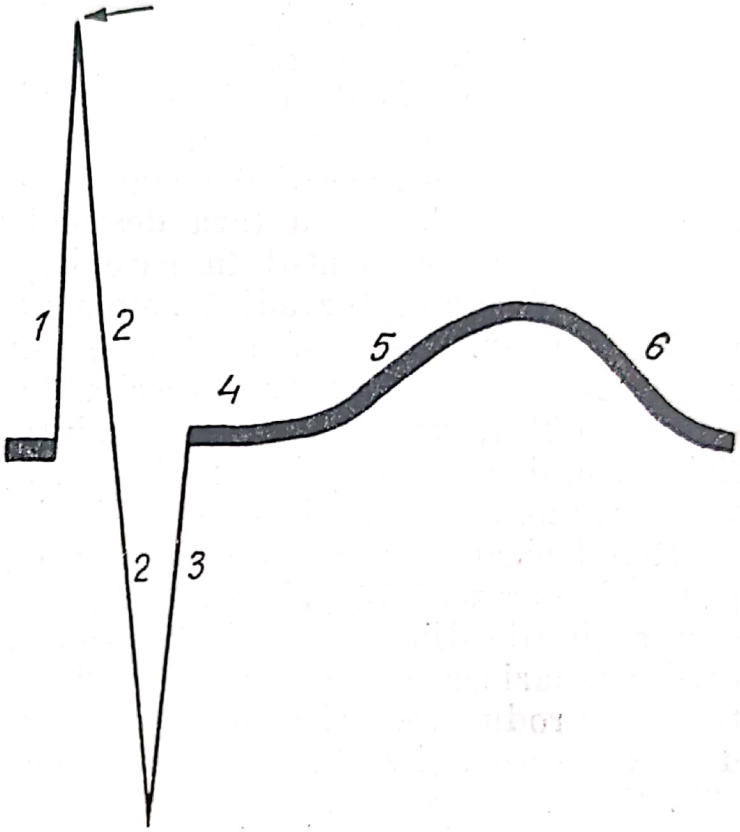

Fig. 71. — *Schema unei electroventriculograme înregistrată unipolar.* Porțiunile *1*, *2*, *3* reprezintă depolarizarea. Porțiunea *4* reprezintă stadiul depolarizat. Porțiunile *5* și *6* reprezintă repolarizarea. După mișcarea ascendentă sau descendentă a graficului se poate deduce, pentru fiecare porțiune în parte, dacă depolarizarea sau repolarizarea se produce într-o zonă proximală, sau distală. Săgeata (←) marchează momentul cînd depolarizarea ajunge la electrodul explorator. (vezi detalii în text).

al lui *R* și apoi al lui *S* reprezintă depolarizarea în zona proximală; vîrful lui *S* marchează desăvîrșirea depolarizării proximale; 3) brațul ascendent al lui *S* arată că unele zone distale se depolarizează după zona proximală; 4) *segmentul ST* (izoelectric) reprezintă, ca și în conducerile standard, stadiul depolarizat; 5) brațul ascendent al lui *T* arată că repolarizarea a început în zona proximală, îndepărtîndu-se progresiv de electrodul explorator; 6) brațul descendent al lui *T* reprezintă repolarizarea în zonele distale.

Generalizînd, putem, deci, spune: aspectul electrocardiogramei în conducerile unipolare este determinat de modul în care se propagă excitația prin zonele distale și cea proximală și de „apropierea" sau „îndepărtarea" excitației de electrodul explorator; tipul *complexului QRS* este determinat de ordinea în care se face depolarizarea diferitelor regiuni ale miocardului ventricular (și de grosimea miocardului în aceste diferite regiuni); forma și sensul lui *T* sînt determinate de apariția și progresia repolarizării în zona proximală și zonele distale.

Scanned with OKEN Scanner

In concepția vectorială, aceste fapte se pot rezuma astfel: Depolarizarea progresînd cu valori electrice pozitive în frunte, poate fi reprezentată prin vectori momentani cu vîrful îndreptat spre regiunile încă neexcitate (=polarizate). Deci cînd depolarizarea se apropie de regiunea proximală, se produc vectori momentani cu vîrful orientat spre electrodul explorator, și se înscrie o undă electrocardiografică pozitivă (*R*); cînd depolarizarea se depărtează de regiunea proximală, se produc vectori momentani orientați cu vîrful spre regiunile distale, și se înscrie o undă electrocardiografică negativă (*S*). Trecerea liniei grafice dela faza ascendentă la faza descendentă (adică vîrful undei *R*), marchează momentul în care depolarizarea apare în fața electrodului explorator adică „momentul de apariție al negativității locale". Acest moment este numit de unii autori (Gillmann, Reindell), „punctul superior de inversare" („oberer Umschlagpunkt"), expresie care reprezintă același fenomen electrofiziologic, dar care exprimă mai plastic faptul că în acest moment vectorul momentan al depolarizării își schimbă direcția.

Repolarizarea progresînd cu valori electrice negative în frunte, poate fi reprezentată prin vectori momentani cu vîrful îndreptat spre regiunile din care excitația s-a retras (= repolarizate). Deci cînd repolarizarea a început în regiunea proximală și se depărtează se produc vectori momentani cu vîrful orientat spre electrodul explorator, și se înscrie o undă electrocardiografică pozitivă (*T*). Cînd însă repolarizarea a început într-o zonă distală și se apropie de regiunea proximală, vectorii momentani au vîrful orientat spre zonele distale și se înscrie o undă electrocardiografică negativă (*T* negativ).

In rezumat, orice vector cu vîrful orientat spre electrodul explorator se traduce printr-o undă ecg pozitivă; orice vector cu coada în fața electrodului explorator și cu vîrful orientat spre o regiune distală, se traduce printr-o undă ecg negativă.

★

In practică se utilizează astăzi mai multe feluri de conduceri unipolare, dintre care unele în mod curent: conducerile toracice (precordiale) și altele mai rar: conducerile unipolare ale membrelor și conducerile esofagiene.

CONDUCERILE TORACICE (PRECORDIALE)

Aceste conduceri se înregistrează cu un electrod explorator așezat în diferite puncte ale toracelui în vecinătatea inimii (fig. 72).

Electrodul indiferent. Intrebuințarea electrodului V dă rezultatele cele mai corecte, dar practica a arătat că se poate utiliza

Scanned with OKEN Scanner

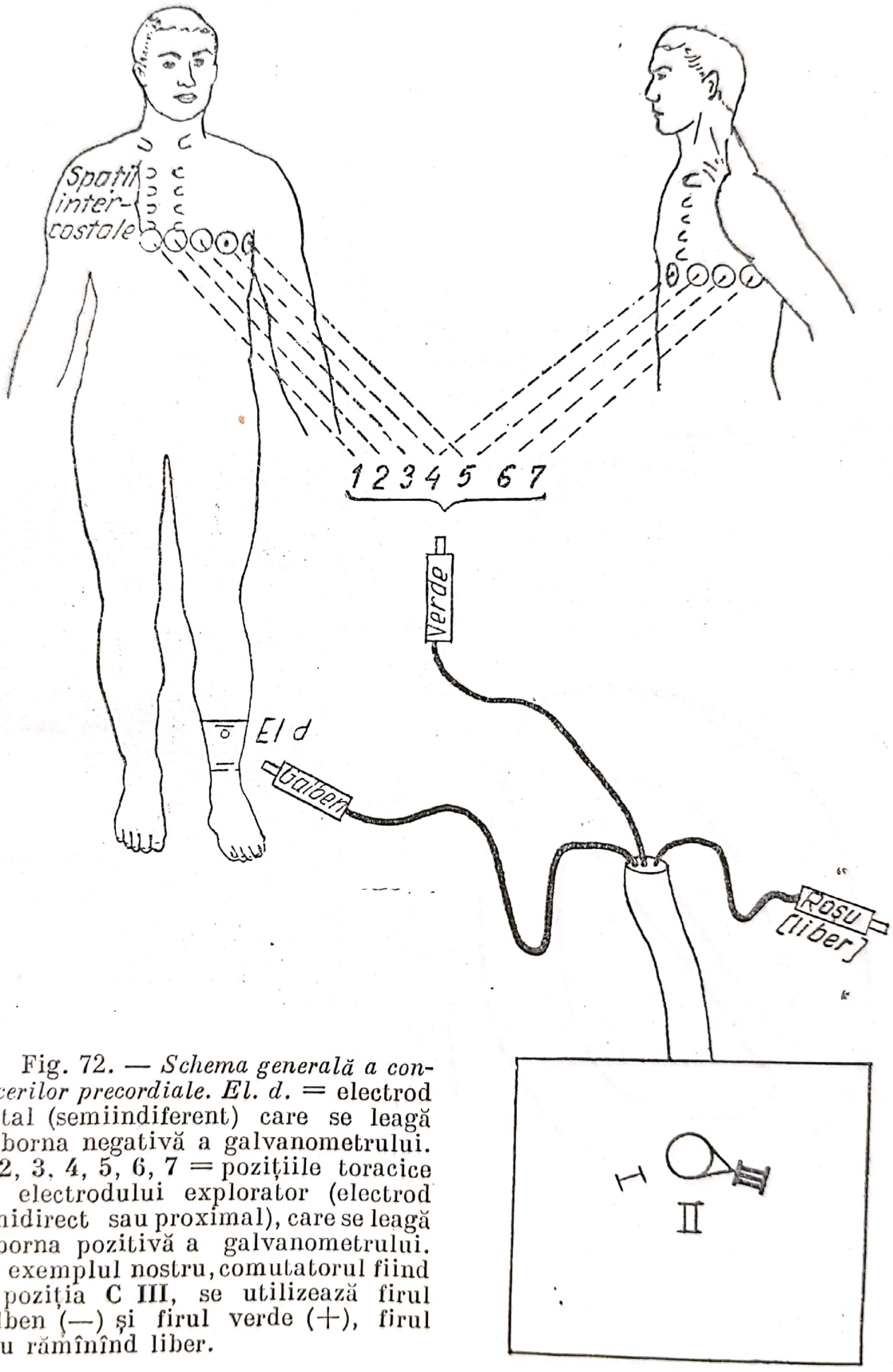

Fig. 72. — *Schema generală a conducerilor precordiale. El. d.* = electrod distal (semiindiferent) care se leagă la borna negativă a galvanometrului. 1, 2, 3, 4, 5, 6, 7 = pozițiile toracice ale electrodului explorator (electrod semidirect sau proximal), care se leagă la borna pozitivă a galvanometrului. În exemplul nostru, comutatorul fiind în poziția **C III**, se utilizează firul galben (—) și firul verde (+), firul roșu rămînînd liber.

Scanned with OKEN Scanner

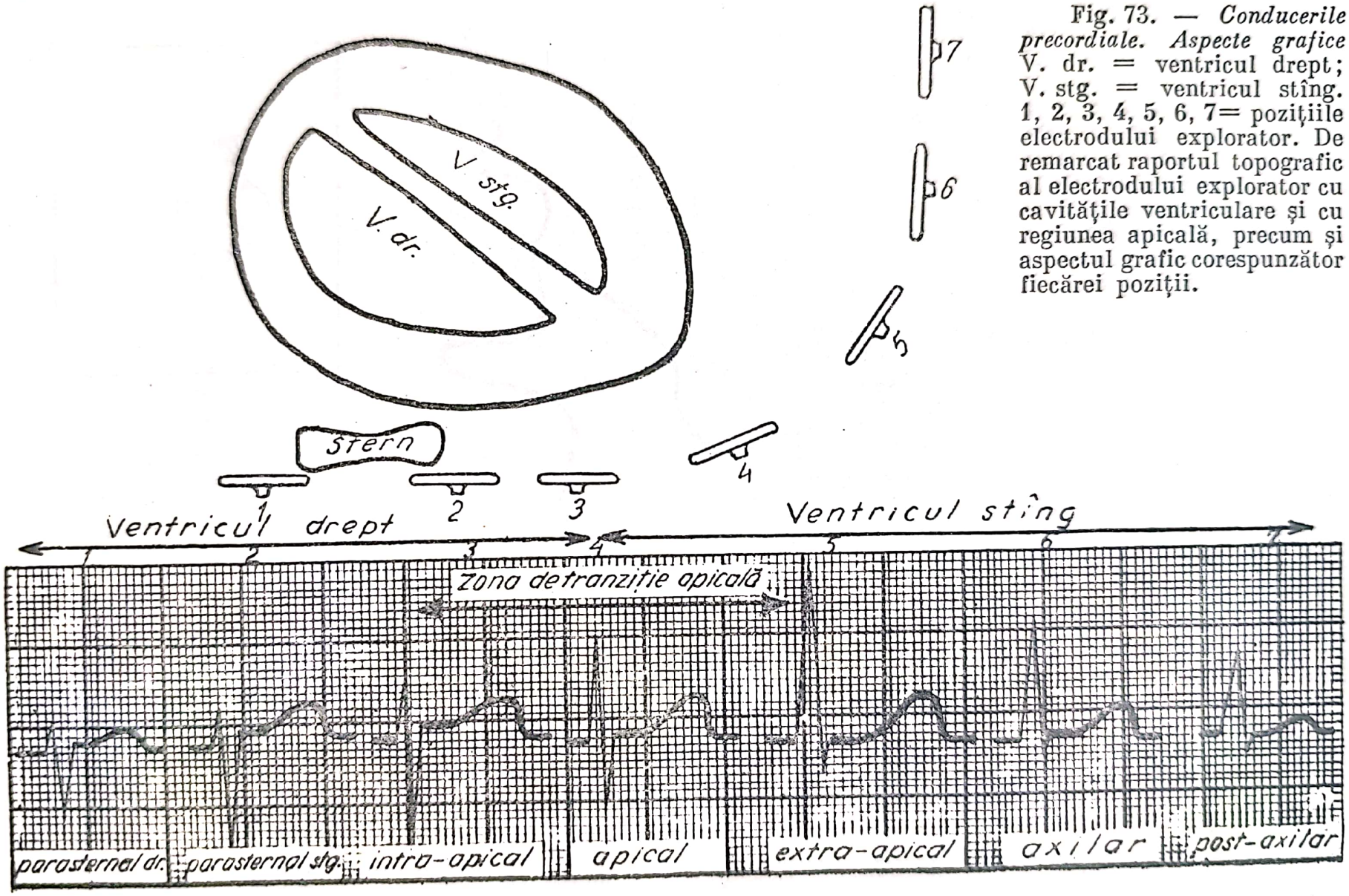

Fig. 73. — *Conducerile precordiale. Aspecte grafice* V. dr. = ventricul drept; V. stg. = ventricul stîng. 1, 2, 3, 4, 5, 6, 7= poziţiile electrodului explorator. De remarcat raportul topografic al electrodului explorator cu cavităţile ventriculare şi cu regiunea apicală, precum şi aspectul grafic corespunzător fiecărei poziţii.

ca electrod indiferent, pur și simplu electrodul de pe gamba stîngă, care, prin depărtarea lui de inimă, influențează relativ puțin aspectul graficului. Acest electrod „semiindiferent“ se mai numește și *electrodul distal*. Uneori se utilizează ca electrod distal, electrodul de pe brațul stîng.

Electrodul explorator este un disc de metal inoxidabil, cu diametrul de 3—5 cm, fixat în centrul său de o tijă metalică ce se continuă cu un mîner izolator. Electrodul explorator se așează în diferite puncte precordiale, ceea ce permite înregistrarea unor grafice asemănătoare cu cele obținute experimental, prin aplicarea directă a electrodului pe inimă. Pentru acest motiv, conducerile precordiale au fost numite *conduceri semidirecte*, iar electrodul explorator devine „electrod proximal“.

Cum se procedează în practică. După ce au fost înregistrate conducerile standard, se lasă comutatorul pe **C III**, se scoate firul galben de la brațul stîng și se leagă la picior, iar firul verde scos de la picior se leagă la electrodul explorator (toracic).

Așezarea electrodului explorator. Experiențele au arătat că graficele înregistrate cu un electrod așa de apropiat de inimă (conduceri semidirecte) variază foarte mult ca aspect la o deplasare de numai cîțiva centimetri a electrodului pe aria precordială. Astfel se explică de ce a domnit atîta vreme confuzie în ceea ce privește aspectul și interpretarea conducerilor precordiale. Astăzi, s-a ajuns la o standardizare a acestor conduceri prin fixarea punctelor pe care se aplică electrodul toracic. Se reperează spațiul al patrulea intercostal și se așază electrodul pe marginea superioară a coastei a cincea, în următoarele puncte astfel numerotate (fig. 72 și 73):

1. parasternal drept;
2. parasternal stîng;
3. intermediar;
4. linia medio-claviculară;
5. linia axilară anterioară (de la poziția a 4-a în afară se părăsește topografia costală și se urmează o linie orizontală);
6. linia axilară mijlocie;
7. linia axilară posterioară.

Această standardizare, care nu ține seama de raporturile anatomice exacte ale vîrfului cardiac cu peretele toracic, a fost apoi ușor modificată în felul următor: se reperează cît mai precis vîrful (la nevoie chiar radiologic) și apoi se determină poziția a 3-a, a 4-a și a 5-a.

3. intraapical (puțin înăuntrul șocului apexian);
4. apical (chiar pe șocul apexian),
5. extraapical (puțin în afara șocului apexian).

Scanned with OKEN Scanner

Este de remarcat că anatomic, pozițiile 1, a 2-a și a 3-a se situează asupra ventriculului drept, iar poziția a 5-a, a 6-a și a 7-a, asupra ventriculului stîng. Poziția a 4-a corespunde unei zone de tranziție între ventriculul drept și cel stîng. În practica clinică nu este totdeauna necesară înregistrarea tuturor acestor poziții. Este însă absolut nevoie să se înregistreze cel puțin o poziție asupra ventriculului drept (de obicei a 2-a) și una asupra ventriculului stîng (de obicei a 5-a). În cazul în care se înregistrează trei poziții, cele mai utile sînt: a 2-a, a 4-a și a 5-a (sau a 6-a). În felul acesta se pot culege informații suficiente asupra depolarizării ventriculului drept și cel stîng.

Prescurtări. Multă vreme a domnit confuzie în ceea ce privește nomenclatura și simbolizarea prescurtată a conducerilor toracice (precordiale). În unele tratate le mai găsim și astăzi denumite „conducerea a IV-a". Această denumire, cu totul improprie, trebuie definitiv înlăturată. În general, în urma unor congrese internaționale, au fost adoptate următoarele prescurtări: orice conducere toracică este desemnată prin litera **C**; după această literă urmează alta care se referă la electrodul indiferent (**V**, **F**, sau, mai rar, **R** sau **L**, adică respectiv: central-terminal, gamba stîngă, brațul drept, brațul stîng); urmează apoi o cifră care indică poziția pe torace a electrodului explorator (1, 2, 3, etc.). De obicei, dacă înregistrarea s-a făcut cu electrodul indiferent **V**, conducerea toracică este desenată numai prin această literă, urmată de o cifră care indică poziția pe torace a electrodului explorator. De exemplu:

V4 înseamnă: electrod indiferent la **V** și electrod explorator apical;

CF2 înseamnă: electrod semiindiferent la gamba stîngă și electrod explorator, parasternal stîng;

CF5 înseamnă: electrod semiindiferent la gamba stîngă și electrod explorator, extraapical;

CL6 înseamnă: electrod semiindiferent la brațul stîng și electrod explorator axilar,

etc...

NOTĂ: este de remarcat că unii autori au luat obiceiul de a nota totdeauna conducerile toracice cu litera **V**, chiar atunci cînd în realitate înregistrarea s-a făcut cu electrodul semiindiferent pe gamba stîngă. În practică, diferența aspectului grafic dintre o electrocardiogramă înregistrată în conducerea **CF** sau în conducerea **V**, este de obicei neglijabilă. Avînd în vedere că multe aparate mai vechi nu sînt amenajate pentru înregistrarea unipolarelor cu electrodul **V** și că deci de obicei este utilizat

Scanned with OKEN Scanner

electrodul semiindiferent F, chiar noi — în cursul expunerii — am utilizat uneori prescurtarea V, atunci cînd în realitate înregistrarea fusese făcută în CF*.

ELECTROVENTRICULOGRAMA ÎN CONDUCERILE PRECORDIALE

Complexul QRS. În figura 73 sînt schematizate diversele aspecte *QRS* după poziția electrodului explorator. Se observă că *R* este obligatoriu prezent în toate pozițiile. De la V1 spre V5, *R* crește continuu în timp ce *S*, care este cel mai pronunțat în V2, scade treptat. Unda *Q* nu există niciodată de la V1 la V4; un *Q* schițat poate să apară în V5 și în V6.

Amplitudinea undelor *R* sau *S* este mare în conducerile precordiale, depășind de obicei un milivolt. Pentru *S* valoarea maximă este atinsă în V1 sau în V2, iar pentru *R*, în V5 sau în V4. Această amplitudine poate să atingă doi și chiar trei milivolți, ceea ce necesită uneori reducerea etalonării aparatului. În pozițiile V6 și V7, aspectul *QRS* rămîne cam același ca în V5, dar amplitudinea undelor este mai scăzută, căci peretele toracic se depărtează de inimă și deci electrodul explorator se distanțează de sursa electrică.

SEMNIFICAȚIA ELECTROFIZIOLOGICĂ A COMPLEXULUI QRS. NOȚIUNEA DE NEGATIVITATE LOCALĂ (Fig. 74)

Știm din fiziologie că excitația, pornită de la *nod*, ajunge foarte repede (în cîteva miimi de secundă), prin sistemul hisian, pe fața endocardică a miocardului ventricular. De aci ea străbate mai încet, prin toată grosimea miocardului, către fața epicardică. Atîta vreme cît excitația nu a ajuns încă la epicard, electrodul explorator se găsește în fața unei regiuni nedepolarizate (adică relativ electro-pozitivă) și înregistrează o linie grafică ascendentă. În momentul în care excitația a ajuns la epicard în dreptul electrodului explorator, depolarizarea începe să se producă și în acest punct. De acum înainte, electrodul explorator se găsește într-o regiune negativă a cîmpului electric și se înscrie o linie grafică descendentă. Deci, trecerea liniei grafice de la faza ascendentă la faza descendentă (adică vîrful lui *R*) marchează momentul de apariție a depolarizării în fața electrodului explora-

*Diferențele grafice dintre conducerile V și conducerile CF, nu sînt chiar neglijabile, mai ales în ceace privește amplitudinea (pozitivă sau negativă) a undelor. Forma lor nu este însă influențată de faptul că electrodul distal este indiferent (V) sau semi-indiferent (CF)

Scanned with OKEN Scanner

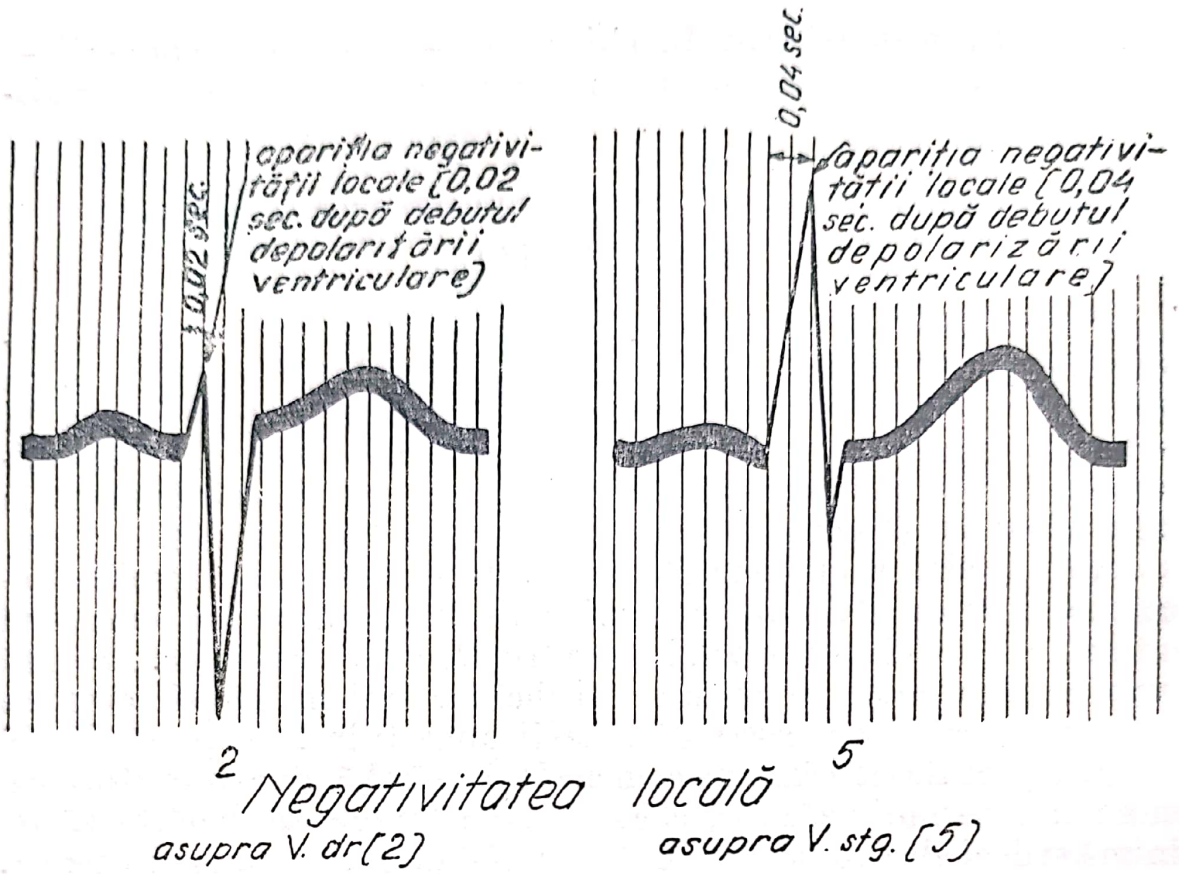

Fig. 74. — *Negativitatea locală („deflecțiunea intrinsecă").* Cum se determină apariția negativității locale asupra ventriculului drept (în V2) și asupra ventriculului stîng (în V5).

tor, adică momentul de *apariție a negativității locale*. Din cele expuse reiese că unda *R* este obligatoriu prezentă în toate pozițiile electrodului explorator, căci oriunde în regiunea precordială se interpune — între fața endo- și fața epicardică —o anumită grosime de țesut miocardic, care trebuie să fie străbătută de excitație. În condiții fiziologice, presupunînd că în sistemul hisian conducerea se face normal, amplitudinea undei *R* și apariția negativității locale, pentru fiecare poziție a electrodului explorator, este în funcție de grosimea stratului miocardic în locul explorat (Foghelson).

Conform celor enunțate, în *conducerile asupra ventriculului drept* (V1, V2, V3), brațul ascendent al *undei R* reprezintă începutul depolarizării într-o zonă distală (septul și fața endocardică). Dar amplitudinea *undei R* este mică, căci grosimea miocardului ventricular drept este redusă și excitația ajunge repede la epicard. Vîrful *undei R* marchează apariția negativității locale, care se produce la 0,01 — 0,03 sec. după începutul depolarizării ventriculare (în medie 0,02 sec. după începutul *QRS*). Acum începe depolarizarea în zona proximală și linia grafică coboară spre

valori negative. Brațul descendent al *undei R* și apoi al *undei S* reprezintă depolarizarea ventriculului drept. În fine, pe măsură ce depolarizarea cuprinde și restul miocardului (ventriculul stîng), graficul urcă, descriind brațul ascendent al lui *S* și în momentul cînd tot miocardul ventricular a fost depolarizat, cîmpul electric a dispărut și se înscrie un segment izoelectric (fig. 75).

În *conducerile asupra ventriculului stîng* (**V5**, **V6**, **V7**), brațul ascendent al *undei R* reprezintă depolarizarea în zonele distale (sept, ventricul drept și fața endocardică a ventriculului stîng). Amplitudinea lui *R* este mare, proporțional cu grosimea miocardului ventricular stîng. Vîrful lui *R* marchează apariția negativității locale, care se produce la 0,03— 0,05 sec. după începutul depolarizării ventriculare (în medie 0,04 sec. după începutul *QRS*). Acum începe depolarizarea în zona proximală și linia grafică coboară spre linia izoelectrică. Uneori, un *S* mai mult sau mai puțin profund arată că există unele zone distale (probabil regiuni bazale) care se depolarizează mai tîrziu decît regiunea apicală a ventriculului stîng (fig. 75).

Apariția negativității locale la electrodul explorator este o noțiune importantă, care permite unele deducții clinice. Știm că apariția negativității locale într-un punct epicardic depinde de doi factori:

1) sosirea excitației la fața endocardică corespunzătoare (adică de starea sistemului excitoconductor); 2) grosimea miocardului ventricular în acel punct.

O întîrziere a apariției negativității locale permite următoarele deducții:

— o întîrziere mică fără deformarea sau lărgirea *complexului QRS* înseamnă o grosime mai mare a stratului miocardic în acel punct, adică o hipertrofie miocardică (Foghelson);

— o întîrziere mai importantă, cu deformare și lărgire a *complexului QRS*, înseamnă tulburare de conducere pe sistemul hisian, adică un „bloc de ramură".

Aceste noțiuni vor fi reluate mai dezvoltat într-un capitol special (vezi capitolul al VII-lea).

Unda T. La adult, *T* este obligatoriu pozitiv în toate pozițiile, de la **V2** pînă la **V6**. Aceasta se explică prin faptul că fiziologic, repolarizarea începe în regiunea apicală, adică în zona proximală față de electrodul explorator. Deci teoretic, amplitudinea lui *T* crește de la **V1** spre **V4** (sau **V5**), fiind maximă în pozițiile din regiunea apicală. În aceste poziții (**V4**, **V5**), *T* arată un voltaj mare de circa 7 pînă la 10 mm, dar se întîlnesc, excepțional, și valori mai mari. Orice *T* negativ în **V3**, **V4**, **V5**, **V6**, trebuie considerat ca patologic; acest *T* negativ dovedește

Scanned with OKEN Scanner

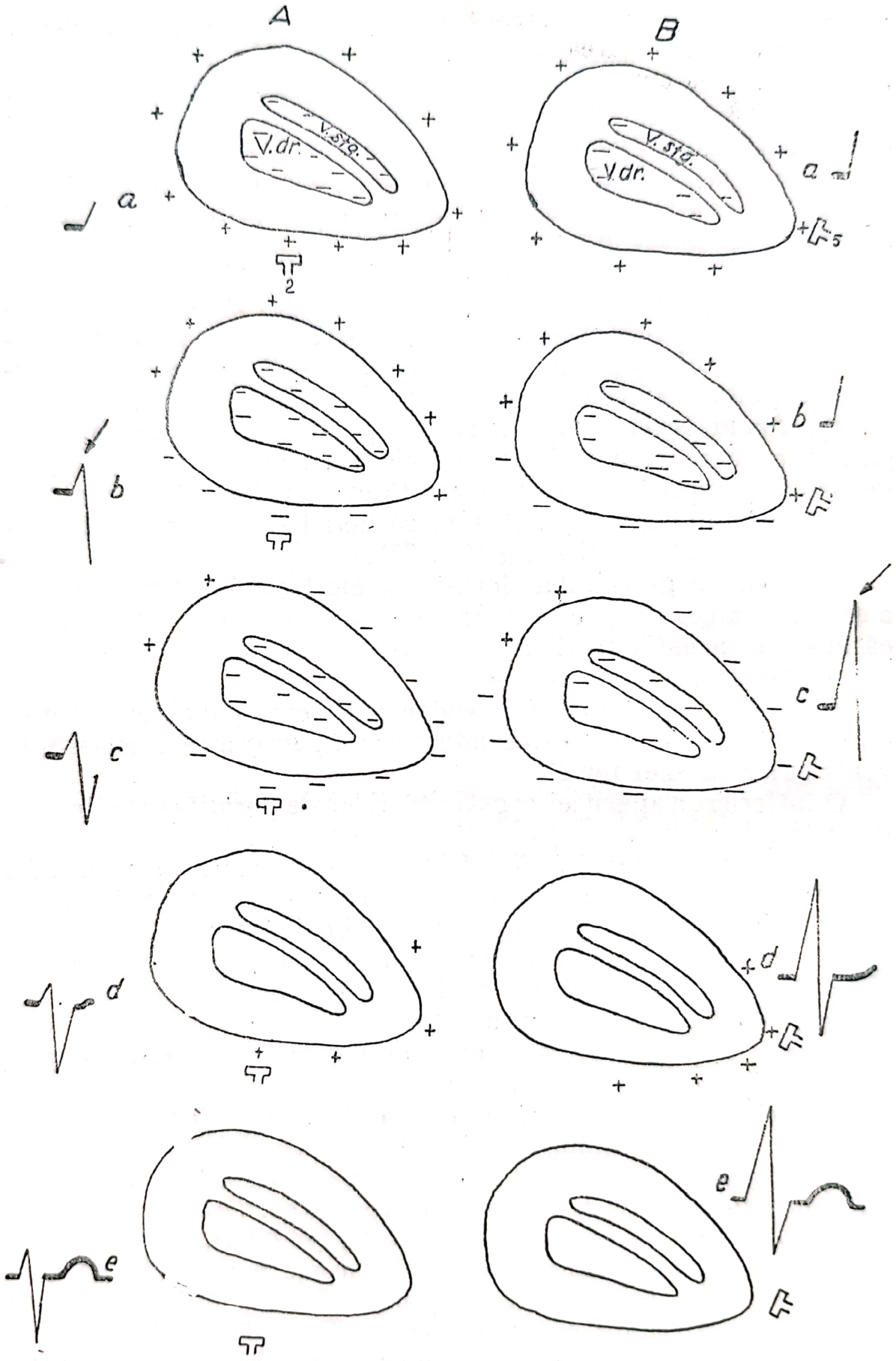

Fig. 75 — vezi legenda în pag. 157.

Scanned with OKEN Scanner

Fig. 75. — *Aspectul grafic al electroventriculogramei în conducerile precordiale. Explicația electrofiziologică.* A— Electroventriculograma în V2:

a — Începutul depolarizării ventriculare în sept și pe fața endocardică a cavităților, deci distal față de electrodul explorator; rezultă o undă grafică ascendentă (*unda R*);

b — sosirea excitației și a depolarizării la electrodul explorator, adică la fața epicardică a ventriculului drept = vîrful *undei R* (apariția negativității locale) urmat de o undă grafică descendentă *(unda S)*;

c — desăvîrșirea depolarizării în tot miocardul ventricular = sfîrșitul complexului rapid;

d — începutul repolarizării ventriculare pe fața epicardică și în regiunea apexiană = unda grafică ascendentă *(unda T)*;

e — sfîrșitul repolarizării.

B — Electroventriculograma în V5:

a — începutul depolarizării ventriculare în sept și pe fața endocardică a cavităților = undă grafică ascendentă (începutul *undei R*);

b — desăvîrșirea depolarizării în ventriculul drept, deci încă distal față de electrodul explorator din V5 = *undă R* care urcă;

c — sosirea excitației și a depolarizării (apariția negativității locale) la electrodul explorator = vîrful *undei R*, urmat de linia grafică descendentă care denotă depolarizarea în zona proximală;

d — începutul repolarizării ventriculare, la epicard și în regiunea apicală = undă grafică ascendentă *(unda T)*;

e — sfîrșitul repolarizării.

că repolarizarea fiind tulburată, ea începe în altă parte decît în regiunea apicală, adică într-o zonă distală față de electrodul explorator. Uneori, *T* poate fi negativ sau difazic în **V1** și chiar **V2**, ceea ce se poate explica prin faptul că electrodul explorator fiind prea depărtat de regiunea apicală, aceasta devine o zonă distală față de electrodul parasternal. La copil, *T* este de regulă negativ în **V1**, **V2**, **V3** și uneori chiar în **V4** și **V5**, fapt încă insuficient lămurit.

Segmentul ST. Reprezintă stadiul depolarizat, dar este de regulă supradenivelat cu 2 mm în pozițiile **V2**, **V3** (și V4). Aceasta se explică prin faptul că repolarizarea în regiunea apicală fiind foarte precoce, imediat după sfîrșitul depolarizării încep să se manifeste mici diferențe de potențial pe care electrodul explorator le decelează. Pentru a fi lipsite de orice semnificație patologică, aceste denivelări *ST* trebuie obligatoriu să fie de același sens cu *unda T* care urmează. În pozițiile **V1**, **V5** și **V6**, *ST* este izoelectric.

ELECTROATRIOGRAMA ÎN CONDUCERILE PRECORDIALE

Conducerile precordiale (**V2**, **V6**) nu prezintă prea mare interes pentru studiul depolarizării atriale. *Unda P* are de obicei un voltaj foarte redus, poate fi pozitivă, negativă, difazică sau ștearsă,

Scanned with OKEN Scanner

aproape izoelectrică. Electrodul explorator este la distanță mare de miocardul atrial. Uneori se utilizează conduceri toracice speciale pentru studiul activității atriale, așa-zisele precordiale înalte: parasternal drept în spațiul al treilea intercostal. Pentru studiul atriului sînt însă mult mai utile conducerile esofagiene.

Conducerile precordiale înalte, în spațiul al treilea sau al doilea intercostal stîng (respectiv seria X și seria Y), au fost propuse și pentru studiul topografic al unor infarcte miocardice ale peretelui lateral stîng ventricular (vezi capitolul al X-lea).

ALTE CONDUCERI TORACICE

Unii autori au propus să se înregistreze alte conduceri toracice, cu electrodul explorator așezat pe regiunea toracică posterioară. S-au experimentat și înregistrări electrocardiografice cu ajutorul a doi electrozi toracici (unul anterior și unul posterior), ba chiar înregistrarea graficelor prin înscrierea inimii într-un triunghi orizontal, cu trei electrozi așezați în trei puncte opuse ale toracelui.

În 1938, Nehb a propus înscrierea inimii într-un triunghi (trunghiul Nehb), cu electrozii așezați pe torace astfel: un electrod anterior (**A**) pe a doua articulație sterno-costală dreaptă; un electrod dorsal (**D**) pe linia axilară posterioară la locul de proiecție a vîrfului cardiac; un electrod inferior (**J**) așezat apical. Legăturile cu aparatul au fost standardizate de Nehb în felul următor: firul roșu la electrodul **A**, firul galben la electrodul **D** și firul verde la electrodul **J**. Aceste conduceri se pretează bine la studiul proceselor patologice care se petrec în pereții ventriculului stîng și au fost utilizate mai ales în studiul infarctelor miocardice. Cum însă nu oferă avantaje apreciabile față de conducerile unipolare V4 și V8, nu au intrat în uzul curent. Atragem de altfel atenția că aceste conduceri sînt bipolare, cu o standardizare destul de imprecisă a punctului de aplicare a electrozilor. Ele prezintă deci toate inconvenientele unor conduceri bipolare, imprecis standardizate. În general, toate încercările de acest fel au fost părăsite și astăzi, din conducerile toracice propuse nu se mai utilizează decît cele unipolare, standardizate, așa cum s-a arătat mai sus.

CONDUCERILE UNIPOLARE ALE MEMBRELOR

Aceste conduceri, se înregistrează cu electrodul indiferent V și cu un electrod explorator, care este aplicat succesiv pe antebrațul drept, pe antebrațul stîng și pe gamba stîngă.

Utilitate și avantaje. Conducerile unipolare ale membrelor au fost introduse în practică, pentru a se realiza explorări unipolare

Scanned with OKEN Scanner

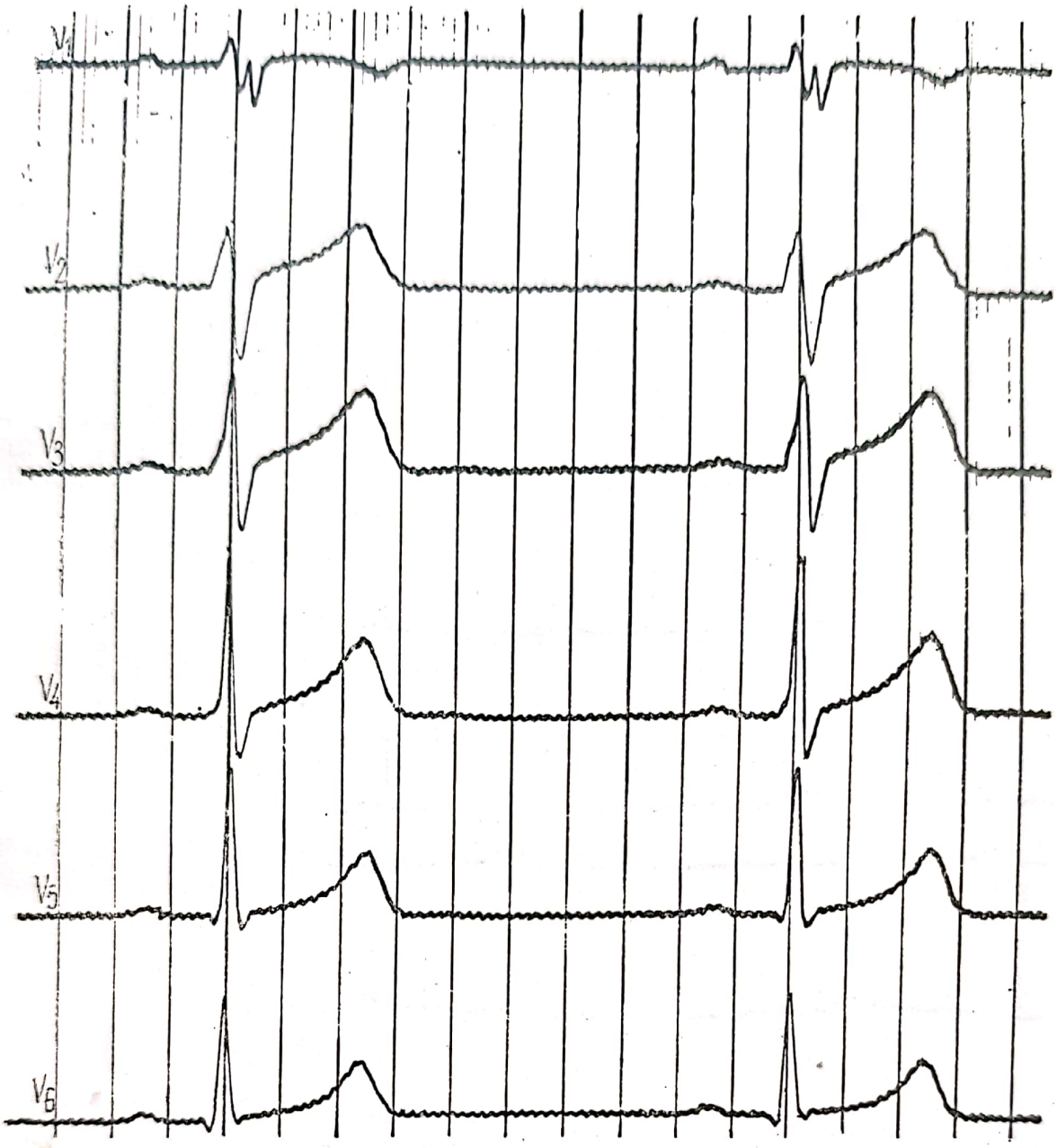

Fig. 76 — *Un exemplu de conduceri precordiale înregistrate simultan.* Se observă în V1 aspectul deformat al complexului inițial și *unda T* negativă, ceea ce nu are nici o semnificație patologică. Cazul se consideră normal.

în planul frontal. În felul acesta pot fi examinate unipolar unele regiuni miocardice inaccesibile electrodului toracic. Un alt avantaj indiscutabil al acestor conduceri este standardizarea precisă pe care o permite așezarea electrodului explorator pe unul dintre membre. Conducerile unipolare ale membrelor sînt simbolizate prescurtat prin : **VR, VL, VF.**

Electrodul indiferent este reprezentat obligatoriu prin „centralul terminal" (V) (fig. 69).

Electrodul explorator este reprezentat de o placă de metal, ca și în conducerile standard, care se fixează de membrul respectiv

Scanned with OKEN Scanner

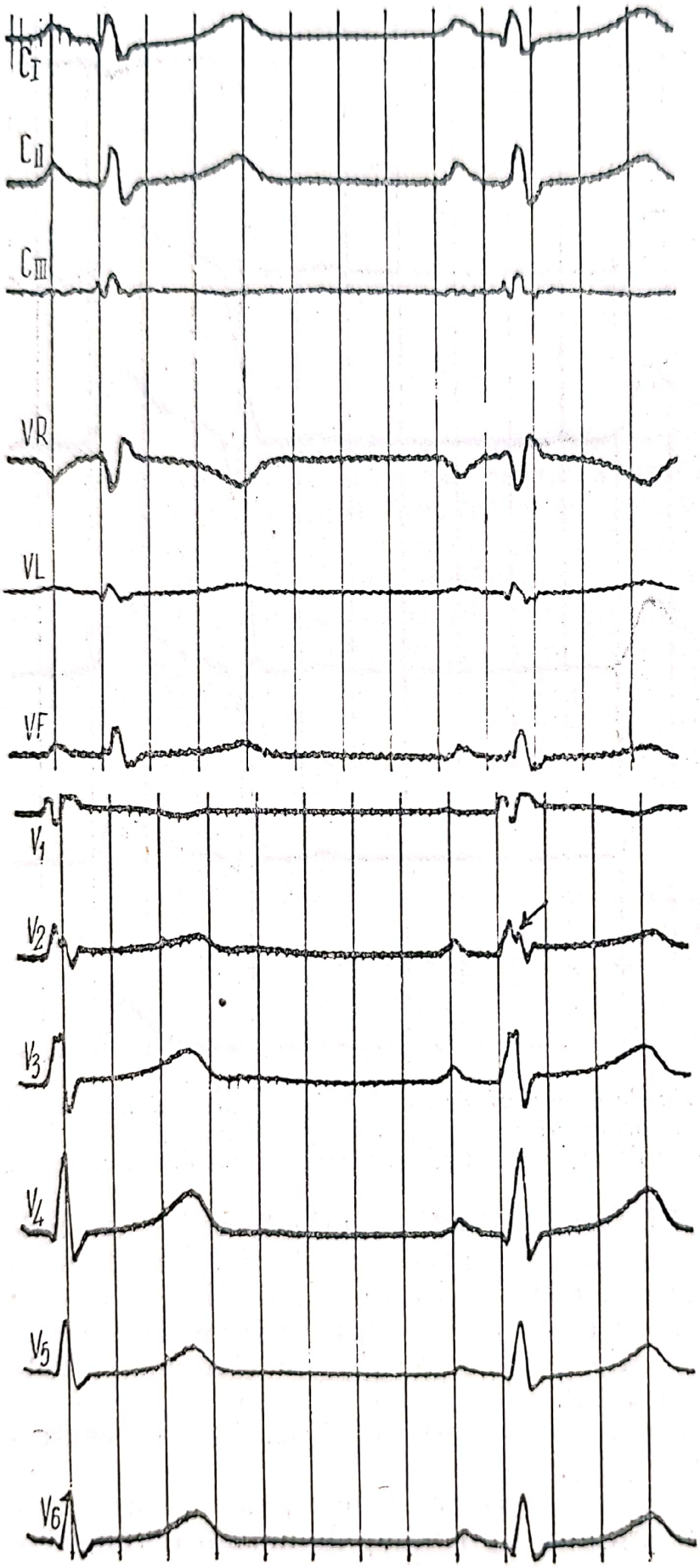

Fig. 77. — *Un exemplu de întîrziere a negativității locale.* În conducerile standard, aspect aproape normal. În precordiale se observă o ușoară întîrziere a negativității locale în V2 și o deformare a complexului, cu *unda S* mult redusă. Trebuie interpretat ca o îngreunare de conducere pe ramura dreaptă.

Scanned with OKEN Scanner

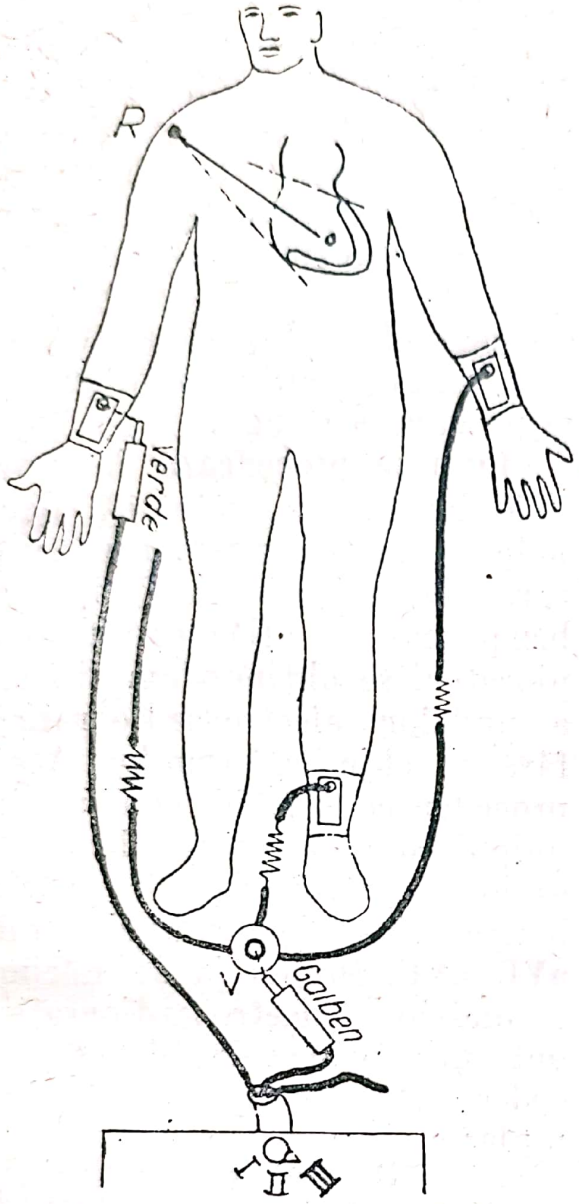

Fig. 78. — *Schema conducerii unipolare a brațului drept* (**aVR**) Se observă că legătura dintre brațul drept și electrodul indiferent este întreruptă. Punctul **R** poate fi considerat ca sediul electrodului explorator. Linia punctată reprezintă conul de proiecție care îmbracă [tangențial volumul cardiac și care determină zonele proximală și distale față de electrodul explorator. Se observă că regiunea bazală a inimii și fața endocardică a cavităților ventriculare se află în zona proximală, pe cînd fața expicardică ventriculară și regiunea apexiană sînt distale. Eventualele modificări de poziție (rotațiile) ale inimii, nu modifică în mod apreciabil aceste raporturi: **o** = centrul electric al inimii; **oR**=axa conducerii unipolare **VR**.

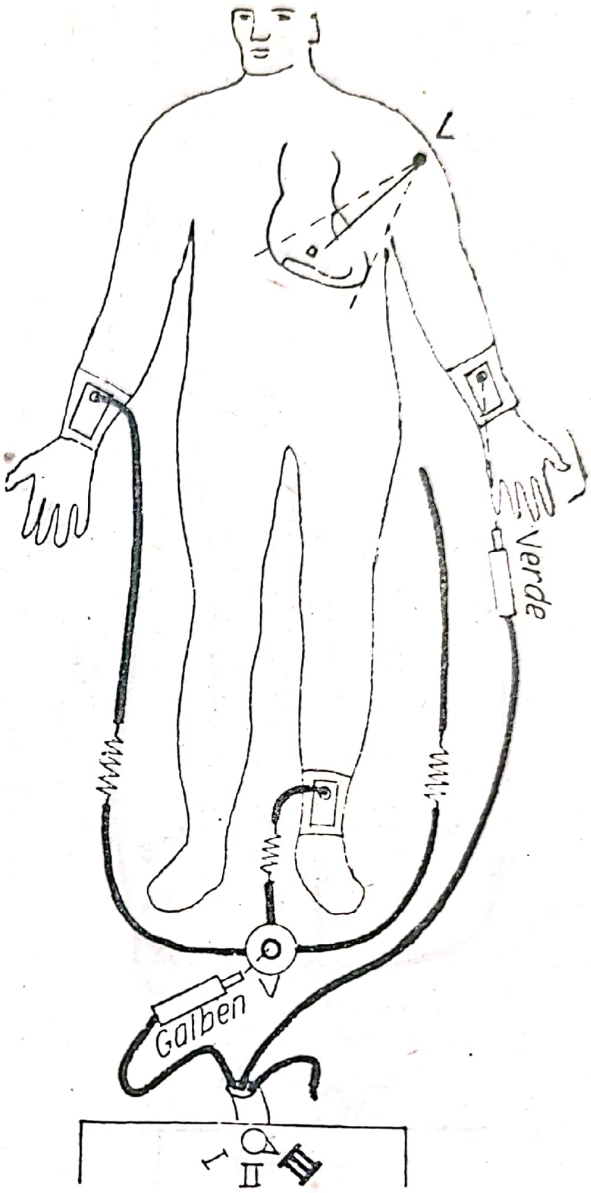

Fig. 79. — *Schema conducerii unipolare a brațului stîng* (**aVL**) Legătura dintre brațul stîng și electrodul indiferent este întreruptă. Topografic, se observă că peretele lateral stîng al inimii (fața epicardică) este proximal față de **VL**. Cînd inima este într-o poziție anatomică normală, acest perete este format de peretele lateral (antero-lateral) al ventriculului stîng. În caz de rotații ale inimii, aceste raporturi se modifică:

(vezi detalii în text)

oL=axa conducerii unipolare **VL**.

Scanned with OKEN Scanner

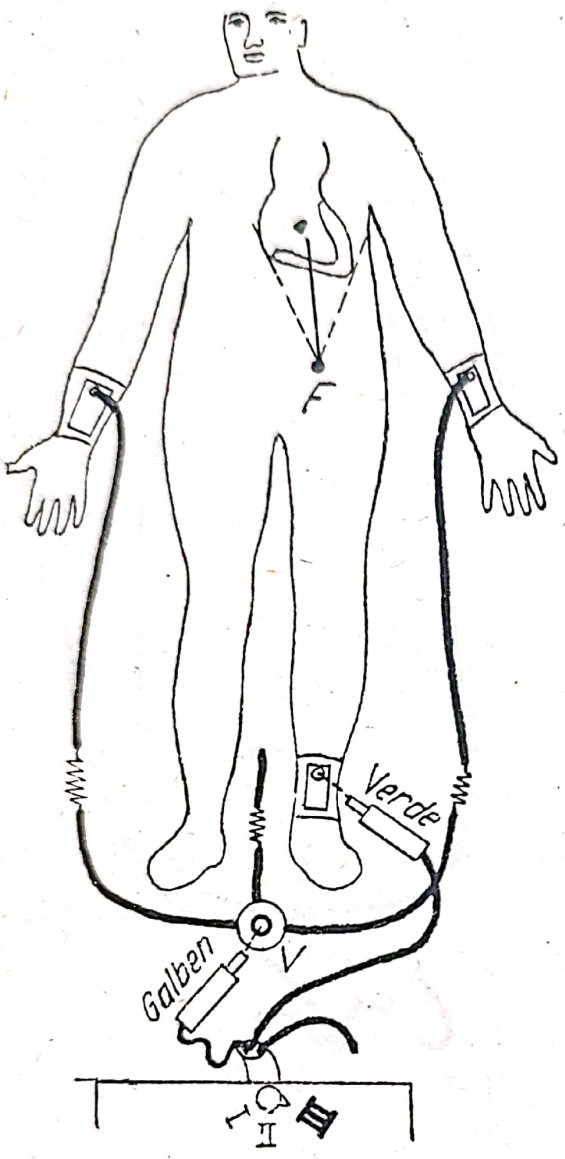

Fig. 80. — *Schema conducerii unipolare a piciorului stîng (aVF)*. Legătura dintre piciorul stîng și electrodul explorator este întreruptă. Topografic, se observă că peretele inferior (diafragmatic) al inimii (fața epicardică) este proximal față de VF. Cînd inima este într-o poziție anatomică normală, acest perete este format de peretele inferior (diafragmatic) al ventriculului stîng. În caz de rotații ale inimii aceste raporturi se modifică: oF=axa conducerii unipolare VF.

interpunînd o pastă specială sau un tifon muiat într-o soluție salină. Locul pe care se aplică electrodul explorator pe membrul respectiv nu are prea mare importanță și nu influențează aspectul undelor electrocardiografice înregistrate. De obicei, electrodul explorator se aplică pe antebrațe și pe gamba stîngă.

Cum se procedează în practică. Practica a arătat că, dacă la înregistrare, se întrerupe legătura dintre electrodul V și membru pe care se află electrodul explorator, se obține o amplificare a undelor electrocardiografice, fără a schimba forma lor. Acest procedeu constituie „conducerile unipolare augmentate ale membrelor", introduse de Goldberger, și simbolizate prin **aVR**, **aVL**, **aVF**. Proporția de mărime a undelor electrocardiografice obținute prin cele două procedee este exprimată de formula:

$$3/2\ \mathbf{VR} = \mathbf{aVR}.$$

În figurile 78, 79, 80 sînt arătate procedeele tehnice prin care se face legătura cu electrocardiograful pentru a obține conducerile unipolare **aVR**, **aVL** și **aVF**. Atragem din nou atenția asupra importanței de a respecta convenția: „borna pozitivă (+) a galvanometrului se leagă la electrodul explorator și borna negativă (—) la electrodul indiferent". În practică deci: comutatorul electrocardiografului pe C III, firul verde (+) la electrodul explorator și firul galben (—) la electrodul V.

aVR: firul verde la antebrațul drept și firul galben la V (fig. 78);

Scanned with OKEN Scanner

aVL: firul verde la antebrațul stîng și firul galben la V (fig. 79);
aVF: firul verde la gamba stîngă și firul galben la V (fig. 80).
Se observă că în același timp, la fiecare conducere se întrerupe legătura dintre membrul explorat și electrodul V.

Aparatele moderne sînt astfel construite, încît după înregistrarea conducerilor standard pot fi înregistrate imediat cu ajutorul unui comutator și conducerile unipolare ale membrelor. Alte aparate mai perfecționate înregistrează direct și simultan cele trei conduceri standard și cele trei conduceri unipolare ale membrelor (fig. 77, 84, 85).

ELECTROVENTRICULOGRAMA ÎN CONDUCERILE UNIPOLARE ALE MEMBRELOR

Legile generale enunțate cu privire la formarea undelor electrocardiografice într-o conducere unipolară (vezi pag. 141) sînt, în principiu, aceleași. Noțiunea de zonă proximală și de zonă distală trebuie înțeleasă astfel: electrodul explorator de pe unul dintre membre culege informații asupra variațiilor de potențial din punctele **R**, **L** sau **F**. Dacă din aceste puncte imaginăm un con de proiecție, care îmbracă tangențial volumul cardiac, se desenează imediat zona proximală și zona distală respectivă a miocardului față de electrodul explorator (fig. 78, 79, 80). Constatăm astfel că în mod schematic pot fi considerate ca proximale:

— regiunea bazală în unipolara brațului drept (**aVR**);
— regiunea ventriculară stîngă în unipolara brațului stîng (**aVL**);
— regiunea ventriculară inferioară în unipolara piciorului stîng (**aVF**).

În conducerile unipolare ale membrelor, noțiunea de proximal și de distal este totuși diferită de ceea ce reprezenta în conducerile precordiale. Conducerile **VR**, **VL**, **VF** sînt unipolare, dar nu semidirecte ca cele precordiale. Electrodul explorator este situat la distanță mare de sursa electrică, și ceea ce se petrece în zona proximală influențează mai puțin electrodul explorator decît în conducerile precordiale.

În conducerile unipolare ale membrelor, ca și în conducerile standard, aspectul undelor electrocardiografice este determinat de vectorul momentan integral. Considerînd că centrul electric al inimii are potențialul permanent la o și că vectorii electrici se desfășoară în evantai în jurul acestui punct o, fiecare conducere unipolară a membrelor poate fi reprezentată printr-o axă care

Scanned with OKEN Scanner

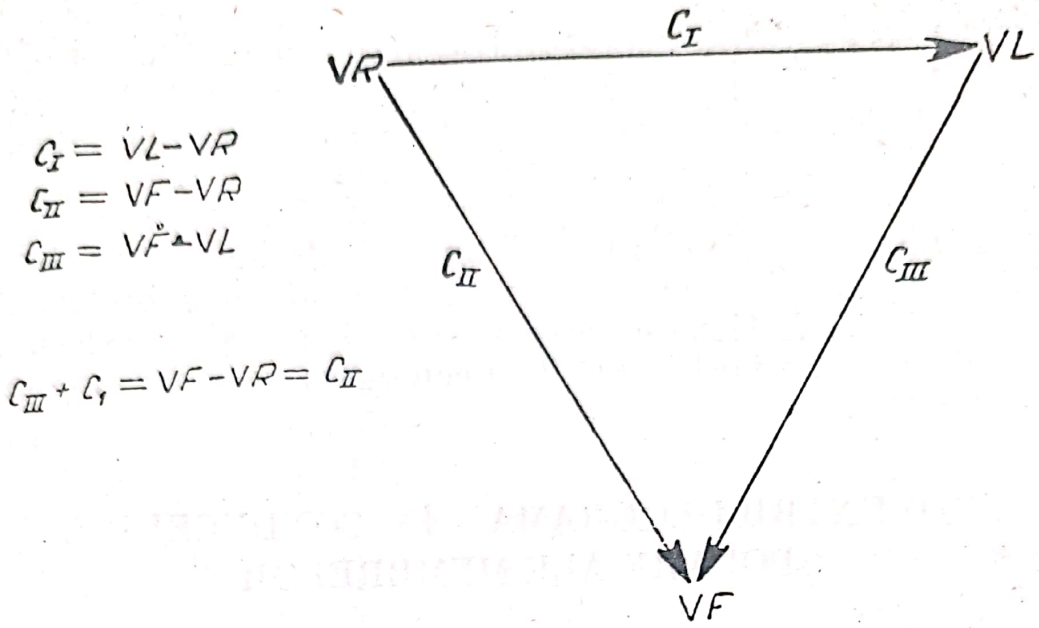

Fig. 81. — *Conducerile planului frontal.* Corelațiile matematice dintre conducerile standard și conducerile unipolare ale membrelor.

unește punctul **o**, cu punctele **R**, **L**, **F**. Aceste axe unesc deci centrul (**o**) cu vîrfurile (**R**, **L**, **F**) triunghiului Einthoven. Respectiv există trei axe pornite din centrul triunghiului, fiecare axă reprezentînd una dintre conducerile unipolare ale membrelor. Aceste axe limitează între ele unghiuri de 120° și sînt situate în planul frontal. Deoarece în mod convențional, la electrodul ex-

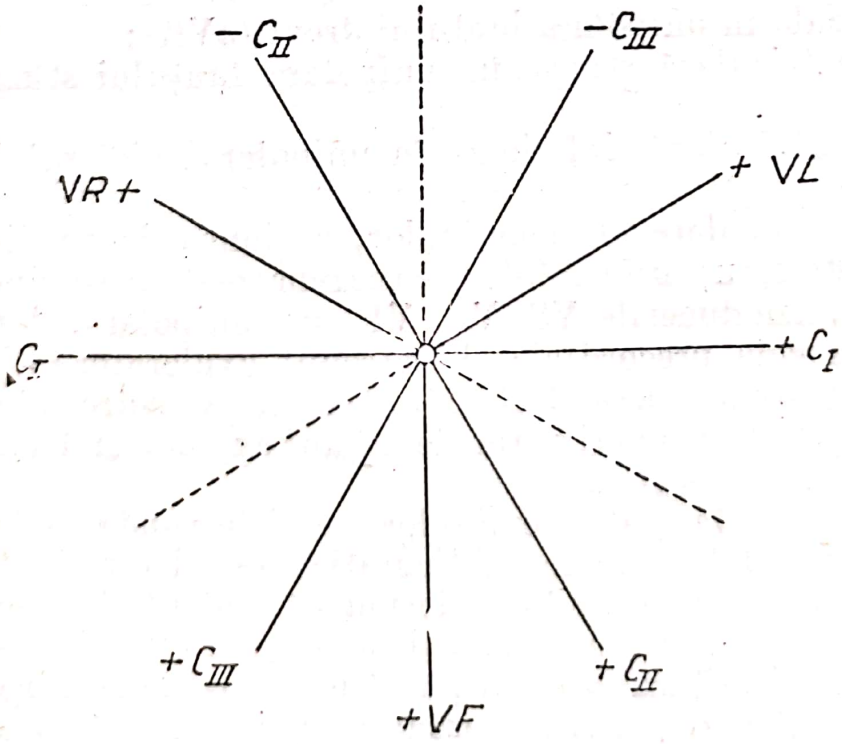

Fig. 82.—*Sistemul dublu triaxial.* Fiecare axă reprezintă una din cele șase conduceri ale planului frontal, adică trei conduceri bipolare (C I, C II, C III) și trei conduceri unipolare ale membrelor (VR, VL, VF).

Scanned with OKEN Scanner

plorator se leagă totdeauna borna pozitivă a galvanometrului, punctele R, L, F reprezintă extremitatea pozitivă a axei respective.

Din schema triunghiului Einthoven apare evident că între conducerile unipolare ale membrelor și conducerile standard există o corelație strînsă; vîrfurile triunghiului reprezintă conduceri unipolare și laturile triunghiului reprezintă conducerile bipolare (fig. 81). Aceste corelații pot fi formulate în următoarele ecuații, din care reiese limpede că fiecare conducere standard este o conducere bipolară obținută prin însumarea algebrică a două conduceri unipolare:

$$\mathbf{C\,I = VL - VR}$$
$$\mathbf{C\,II = VF - VR}$$
$$\mathbf{C\,III = VF - VL.}$$

Introducerea axelor conducerilor unipolare ale membrelor în sistemul triaxial al conducerilor standard, a creat un sistem „dublu triaxial". În acest sistem axele conducerilor unipolare ale membrelor se situează ca bisectoare ale unghiurilor delimitate de axele conducerilor standard (fig. 82).

Complexul QRS în conducerile unipolare ale membrelor. Înainte de a descrie aspectul *complexului QRS*, trebuie să facem unele mențiuni asupra situației în spațiu a cavităților ventriculare, în raport cu electrodul explorator **R**, **L** sau **F**.

Pe figura 83 A se vede limpede că:

unipolara **VR** privește în interiorul cavităților ventriculare,

unipolara **VL** privește fața laterală stîngă a cavităților ventriculare,

unipolara **VF** privește fața diafragmatică a cavităților ventriculare. Raporturile anatomice normale arată că fața laterală stîngă a cavităților ventriculare este formată de peretele ventriculului stîng, iar fața diafragmatică a inimii de peretele ventriculului drept. Constatăm deci că:

unipolara **VR** privește fața endocardică a ambilor ventriculi,

unipolara **VL** privește fața epicardică a ventriculului stîng, dar în același timp și fața endocardică a ventriculului drept.

unipolara **VF** privește fața epicardică a ventriculului drept și în același timp fața endocardică a ventriculului stîng.

Bineînțeles că deplasările în spațiu ale volumului cardiac vor modifica raporturile anatomice ale cavităților ventriculare. Aceste raporturi dintre electrodul explorator și cavitățile ventriculare vor influența într-o mare măsură aspectul *complexului QRS* din conducerile unipolare ale membrelor.

După cum știm, aspectul *complexului QRS* într-o conducere unipolară depinde de felul în care depolarizarea se apropie sau

Scanned with OKEN Scanner

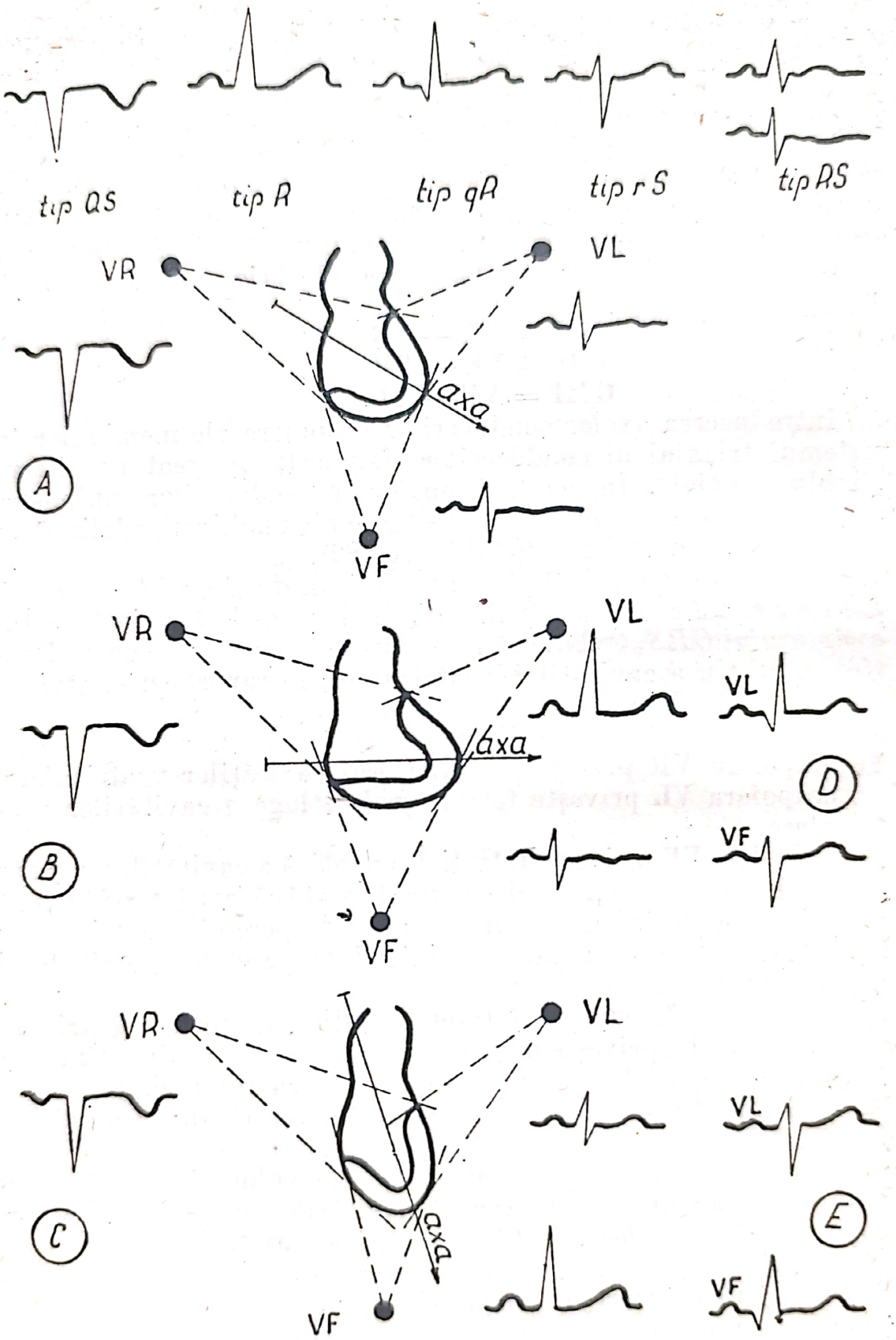

Fig. 83. — vezi legenda în pag. 167.

Scanned with OKEN Scanner

Fig. 83. — *Aspectul electrocardiogramei în conducerile unipolare ale membrelor.* Sus: diversele aspecte ale complexului *QRS*: tip *QS* = tip endocardic, tip *R*=tip apical; tip *qR* = tip epicardic stg; tip *rS* = tip epicardic drept; tip *RS* = tipuri de tranziție.

În restul figurii, aspectul variabil al electrocardiogramei în raport cu poziția inimii. A = axa normală; B = axa orizontalizată; C = axa verticalizată. Aceste aspecte realizate de bascularea inimii spre stînga sau spre dreapta apropie vîrful cardiac de VL sau VF, după caz; D=rotația antiorară, care apropie ventriculul stîng de VL și ventriculul drept de VF; E = rotație orară, care apropie ventriculul drept de VL și ventriculul stîng de VF.

se depărtează de electrodul explorator (vezi fig. 68). Experiențele au arătat și teoria confirmă următoarele reguli în ceea ce privește depolarizarea cavităților ventriculare:

1. Cînd electrodul explorator privește numai fața endocardică a cavităților ventriculare, se înscrie un complex de depolarizare negativ (tip *QS*) sau predominant negativ (tip *Qr*). Într-adevăr, în acest caz depolarizarea se depărtează de electrodul explorator în toate direcțiile, de la endocard spre epicard.

2. Cînd electrodul explorator privește numai fața epicardică a cavităților ventriculare, se înscrie un complex de depolarizare pozitiv (tip *R* sau tip *qR* sau tip *Rs*). În acest caz depolarizarea se apropie de electrodul explorator, trecînd de la endocard spre epicard.

3. Cînd electrodul explorator privește fața epicardică a unui ventricul și în același timp fața endocardică a celuilalt, se înscrie un complex de depolarizare bifazic (tip *RS*) sau polifazic (tip *QRS* sau *qRS* sau *qRs* etc.) În acest caz se sumează efectele electrice de „apropiere" sau de „depărtare" a depolarizării din unul sau celălalt ventricul și, după cum predomină masa miocardică a ventriculului proximal sau distal, aspectul *complexului QRS* va fi diferit.

În felul acesta putem distinge (după Goldberger) aspectele:
tipul endocardic: *QS* sau *Qr*;
tipul epicardic drept: *rS*;
tipul de tranziție: *RS*;
tipul apical: *R* sau *qRs*;
tipul epicardic stîng: *qR* sau *Rs*.

Pe aceste considerații teoretice se bazează explicația aspectului *complexului QRS* și se pot înțelege variațiile lui în raport cu basculările și rotațiile inimii în spațiu (fig. 83).

A. Axa normală (între +30 și +60°):
în VR, tipul endocardic *QS*
în VL, tipul epicardic stîng *qR* sau *Rs*
în VF, tipul de tranziție *RS* sau tipul epicardic drept *rS*.

Scanned with OKEN Scanner

Deplasările în spațiu ale inimii modifică aspectul *complexului QRS*. Aceste deplasări au fost analizate în capitolul al V-lea și sînt în esență:

— o basculare a inimii în jurul unui ax antero-posterior, ceea ce deplasează vîrful spre stînga și în sus sau spre dreapta și în jos: consecutiv vîrful se apropie de **VL** sau de **VF** (fig. 83 B și C);

— o rotație a inimii în jurul unui ax longitudinal (bază — vîrf), fie în sens antiorar, ceea ce aduce ventriculul stîng în sus spre **VL** fie în sens orar, ceea ce aduce ventriculul stîng în jos spre **VF**.

Este de remarcat că în toate cazurile de basculare sau rotație, regiunea bazală a inimii nu suferă nici o deplasare importantă, astfel că raporturile ei față de **VR** nu se modifică.

În basculările inimii aspectul *complexului QRS* va fi deci:

B. În cazurile de axă culcată (între +30 și 0°) (fig. 83 B):

în **VR**, tipul endocardic *QS* nemodificat:

în **VL**, tipul apexian *R*, căci vîrful se apropie de **VL**;

în **VF**, tipul epicardic drept *rS* cu scăderea voltajului *R*.

C. În cazurile de axă verticală (între +60 și +90°) (fig. 83 C):

în **VR**, tipul endocardic *QS* nemodificat;

în **VL**, tipul epicardic stîng sau tipul de tranziție *RS*, cu scăderea voltajului *R*;

în **VF**, tipul apexian *Rs*, căci vîrful se apropie de **VF**.

În cazurile de rotație ale inimii, aspectul *complexului QRS* va fi determinat în special de raporturile dintre cavitățile ventriculare și electrodul explorator din punctele **R**, **L**, **F**.

În rotația antiorară, ventriculul stîng este rotat în sus și spre stînga, apropiindu-se de punctul **L**, în timp ce ventriculul drept este rotat în jos spre punctul **F**. Rezultă deci în **VL** un tip epicardic stîng (*qR*) mai accentuat și în **VF** un tip epicardic drept (*rS*) foarte pronunțat. În **VR**, tipul endocardic, nemodificat.

În rotația orară, ventriculul stîng rotat înapoi și în jos tinde să se apropie de diafragmă și deci de punctul **F**, pe cînd ventriculul drept este rotat înainte și în sus, apropiindu-se de punctul **L**. Rezultă deci în **VL** un tip de tranziție (*RS*) sau chiar un tip epicardic drept (*rS*), pe cînd în **VF** apare tipul epicardic stîng *qR*. În **VR**, tipul endocardic, nemodificat.

Se cunoaște corelația care există între conducerile bipolare standard și conducerile unipolare ale membrelor și s-a constatat din punct de vedere grafic că fiecare conducere standard seamănă cu unipolara care intervine cu valori pozitive în compunerea ei; respectiv, **CI** seamănă grafic cu **VL** și **C III** seamănă cu **VF**. Înțelegem acum de ce în rotațiile inimii apar în conducerile standard tipul *qR* I / *rS* III (rotația antiorară) și tipul *RS* I / *qR* III (rotația orară).

Scanned with OKEN Scanner

Cu această analiză schematică nu a fost epuizată complexitatea problemei. Se știe că diversele basculări și rotații se combină între ele. De obicei, deviația stîngă (vîrf în sus) merge împreună cu rotația antiorară și deviația dreaptă (vîrf în jos), cu rotația orară. În aceste cazuri, modificările *QRS* analizate mai sus nu se contrazic între ele și tipul *complexului QRS* rămîne în linii mari așa cum a fost descris. Sînt însă posibile și alte combinații (de exemplu deviație stîngă, cu rotație orară) și în aceste cazuri *complexul QRS* suferă alte modificări, care se analizează și se interpretează mult mai anevoie.

Segmentul ST, care are, bineînțeles, aceeași semnificație ca și în conducerile standard, este izoelectric în toate conducerile unipolare ale membrelor, oricare ar fi axa electrică a inimii.

Unda T în conducerile unipolare ale membrelor. Pentru explicarea *undei T* în conducerile unipolare ale membrelor trebuie să reamintim că procesul de repolarizare începe la epicard, și mai ales în regiunea apicală, de unde apoi se propagă în restul miocardului ventricular. Înțelegem deci că *unda T* va fi pozitivă în conducerea unipolară față de care regiunea apicală se găsește proximal. Cu cît vîrful inimii se situează mai departe de o conducere unipolară, cu atît voltajul pozitiv al *undei T* scade, tinzînd să devină izoelectric sau difazic. Cînd vîrful inimii se situază distal față de electrodul explorator, *unda T* va fi negativă.

În condiții fiziologice, oricare ar fi poziția inimii și a *axei QRS* (cuprinsă între 0 și +90°), regiunea apicală se situează totdeauna distal față de umărul drept (punctul **R**) și proximal față de regiunea inguinală stîngă (punctul **F**). Față de umărul stîng (punctul **L**), regiunea apicală poate fi situată proximal în cazurile de inimă „culcată"; cînd însă inima este verticalizată, vîrful se depărtează de umărul stîng și tinde să se situeze într-o zonă distală.

În conducerile unipolare ale membrelor, *unda T* va avea deci următorul aspect:

În **VR**, *unda T* este obligatoriu negativă și de amplitudine mare. Orice *undă T* pozitivă sau chiar izoelectrică în **VR** trebuie considerată ca patologică.

În **VF**, *unda T* este obligatoriu pozitivă, cu atît mai amplă cu cît axa inimii tinde spre verticalizare. Uneori, în cazurile de axă „culcată", cînd regiunea apexiană se situează departe de regiunea inguinală, voltajul *undei T* poate să scadă, tinzînd spre izoelectric.

În **VL**, *unda T* are un aspect extrem de variabil, după poziția inimii. In poziții absolut normale, *unda T* este pozitivă, dar

Scanned with OKEN Scanner

mai puțin amplă decît în VF. Dacă axa inimii se „culcă" spre stînga, amplitudinea pozitivă a *undei T* crește. Dacă însă axa se verticalizează, *unda T* scade, tinde să devină izoelectrică, ba chiar să capete valori negative. Pentru ca această *undă T* negativă în VL să nu aibă o semnificație patologică, trebuie neapărat să fie îndeplinite două condiții grafice: 1) acest *T* negativ din VL trebuie să fie mai puțin amplu decît *T* negativ din VR; 2) *complexul QRS* din VL trebuie de asemenea să fie negativ (tip *rS*).

ELECTROATRIOGRAMA ÎN CONDUCERILE UNIPOLARE ALE MEMBRELOR

Conducerile unipolare ale membrelor nu prezintă un interes deosebit pentru studiul electroatriogramei. Fiziologic, depolarizarea atrială pornește de la sin, deci se depărtează de umărul drept, și unda *P* va fi negativă în VR. În VL și VF, unda *P* poate fi pozitivă, difazică sau negativă, după direcția pe care se propagă depolarizarea atrială, în raport cu electrodul explorator din punctele L și F.

UTILITATEA PRACTICĂ A CONDUCERILOR UNIPOLARE ALE MEMBRELOR

Am amintit mai sus corelația matematică dintre conducerile unipolare ale membrelor și conducerile standard. Aceste corelații reies cel mai simplu din schema triunghiului (fig. 81) în care se vede că vîrfurile triunghiului reprezintă conducerile unipolare ale membrelor, iar laturile lui sînt conducerile standard. Algebric aceste corelații sînt exprimate de ecuațiile cunoscute:

C I = VL — VR C II = VF — VR C III = VF — VL

Orice conducere bipolară este o rezultantă algebrică între două conduceri unipolare. Orice modificare electrocardiografică din conducerea unipolară își va găsi o expresie și în conducerea bipolară. Din aceste considerații reiese că, în principiu, analiza oricărei electrocardiograme se poate face numai cu ajutorul conducerilor standard și că deci conducerile unipolare ale membrelor nu sînt indispensabile.

Majoritatea autorilor admit că ele nu pot da în practică mult mai mult decît conducerile standard.

Totuși, ele oferă unele avantaje:

1. determinarea rapidă a axei electrice a oricărei unde electrocardiografice pe sistemul dublu triax (vezi mai jos);
2. interpretarea *undelor Q* din conducerile standard (vezi capitolul al IX-lea;
3. analiza *undelor T* anormale;

Scanned with OKEN Scanner

TABELUL 4

Deviațiile drepte			Axa normală			Deviațiile stîngi		
			verticală	normală	orizontalizată			
Axa între + 180 și + 150°	Axa între + 150 și + 120°	Axa între + 120 și + 90°	Axa între + 90 și + 60°	Axa între + 60 și + 30°	Axa între + 30 și 0°	Axa între 0 și — 30°	Axa între — 30 și — 60°	Axa între — 60 și — 90°
VR ++ VL ——— VF +	VR + VL ——— VF ++	VR — VL —— VF+++	VR —— VL — VF +++	VR ———— VL + VF ++	VR ———— VL ++ VF +	VR —— VL +++ VF —	VR — VL +++ VF ——	VR + VL ++ VF ———

4. explicarea cazurilor de hipertrofie ventriculară fără deviere de axă electrică;

5. identificarea unor blocuri de ramură.

CORELAȚIA DINTRE UNIPOLARELE MEMBRELOR ȘI CONDUCERILE TORACICE

Au fost făcute unele tentative de a stabili o corelație între conducerile unipolare ale membrelor și conducerile precordiale. Acest deziderat nu pare să fie realizabil în mod riguros matematic, din mai multe motive; în primul rînd fiindcă vectorii spațiali sînt analizați în planuri diferite, apoi conducerile precordiale nu pot fi standardizate absolut precis etc.

SISTEMUL DUBLU TRIAXIAL

După cum am văzut, acest sistem se realizează introducînd în sistemul triaxial al conducerilor standard cele trei axe ale conducerilor unipolare ale membrelor (fig. 82). Acest sistem dublu triax poate fi utilizat pentru determinarea rapidă *a axei QRS* în cazurile în care avem la dispoziție conducerile standard și conducerile unipolare ale membrelor.

Se alege dintre aceste șase conduceri, aceea în care *complexul QRS* prezintă valoarea maximă (valoarea absolută, pozitivă sau negativă). Axa conducerii respective ne dă aproximativ direcția *axei QRS*. Sensul vectorului este dat de valoarea pozitivă sau negativă a *complexului QRS*: dacă *QRS* este pozitiv, atunci vectorul este orientat spre extremitatea pozitivă a conducerii și invers (vezi exemplele din fig. 84 și 85).

Tot pentru determinarea aproximativă (pe sectoare de 30°) a axelor, după înălțimea și sensul undelor electrocardiografice în conducerile unipolare ale membrelor, se poate utiliza tabelul alăturat (tabelul 4).

Scanned with OKEN Scanner

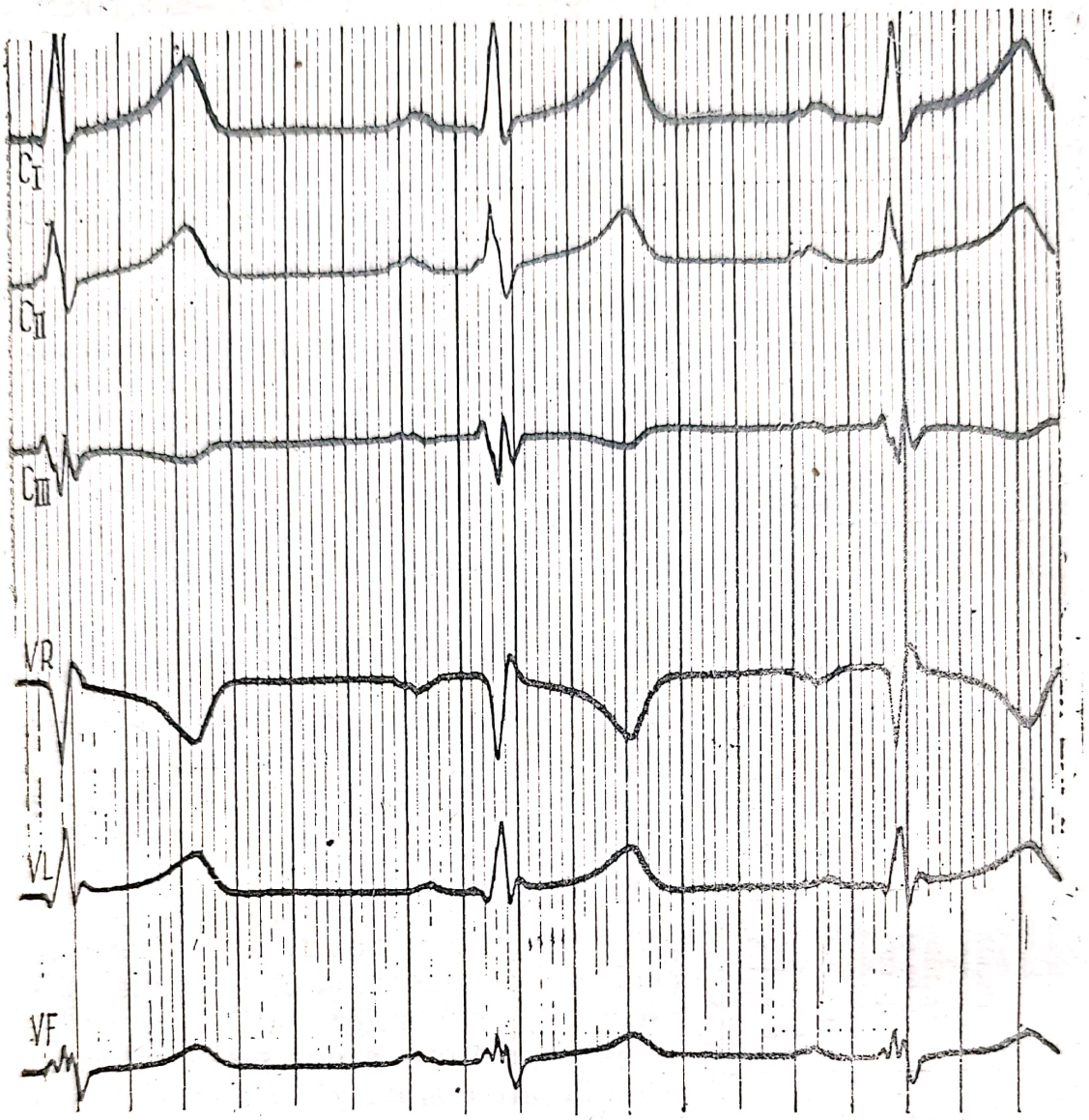

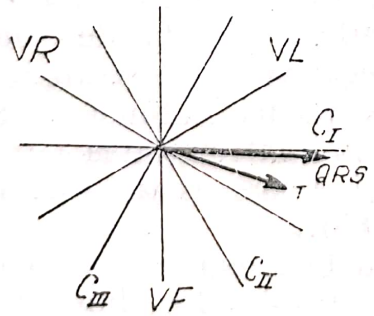

Fig. 84.—*Un exemplu de determinare a axei medii QRS și a axei medii T cu ajutorul sistemului dublu triax. Axa medie QRS*: cea mai mare valoare *QRS* este în **C I** și în **VR**, deci *axa QRS* se situează între axa **C I** și axa **VR**, mai aproape de **C I** (unde valoarea e maximă. Valoarea fiind pozitivă, vectorul are sensul spre extremitatea pozitivă a axei **C I**.

Axa medie T: cea mai mare valoare *T* este în **C I** și în **VR** (valoare aproximativ egală), deci *axa T* se situează între **C I** și **VR** (cam la mijloc). Valoarea fiind pozitivă în **C I** și negativă în **VR**, vectorul are sensul înspre extremitatea pozitivă a axei **C I** (respectiv înspre extremitatea negativă a axei **VR**).

Scanned with OKEN Scanner

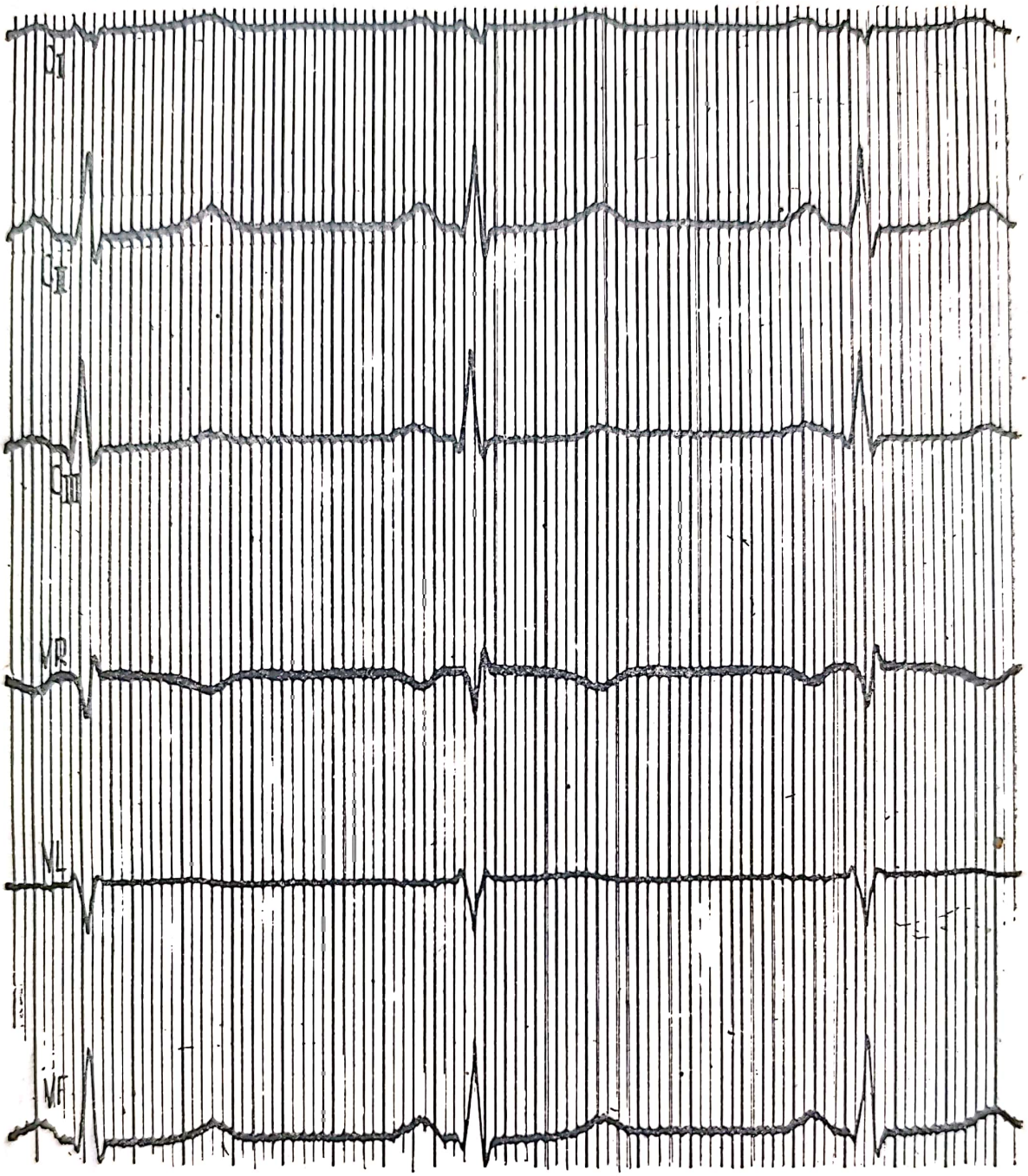

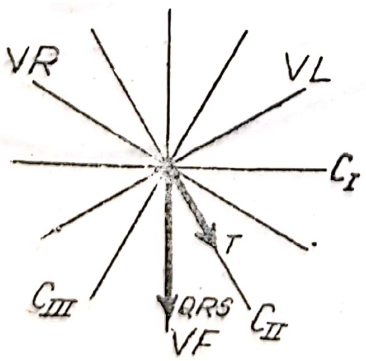

Fig. 85. — *Alt exemplu de determinare a axelor pe sistemul dublu triax. Axa QRS*: valoare mare și egală în **C II** și **C III**, cea mai mare valoare în **VF**. *Axa QRS* situată între **C II** și **C III**, chiar pe axa **VF**. Valorea fiind pozitivă în **VF**, vectorul este îndreptat spre extremitatea pozitivă a conducerii **VF**.

Axa T: valoarea cea mai mare și pozitivă în **C II**; direcția și sensul vectorului pe axa **C II** spre extremitatea ei pozitivă.

Scanned with OKEN Scanner

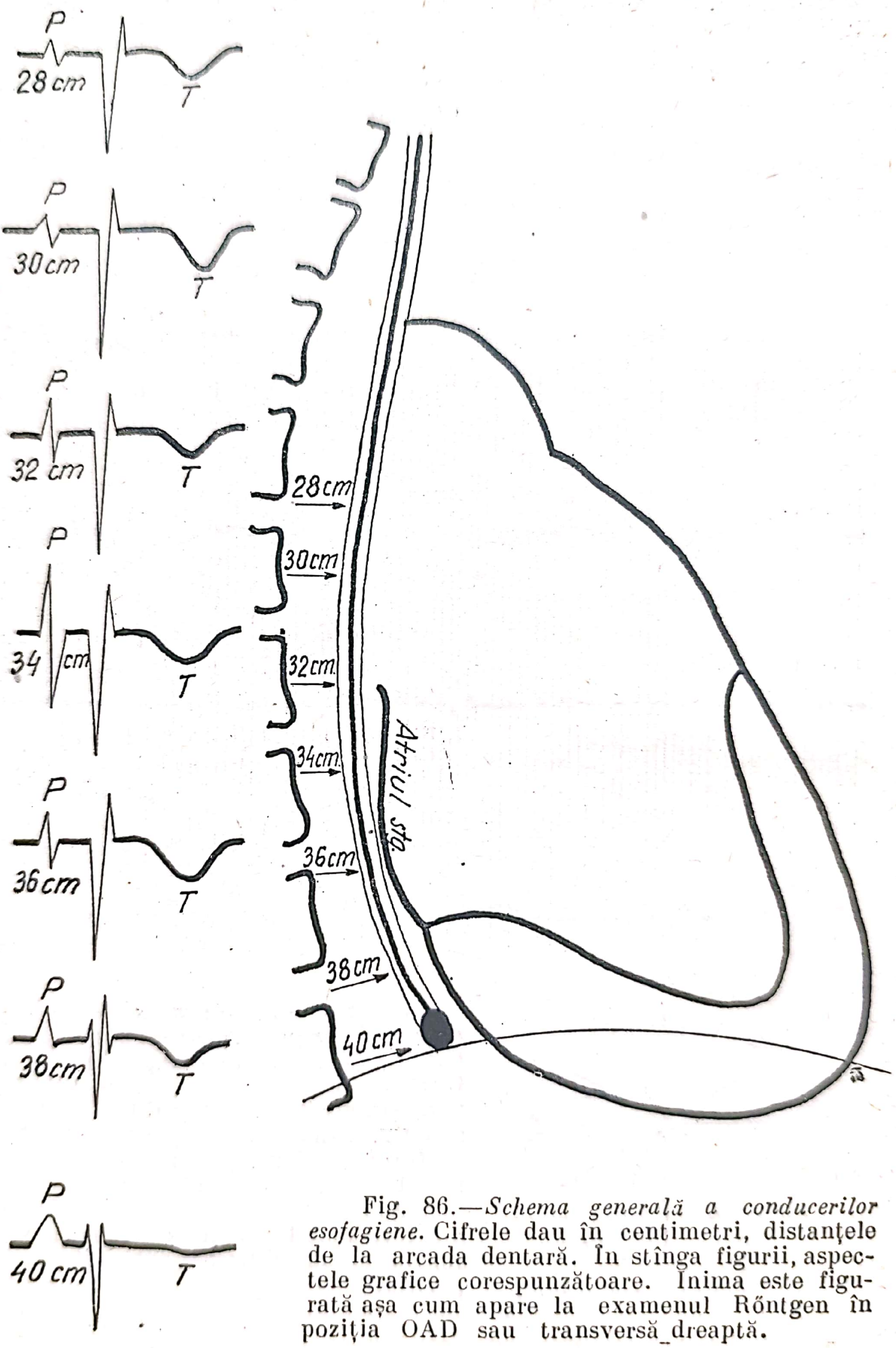

Fig. 86.—*Schema generală a conducerilor esofagiene.* Cifrele dau în centimetri, distanţele de la arcada dentară. În stînga figurii, aspectele grafice corespunzătoare. Inima este figurată așa cum apare la examenul Röntgen în poziția OAD sau transversă dreaptă.

Scanned with OKEN Scanner

CONDUCERILE ESOFAGIENE

Aceste conduceri se înregistrează cu un electrod indiferent și cu un electrod explorator introdus în esofag. Ele permit explorarea unor regiuni posterioare ale inimii, inaccesibile celorlalte conduceri.

Electrodul indiferent. Se utilizează electrodul V sau eventual gamba stîngă.

Electrodul explorator este o sondă de cauciuc tip „Einhorn" prin care trece o sîrmă de cupru legată la capătul sondei de o olivă metalică (cupru).

Cum se procedează în practică. Sonda este înghițită de bolnav pînă la diviziunea 40 cm (la arcada dentară). Comutator pe C III, firul verde la electrodul explorator și firul galben la electrodul indiferent. Apoi se înregistrează succesiv mai multe grafice, extrăgînd puțin cîte puțin sonda. Se pot astfel înregistra 7 electrocardiograme esofagiene, extrăgînd sonda din 2 în 2 cm, de la diviziunea 40 cm pînă la diviziunea 28 cm (fig. 86). Eventual, pentru mai multă precizie, se poate controla la röntgen în O. A. D., fiecare poziție a olivei metalice înainte de înregistrare.

Electroatriograma. Conducerile esofagiene permit un studiu amănunțit al depolarizării atriale. În toate pozițiile, dar mai ales la 34 și 36 cm de arcada dentară, electrodul explorator înregistrează un complex de depolarizare atrială bi- sau trifazic, de un voltaj care poate să atingă 1 milivolt pentru fiecare undă în parte. În cazurile de disociație atrio-ventriculară, se pot înregistra prin conducerile esofagiene electroatriograme care să arate și partea lor finală, adică unda de repolarizare atrială. Acest T_a este totdeauna de sens opus complexului de depolarizare atrială.

Electroventriculograma. Oricare ar fi poziția electrodului esofagian, el privește totdeauna fața endocardică a ventriculilor. Deci complexul de depolarizare ventriculară va fi totdeauna negativ, de tip *QS* sau *Qr*. Pe de altă parte, apexul fiind totdeauna distal față de electrodul explorator, *T* este negativ în toate conducerile esofagiene (fig. 86).

GENERALIZARE ȘI CONCLUZII

După trecerea în revistă a tututor conducerilor uzuale, putem formula unele principii generale, ale unei concepții vectoriale a electrocardiogramei.

Orice conducere electocardiografică poate fi considerată ca o axă. Această axă are o direcție în spațiu și un sens. Direcția în spațiu este determinată de punctul de aplicare a electrozilor; sensul este determinat de felul în care se fac legăturile cu galvanometrul.

Scanned with OKEN Scanner

Direcția conducerii este determinată:

— în conducerile bipolare, de linia care unește punctele de aplicare a celor doi electrozi; de exemplu: **R → L = C I**;

— în conducerile unipolare, de linia care unește centrul electric al inimii cu punctul de aplicare a electrodului explorator; de exemplu:

o → L = VL sau **o → V4 = V4.**

Sensul conducerii este determinat de felul în care se fac legăturile cu galvanometrul. Extremitatea de care se leagă borna pozitivă a galvanometrului este extremitatea pozitivă a conducerii, și invers. Convențional, legăturile se fac astfel:

— în conducerile bipolare (standard), extremitatea pozitivă a conducerii este extremitatea mai apropiată de regiunea apexiană a inimii (punctul **L** în **C I** și punctul **F** în **C II** și **C III**);

— în conducerile unipolare, extremitatea pozitivă a conducerii este totdeauna punctul în care se aplică electrodul explorator.

Vectorii de depolarizare și de repolarizare din spațiu se proiectează pe aceste axe, conform legilor de proiecție a unui vector pe o axă. Aceste proiecții sînt reprezentate grafic de unde electrocardiografice.

Mărimea (amplitudinea) undelor electrocardiografice depinde de mărimea vectorului, de depărtarea vectorului, dar mai ales de înclinația pe care o are vectorul față de axa respectivă. Cînd vectorul are o direcție paralelă cu axa, unda electrocardiografică va fi mare, iar dacă vectorul este perpendicular pe axă, unda electrocardiografică va fi nulă.

Sensul pozitiv sau negativ al undei electrocardiografice depinde de sensul vectorului față de sensul axei. Cînd vectorul și axa au același sens, unda electrocardiografică va fi pozitivă; în caz contrar, unda electrocardiografică este negativă.

Corpul uman fiind un mediu conductor, există o infinitate de conduceri (adică axe pe care se proiectează vectorii din spațiu). Dintre acestea au fost alese și standardizate un anumit număr de conduceri bipolare și unipolare. Ele au fost analizate în capitolele precedente. Observăm că aceste conduceri se situează în planuri diferite (fig. 87) (fig. 89).

În planul frontal se găsesc conducerile bipolare standard și conducerile unipolare ale membrelor. Ele delimitează un triunghi echilateral, laturile fiind conducerile standard și vîrfurile, reprezentînd conducerile unipolare ale membrelor.

Într-un plan aproximativ orizontal se găsesc conducerile precordiale (V1 — V6), descriind în jurul inimii un segment de elipsă care poate fi prelungit latero-posterior (V 7, V 8 etc). Conducerile esofagiene trebuie considerate tot ca aparținînd planului orizontal.

Scanned with OKEN Scanner

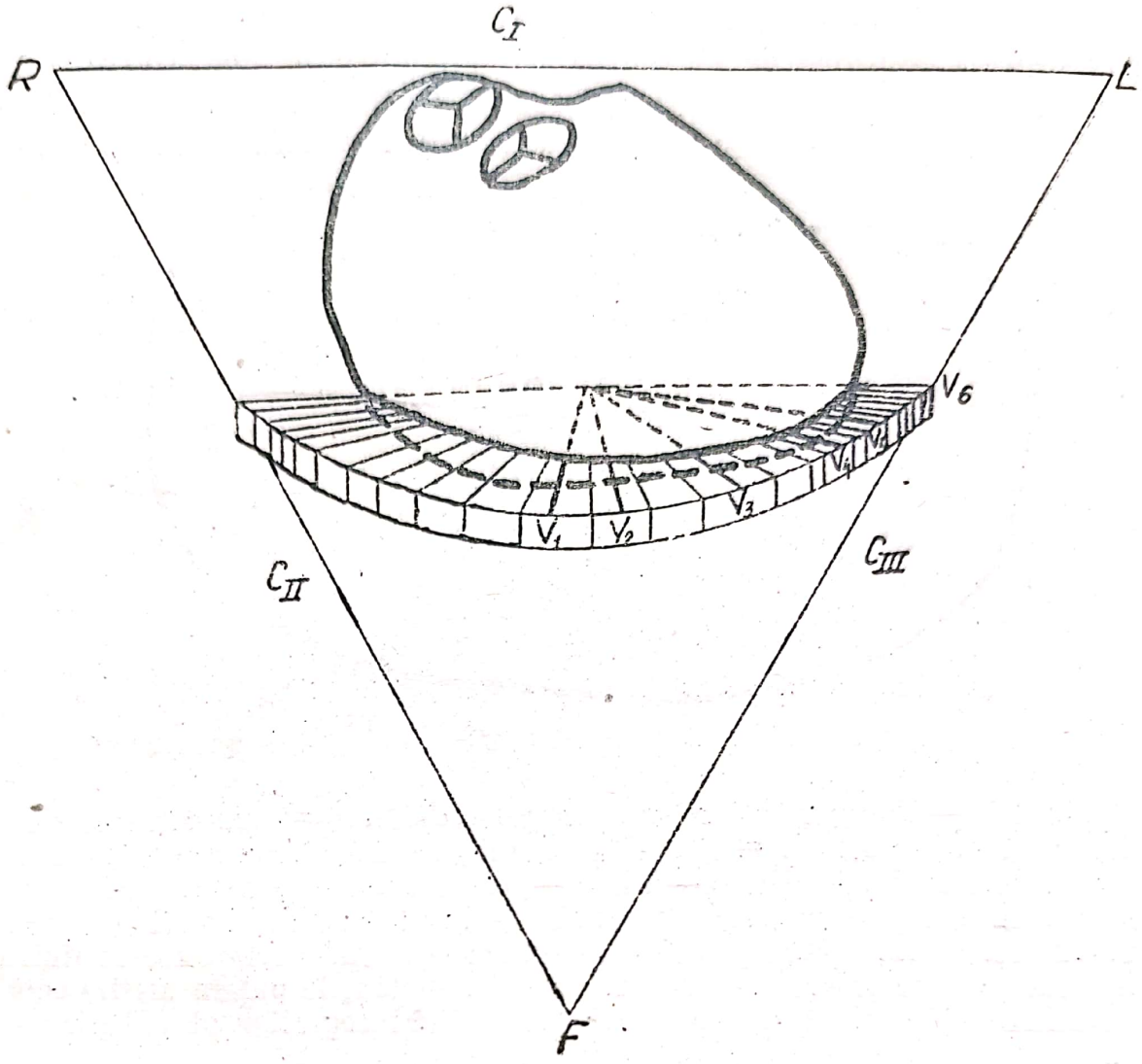

Fig. 87. — *Conducerile planului frontal și ale planului orizontal.* Pe figură se poate constata că volumul cardiac este explorat în două direcții spațiale diferite.

Conducerile standard și conducerile unipolare ale membrelor explorează evenimentele electrice care se produc în planul frontal, în special vectorii cu o orientare paralelă cu planul frontal.

Conducerile precordiale explorează fapte electrice care se produc în planuri orizontale, adică mai ales vectorii cu o orientare antero-posterioară sau postero-anterioară și care nu sînt accesibili conducerilor planului frontal.

Ca urmare a progreselor realizate în studiul fenomenelor electrofiziologice, noțiunea axelor electrice a luat o dezvoltare mult mai mare și dintr-o problemă plană a devenit o problemă spațială. Într-o analiză electrocardiografică completă se cere astăzi determinarea axelor electrice în spațiu.

Orientarea în planul frontal este bine studiată și bine standardizată. Se obține, conform principiilor triunghiului Einthoven, pe sistemul triaxial sau dublu triaxial. Orientarea în planul orizontal este dată de aspectul undelor electrocardiografice în conducerile precordiale. Ele sînt bine studiate, dar mai greu de

Scanned with OKEN Scanner

standardizat, din cauza impreciziunii relative, atît a poziției electrodului explorator (punctul de aplicare a electrodului pe torace), cît și a electrodului indiferent (punctul o, adică centrul electric al inimii). Printr-o metodă foarte aproximativă se poate

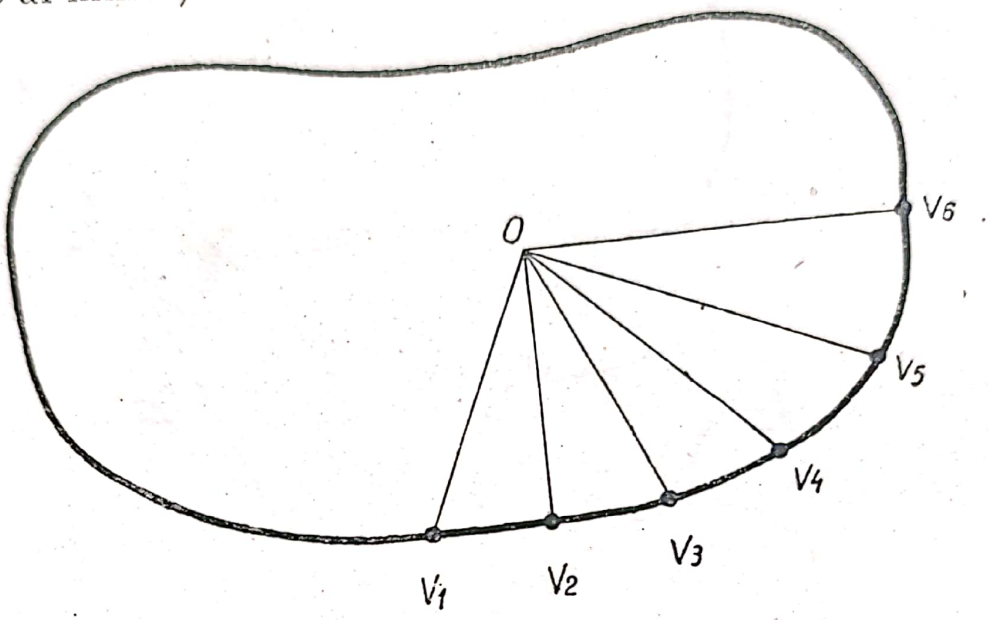

Fig. 88. — *Diagrama conducerilor precordiale.* o = centrul electric al inimii; V1, V2, V3, etc. = punctele de aplicare ale electrodului explorator pe peretele toracic. Liniile o — V1, o — V2 etc. reprezintă conducerile precordiale, în care punctul o este extremitatea indiferentă și punctele respective V1, V2 etc. extremitatea pozitivă a conducerii. Considerînd aceste linii ca niște axe pe care se proiectează vectorii din spațiu, le putem utiliza pentru determinarea aproximativă a proiecției vectorilor integrali pe planul orizontal. Pentru aceasta au fost propuse două metode.

Prima metodă. Se calculează suprafața complexului *QRS* în fiecare din conducerile precordiale, însumînd algebric valorile pozitive și negative ale undelor respective. Conducerea în care se găsește cea mai mare valoare absolută dă direcția aproximativă a vectorului. Sensul vectorului este dat de valoarea pozitivă sau negativă obținută: dacă valoarea rezultantă este pozitivă, vectorul se îndreaptă înspre electrodul explorator; dacă valoarea rezultantă este negativă, vectorul, cu originea în o, se depărtează de electrodul explorator.

A doua metodă. După calcularea suprafețelor rezultante în fiecare conducere, se alege valoarea rezultantă cea mai mică. Direcția vectorului este perpendiculară pe conducerea în care valoarea rezultantă este mai mică. Sensul vectorului este determinat de valoarea pozitivă sau negativă a complexului *QRS* în celelalte conduceri.

Ambele metode sînt foarte aproximative, dar suficiente pentru a da în clinică o idee asupra orientării vectorului în planul orizontal. Bineînțeles că pe aceleași principii se poate determina și orientarea aproximativă a celorlalți vectori: vectorul *T* și vectorul *P*.

determina orientarea vectorilor în planul orizontal după aspectul undelor electrocardiografice în conducerile precordiale (fig. 88).

Orientarea în planul sagital nu a fost studiată pînă în prezent. Se poate avea o noțiune aproximativă prin determinarea axelor electrice în celelalte două planuri.

Scanned with OKEN Scanner

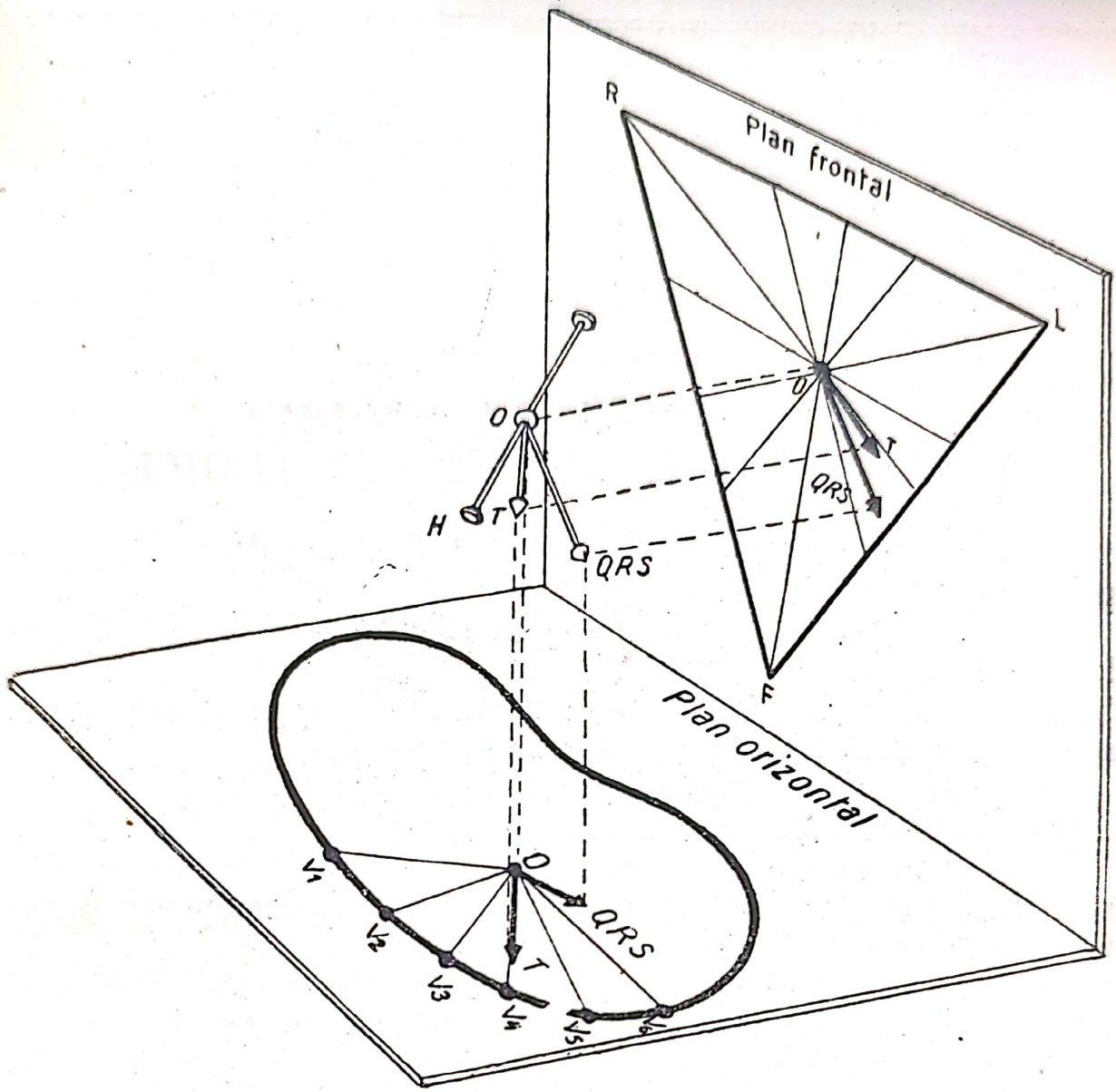

Fig. 89. — *Imaginea sintetică (în spațiu) a conducerilor electrocardiografiei uzuale.* H = axul anatomic (baza-vîrf) al inimii; *QRS* și *T* = vectorii integrali în spațiu și proiecțiile lor pe planul frontal și pe planul orizontal; o = centrul electric al inimii; **R, L, F** = triunghiul Einthoven și sistemul dublu triax din planul frontal; **V1, V2, V3** etc. = punctele de aplicare ale electrodului explorator în conducerile precordiale. Schema înfățișează un aspect normal. Se observă că ambii vectori sînt orientați spre stînga și în jos; din acest motiv, proiecția pe planul frontal apare înclinată spre stînga și în jos, *vectorul T* ceva mai la stînga decît *vectorul QRS*. Se mai observă însă că *vectorul T* este înclinat în jos și înainte, pe cînd *vectorul QRS* este înclinat în jos și înapoi; din acest motiv, proiecțiile pe planul orizontal se depărtează între ele, *vectorul T* fiind orientat spre peretele toracic antero-lateral, pe cînd *vectorul QRS* este dirijat postero-lateral.

Studiul acestor probleme spațiale a fost perfecționat prin introducerea în practică a vectocardiografiei.

Orientarea aproximativă care se obține prin determinările electrocardiografice arătate mai sus este însă suficientă pentru nevoile clinice curente.

Scanned with OKEN Scanner

INTRODUCERE LA STUDIUL ELECTROCARDIOGRAMEI PATOLOGICE

Analiza unei electrocardiograme urmărește două obiective principale:

1. determinarea modificărilor cronologice și stabilirea ritmului cardiac;

2. studiul modificărilor morfologice ale diverselor componente, adică unde și segmente electrocardiografice.

Determinarea modificărilor cronologice nu necesită decît o concepție clară a fiziologiei normale și patologice a contracției cardiace.

Studiul modificărilor morfologice necesită însă un raționament mult mai complex, trebuind să se recurgă în permanență la noțiunile de electrofiziologie miocardică.

Din aceste considerente este bine ca electrocardiograma să fie concepută ca o succesiune de electroatriograme și de electroventriculograme care să fie analizate independent unele de altele, amintindu-ne că fenomenele electrice simultane se sumează algebric și că, deci, înscrierea lor grafică este o rezultantă unică.

După analiză se trece la un raționament de sinteză prin care trebuie să ajungem la un diagnostic electrocardiografic (vezi capitolul al XX-lea), pe baza datelor culese. În elaborarea acestui diagnostic, datele clinice sînt de cea mai mare importanță. Electrocardiograma nu trebuie să fie o „probă de laborator" ci un instrument de lucru al clinicianului, ca și examenul röntgenologic.

Din motive didactice, în cele ce urmează, *electrocardiograma patologică*, va fi studiată astfel:

Partea a II-a: Electrocardiograma patologică. Modificările morfologice ale electroventriculogramei.

Anexă: Modificările electroatriogramei.

Partea a III-a: Electrocardiograma patologică. Modificările cronologice ale electrocardiogramei. Aritmiile.

Partea a IV-a: Valoarea și utilitatea practică a electrocardiogramei.

PARTEA A II-a

ELECTROCARDIOGRAMA PATOLOGICĂ

MODIFICĂRILE MORFOLOGICE ALE ELECTROVENTRICULOGRAMEI

MODIFICĂRILE ELECTROATRIOGRAMEI

Scanned with OKEN Scanner

MODIFICĂRILE MORFOLOGICE ALE ELECTROVENTRICULOGRAMEI

Introducere. Acest capitol vast, de cea mai mare importanță practică, a fost mult studiat prin metode empirice și abia acum începe să fie precizat datorită metodelor științifice: conducerii unipolare, vectodiagrame, gradient ventricular.

Pe baza celor cunoscute despre fenomenele electrofiziologice ale depolarizării și repolarizării ventriculare, putem spune că aceste modificări rezultă din următoarele cauze principale.

— În stadiul de depolarizare: 1) o întîrziere a conducerii în fascicul (sau în ramurile de dispersiune); 2) o întîrziere a conducerii în masa miocardului; 3) existența unei zone miocardice distruse, lipsită de proprietățile ei electrofiziologice.

— În stadiul depolarizat: 1) existența unor zone sau regiuni miocardice lezate; 2) o scurtare sau o prelungire a duratei excitației în toată masa miocardului sau în unele regiuni, acest proces fiind apoi urmat

— În stadiul de repolarizare, de o accelerare sau de o întîrziere a repolarizării în toată masa miocardului sau în unele regiuni.

Dacă la aceste cauze mai adăugăm modificările care rezultă din *devierea axei anatomice*, precum și cele consecutive *modificărilor configurației cardiace*, ne dăm seama la ce schimbări complexe poate fi supusă electroventriculograma.

Pentru înțelegerea și justa interpretare a electroventriculogramei pe baze științifice, vom adopta următoarea metodă de expunere:

1. Analiza aspectului grafic obligatoriu în conducerile standard și minimum două precordiale (V2 și V5). În unele cazuri este necesar să se cerceteze toată seria derivațiilor precordiale (V1—V6), unipolarele membrelor, ba chiar vectodiagrama și gradientul.
2. Semnificația electrofiziologică a modificărilor constatate.
3. Interpretarea fizio- și anatomopatologică a acestor modificări.
4. Semnificația lor clinică.

Din punct de vedere grafic, electroventriculograma este formată din două porțiuni: partea inițială, complexul *QRS*, care reprezintă depolarizarea și partea finală, segment *ST* și unda *T*, care formează un tot fiziologic, ce rezumă repolarizarea.

Modificările care interesează *QRS* sînt legate de o tulburare a depolarizării. Cele care interesează *ST* și *T* se datoresc unei tulburări a repolarizării; cînd survin izolat le numim *modificări ST* și *T primare*; cînd apar consecutiv devierile de axă *QRS*, se numesc *modificări ST* și *T secundare*.

În capitolele ce urmează vor fi descrise:

Capitolul al VII-lea. **Modificările secundare ST și T**

Aceste modificări sînt consecutive devierilor patologice de axă *QRS*. Același mecanism fiziopatologic care afectează depolarizarea, influențează și repolarizarea.

Capitolul al VIII-lea. **Modificările primare ST și T**

Acestea pot fi precedate sau nu de modificări *QRS*. Mecanismul lor de producere este constituit de tulburarea repolarizării.

Capitolul al IX-lea. **Modificările izolate QRS**

Aceste modificări pot fi urmate sau nu de modificări primare *ST* și *T*. Mecanismul lor de producere este o tulburare a depolarizării.

Astfel au fost analizate, în general, toate modificările morfologice ale electroventriculogramei.

Capitolul al X-lea. **Electrocardiograma în infarctul miocardic**

Avînd în vedere importanța electrocardiogramei în diagnosticul infarctelor miocardice, acest studiu este reluat aci într-un capitol de ansamblu.

Capitolul al XI-lea. **Complexe mici; modificări de durată Q — T**

Aci vor fi trecute în revistă unele aspecte particulare ale electroventriculogramei.

★

Înainte de a începe studiul important al modificărilor electroventriculografice este bine să recapitulăm noțiunile esențiale asupra devierilor de axă *QRS* și *T*, și asupra semnificației lor fizio- și anatomopatologice.

Scanned with OKEN Scanner

Într-un capitol precedent au fost analizate axele electrice și variațiile lor fiziologice (capitolul 5). Am văzut că ele se analizează și se apreciază după înălțimea și sensul *undelor QRS* și *T*, precum și după înfățișarea complexului *QRS* în conducerile standard și unipolare ale membrelor. Putem astfel distinge devierile stîngi și drepte ale *axei medii QRS* și putem aprecia dacă ele se datoresc unei rotații în sensul antiorar sau în sens orar a buclei vectoriale din spațiu (cele două aspecte fundamentale ale *complexului QRS*: tipul *qR* I/*rS* III și tipul *RS* I/*qR* III).

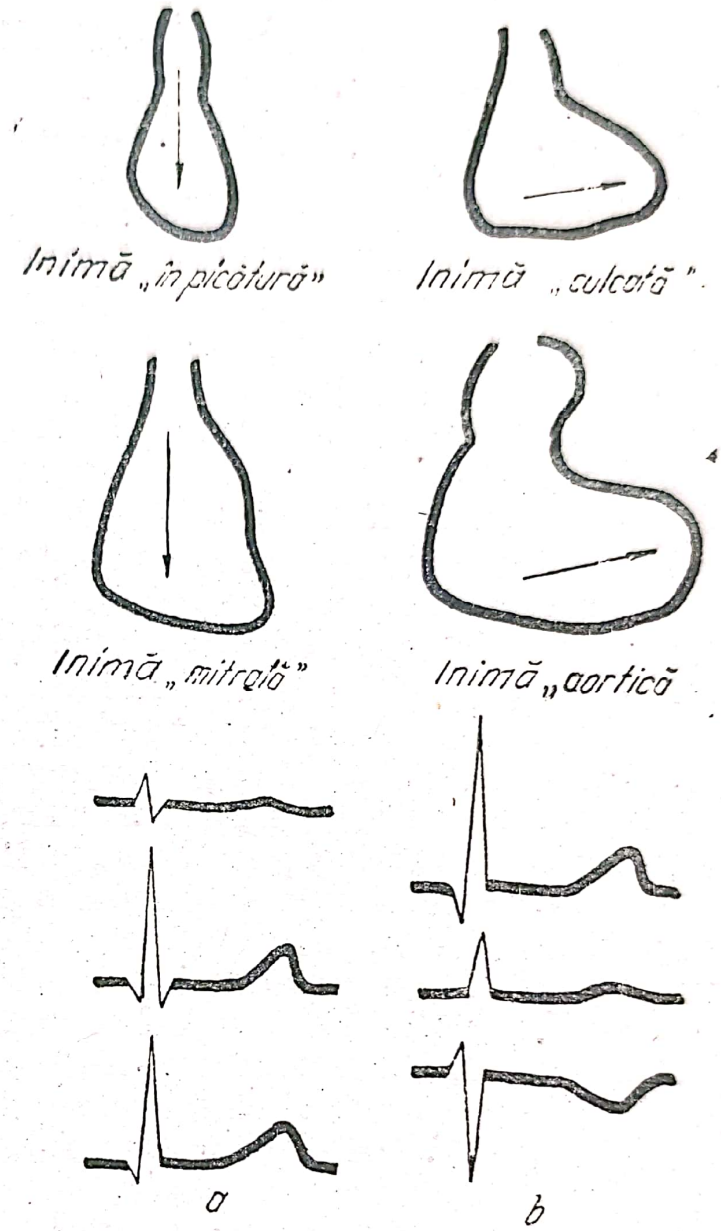

Fig. 90. — *Deviații simple de axă. Tipuri „de poziție"*. *a* — Un exemplu de axă verticală (început de deviere dreaptă); acest aspect poate fi constatat, atît într-un caz de inimă verticalizată („inimă în picătură"), cît și într-un caz de inimă configurată „mitral".
b — Un exemplu de deviație stîngă; acest aspect poate fi constatat atît într-un caz de inimă „culcată" cît și într-un caz de inimă configurată „aortic".

Atragem din nou atenția asupra faptului că aceste modificări pot fi datorite numai unei schimbări de poziție a inimii sau pot fi condiționate de o modificare a configurației cardiace. În figura 90 sînt schematizate două aspecte frecvente ale electrocardiogramei standard: un aspect de axă verticală (fig. 90 a) și un aspect de deviație stîngă (fig. 90 b). Primul aspect poate fi datorit unei inimi „în picătură" (deci o simplă modificare de poziție) sau unei inimi configurate „mitral" (deci o modificare a configurației cardiace). Al doilea aspect se poate observa în cazul unei inimi orizontalizate pe diafragma ridicată sau poate să corespundă unei inimi de configurație „aortică", cu modificare

Scanned with OKEN Scanner

importantă a volumului cardiac. Modificările de *axă QRS*, deci, nu au — în sine — o valoare prea mare și nu permit nici măcar diferențierea dintre o simplă schimbare de poziție sau una de configurație a inimii. Totuși, în această privință trebuie făcută o distincție categorică între tipurile stîngi și cele drepte. Deviația stîngă, chiar importantă, poate fi în legătură cu o simplă schimbare de poziție; valoarea ei pentru diagnostic este deci destul de redusă. Deviația dreaptă are însă o semnificație mult mai importantă: în afară de cazurile în care o cauză evident extracardiacă (de exemplu o pleurezie, un pneumotorax etc.) produce o deplasare importantă a inimii spre dreapta, deviația dincolo de +90° a *axei QRS* se datorește totdeauna unei modificări de configurație sau unei leziuni miocardice.

În general, devierile de *axă QRS*, considerate izolat, oferă un interes practic destul de redus. Studiate însă comparativ cu *axa medie T*, ele capătă o valoare mult mai mare. Reamintim că în devierile simple de axă (așa-zisele „tipuri de poziție") se observă o concordanță între devierea *axei QRS* și a *axei T*, neexistînd între ele nici o dislocare angulară. Deviația stîngă simplă (tipul de poziție stîngă) arată o rotație la stînga a *axei QRS* și a *axei T*. Rezultă deci totdeauna o *undă T* negativă în **C III** (fig. 41 A, 90 b, 93). În tipul de poziție drept, verticalizarea *axei QRS* atrage după sine și verticalizarea *axei T*. Rezultă o *undă T* de voltaj redus în **C I** și un *T* pozitiv, de voltaj mare în **C III** (fig. 41 B, 90 a). Atunci cînd *axa T* nu urmează devierea *axei QRS*, adică atunci cînd apare o discordanță între devierea *axei T* și a *axei QRS*, s-a produs o dislocare angulară a axelor care indică un proces patologic.

În rezumat, concluzia care se desprinde din studiul axelor electrice *QRS* și *T* se poate formula astfel:

Devierile simple de axe, cu păstrarea concordanței între *axa QRS* și *axa T*, constituie o prezumție (*dar nu o certitudine*) de inimă normală.

Apariția discordanței, cu dislocare angulară mare (peste 60°) între *axa QRS* și *axa T* ne dă certitudinea unei modificări a configurației cardiace (= modificările secundare *ST-T*) sau unei leziuni miocardice (= modificările primare *ST-T*). Aceste probleme vor fi analizate în capitolul al VII-lea și al VIII-lea.

Scanned with OKEN Scanner

Capitolul al VII-lea

MODIFICĂRILE QRS URMATE DE MODIFICĂRI SECUNDARE ST și T

Între graficele de deviere simplă a *axelor QRS* și *T*, descrise mai sus (așa-zisele „tipuri de poziție") și aspectele de „bloc de ramură", cu *QRS* lărgit, crestat și aspect difazic al electroventriculogramei, se situează o serie de aspecte de deviere de axă, care arată deformări mai mult sau mai puțin pronunțate, cu următoarele caracteristici:

— *QRS* de voltaj mare dar de sens opus în **I** și **III**;

— *QRS* de durată maximă: 0,08 — 0,10 sec.;

— *ST* și *T* cu tendința de a se opune în fiecare conducere lui *QRS*;

— cînd *T* este difazic sau negativ, negativitatea este preterminală.

Trebuie să remarcăm că aceste aspecte, care sînt foarte frecvente, exprimă totdeauna o modificare a configurației cardiace și de aceea le vom numi „deviații patologice de axă". Din punct de vedere grafic distingem două grade:

tipul patologic de deviere de axă (stîng sau drept),

tipul așa-zis de „preponderență ventriculară" (stîng sau drept) cărora le urmează aspectul de *bloc de ramură „tipic"* (stîng sau drept).

TIPUL PATOLOGIC DE DEVIERE DE AXĂ

TIPUL STÎNG PATOLOGIC (fig. 91, 93, 94)

În conducerile standard, aspect de deviere puternică la stînga cu rotația antiorară (tip. *qRI/rS* III), cu *R* I și *S* III de voltaj mare. În **conducerea I**, *Q* este reprezentat, pe cînd în **C III** lipsește. *ST* are tendința să se opună ca sens lui *QRS* în **C I** și **C III**.

Mai ales în **C I**, *ST* tinde să fie subdenivelat, urmat de un *T* șters, difazic sau chiar negativ. *T* III este pozitiv. În conducerea a II-a, un aspect asemănător cu **C I**, dar mai slab exprimat. În conducerile precordiale, asupra ventriculului drept (**CF2**), aspectul este normal, pe cînd asupra ventriculului stîng (**CF5**) se constată că

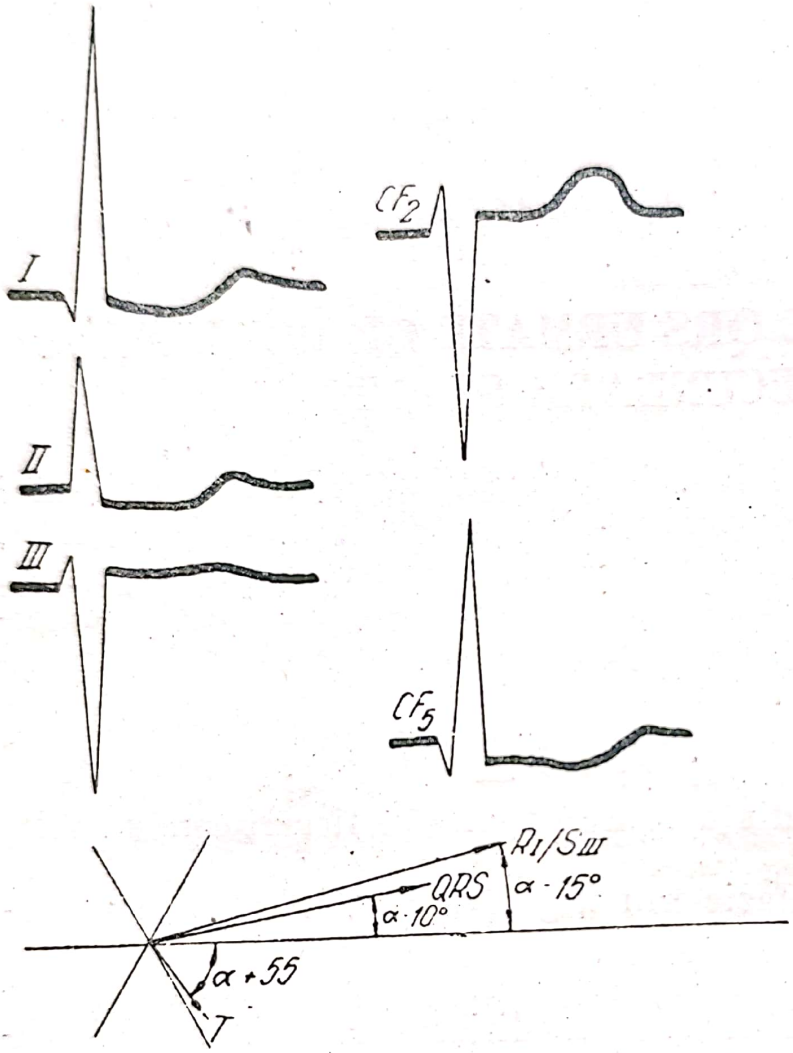

Fig. 91.—*Deviație stîngă cu modificări secundare* (tip stîng patologic de deviere de axă). Se observă începutul de dislocare al *axelor medii QRS* (—10°) și *T* (+55°).

segmentul *ST* tinde la subdenivelare și *T* devine șters, difazic sau negativ. Apariția negativității locale este neîntîrziată în toate pozițiile electrodului explorator.

TIPUL DREPT PATOLOGIC (fig. 92 și 95)

În conducerile standard, aspect de deviere dreaptă (tip *Rs* I *qR* III). *R* crește de la **C I** la **C III**, în timp ce *S* scade în aceeași măsură, astfel, încît *QRS* este negativ în **C I** și pozitiv în **C III**. În **C I**, *Q* nu este exprimat, pe cînd în **C III** se constată prezența undei *Q*. *ST* și *T* are tendința să se opună lui *QRS*: în **C III**, *ST* ușor subdenivelat urmat de *T* șters, difazic sau negativ, pe cînd în **C I**, *ST* este izoelectric urmat de *T* pozitiv. În conducerea a II-a, aspectul se apropie de cel din **C III**, în afară de cazurile

de deviație foarte pronunțată, cînd se apropie de cel din C I. În conducerile precordiale, parasternal drept și stîng (CF1 și CF2) se observă că R este mai bine exprimat decît S; uneori S lipsește cu desăvîrșire și apare chiar un mic Q, care precede pe R; ST și T tinde să se opună lui R, adică să se negativeze. Apical și extraapical (CF4 și CF5), R tinde să se micșoreze și este urmat de un S adînc; ST este izoelectric, urmat de un T pozitiv și amplu. Apariția negativității locale este neîntîrziată în toate pozițiile electrodului explorator.

Din punct de vedere electro-fiziologic și vectorial, aceste tipuri patologice de deviere de axă trebuie considerate ca rezultînd din două elemente: 1) o rotație importantă a inimii în sens antiorar sau în sens orar cu o deviere puternică a axei medii QRS (care depășește —10° la stînga sau + 110 la dreapta), 2) o întîrziere ușoară a repolarizării în regiunea miocardică stîngă sau dreaptă, de unde rezultă un început de dislocare a *axei* T, care tinde la o angulație mai mare de 60°, față de *axa* QRS.

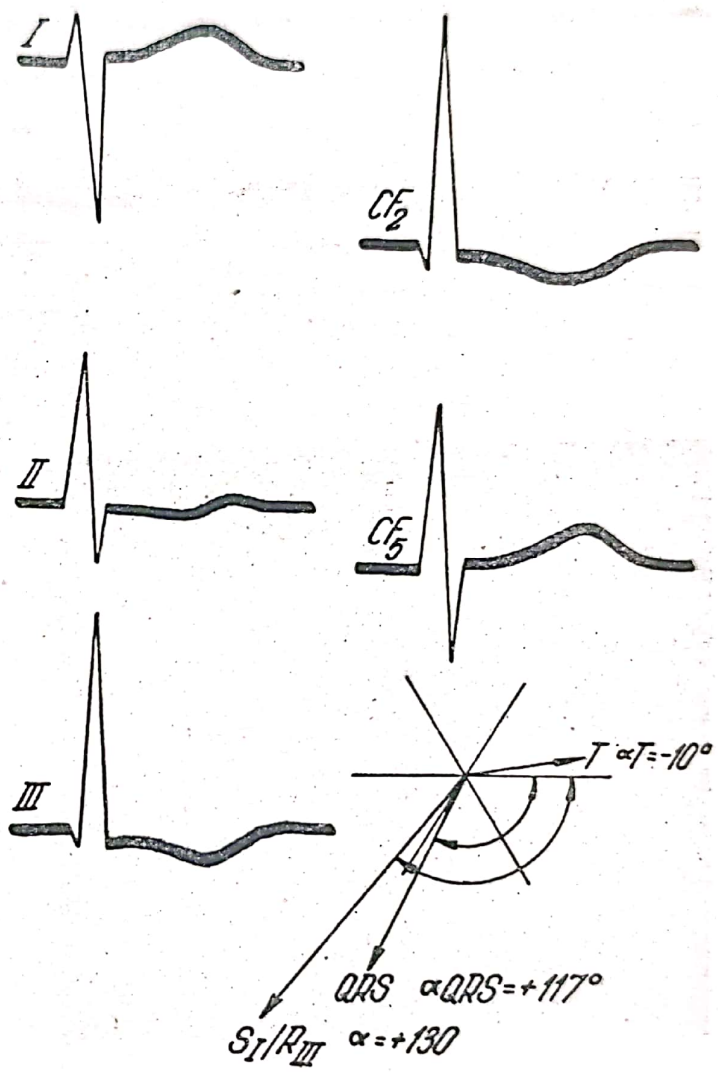

Fig. 92. — *Deviație dreaptă cu modificări secundare* (tip drept patologic de deviere de axă). Axele medii sînt complet dislocate: *axa* QRS la +130° și *axa* T la —10°.

Din punct de vedere anatomic, aceste tipuri exprimă cu certitudine o modificare a configurației cardiace și cu mare probilitate o masă miocardică stîngă sau dreaptă mai importantă.

Din punct de vedere clinic, ele se observă în cazurile incipiente de solicitare a unui ventricul, ca de exemplu: la aortici, tipul stîng patologic și la mitrali, tipul drept patologic (fig. 93, 94, 95).

Scanned with OKEN Scanner

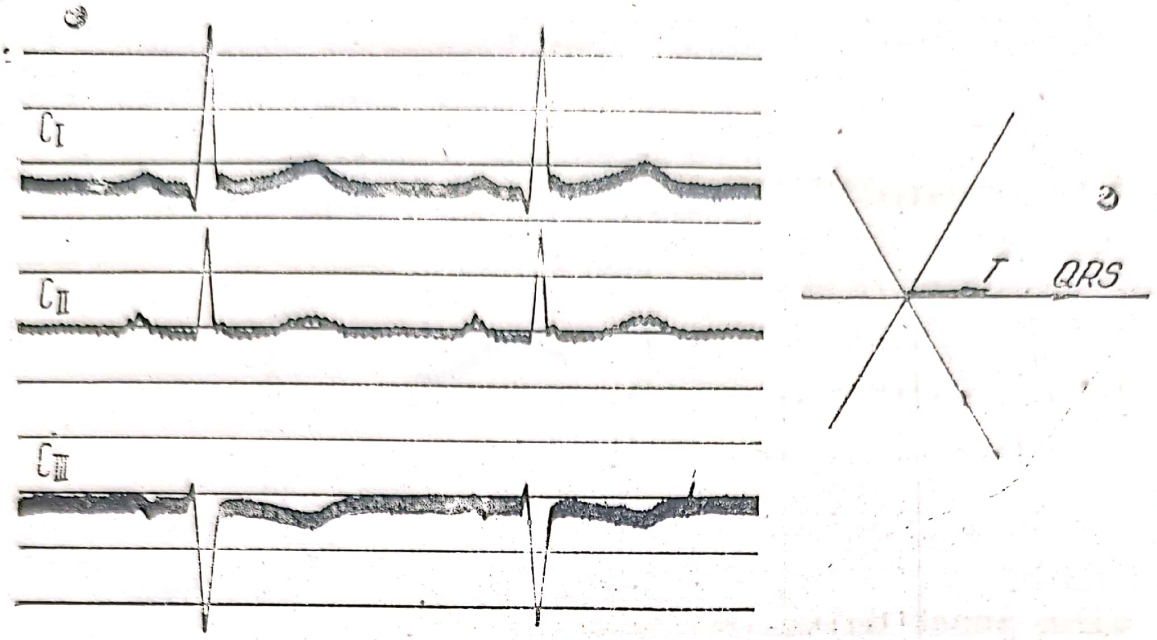

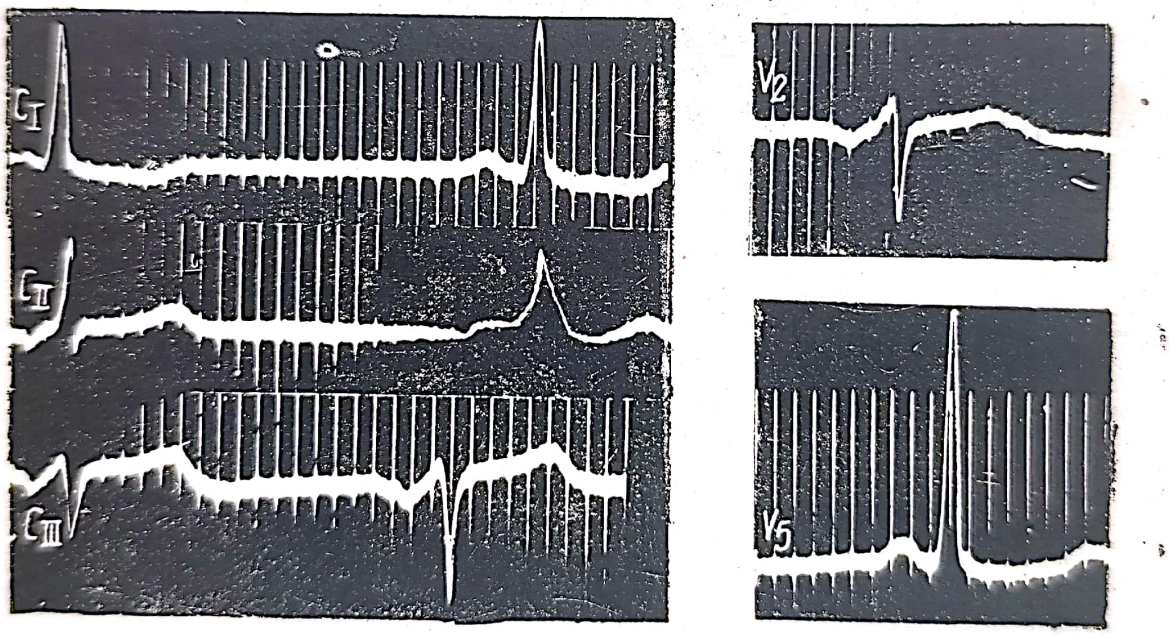

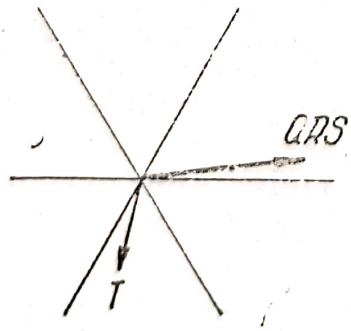

Fig. 93. — *Două exemple de deviație stîngă.* S u s : deviație simplă (tip „de poziție"), *axele medii QRS* și *T* fiind deviate în același sens, fără angulație prea mare între ele.

J o s : deviație cu modificări secundare (tip stîng patologic), căci *axa medie T* tinde să fie dislocată față de *axa medie QRS*.

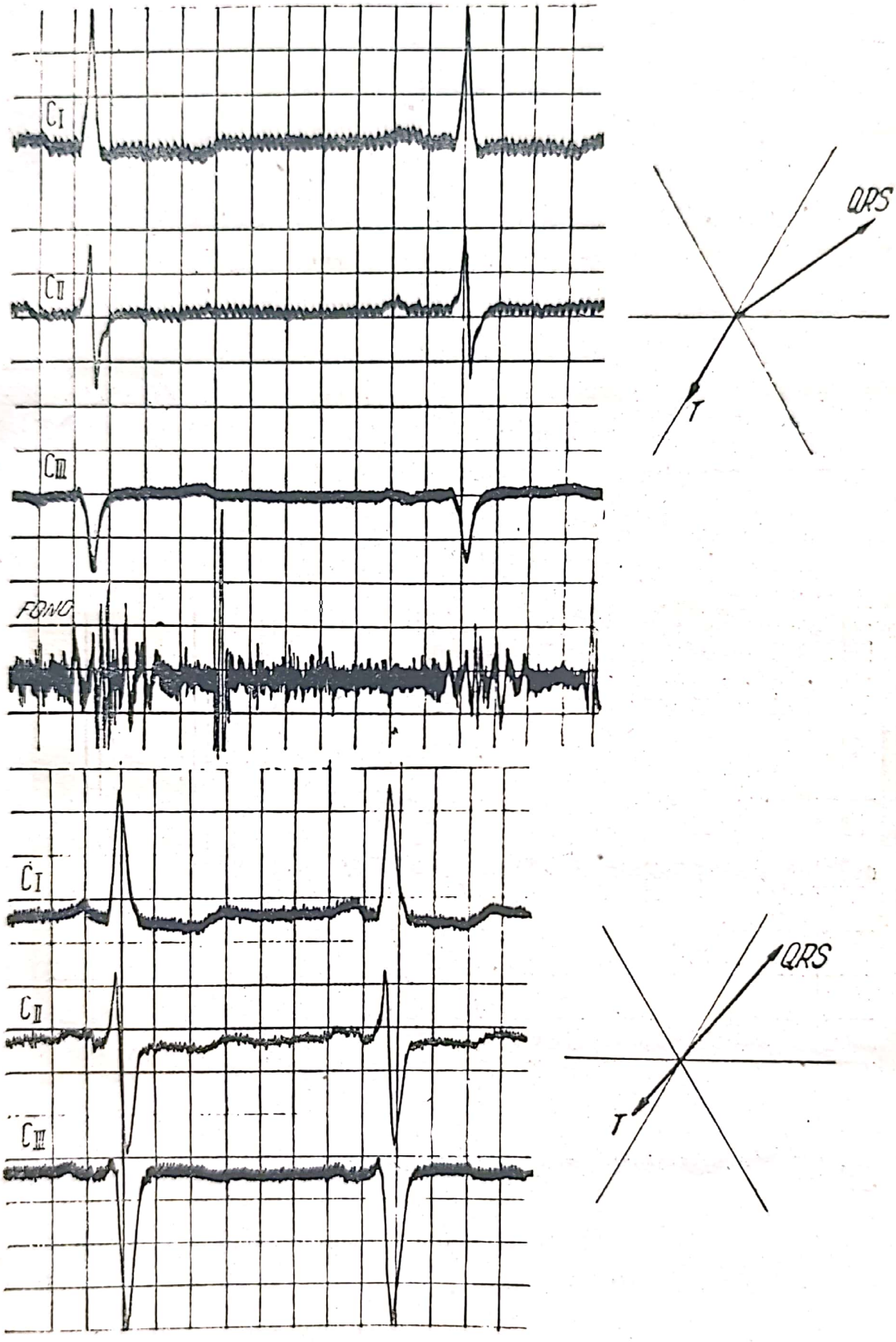

Fig. 94. — *Două exemple de deviație stîngă cu modificări secundare.* Se observă în ambele cazuri o dislocare importantă a *axei T* față de *axa QRS*, dislocare tinzînd să atingă o angulație de 180°.

Scanned with OKEN Scanner

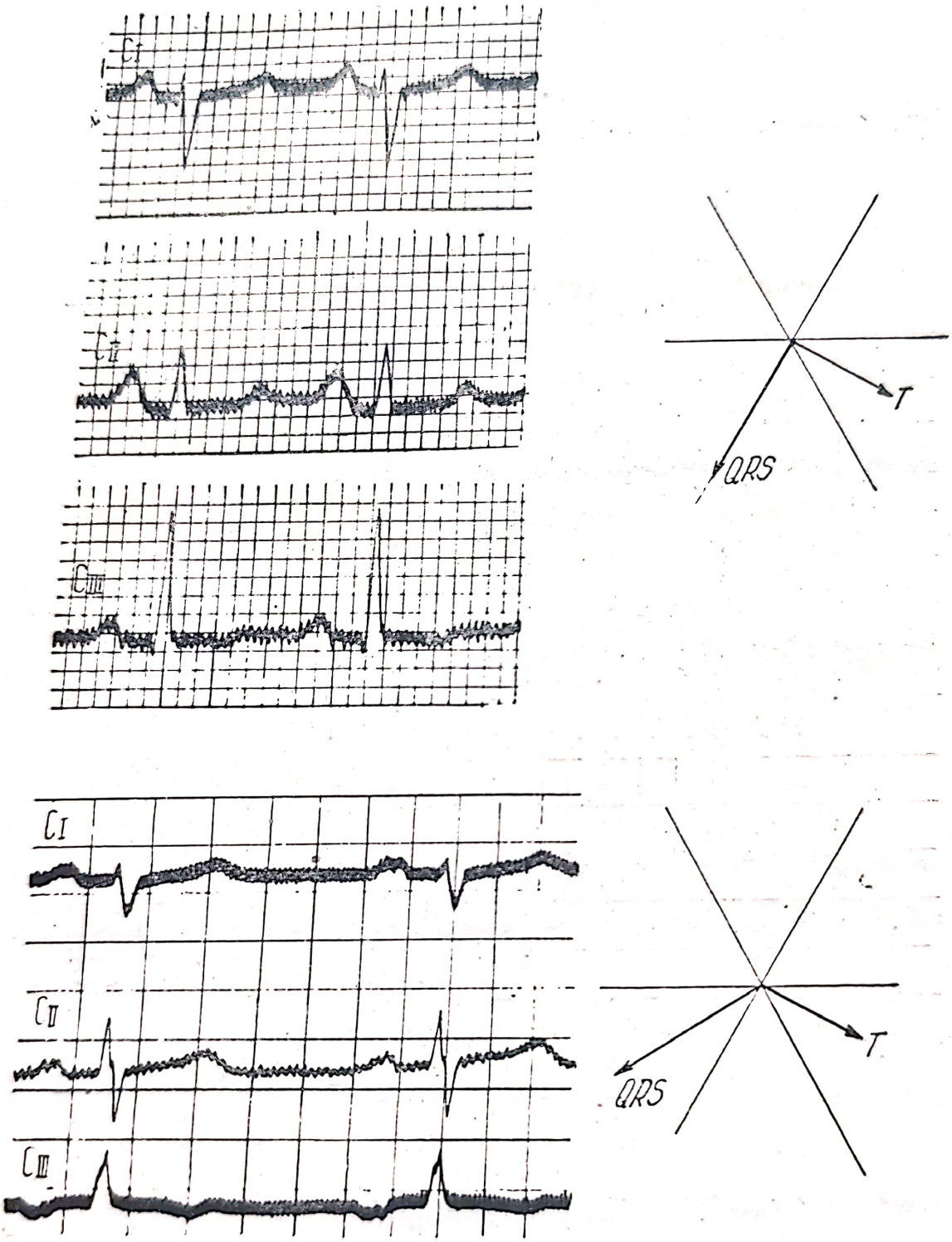

Fig. 95. — *Două exemple de deviație dreaptă cu modificări secundare.* S u s : angulația dintre *axa QRS* și *axa T* este de 90°. J o s : angulația dintre axe atinge 120°.

Scanned with OKEN Scanner

TIPUL DENUMIT DE „PREPONDERENȚĂ VENTRICULARĂ"

Acest termen de „preponderență" este moștenit din electrocardiografia empirică. Din punct de vedere electrofiziologic este incorect și a dat loc la numeroase discuții. Nomenclatura de „preponderență ventriculară" a fost totuși păstrată, căci reprezintă un anumit aspect grafic, absolut caracteristic.

PREPONDERENȚA VENTRICULARĂ STINGĂ (fig. 96, 98)

În standard, aspect bifazic al electroventriculogramei cu opoziție între **C I** și **C III**. În **C I**, tipul *qR* cu o undă *R* înaltă, urmată de o undă opusă, care înglobează *ST* și *T*. Segmentul *ST*, subdenivelat, oblic, descendent este continuat pe nesimțite de o undă *T* negativă. În **C III**, un aspect simetric, tip *rS*, cu o undă *S* adîncă, urmată de o undă pozitivă care înglobează *ST* și *T*. Segmentul *ST* supradenivelat, oblic ascendent se continuă pe nesimțite cu o undă *T* pozitivă. În precordiale, același aspect difazic al electroventriculogramei cu opoziție între *QRS* și *ST-T*. Parasternal în **CF2**, un complex de tip *rS* urmat de o undă pozitivă *ST-T*; extraapical un tip *qR* urmat de o undă negativă *ST-T*. La nivelul apexului se constată o schimbare a aspectului electroventriculogramei, care trece brusc de la un tip la celălalt. Durata *QRS* tinde către valorile maxime (0,10 sec.), pe care poate chiar să le depășească. Apariția negativității locale este ușor întîrziată la ventriculul stîng; în **CF5**, **CF6**, vîrful undei *R* se înscrie la 0,05—0,06 sec. de la debutul depolarizării ventriculare.

PREPONDERENȚA VENTRICULARĂ DREAPTĂ (fig. 97, 99)

În standard, aceleași caracteristici grafice ca mai sus, însă transpuse din **C I** în **C III** și invers. În **C I**, complex de tip *RS* sau *rS*, cu o undă *S* pronunțată. Urmează o undă pozitivă care înglobează *ST* și *T*. În **C III**, tip *qR* cu undă *R* înaltă, urmată de o undă negativă care înglobînd *ST* și *T*, dă întregii electroventriculograme un caracter bifazic. În general se observă și în „preponderența ventriculară dreaptă" o tendință la simetrie opusă între **C I** și **C III**, dar aceste caracteristici grafice sînt mai puțin realizate decît „preponderența ventriculară stîngă". În conducerile precordiale drepte (**CF1 — CF3**) se înscrie un *R* înalt (uneori un *qR*), urmat de o undă negativă *ST-T*. În precordialele stîngi (**CF5**, **CF6**) un tip *rS* urmat de o undă pozitivă *ST-T*. Ca și mai sus, durata *QRS* are valori maxime, cu tendință să depășească 0,10 sec. Negativitatea locală tinde să întîrzie asupra

Scanned with OKEN Scanner

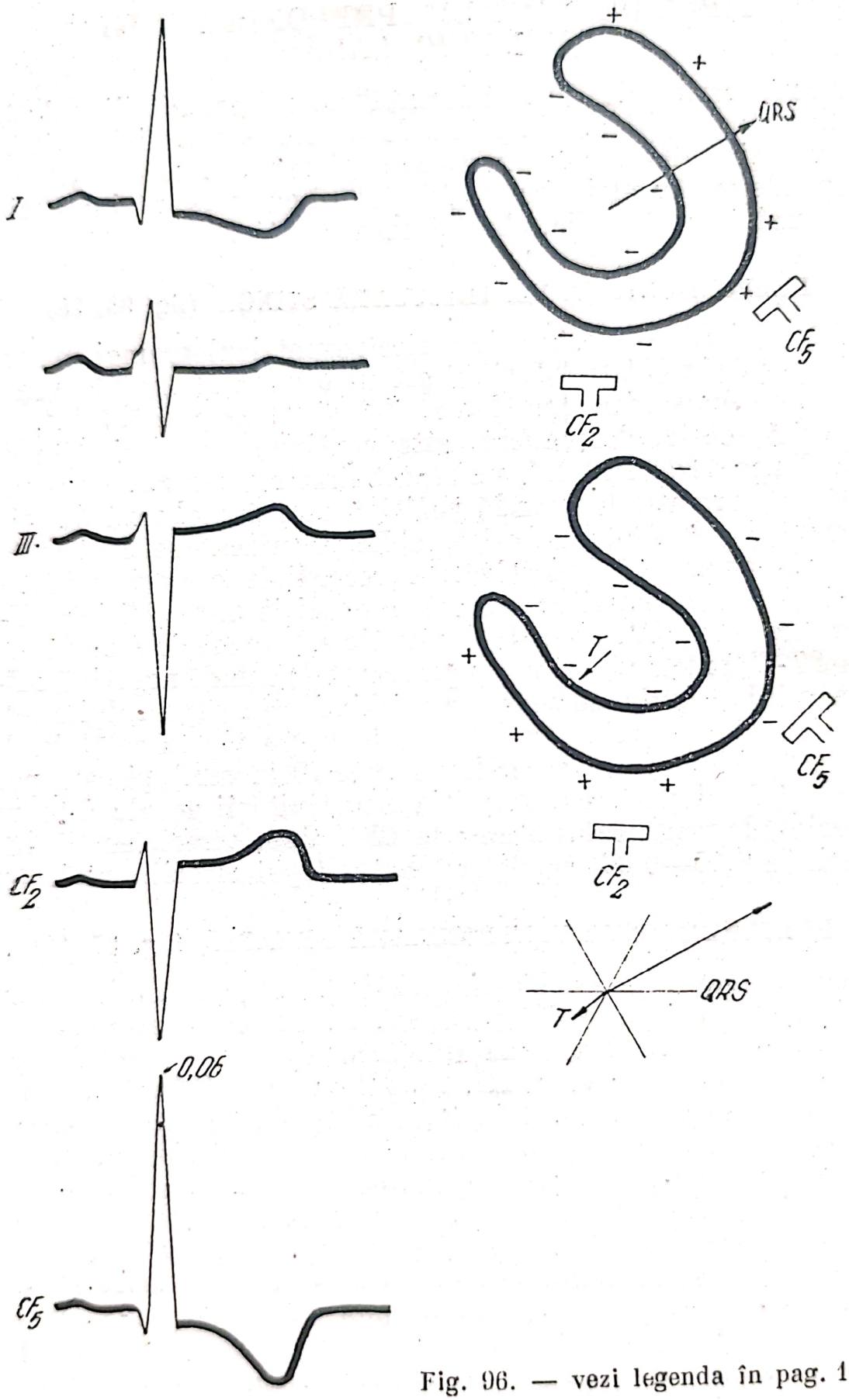

Fig. 96. — vezi legenda în pag. 195.

Scanned with OKEN Scanner

Fig. 96. — *Deviație stîngă cu „preponderență ventriculară“*. Se observă în CF5 o ușoară întîrziere a negativității locale la ventriculul stîng (0,06 sec). Depolarizarea întîrziată a ventriculului stîng are ca urmare o persistență îndelungată a potențialului pozitiv pe fața epicardică a ventriculului stîng și deci o înclinație puternică a vectorului mediu *QRS* spre stînga (figura de sus). Întîrzierea repolarizării în același ventricul are ca urmare o persistență mai îndelungată a potențialului negativ în acest ventricul și deci o înclinație a vectorului mediu *T* spre dreapta (figura de jos). Nota: vectorii au fost calculați după înălțimea undelor, nu după suprafața lor.

ventriculului drept, astfel încît **CF2**, vîrful undei *R* se găsește la 0,03 — 0,04 sec. după începutul depolarizării ventriculare.

Caracteristicele grafice fundamentale ale tipurilor de preponderență ventriculară decurg din aspectul lor în **C I** și în **C III**. Aspectul lor grafic în **C II** este mai puțin caracteristic și greu de schematizat. În multe cazuri, în **C II**, *complexul QRS* are un aspect *RS*, după care urmează un *segment ST* izoelectric sau ușor denivelat și o *undă T* bifazică sau de voltaj redus. Uneori, în **C II** se constată o asemănare a electroventriculogramei cu **C I** în preponderența stîngă sau cu **C III** în preponderența dreaptă.

Din punct de vedere electrofiziologic și vectorial, tipurile de preponderență ventriculară trebuie interpretate ca rezultînd din următoarele cauze; o rotație în sens antiorar sau în sens orar și o întîrziere indiscutabilă a depolarizării în ventriculul respectiv, urmată de întîrzierea repolarizării în același ventricul. Rezultă o deviere puternică a *axei QRS* într-un sens urmată de o deviere importantă a *axei T* în sens opus și deci o dislocare a *axei T* față de *axa QRS* care merge pînă la 180°. De aci rezultă aspectul bifazic al electroventriculogramei în **C I** și în **C III**, precum și opoziția simetrică între aspectul grafic din aceste conduceri. Gradientul ventricular se menține însă în limitele normale, ceea ce este caracteristic modificărilor secundare *ST-T*.

Din punct de vedere fizio- și anatomopatologic, tipurile de preponderență ventriculară par să corespundă unei *întîrzieri de conducere unilaterală*, în masa miocardică stîngă sau dreaptă. Ele exprimă cu certitudine o modificare importantă a configurației cardiace prin *hipertrofia unui ventricul* și arată cu mare probabilitate o alterare a uneia din funcțiile miocardice: *întîrzierea* (îngreunarea) conducerii intraventriculare.

Din punct de vedere clinic, aceste tipuri se constată în cazurile avansate de supraîncărcare ventriculară, ca de exemplu: la hipertensivii cu hipertrofie ventriculară stîngă, tipul de „preponderență stîngă“ (fig. 98), la pulmonarii cronici cu fenomene de „cord pulmonar“ tipul de „preponderență ventriculară dreaptă“ (fig. 99).

Scanned with OKEN Scanner

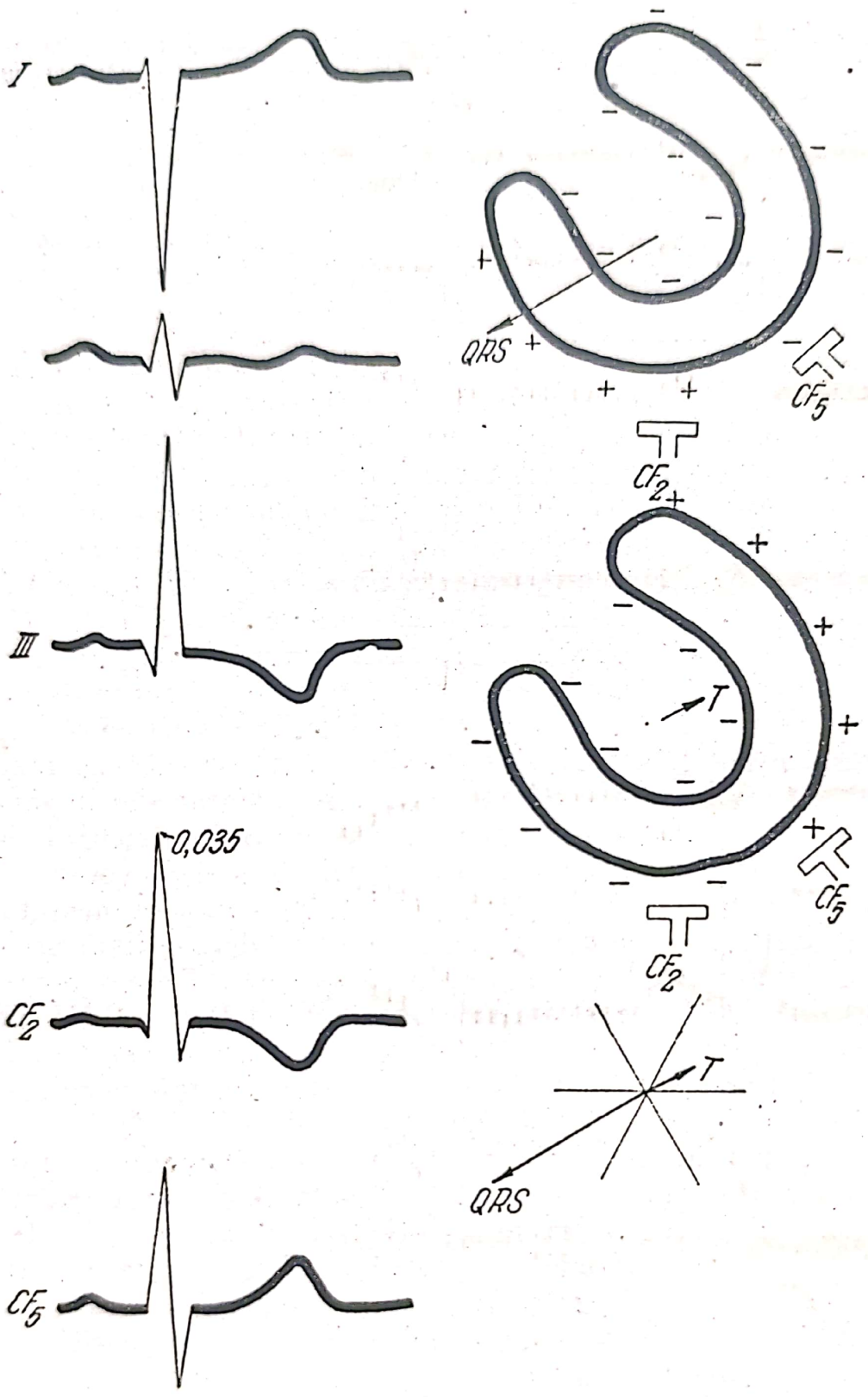

Fig. 97. — *Deviație dreaptă cu „preponderență ventriculară“*. Se observă în CF2 un *R* înalt cu o ușoară întîrziere a negativității locale la ventriculul drept (0,035 sec.). Din cauza depolarizării întîrziate a straturilor epicardice ventriculare drepte, persistă aci potențialele pozitive și deci o înclinare spre dreapta a vectorului mediu *QRS* (figura de sus). Consecutiv și repolarizarea este întîrziată în aceeași regiune și vectorul mediu *T* va fi înclinat spre stînga (figura de jos). Nota: vectorii au fost calculați după înălțimea undelor, ceea ce redă numai valoarea unghiului α *T* și α *QRS*.

Scanned with OKEN Scanner

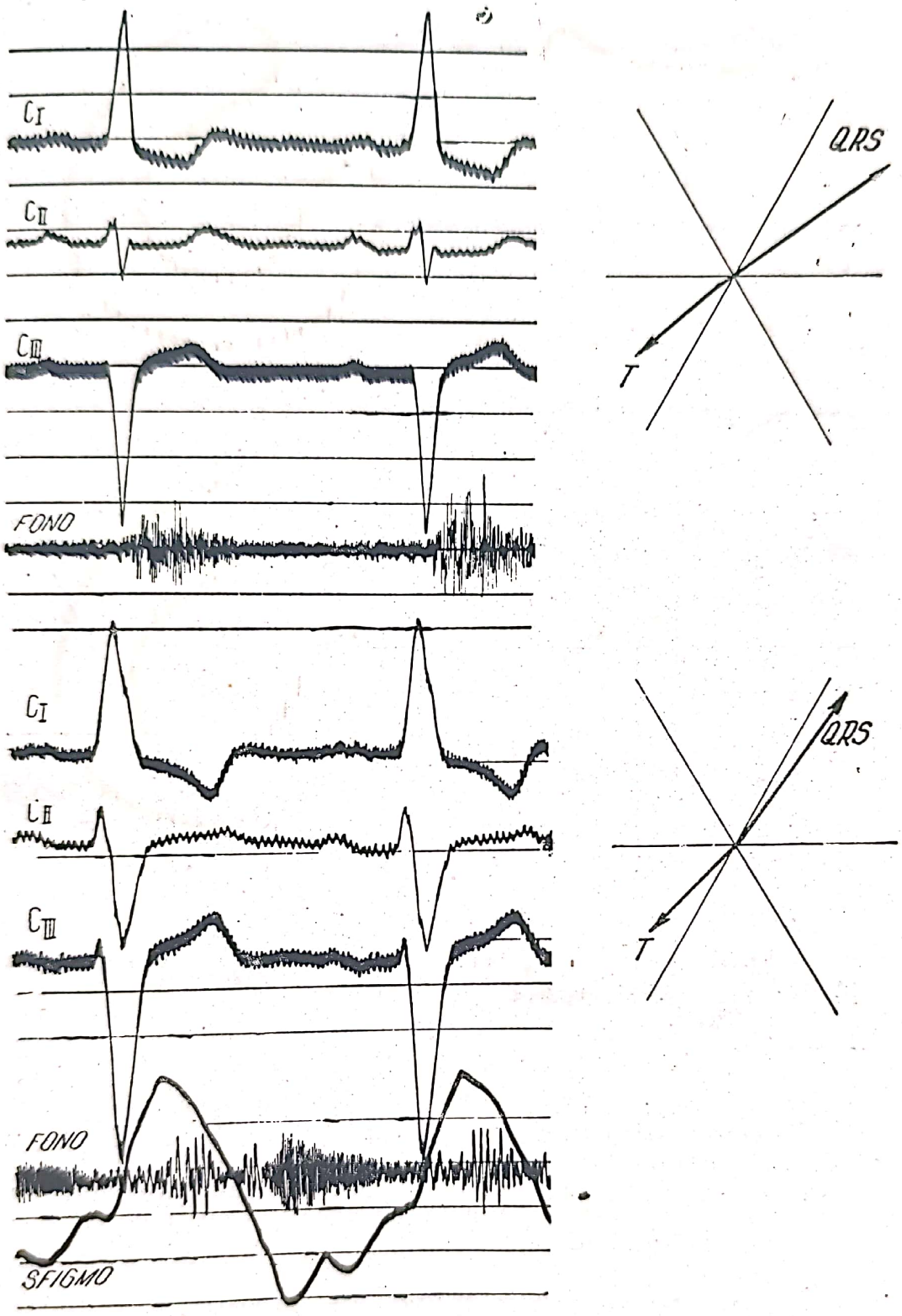

Fig. 98. — *Două exemple de deviație cu „preponderență stîngă“*. S u s : aspect tipic de deviație cu „preponderență stîngă. Pe fonocardiogramă un suflu sistolic.

J o s : aspect mai accentuat cu durata *QRS* 0,11 sec. (=probabil început de bloc de ramură stîngă). Pe fonocardiogramă se remarcă un dublu suflu. Electrocardiograma provine de la un bolnav cu aortită ateromatoasă.

Scanned with OKEN Scanner

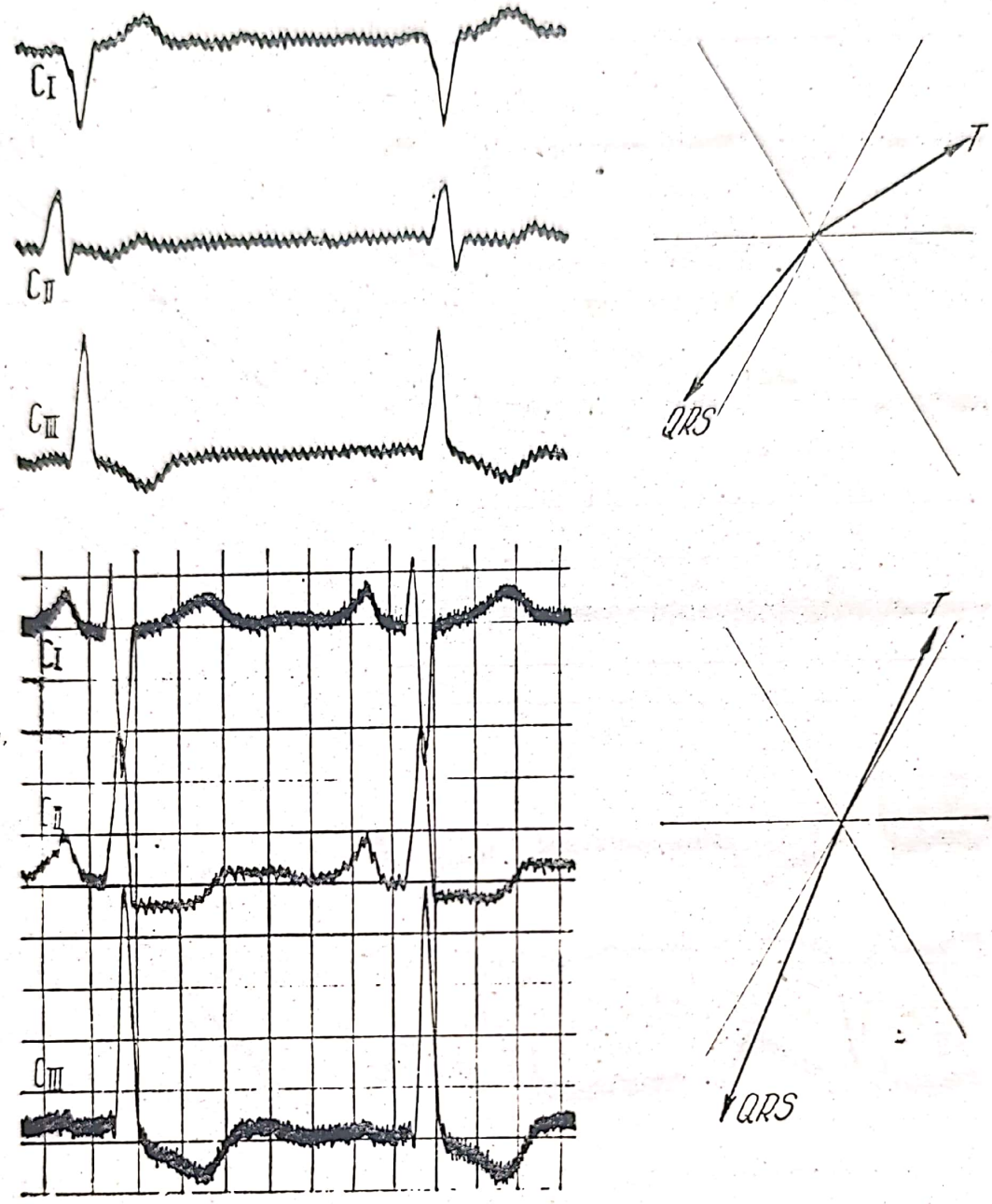

Fig. 99. — *Două exemple de deviație cu „preponderență dreaptă“*. S u s : aspect tipic de deviație cu preponderență dreaptă. Absența undei *P*, indică fibrilația auriculară.

J o s : aspect tipic de deviație cu „preponderență dreaptă. *Unda P* este prezentă, chiar foarte accentuată în **C I** și **C II** (aspect de „*P* mitral“). Electrocardiograma provine de la o bolnavă cu stenoză mitrală.

BLOCUL DE RAMURĂ „TIPIC“

BLOCUL DE RAMURĂ STINGĂ (fig. 100, 107, 108)

În conducerile standard, aspect bifazic al electroventriculogramei cu opoziție între **C I** și **C III** avînd aceleași caracteristici ca și în „preponderența stîngă“, la care se mai adaugă și carac-

Scanned with OKEN Scanner

teristicele fundamentale ale blocului de ramură: *QRS* lărgit, de durată mare (0,12—0,18 sec. sau mai mult) și crestat, cu desen îngroșat. În precordiale, asupra ventriculului stîng, în **CF5** (**CF6**) se constată o întîrziere pronunțată a negativității locale, care survine la 0,06—0,08 sec. (sau mai mult) după debutul depolarizării ventriculare.

BLOCUL DE RAMURĂ DREAPTĂ „TIPIC" (fig. 101, 109)

În standard se constată aceleași caracteristici grafice ca mai sus, însă transpuse din **C I** în **C III** și invers, respectiv *QRS* lărgit, crestat, dar negativ în **C I** și pozitiv în **C III**. În precordiale, negativitatea locală este mult întîrziată asupra ventriculului drept (**CF1**, **CF2**) unde survine la 0,05 — 0,08 sec. (sau mai mult) după debutul depolarizării ventriculare. În realitate acest aspect de bloc de ramură drept „tipic" este destul de rar observat, din motive pe care le vom analiza în capitolul de ansamblu asupra blocurilor de ramură.

Din punct de vedere electrofiziologic și vectorial, aspectele de „bloc de ramură tipic" traduc o întîrziere mare a depolarizării într-un ventricul, urmată de o întîrziere a repolarizării în același ventricul. Practic, nu există nici un moment de depolarizare totală și uniformă în masa ventriculară și depolarizarea ventriculului întîrziat se însoțește de repolarizarea celuilalt ventricul. Astfel se explică toate caracterele grafice: *QRS* lărgit, crestat și îngroșat, negativitatea locală mult întîrziată asupra unui ventricul, absența oricărui *segment ST*, partea finală a electroventriculogramei, înglobează într-o singură undă *segmentul ST* și *unda T* și se opune ca sens deflecțiunii principale *QRS* (aspect bifazic al electroventriculogramei). Rezultă o vectodiagramă care înglobează într-o singură curbă închisă cele două bucle ale electroventriculogramei, fără ca între ele să mai revină la punctul *O* (vezi vectodiagrama din fig. 100). În blocurile de ramură tipice, gradientul ventricular se menține, teoretic, în limitele normale.

Din punct de vedere fizio- și anatomopatologic, aceste aspecte arată cu certitudine o leziune miocardică, leziune care întrerupe o ramură hisiană (sau cea mai mare parte a ramificațiilor ei) și care cu mare probabilitate interesează septul ventricular.

Din punct de vedere clinic, poate să survină ca un stadiu evolutiv al tipurilor precedente sau să apară mai mult sau mai puțin rapid ca o consecință a unor leziuni miocardice grave (de obicei coronariene). Vom reveni asupra acestor date la studiul de ansamblu al blocurilor de ramură.

Scanned with OKEN Scanner

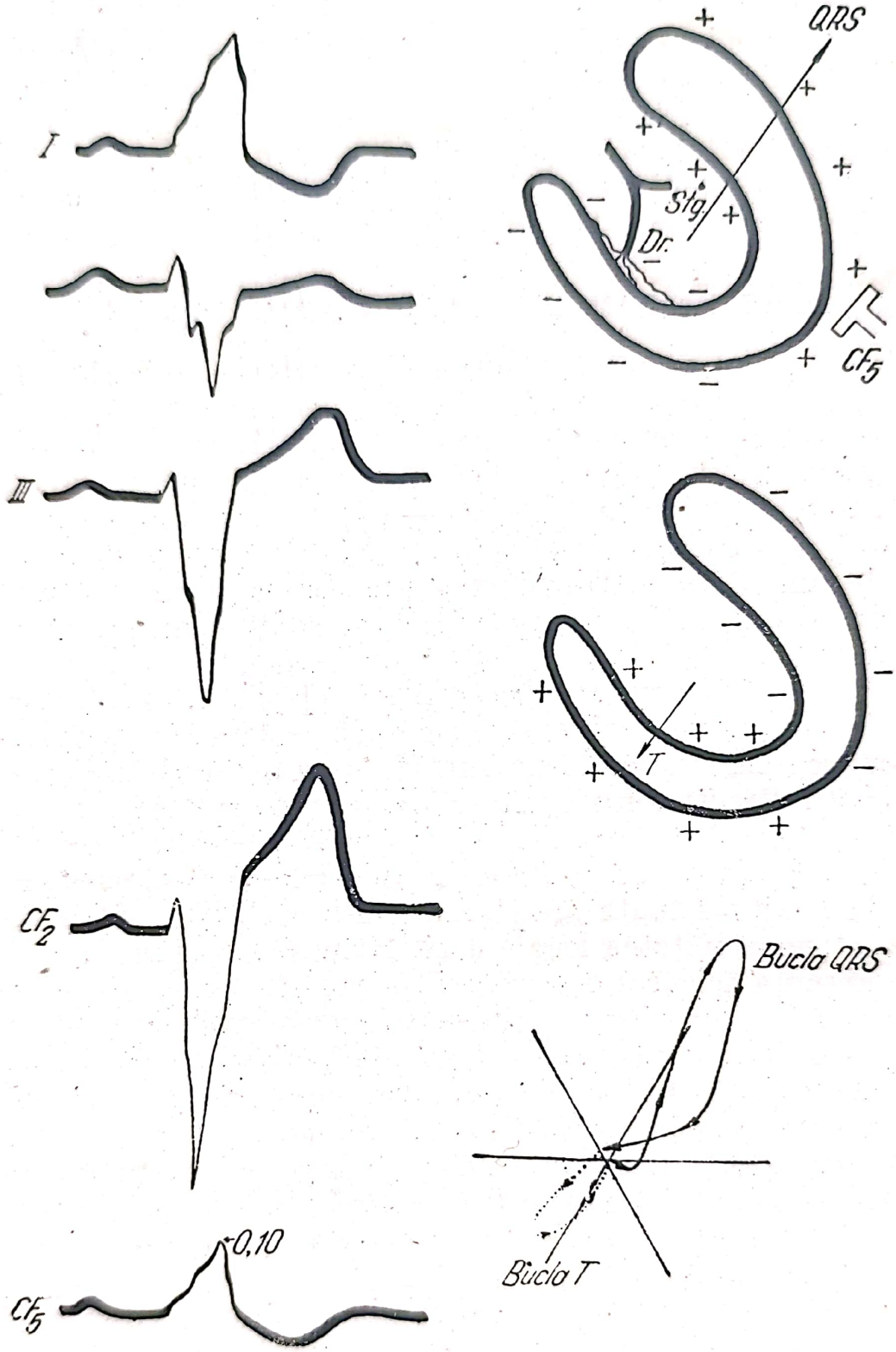

Fig. 100. — *Blocul de ramură stîng „tipic"*. În CF5 negativitatea locală este mult întîrziată (0,10 sec.). Ramura stîngă fiind întreruptă, depolarizarea întîrzie mult în toată masa miocardică stîngă, din care cauză vectorul mediu *QRS* este mult înclinat spre stînga și durata *QRS* este crescută. Consecutiv, repolarizarea este întîrziată în ventriculul stîng, vectorul mediu *T* este înclinat spre dreapta și electroventriculograma capătă un aspect bifazic în toate conducerile. Vectodiagrama arată o *buclă QRS* deviată la stînga și o *buclă T* deviată la dreapta. *Bucla QRS* nu se întoarce la punctul de origine, ci se continuă direct cu *bucla T*.

Scanned with OKEN Scanner

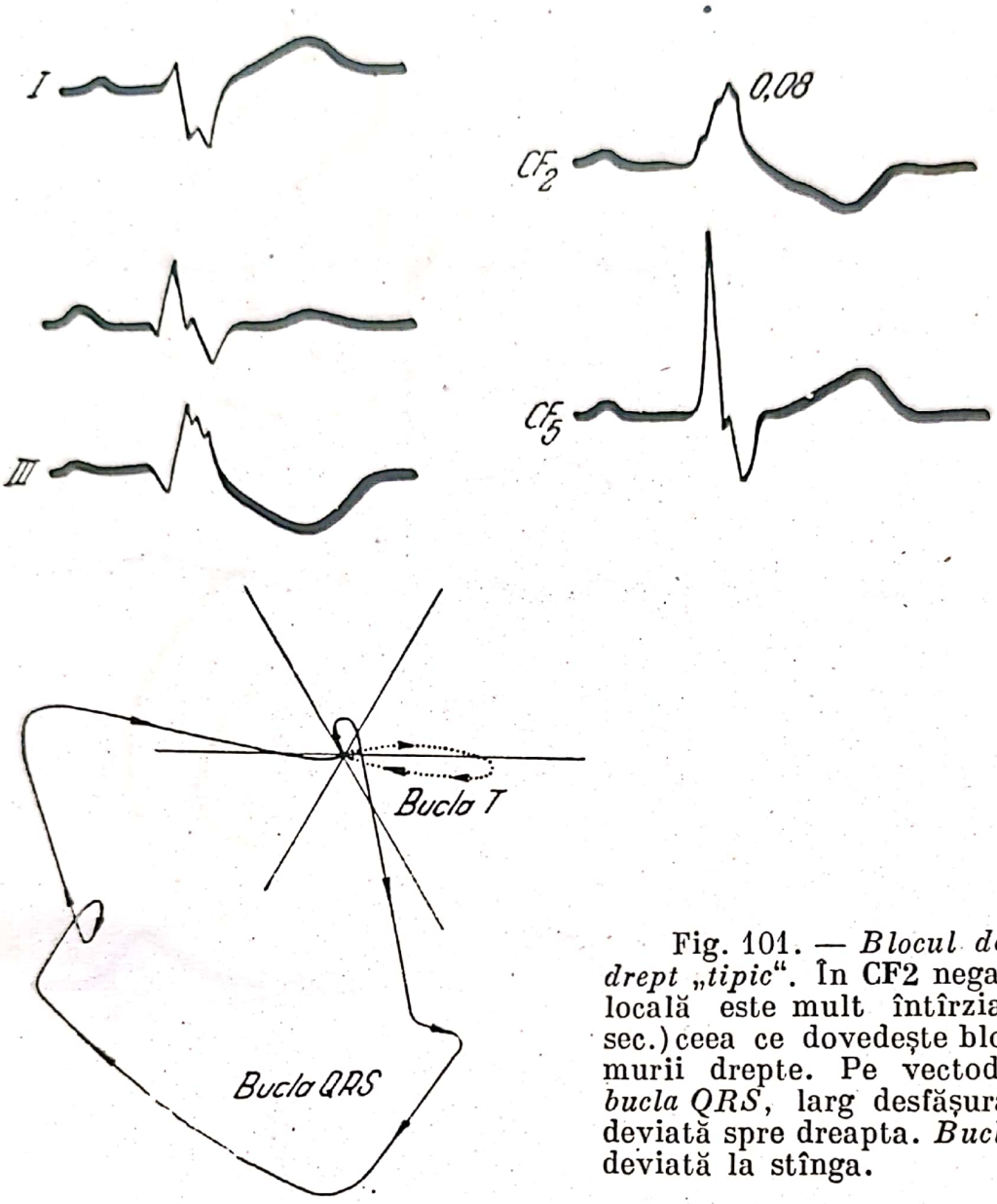

Fig. 101. — *Blocul de ramură drept „tipic"*. În **CF2** negativitatea locală este mult întîrziată (0,08 sec.) ceea ce dovedește blocarea ramurii drepte. Pe vectodiagramă, *bucla QRS*, larg desfășurată, este deviată spre dreapta. *Bucla T* este deviată la stînga.

Sintetizînd cele arătate mai sus, reiese evident că gradația tipurilor electrocardiografice corespunde pînă la un punct și unei gradații în semnificația clinică. În figurile 102 și 103 sînt sintetizate aspectele grafice stîngi și drepte.

a) Deviațiile simple („tipurile de poziție") se observă în cazurile în care poziția anatomică este modificată (basculare sau rotație a inimii), dar și în unele cazuri de modificare a configurației cardiace. Din acest punct de vedere se impune o distincție netă între deviațiile stîngi, care sînt adesea banale, și cele drepte, care, dacă au depășit verticala, capătă totdeauna o semnificație patologică, corespunzătoare unei modificări a configurației. Nu mai revenim asupra problemei de „situs inversus", nici asupra deplasărilor care rezultă dintr-o cauză extracardiacă și care vor fi recunoscute prin alte investigații.

Scanned with OKEN Scanner

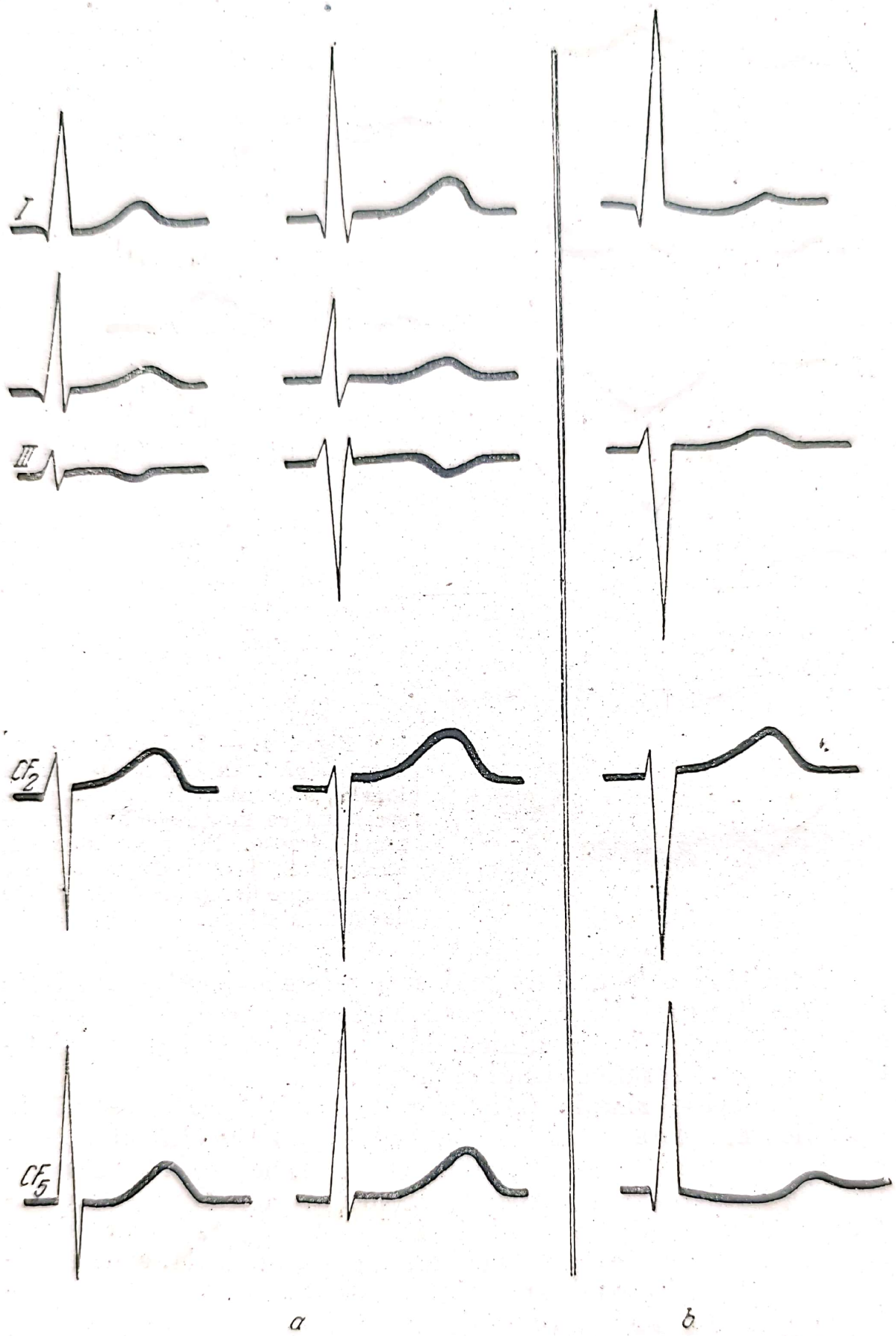

a — Tip de poziție stîng (deviație simplă); *b* — tip „patologic“ stîng;
Fig. 102. *a. b. c. d.* — *Tablou sintetic al tipurilor stîngi.*

Scanned with OKEN Scanner

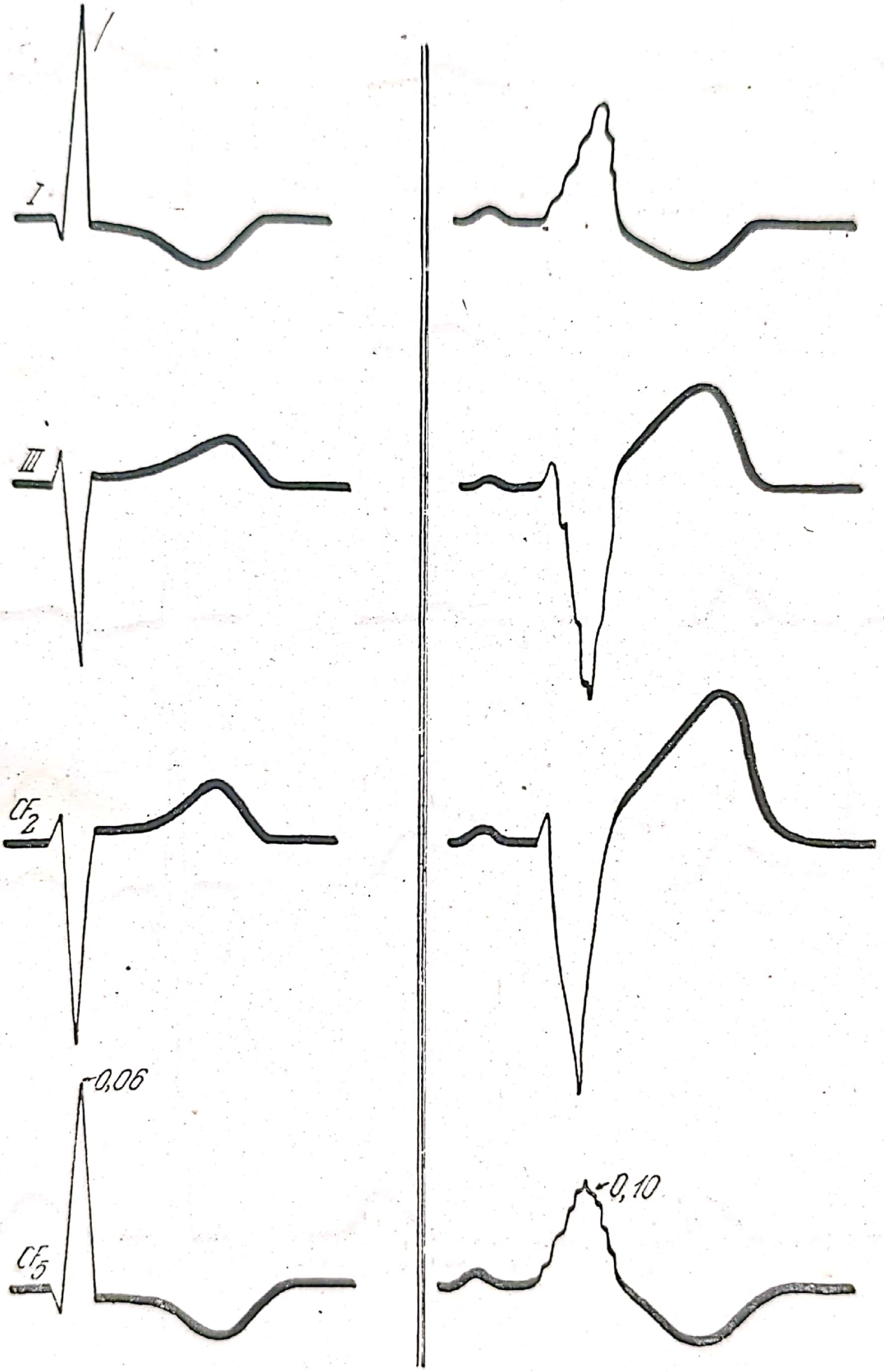

c d

c – deviație cu „preponderență" stîngă; *d* — bloc de ramură stîng „tipic."

Scanned with OKEN Scanner

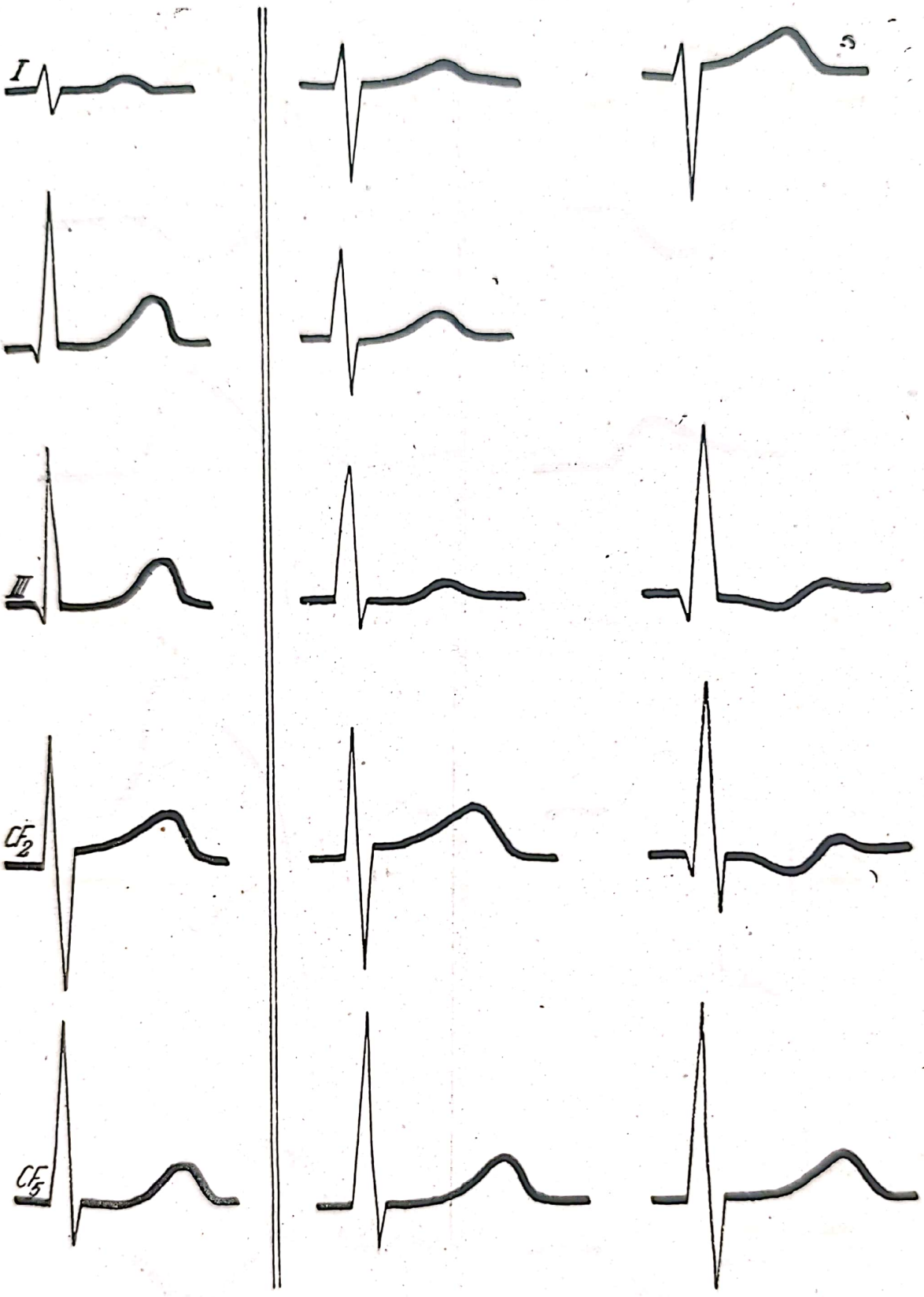

a — Tip de poziție drept (deviație simplă); *b*— tip „patologic“ drept;
Fig. 103. *a. b. c. d. — Tablou sintetic al tipurilor drepte.*

Scanned with OKEN Scanner

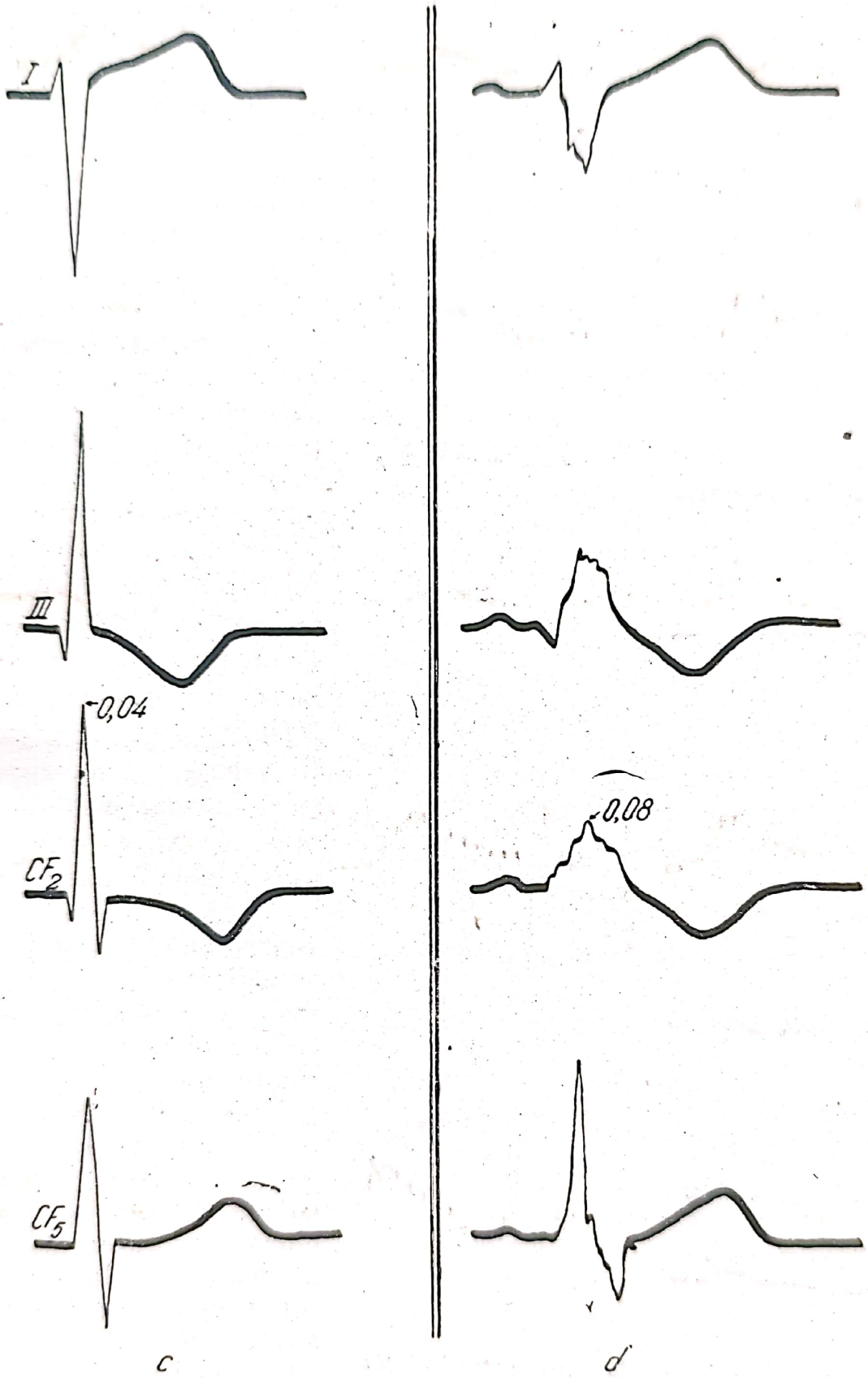

c — deviație cu „preponderență" dreaptă; *d* — bloc de ramură drept „tipic".

Scanned with OKEN Scanner

b) Deviațiile patologice de axă arată cu certitudine o modificare a configurației cardiace, care rezultă de obicei din solicitarea hemodinamică a unui ventricul: tipul stîng patologic se constată în afecțiunile valvulare aortice, în aortite, în afecțiunile congenitale aortice și în stadiul inițial ale voluției hipertensivilor; tipul drept patologic se observă în afecțiunile mitrale, în afecțiunile arterei pulmonare, în afecțiunile congenitale ale inimii drepte, la pulmonarii cronici (hipertensiunea arterei pulmonare). Trebuie remarcat că leziunile asociate, care produc o solicitare a ambilor ventriculi (de exemplu mitro-aortici, hipertensiune la un pulmonar cronic, boala Roger, canalul arterial) pot prezenta multă vreme o electroventriculogramă fără deviații de axă și chiar de aspect normal.

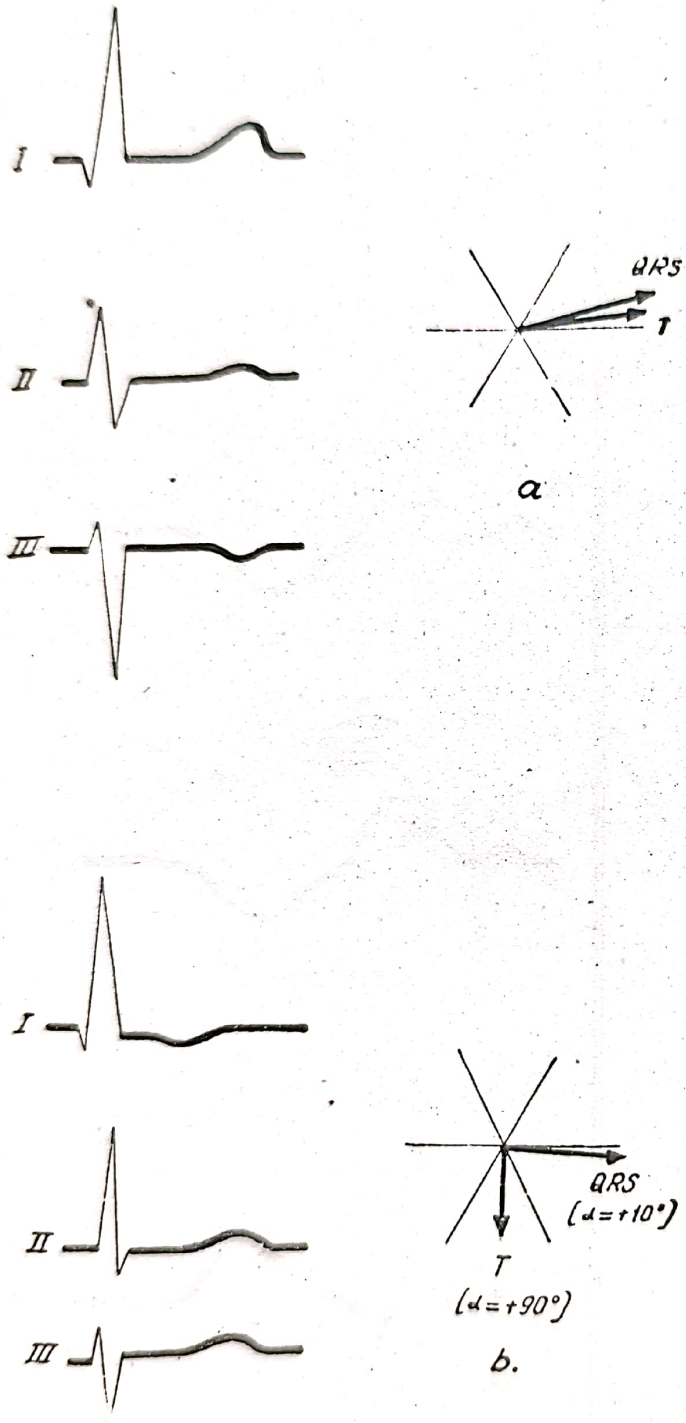

Fig. 104.— *Cazuri la limită între deviația stîngă simplă și patologică*: *a* — deviație stîngă „simplă". *b* — deviație stîngă „patologică";

c) „Preponderența ventriculară" arată că modificarea de configurație se complică cu o tulburare a funcției de conducere. La aceasta se mai adaugă: hipertrofia unui ventricul și, poate, o tulburare de irigație, insuficiența coronariană unilaterală, organică prin scleroză coronariană, sau funcțională, prin neadaptarea circulației coronare la un miocard ventricular hipertrofiat.

Scanned with OKEN Scanner

d) Blocul de ramură este consecința certă a unei leziuni anatomice care a întrerupt o ramură hisiană și ca atare dovada unei stări patologice grave.

În practică, problema care se pune adesea este aceea a cazurilor la limită: „preponderență ventriculară" sau bloc de ramură? Deviere simplă sau deviere „patologică" de axă?

La prima chestiune este ușor de răspuns: conducerile toracice ne arată cu certitudine dacă negativitatea locală este sau nu întîrziată asupra unui ventricul și ne permite, nu numai să afirmăm blocul de ramură, dar chiar să precizăm dacă este stîng sau drept.

Răspunsul la chestiunea a doua este însă mult mai dificil. Ne vom orienta după următoarele date:

— durata maximă *QRS*, tendința la opoziție a lui *ST-T* față de *QRS* în standard și mai ales în precordiale, negativitatea locală la limită, cu tendință la întîrziere asupra unui ventricul, pledează în favoarea tipului de deviere patologică, pe cînd absența lor, ne va face să conchidem spre o deviere simplă de axă;

— date mai precise se pot obține prin studiul vectodiagramei după aspectul buclei de depolarizare și de repolarizare, și după valoarea unghiului α al

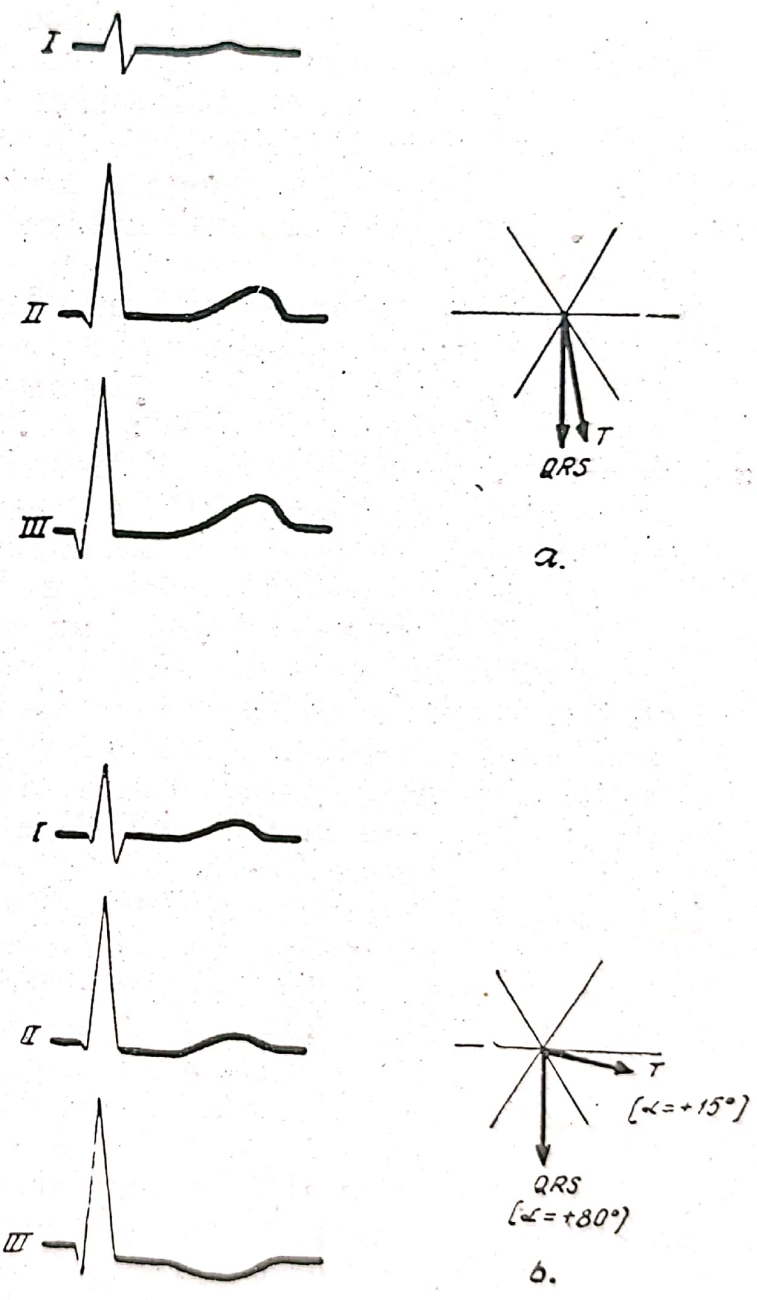

Fig. 105. — *Cazuri la limită între deviația dreaptă simplă și patologică*: *a* — deviație dreaptă „simplă". *b* — deviație dreaptă „patologică";

Scanned with OKEN Scanner

celui mai mare *vector QRS*: dacă este mai la stînga de —10 sau mai la dreapta de +110°, traduce un tip patologic de axă;

— dar și în absența conducerilor simultane și a vectocardiogramei ne putem orienta prin construirea *axei medii QRS* și a *axei T*. Cînd devierea lor este concordantă (adică unghiul α *QRS* și α *T* au valori apropiate), este vorba de o deviere simplă. Dacă însă se produce o dislocare a *axei T* față de *axa QRS* (dislocare de peste 60°), este vorba de un tip de deviere patologică. În figurile 104 și 105 sînt exemplificate aceste dislocări.

În figura 104 a, *axa medie QRS* deviată la stînga a fost urmată de *axa medie T* și ea deviată la stînga (α *QRS* = —10°; α *T* = — 5°). Tipul *qR* I/*rS* III arată că este vorba de o rotație antiorară cu devierea concordantă la stînga a *axelor QRS* și *T*. Această electrocardiogramă poate fi considerată ca o deviație stîngă „tip de poziție".

În figura 104 b, *axa medie QRS* este deviată la stînga la circa +10°, deci mai puțin decît în exemplul precedent. Totuși, deviația stîngă trebuie considerată aci de „tip patologic", căci este însoțită de modificări secundare *ST-T*: *axa T* dislocată spre dreapta (α *T* = +90°), *segment ST* ușor subdenivelat în **C I**.

În figura 105 a, *axa medie QRS* este verticală (α *QRS* = +90°) la limita extremă a normalului. Deviația dreaptă poate fi considerată ca „tip de poziție", căci *axa T* deplasată și ea spre dreapta, se află la circa +80° și deci nu este dislocată.

În figura 105 b, *axa medie QRS* se află la circa +80° (tip *Rs* I *qR* III). Deviația trebuie însă considerată de „tip patologic", căci *axa T* se află la +15°, cu tendință vădită la deviație stîngă, fiind astfel dislocată. Se mai observă și tendința de opoziție a *segmentului ST*, care în **C II** și **C III** este ușor subdenivelat (= modificări secundare *ST-T*).

În toate aceste cazuri de deviații „de tip patologic", fiind în cauză modificări secundare, gradientul ventricular se menține în limite normale (adică între —16 și +86°, situat mai la dreapta decît *axa QRS* în rotația antiorară sau mai la stînga decît *axa QRS* în rotația orară). În practică, aceste fapte ies în evidență după aspectul undelor grafice în conducerile standard și după poziția aproximativă a *axelor QRS* și *T*, fără a mai fi necesare calculele complicate ale gradientului ventricular.

Nu mai revenim asupra diferenței esențiale care există între deviațiile stîngi și cele drepte. Deviațiile stîngi, chiar dacă sînt pronunțate, se pot considera ca „tipuri de poziție" dacă nu se însoțesc de modificări secundare *ST-T*. Deviațiile drepte, însă, trebuie considerate de tip patologic, dacă *axa QRS* depășește verticala, fără nici un alt argument electrocardiografic.

Scanned with OKEN Scanner

EVOLUȚIE. TRECEREA DE LA UN TIP LA ALTUL

Una din caracteristicele fundamentale ale modificărilor secundare *ST-T* este *fixitatea* lor: într-o perioadă scurtă de timp nu se observă modificări ale electroventriculogramei. Totuși, studiate pe perioade lungi, se observă o evoluție, o trecere de la un tip la altul, fără a se putea însă stabili vreo regulă. Uneori, trecerea se face relativ repede, în cîteva luni, alteori durează ani de zile pînă la instalarea tipului „preponderență", deși clinic se observase mai de mult hipertrofia ventriculară. Se constată adesea după o evoluție foarte lentă de la deviația simplă la cea de tip patologic, o accelerare a evoluției și trecerea rapidă la tipul „preponderență" sau chiar bloc de ramură. Aceste cazuri coincid de obicei cu semne clinice de tulburări coronariene. Corelația semnelor electrice cu insuficiența cardiacă prezintă și ele multe particularități interesante. Uneori, modificările patologice de axă apar o dată cu prima decompensare. Alteori, din contra, ele dispar cu ocazia decompensării. De exemplu: în tipul stîng patologic, cînd apare insuficiența cardiacă congestivă (dreaptă), se pot anula semnele electrocardiografice de tip stîng și electroventriculograma să redevină aproape normală (deci o aparență de ameliorare a electrocardiogramei) pentru ca ulterior, o dată cu dispariția fenomenelor de insuficiență congestivă, să revină semnele electrice (deci o aparență de agravare a graficei). Aceste modificări paradoxale ale electrocardiogramei trebuie cunoscute, pentru a le da o interpretare justă legată de manifestările clinice.

BLOCURILE DE RAMURĂ

În cele de mai sus am arătat ca tipuri extreme ale *modificărilor QRS urmate de modificări secundare ST-T*, blocurile de ramură „tipice". Acestea pot într-adevăr constitui gradul extrem în evoluția prelungită a unui tip stîng sau drept patologic. În realitate însă, blocurile de ramură formează o entitate aparte, legată de leziuni anatomice care interesează și septul ventricular, leziuni de origine coronariană. Aspectele descrise ca „tipice" nu sînt cele mai frecvente. Există numeroase forme grafice care diferă fundamental de blocul de ramură discordant descris ca „tipic". De aceea, este bine să reamintim caracteristicile grafice ale tuturor blocurilor de ramură:

— *QRS* lărgit, crestat, cu desen îngroșat;

— aspect bifazic al electroventriculogramei în toate conducerile, cu *ST-T* înglobat într-o singură undă care se opune lui *QRS*;

Scanned with OKEN Scanner

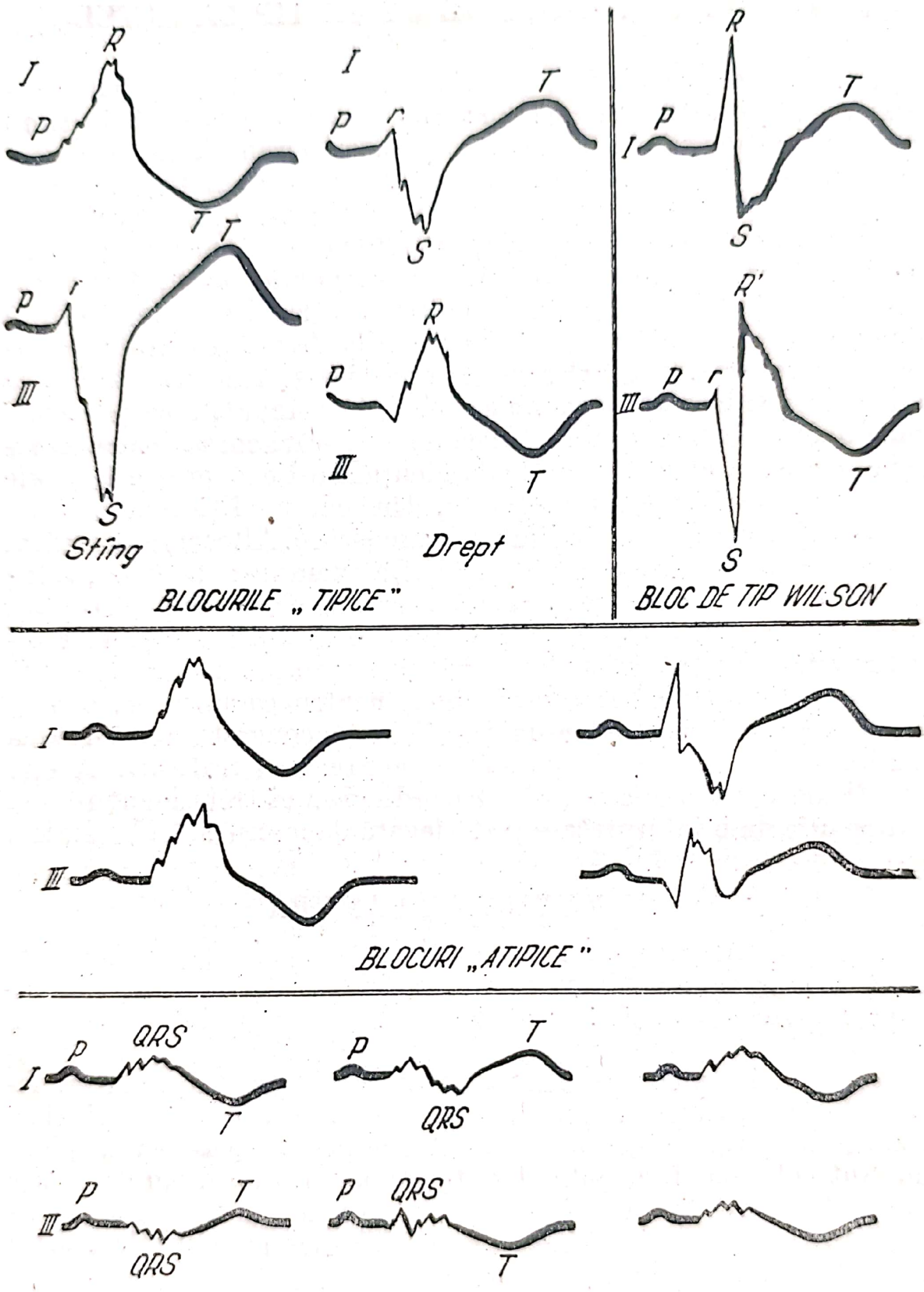

Fig. 106 — vezi legenda în pag. 211.

Scanned with OKEN Scanner

Fig. 106. — *Tablou sintetic al blocurilor de ramură.* S u s : blocurile de ramură „tipice". Blocul de ramură drept (tip Wilson). L a m i j l o c: blocurile de ramură „atipice". J o s : blocurile de „arborizație".
N o t ă : la blocurile „atipice" și la blocurile de „arborizație", aspectele grafice din conducerile precordiale sînt extrem de variabile, cu întîrzierea negativității locale asupra unuia sau a celuilalt ventricul, sau chiar a ambilor ventriculi.

— întîrzierea negativității locale în una sau mai multe precordiale. Urmează acum să discutăm diversele aspecte grafice în parte.

Blocurile de ramură „tipice" (discordante). Caracterul fundamental este discordanța în conducerile standard între I și III.

Blocul stîng tipic (fig. 100, 107, 108) este relativ frecvent și nu vom reveni asupra aspectului grafic în conducerile standard. Trebuie să semnalăm însă unele cazuri în care aspectul nu diferă mult de cel de „preponderență stîngă", dar care trebuie totuși considerate bloc de ramură după alungirea duratei *QRS* și după aspectul în precordiale. În precordiale, blocul stîng se recunoaște cel mai bine în **CF5** (extraapical): *R* este foarte crestat, nu prea amplu și negativitatea locală este întîrziată peste 0,05 sec. Din contra, în **CF2**, negativitatea locală este extrem de precoce, la mai puțin de 0,02 sec. și *R* este foarte mic urmat de un *S* adînc de voltaj foarte mare și de durată prelungită (fig. 103). Aspectul bifazic al electroventriculogramei se menține în toate pozițiile precordiale.

Blocul drept tipic (fig. 101 și 109) este destul de rar, deși — după cum vom vedea — blocurile de ramură drepte sînt cele mai frecvente. În schimb, se constată foarte des un bloc drept discordant, așa-zisul *bloc de ramură de tip Wilson* (fig. 110). Aspectul grafic în standard se caracterizează prin existența în **C I** (și **II**) a unui *S* lărgit, îngroșat căruia i se opune un *T* pozitiv. În **C III**, aspectul este variabil, cel mai caracteristic fiind o undă pozitivă *R'*, lărgită și îngroșată, căreia i se opune un *T* negativ. Constatăm, deci pe grafic o combinație de semne de deviație stîngă (*R* I/*S* III) cu semne de bloc de ramură dreaptă, raportate pe partea finală a complexului *QRS* (*S* I/*R'* III). Circumstanțele etiologice ale blocurilor de ramură ne explică acest aspect: fiind de origine vasculară, blocurile se observă cu o mare frecvență la hipertensivii sau aorticii cu hipertrofie ventriculară stîngă. Cum însă întreruperile de ramură dreaptă sînt foarte frecvente, apariția lor la bolnavii cu electroventriculogramă deformată de o hipertrofie ventriculară stîngă va da un aspect de bloc de ramură de tip Wilson. Blocajul de ramură dreaptă e recunoaște în conducerile precordiale în care se constată

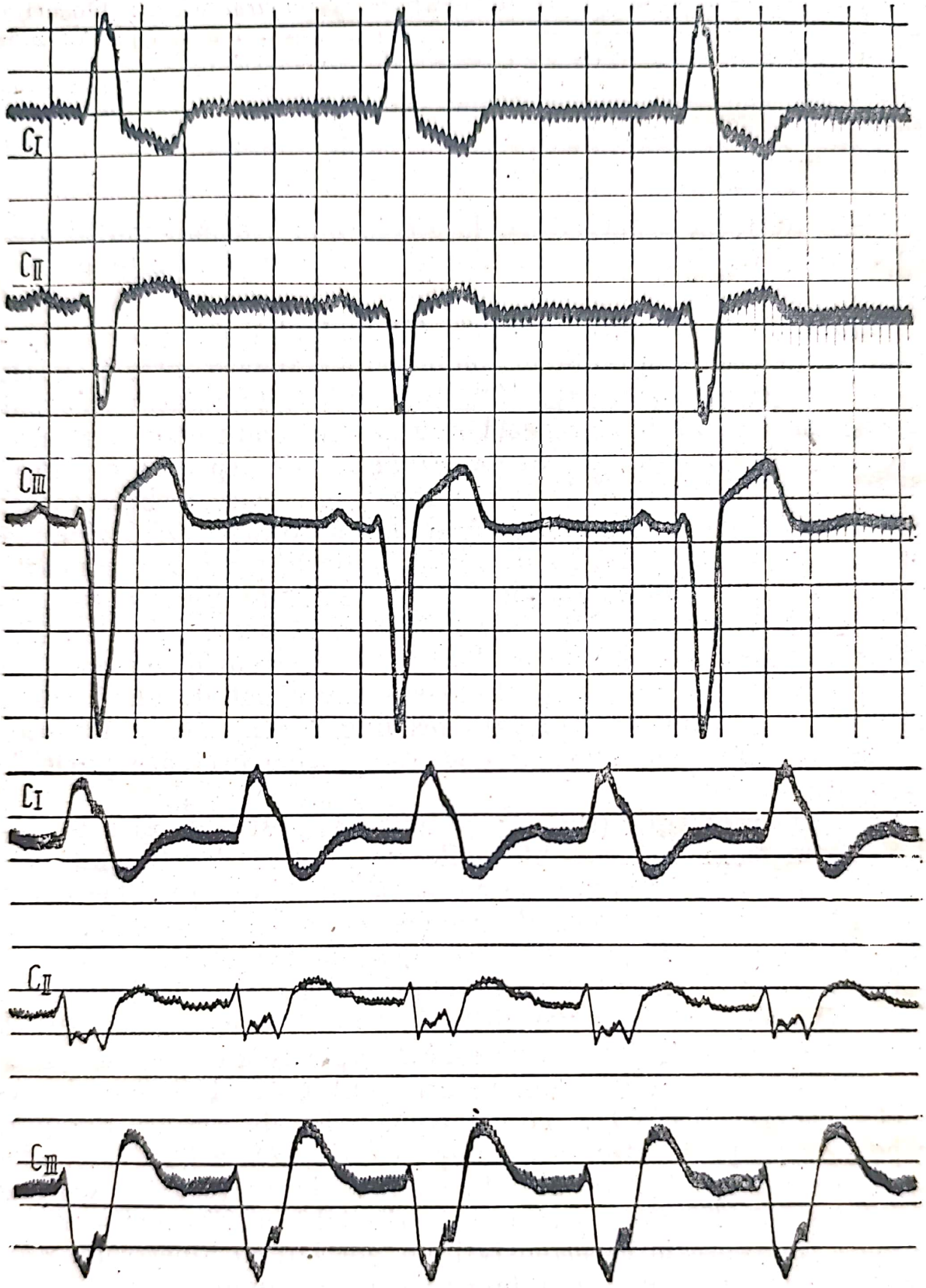

Fig. 107. — *Două exemple de bloc de ramură stîng „tipic"*. S u s : un caz mai atenuat. J o s : un caz foarte accentuat, cu *QRS* foarte lărgit și deformat și cu aspectul bifazic al electroventriculogramei.

Scanned with OKEN Scanner

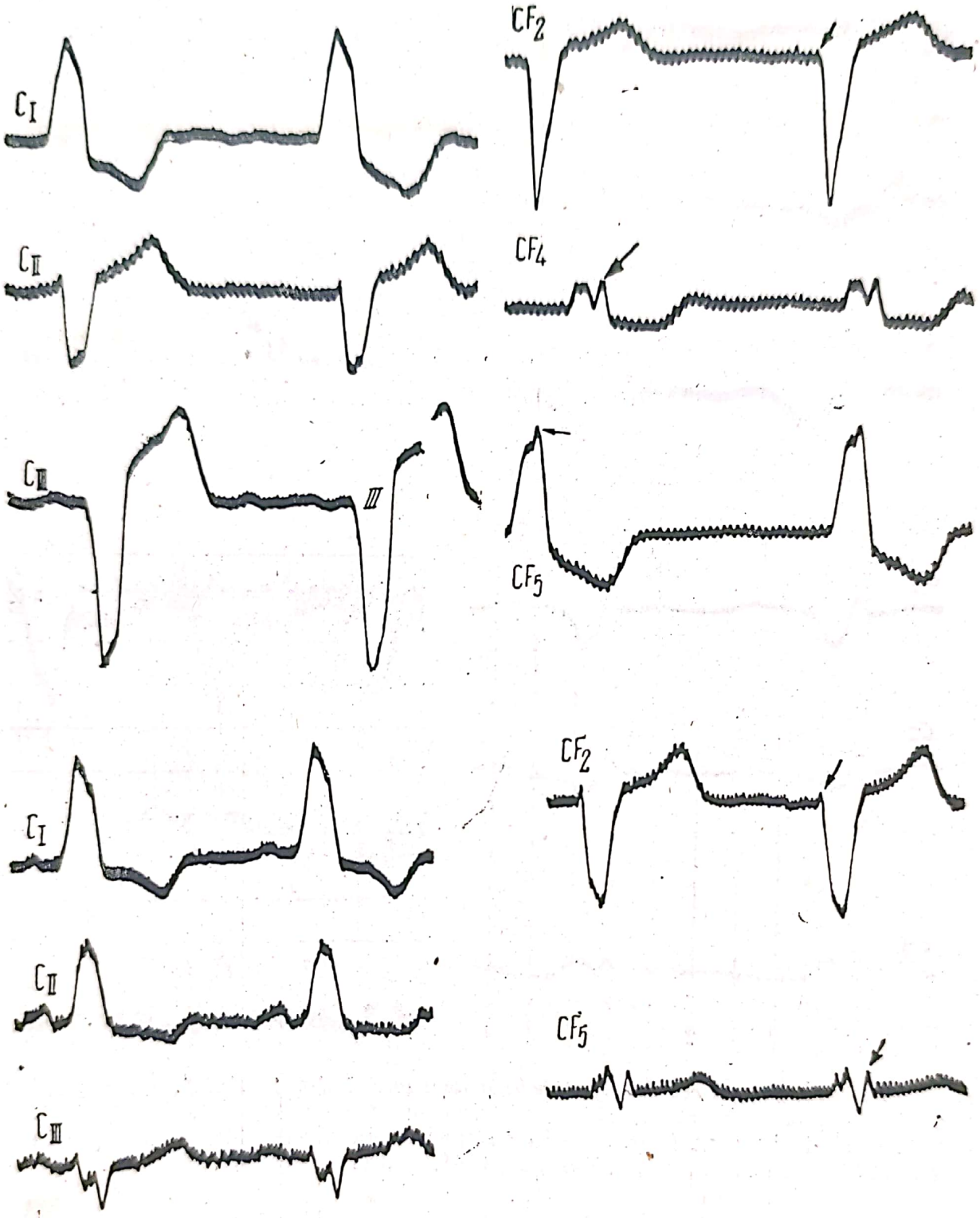

Fig. 108. — *Două exemple de bloc de ramură stîng „tipic"*. În precordiale se constată precocitatea negativității locale la ventriculul drept (săgeata din CF2) și întîrzierea negativității locale la ventriculul stîng (săgeata din CF4, CF5).

Scanned with OKEN Scanner

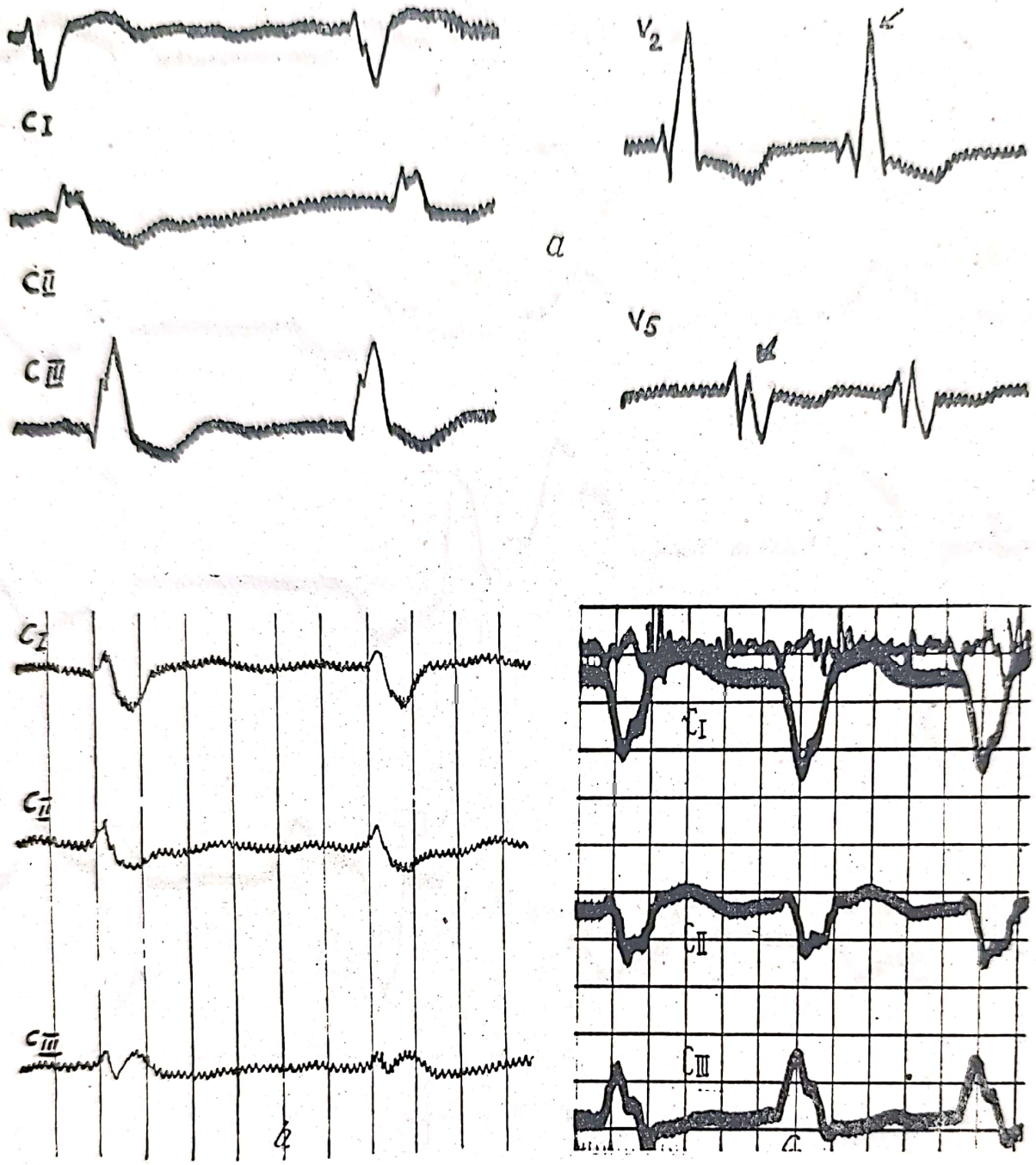

Fig. 109. — *Trei exemple de bloc de ramură drept „tipic“*. În exemplul de sus se poate observa în precordiale că negativitatea locală este întîrziată la ventriculul drept (săgeata din CF2) și că la ventriculul stîng (săgeata din CF5), negativitatea locală nu este întîrziată.

întîrzierea negativității locale asupra ventriculului drept (CF1, CF2) fig. 110.

Blocurile de ramură „atipice“ (concordante). Acestea se caracterizează prin concordanța sensului deflecțiunii principale *QRS*, care se face în aceeași direcție pozitivă sau negativă în cele trei conduceri standard (fig. 111). În aceste trei exemple vedem că lipsește unul din caracterele fundamentale ale blocului „tipic“:

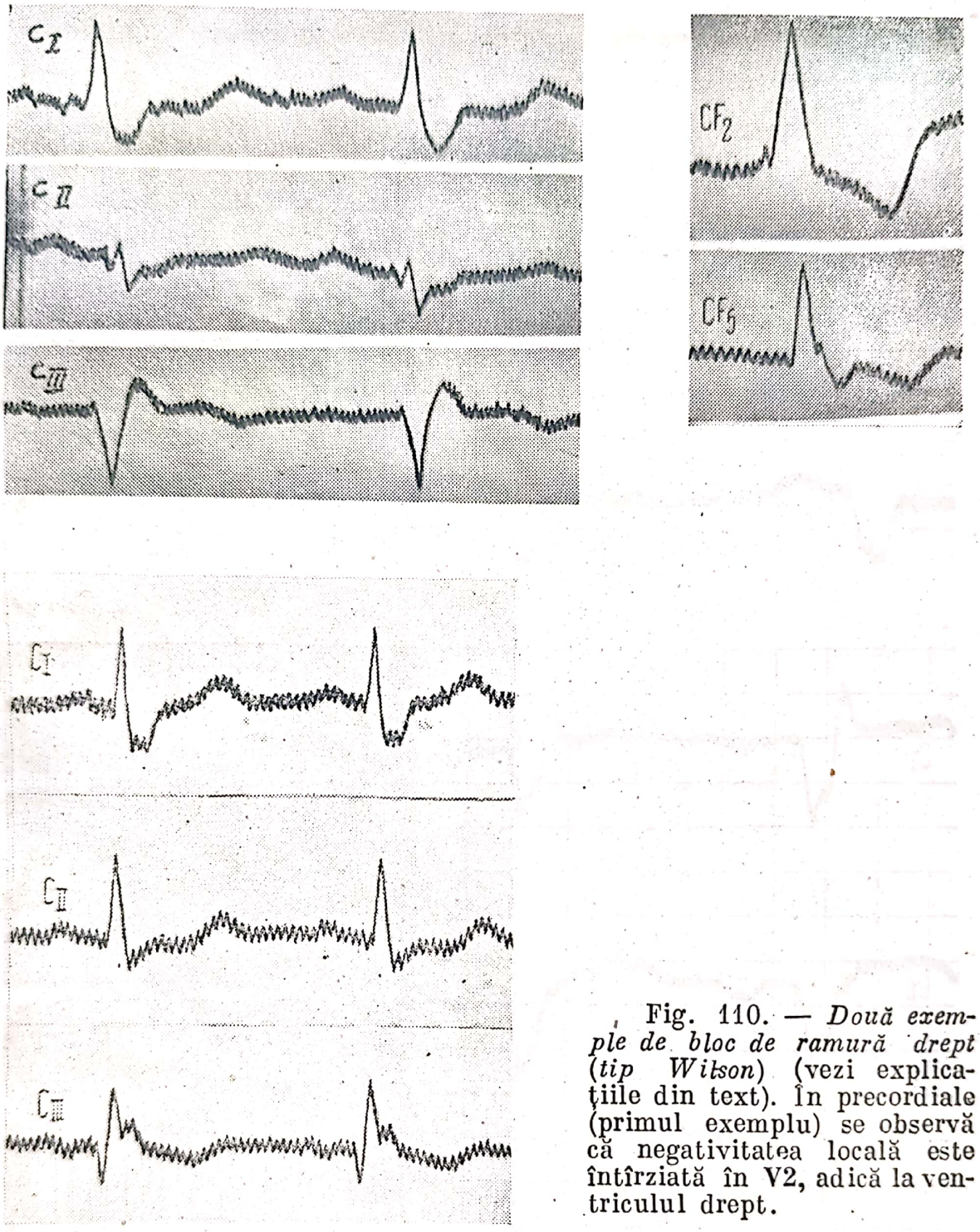

Fig. 110. — *Două exemple de bloc de ramură drept* (*tip Wilson*) (vezi explicațiile din text). În precordiale (primul exemplu) se observă că negativitatea locală este întîrziată în V2, adică la ventriculul drept.

discordanța în **C I** și **C III** a deflecțiunii *QRS*. Toate celelalte caractere grafice ale blocului de ramură sînt însă prezente (*QRS* lărgit, crestat, deformat; aspect difazic al electroventriculogramei cu opoziție între deflexiunea *QRS* și partea finală *ST-T*).

Blocurile de „arborizație". Caracteristica lor fundamentală o constituie voltajul redus al deflecțiunii *QRS* în toate conducerile standard. *QRS* este lărgit, polifazic, de amplitudine joasă, celelalte

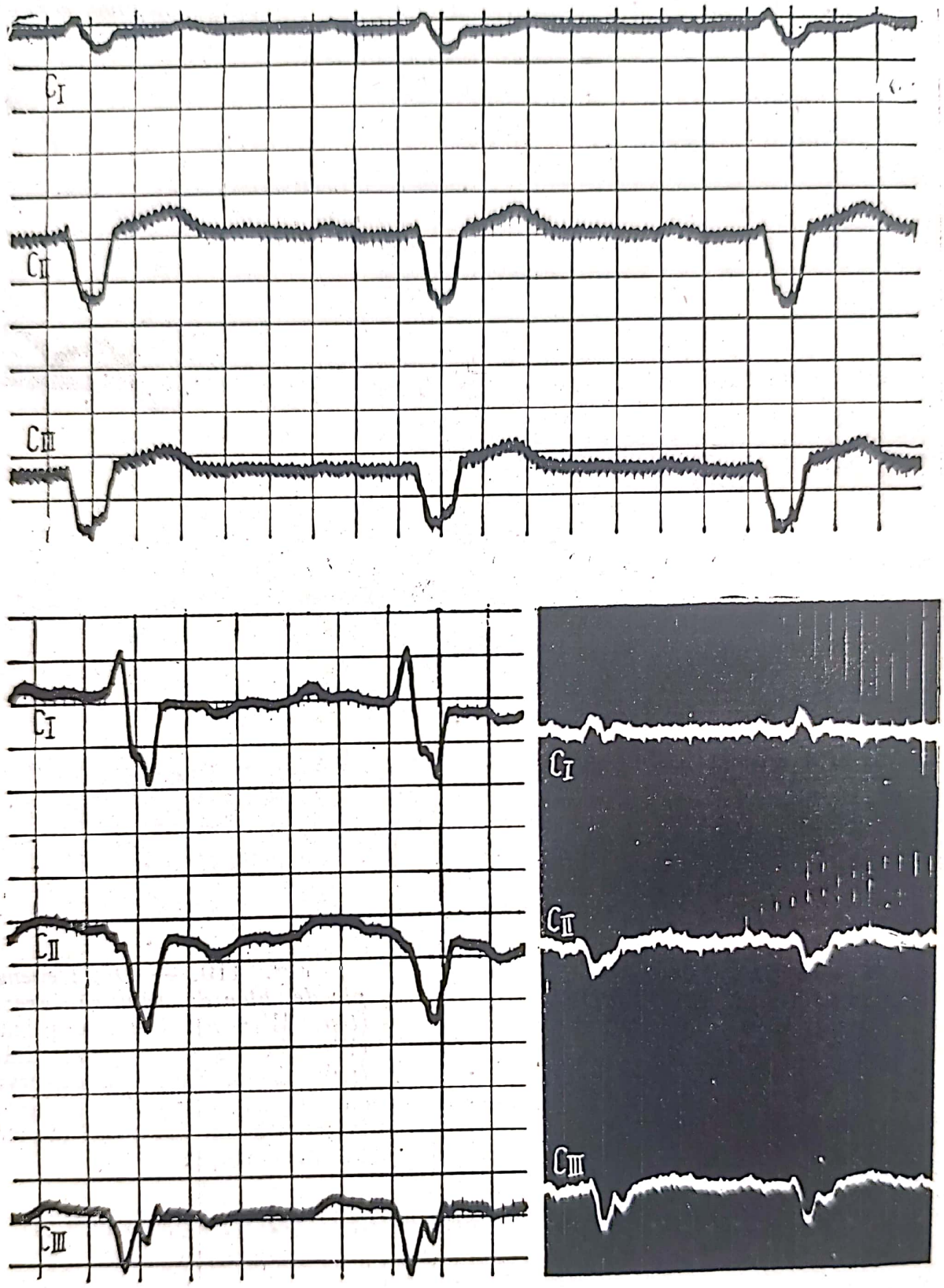

Fig. 111. — *Trei exemple de blocuri de ramură „atipice"*. Aspectul de bigramă al electroventriculogramei este păstrat în toate conducerile, dar nu se mai constată opoziția (discordanța) dintre conducerea I și a III-a. În exemplul al treilea, aspect de „bloc de arborizație".

Scanned with OKEN Scanner

caractere de bloc de ramură fiind însă păstrate: tendința de aspect difazic cu *ST-T* opus față de *QRS*; aspecte care se aseamănă cu blocul „tipic" sau cu blocul „atipic" (fig. 106). În precordiale se constată o întîrziere dreaptă sau stîngă. În unele cazuri însă, această întîrziere nu poate fi pusă în evidență: este vorba probabil de leziuni incomplete ale ambelor ramuri.

Explicația acestui polimorfism grafic al blocurilor de ramură ne-o dă studiul anatomic al ramurilor hisiene și al irigației lor. Cercetările foarte amănunțite ale lui Ivan Mahaim asupra septului ventricular au arătat că ambele coronare participă prin colateralele lor la irigația fasciculului și a ramurilor hisiene (fig. 112).

Reamintim aici că fasciculul His, după un traiect foarte scurt, se divide în cele două ramuri: ramura dreaptă bine individualizată, unică, și care se dispersează abia după un traiect destul de lung; ramura stîngă, din contra, dispersată imediat după bifurcația fasciculului. Artera interventriculară posterioară (colaterală a coronarei drepte sau a circumflexei stîngi) irigă ramificațiile posterioare de dispersiune ale ramurii stîngi. Artera interventriculară anterioară (colaterală a coronarei stîngi) irigă ramura dreaptă și ramificațiile anterioare de dispersiune ale ramurii stîngi. Cunos-

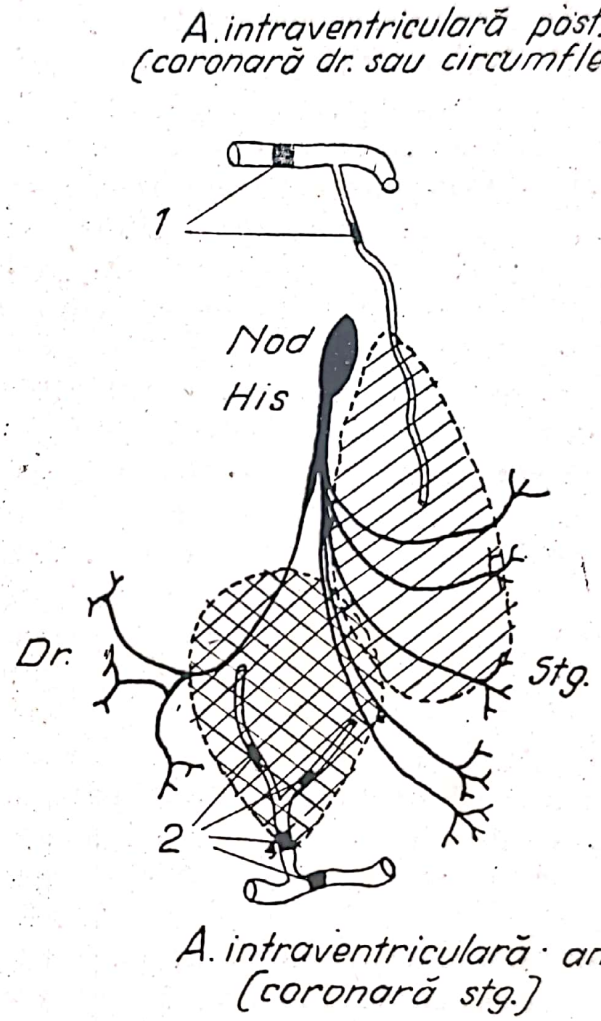

Fig. 112. — *Schema fasciculului His și vascularizarea lui* (după Ivan Mahaim). Dr = ramura dreaptă; stg. = ramura stîngă.
1. — Diferitele sedii ale trombozelor posterioare și ischemia consecutivă, care interesează majoritatea dispersiunilor ramurii posterioare.
2. — Diferitele sedii ale trombozelor anterioare și ischemia consecutivă (haşurat), interesînd în primul rînd ramura dreaptă dar și unele dispersiuni ale ramurii stîngi.

Scanned with OKEN Scanner

cînd modul de dispersiune a ramurilor hisiene și particularitățile acestea de vascularizare, înțelegem marea variabilitate a tipurilor de bloc de ramură. Blocul stîng „tipic" rezultă din întreruperea majorității ramificațiilor de dispersiune ale ramurii stîngi, adică survine în cazurile de ischemie posterioară. Blocurile drepte rezultă din ischemia anterioară. Cînd acestea survin la o inimă care nu prezintă modificări importante ale electroventriculogramei, se poate instala un bloc drept „tipic". Cum însă scleroza coronariană apare adesea la vechii hipertensivi care prezintă o hipertrofie ventriculară stîngă cu alterare importantă a electroventriculogramei, rezultă blocul de ramură de tip Wilson, aspectul cel mai frecvent întîlnit al blocurilor de ramură. Tulburările ischemice care se observă în scleroza coronariană sînt însă extrem de variate; în numeroase cazuri, ischemia poate să intereseze ambele ramuri în proporții variabile. Aceasta ne explică numeroasele aspecte de blocuri de ramură „atipice" și de blocuri de „arborizație".

După cum s-a arătat, deseori, în conducerile standard nu se poate determina tipul stîng sau drept al blocului de ramură; în precordiale însă, întîrzierea negativității locale asupra unuia sau a celuilalt ventricul permite cu certitudine diagnosticul.

Blocurile de ramură constituie în general o constatare electrocardiografică destul de rară: 2 pînă la 7% după diverse statistici pe numeroase cazuri cercetate. Ca și afecțiunile coronariene, sînt mai frecvente la bărbați decît la femei, survenind după 50 de ani. Cercetările statistice arată următoarele date :

bloc de tip Wilson	50%	60%
bloc drept „tipic"	5%	
blocuri stîngi		40%

Precizarea tipului anatomic nu are de altfel prea mare importanță, căci nu modifică cu nimic considerațiile etiologice și prognostice pe care le impune constatarea unui bloc de ramuri.

Din punct de vedere etiologic, în afară de cazurile foarte rare, cînd se instalează un bloc de ramură intermitent și reversibil în cursul unei miocardite acute, este vorba de o leziune definitivă, datorită unei scleroze coronariene, sau adesea de o sechelă de infarct miocardic. În cazurile foarte rare, cînd se constată la tineri sau la copil, trebuie să pună problema unei afecțiuni congenitale cu defect septal.

Din punct de vedere clinic trebuie să atragem atenția asupra unei tradiții eronate care încadrează blocul de ramură în capitolul „Aritmiilor". Deși blocul de ramură constituie o leziune gravă și o tulburare de conducere importantă, el nu dă loc la nici o tulburare a ritmului ventricular. În clinică îl putem constata

Scanned with OKEN Scanner

concomitent cu alte semne mai mult sau mai puțin grave, ca: inimă hipertrofiată și dilatată, crize de angor, insuficiență cardiacă etc. Uneori însă constituie o surpriză electrocardiografică și examenul electric atrage atenția asupra acestei leziuni avansate.

Din punct de vedere prognostic, într-adevăr blocul de ramură este un indiciu de mare gravitate, cu o mortalitate ridicată chiar în primul an, supraviețuirea depășește rareori 5 ani. Unele elemente grafice arată o gravitate excepțională: *QRS* foarte lărgit (0,20 sec.). *QRS* de voltaj redus (aspectul bloc de „arborizație"), ce comportă un prognostic extrem de rezervat.

Mai trebuie semnalate în acest capitol unele circumstanțe în care electroventriculograma capătă un aspect grafic comparabil cu cel al blocului de ramură: extrasistola ventriculară, ritmul idio-ventricular, care vor fi analizate în alte capitole, și sindromul Wolff-Parkinson-White.

SINDROMUL WOLFF-PARKINSON-WHITE (W-P-W) (fig. 113, 114)

Pentru a evita unele erori de diagnostic regretabile, este bine să descriem aci acest sindrom electrocardiografic, comparabil cu blocul de ramură, care are însă cu totul altă semnificație fiziopatologică și deci nu comportă același prognostic.

Caracterele grafice arată că ritmul este regulat, format din succesiunea de *unde P* urmate de *complexe QRST*, oferind toate aparențele unui ritm sinuzal, cu următoarele particularități: *1) intervalul P-Q* este scurtat (0,08—0,11 sec.) și electroventriculograma se manifestă imediat după sfîrștul *undei P*, fără ca între ele să existe vreun segment izoelectric, 2) durata *QRS* este crescută (0,10—0,12 sec.).

P este pozitiv în conducerile standard, dar poate fi izoelectric sau negativ în **C III**; în precordiale este de obicei slab exprimat. Intervalul *P-Q* fiind scurtat, este în întregime acoperit de desfășurarea *undei P*, astfel că *segmentul P-Q* lipsește în toate conducerile.

QRS începe imediat la sfîrșitul *undei P* (uneori chiar înainte ca *P* să fi ajuns la linia izoelectrică) printr-o linie groasă și crestată, care se depărtează lent de linia izoelectrică și care apoi se continuă brusc sau progresiv cu o undă rapidă și înaltă (fig. 113). Durata *QRS* este ușor, dar indiscutabil crescută (0,10—0,12 sec.). *Axa medie QRS* poate fi normală, dar de obicei există o deviere stîngă, mult mai rar o deviere dreaptă.

ST-T are tendința să se opună ca sens lui *QRS* în fiecare conducere; adică în graficele cu deviere stîngă, care sînt cele mai frecvente, *ST* apare subdenivelat în **C I** și supradenivelat în **C III**

Scanned with OKEN Scanner

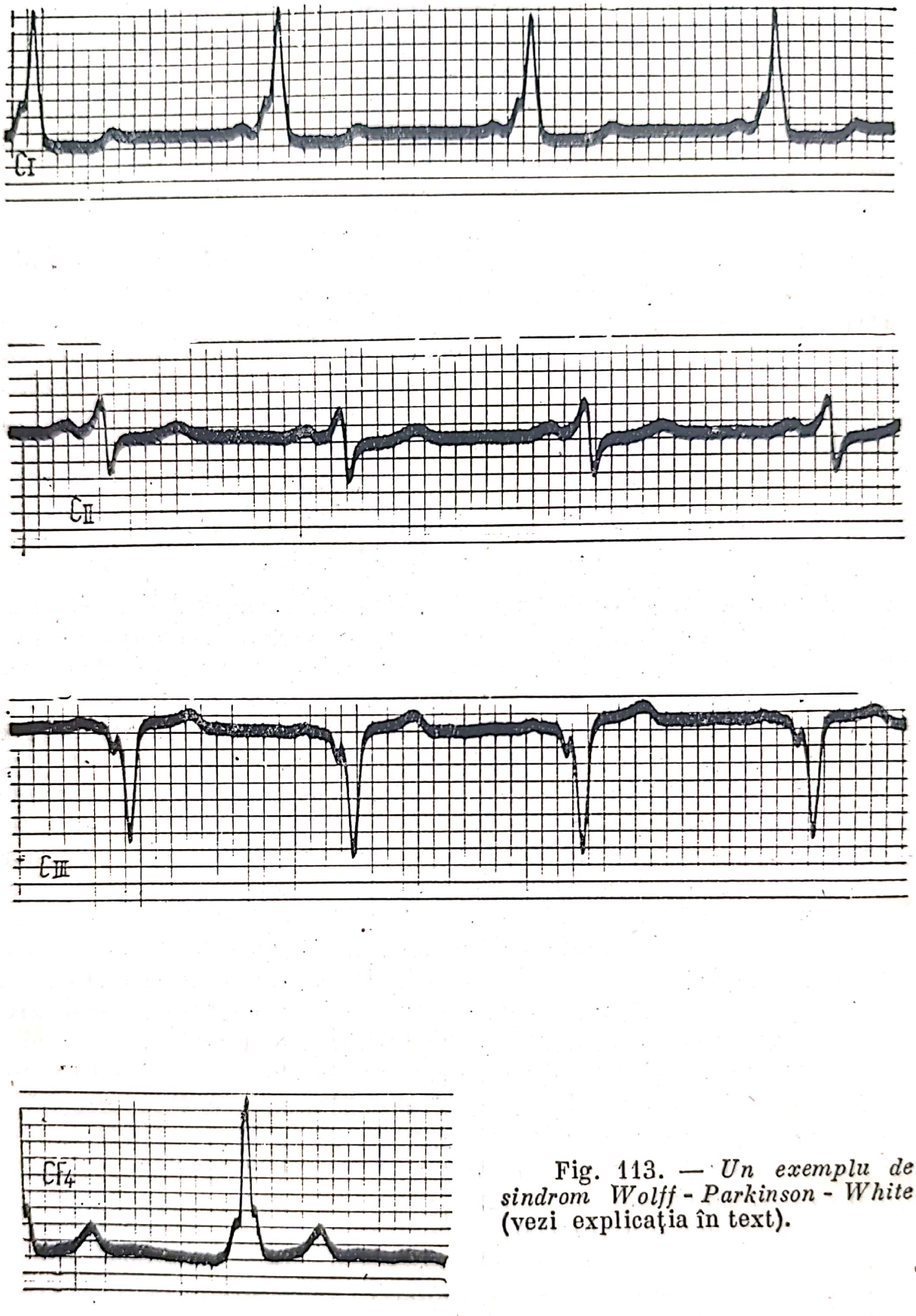

Fig. 113. — *Un exemplu de sindrom Wolff - Parkinson - White* (vezi explicaţia în text).

Scanned with OKEN Scanner

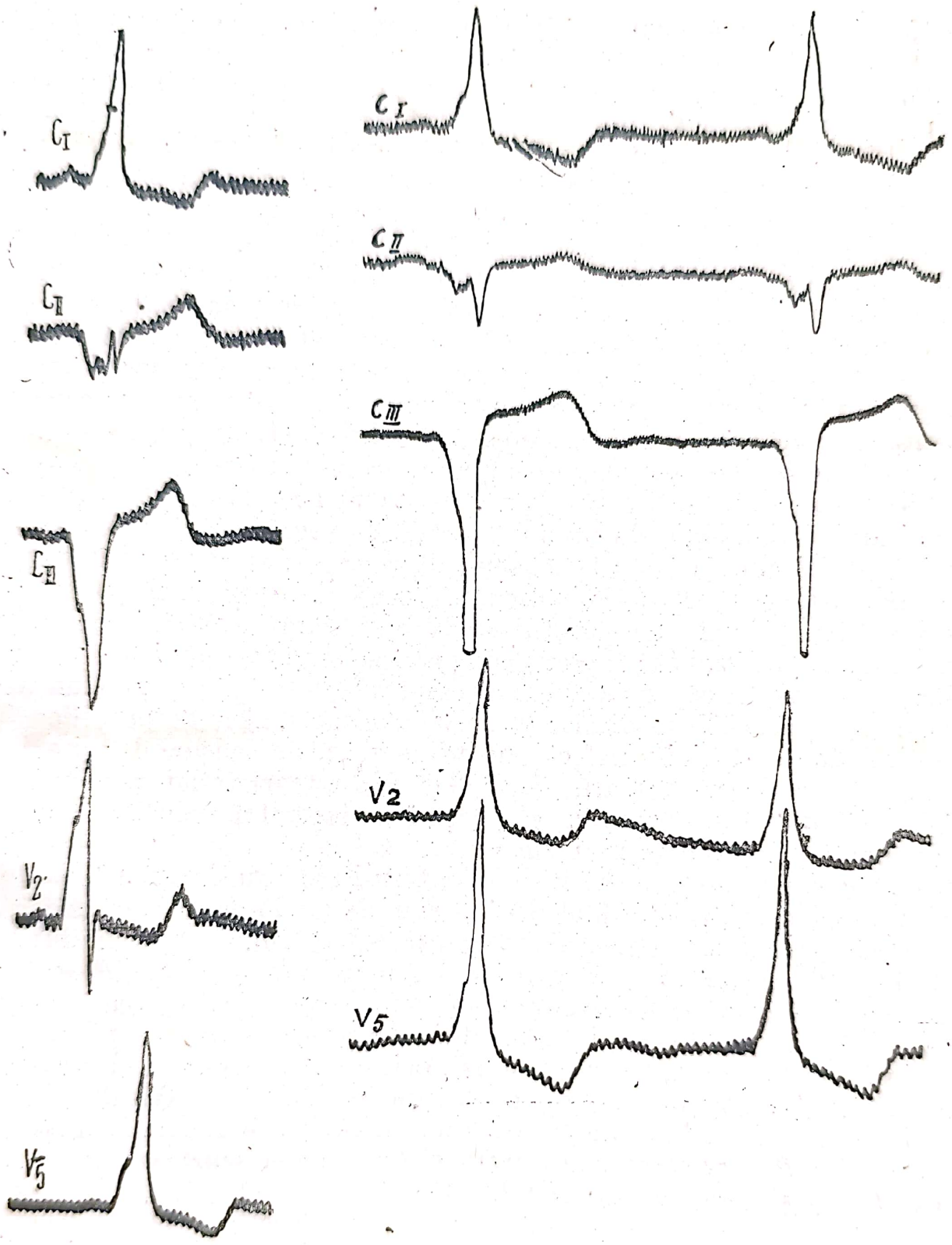

Fig. 114. — *Două exemple de sindrom W-P-W.* În conducerile standard, asemănarea cu blocul de ramură stîng „tipic" este izbitoare, singurul caracter distinctiv fiind scurtarea *intervalului P-Q* (vezi comparativ cu figurile 102 și 103). În precordiale se observă că negativitatea locală este ușor întîrziată în V2 și V5, adică asupra ambilor ventriculi.

Scanned with OKEN Scanner

astfel încît în unele cazuri graficul are aspect de bloc de ramură stîngă. Totuși, foarte des, deși *ST* este subdenivelat în C I, *T* rămîne pozitiv. Electroventriculograma are deci un aspect apropiat de acel al blocului de ramură, fără însă ca imaginea bifazică să fie așa de bine exprimată în toate conducerile.

În conducerile precordiale se observă o întîrziere a negativității locale asupra ambilor ventriculi, adică în toate pozițiile electrodului explorator. Cel mai caracteristic este aspectul în V2, unde, în loc de o mare precocitate a negativității locale (ca în blocul de ramură stîngă), se notează o întîrziere a acesteia.

Alte aspecte grafice sînt așa-zisele aspecte „atenuate W-P-W", în care singura deosebire de o electrocardiogramă normală o constituie lipsa unui *segment P-Q*; *unda P* este urmată imediat de o mișcare lentă a graficului, care apoi se continuă brusc cu o undă rapidă.

Caracteristicele evolutive ale graficului prezintă unele particularități interesante și foarte importante pentru înțelegerea mecanismului fiziologic de producere a sindromului. Aspectul grafic W-P-W nu este constant, putîndu-se observa variații de la o înregistrare la alta: fie o atenuare pînă la aspect normal, fie o accentuare pînă la aspectul de bloc de ramură. Variațiile se produc spontan sau pot fi provocate printr-o manevră sau printr-un drog care modifică tonusul neurovegetativ (efort, compresiune pe sinul carotidian, nitrit de amil, digitală). Aceste procedee pot rămîne fără nici un efect sau influențează în sensuri diferite: uneori, ele fac să dispară tipul W-P-W; alteori, cînd aspectul W-P-W dispăruse spontan, el poate fi redeșteptat prin una din manevrele enumerate mai sus.

În cazurile de aspect W-P-W intermitent sau de aspect variabil este caracteristic faptul că variațiile nu interesează numai electroventriculograma, ci și *intervalul P-Q*. Atenuarea aspectului de bloc de ramură se însoțește de alungirea *intervalului P—Q*, pe cînd accentuarea deformărilor electroventriculogramei se însoțește de scurtarea intervalului. Durata totală a unei revoluții cardiace rămîne însă aceeași, oricare ar fi aspectul electrocardiografic. Totul se petrece ca și cum în limitele de durată ale unei revoluții cardiace ar avea loc modificări care uneori lungesc *intervalul P-Q* și scurtează durata *QRS*, alteori scurtează *intervalul P-Q* și lungesc durata *QRS*.

INTERPRETAREA ELECTROFIZIOLOGICĂ A ASPECTULUI GRAFIC W-P-W

Dintre numeroasele teorii propuse, vom reține numai pe aceea a „antesistoliei ventriculare", care ni s-a părut atotcuprinzătoare și care se poate rezuma astfel: ritmul este sinuzal; excitația no-

Scanned with OKEN Scanner

motopă produce o contracție atrială normală. Miocardul ventricular este însă excitat mai precoce („antesistolie") într-o regiune oarecare; de aci excitația înaintează relativ lent prin masa miocardului contractil. Între timp, sosește și excitația normală pe căile de conducere, încît porțiunile de miocard care nu au fost cuprinse încă de excitația anticipată sînt excitate normal. Astfel se pot explica toate anomaliile grafice ale sindromului W-P-W: a) *intervalul P-Q* este scurtat din cauza excitației anticipate („antesistolie") a anumitor regiuni ventriculare; b) electroventriculograma este deformată, tinzînd spre aspectul de bloc de ramură, căci excitația cuprinde difuz masa miocardului contractil; totuși aspectul de bloc de ramură nu este totdeauna realizat, căci, în parte, excitația se efectuează pe căile normale; c) în conducerile precordiale negativitatea locală este întîrziată în toate pozițiile electrodului explorator, căci excitația sosește cu întîrziere la epicard, întîrziere relativă față de precocitatea cu care sînt excitate anumite regiuni miocardice (antesistolia).

Tot astfel se pot înțelege și explica aspectele variabile de la un examen la altul și influențele exterioare (efort, droguri etc.) care pot modifica aspectul grafic. După cum acești factori își exercită acțiunea asupra excitației anticipate sau asupra sistemului His-Tawara, se produc aspectele grafice variabile:

— prin suprimarea excitației antesistolice, graficul devine normal;

— prin blocarea completă a fasciculului His, electroventriculograma apare deformată ca în blocul de ramură;

— formele intermediare, se întîlnesc cînd excitația se efectuează, atît antesistolic, cît și pe fascicul. În aceste cazuri, aspectul este cu atît mai deformat cu cît predomină excitația antesistolică. Cînd însă antesistolia se manifestă mai slab, aspectul electroventriculogramei se apropie de normal și sînt realizate aspectele „atenuate ale sindromului W-P-W" (scurtare moderată *P-Q* și îngroșare la începutul *QRS*).

INTERPRETAREA ANATOMO-FIZIOLOGICĂ A SINDROMULUI W-P-W

Concepția de antesistolie, bazată pe argumente electrofiziologice poate fi explicată prin două ipoteze anatomice: I) existența unui fascicul de conducere atrio-ventricular suplimentar, II) existența unui focar miocardic ventricular situat înspre regiunea bazală, în vecinătatea atriilor. Ambele ipoteze au fost confirmate prin necropsie.

I. *Fasciculul suplimentar. Fasciculul Paladino-Kent.* Această ipoteză, care este justificată filogenetic și clinic, a fost confirmată

anatomic în două observații publicate în literatura medicală. Filogenetic, se știe că la anumite animale (reptile) conducerea atrio-ventriculară se face printr-o zonă miocardică largă, uneori subdivizată în mai multe fascicule. La unele mamifere (șoareci) a fost pus foarte frecvent în evidență un fascicul suplimentar care unește direct atriul cu ventriculul drept (Paladino-Kent). Anatomic, în două cazuri de sindrom W-P-W decedate în cursul tahicardiei paroxistice, au fost puse în evidență cîteva fibre miocardice de legătură directă între atriul și ventriculul drept. Absența unui număr mai mare de confirmări anatomice se explică, atît prin raritatea verificărilor cît și prin dificultățile tehnice.

Ipoteza unui fascicul suplimentar explică cel mai bine aspectul electrocardiografic, precum și variațiile grafice observate. Cînd predomină conducerea prin fascicul suplimentar, manifestările antesistolice sînt mai pronunțate și electroventriculograma mai deformată, mergînd pînă la aspectul de bloc de ramură. Invers, dacă predomină conducerea prin fasciculul His, electrocardiograma nu este prea mult (sau chiar de loc) deformată. Uneori există o alternare între conducerea pe fasciculul suplimentar și fasciculul His: atunci se înregistrează aspecte variabile de bloc de ramură alternînd cu aspecte normale. Tot astfel, diversele manevre și droguri care modifică tonusul neurovegetativ influențează conducerea pe fascicul în sens pozitiv sau negativ, după aspectele variate ale electrocardiogramei.

Caracteristicele clinice ale sindromului W-P-W justifică și ele ipoteza fasciculului suplimentar. Sindromul se observă la tineri sănătoși; este vorba de o malformație congenitală, care ar trece neobservată fără examenul electrocardiografic și fără crizele de tahicardie paroxistică ce survin destul de frecvent. Chiar și aceste crize își găsesc explicația plauzibilă în existența unui fascicul suplimentar: cînd conducerea se face prin fasciculul His, excitația care cuprinde miocardul ventricular pe căile normale este probabil transmisă retrograd pe fasciculul Kent, determinînd astfel o excitație atrială anticipată. Fenomenul repetîndu-se continuu, se stabilește o undă circulară cu următorul traiect: atriu — fasciculul His — miocard ventricular — fascicul suplimentar — miocard atrial etc. Astfel se instalează și se întreține tahicardia paroxistică cu caractere de tahicardie supraventriculară.

Aceste date anatomo-fiziologice necesită încă să fie verificate; ele permit însă o explicație logică a tuturor manifestărilor clinice și electrocardiografice ale sindromului W-P-W și de aceea sînt acceptate de majoritatea autorilor. Argumentul că fasciculul suplimentar nu a putut fi pus în evidență decît într-un număr redus de cazuri, nu poate constitui o obiecție esențială, pe de o

Scanned with OKEN Scanner

parte fiindcă numărul cercetărilor anatomice este mult prea redus iar pe de alta, fiindcă rezultatele negative nu exclud posibilitatea existenței cîtorva fibre miocardice care pot trece foarte ușor neobservate.

Vom reaminti pe scurt cîteva din celelalte numeroase teorii patogenice invocate de diverși autori:

— ritm nodal cu bloc de ramură tranzitoriu;

— acțiunea paradoxală a vagului, cu accelerarea conducerii atrio-ventriculare și încetinirea conducerii intraventriculare;

— ritm paraseptal cu atingerea concomitentă a unei ramuri;

— centrii atriali heterotopi;

— căi de conducere sino-atriale și sino-nodale cu diverse tulburări de conducere;

— interferențe de ritm parasinuzal și ventricular etc.

Toate aceste explicații sînt pur ipotetice și nu pot da nici măcar o explicație satisfăcătoare a aspectului grafic.

II. *Focarul miocardic ventricular*. Problema patogeniei sindromului W-P-W s-a complicat însă o dată cu descrierea lui ca fenomen de însoțire a unui proces miocardic acut sau cronic. Chiar și în aceste cazuri, ipoteza fasciculului suplimentar nu poate fi exclusă. Se poate presupune că sindromul W-P-W a trecut neobservat în lipsa unui examen electrocardiografic anterior. O dată cu primele simptome subiective cardiace, ocazionate de procesul miocardic, se descoperă la primele investigații mai serioase semnele grafice ale sindromului W-P-W și nimic nu permite să se afirme că ele nu ar fi preexistat. Totuși, în cazurile controlate anterior prin electrocardiograme, apariția antesistolei în cursul sau în urma unui proces miocardic pune din nou în discuție patogenia modificărilor grafice. Vom reține ca cea mai probabilă ipoteza focarului miocardic circumscris (Holzman și Scherf).

După acești autori, ar exista un focar miocardic ventricular circumscris, situat în vecinătatea miocardului atrial (confirmat anatomic într-un caz al autorilor), care devine un centru automat secundar și care este excitat mereu de *șocul mecanic* al sistolei atriale. De la acest centru secundar, excitația se transmite imediat miocardului ventricular (antesistolie). Ulterior sosește pe calea normală (His) și excitația pornită de la nod. Din conflictul și combinația acestor două excitații ia naștere aspectul grafic W-P-W:

— *interval P-Q* scurt (excitația ventriculară anticipată);

— debut *QRS* printr-o undă lentă (excitația care progresează încet prin masa miocardului nediferențiat);

— continuarea *QRS* printr-o undă rapidă (sosirea excitației pe calea normală și activarea zonelor miocardice încă inactive);

— deformările *ST-T* (dezactivarea anticipată a zonelor care au fost excitate mai precoce).

Caracterele grafice sînt deci aceleași ca mai sus, avînd la bază același mecanism al antesistoliei și al combinării celor două excitații ventriculare sosite pe căi diferite. Nimic în semnele grafice nu permite să se recunoască existența unui focar miocardic. Diagnosticul trebuie să se bazeze numai pe observația clinică.

Concluzii. Sindromul W-P-W este un sindrom pur electrocardiografic, care trebuie bine cunoscut pentru a evita erori grave de diagnostic. În formele majore, cu deformări importante ale electroventriculogramei, eroarea cu blocul de ramură este foarte frecventă la un examen mai superficial al graficului. Intervalul *P-Q* scurt (sub 0,12 sec.) este elementul fundamental și pivotul diagnosticului pozitiv. Deformările electroventriculografice oricît de impresionante — nu reprezintă în acest caz „leziuni miocardice". Diferențierea dintre forma constituțională (fascicul suplimentar) și forma dobîndită (focar miocardic) nu se pot face decît prin studiul clinic al cazului.

Scanned with OKEN Scanner

Capitolul al VIII-lea

MODIFICĂRILE PRIMARE ST-T

Am văzut în capitolul precedent *modificările secundare ST-T*. Ele sînt o consecință obligatorie a modificărilor *QRS*, un corolar al lor. Cînd depolarizarea a fost întîrziată într-o regiune miocardică, repolarizarea va fi de asemenea întîrziată în această regiune; adică electroventriculograma care a fost modificată în partea ei inițială va fi deformată și în partea ei finală. O altă caracteristică a acestor modificări secundare *ST-T* o constituie fixitatea lor; chiar dacă ele suferă o modificare evolutivă, ea se face pe nesimțite și se extinde pe o perioadă lungă de timp.

În opoziție cu aceste modificări secundare, se întîlnesc frecvent *modificările primare ST-T*, adică electroventriculograme deformate mai ales sau exclusiv în partea lor finală. Aceste modificări raportate la repolarizare arată că procesul patologic se produce mai ales în masa miocardului nediferențiat, fără să afecteze sistemul excitoconductor hisian. Altă trăsătură a lor este instabilitatea: modificările variază de la o zi la alta (sau într-un scurt interval de timp) și în multe cazuri ele urmează un ciclu evolutiv care se rezolvă complet, fără urmă, sau care lasă sechele concretizate asupra *undei T*. Această labilitate a *segmentului ST* și a *undei T* este caracteristică modificărilor primare. Se știe din date experimentale și clinice că *unda T* se poate negativa din cauze minime, cum ar fi răcirea unei regiuni miocardice. Înțelegem deci că factorii cei mai variați pot produce modificări apreciabile *ST*, dar mai ales *T*. Printre aceștia putem cita: cauze infecțioase sau alergico-infecțioase, cauze toxice și disendocriniene, cauze dismetabolice și avitaminotice, și mai ales anoxiile miocardice care ocupă un loc foarte important.

Scanned with OKEN Scanner

Dacă din punct de vedere etiologic nu există nici-o specificitate a modificărilor primare *ST-T*, în schimb, pe baza datelor electrofiziologice putem trage anumite deducții asupra tulburărilor fizio- și anatomopatologice care condiționează deformările electroventriculogramei. În acest domeniu persistă încă multe necunoscute și explicațiile sînt bazate pe ipoteze. Dar legătura cu clinica prin intermediul fizio- și anatomopatologiei este destul de bine stabilită: anumitor modificări primare *ST-T* le corespund anumite sindrome anatomo-clinice.

Aceste modificări sînt exprimate în limbajul electrocardiografic sub denumirea de „leziuni" miocardice, denumire care nu este absolut corectă, căci în multe cazuri nu există „leziune" în sensul anatomic, ci numai momente funcționale, alterări mai mult sau mai puțin persistente ale fibrei miocardice. În cazurile cu leziuni anatomice precise se produc și alterații ale complexului inițial *QRS*, fără să existe însă o corelație obligatorie între aspectul din partea inițială și cea finală a electroventriculogramei. Alterațiile *QRS* rămîn definitive, pe cînd modificările *ST-T* evoluează și se schimbă de la o zi la alta.

Constatarea unor modificări primare *ST-T* cere o analiză critică și o interpretare electrofiziologică riguroasă. Pentru aceasta sînt absolut necesare, pe lîngă conducerile standard, cel puțin două unipolare toracice (parasternal și extraapical). Studiul amănunțit ar necesita seria completă a precordialelor și unipolarele membrelor, uneori chiar vectodiagrama și determinarea gradientului ventricular.

Electrocardiografia empirică ne-a obișnuit să formulăm rapid, după aspectul *ST-T*, un diagnostic. Pentru a nu comite erori grave, este însă bine să avem mereu în minte explicația electrofiziologică a modificărilor primare *ST-T*. Se admite azi că ele se produc printr-o alterare a procesului de excitare a miocardului nediferențiat. 1) Modificare interesînd intensitatea excitației: excitația mai scăzută în anumite zone (depolarizarea incompletă a unor zone) miocardice, ceea ce se traduce prin modificările *ST*. 2) Modificările interesînd durata excitației: excitație scurtată sau prelungită în anumite zone miocardice (repolarizare accelerată sau întîrziată a unor zone miocardice), ceea ce se traduce prin modificări ale *undei T*. Aceste tulburări ale excitației sînt de obicei asociate: modificările *ST* sînt urmate de modificări *T*.

Din punct de vedere grafic, din decalajele *ST* urmate de modificări ale *undei T* care se pot combina în variate feluri și pot apărea în două sau trei conduceri standard și în diverse unipolare, rezultă aspecte destul de complexe.

Scanned with OKEN Scanner

Conform planului adoptat și în capitolul precedent, vom expune succesiv: aspectele grafice, interpretarea electrofiziologică a celor constatate, urmînd ca apoi, prin intermediul fizio- și anatomopatologiei, să facem legătura cu clinica.

ASPECTE GRAFICE

Segmentul ST reprezintă stadiul depolarizat; este momentul intrasistolic de echilibru electric, cînd toate regiunile miocardului au fost complet depolarizate. Ca atare, segmentul *ST* trebuie să fie izoelectric în toate conducerile. Chiar dacă uneori are tendința să fie oblic ascendent, joncțiunea (punctul de plecare) trebuie să fie situată pe linia izoelectrică (fig. 115). Singura excepție de la această regulă o constituie conducerile precordiale **V1**, **V2** (**V3**), în care se observă supradenivelări ale segmentului pînă la 2 mm, în legătură probabil cu precocitatea fenomenelor de repolarizare a acestor regiuni.

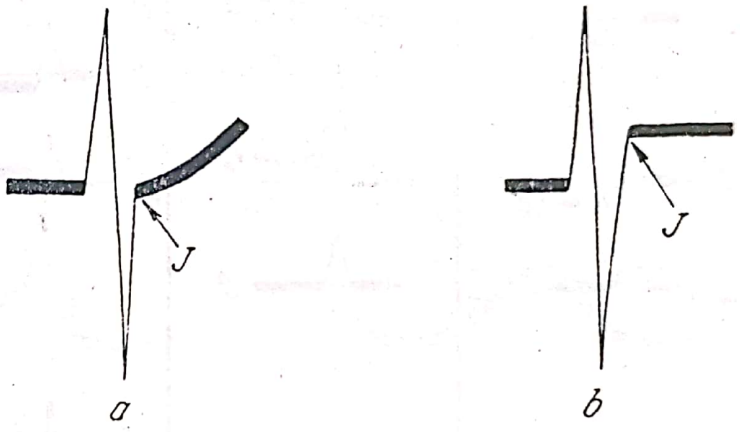

Fig. 115. — *Joncțiunea segmentului ST.* *J* = joncțiunea. În *a*, joncțiunea (și deci *segmentul ST*) este izoelectrică; în *b*, joncțiunea (și deci *segmentul ST*) este denivelată.

Atunci cînd *ST* nu este situat pe linia izoelectrică, se zice că *segmentul ST* este decalat sau denivelat. El poate fi situat deasupra liniei izoelectrice (*ST supradenivelat*) sau dedesubtul ei (*ST subdenivelat*). Bineînțeles că în conducerile standard, aceste denivelări, care reprezintă proiecția unor vectori patologici, se fac conform teoriei triunghiului echilateral, astfel încît:

denivelarea *ST* I + denivelarea *ST* III = denivelarea *ST* II

În figura 116 sînt schematizate diversele aspecte posibile. Supranivelările sînt notate cu semnul + și subdenivelările cu semnul — . Cînd segmentul *ST* este izoelectric, denivelarea este 0.

Observăm că denivelările pot fi de același sens în **C I** și **C III**. În aceste cazuri, în **C II** se observă o denivelare de același sens; este o denivelare *concordantă*. Cînd sensul denivelării se opune

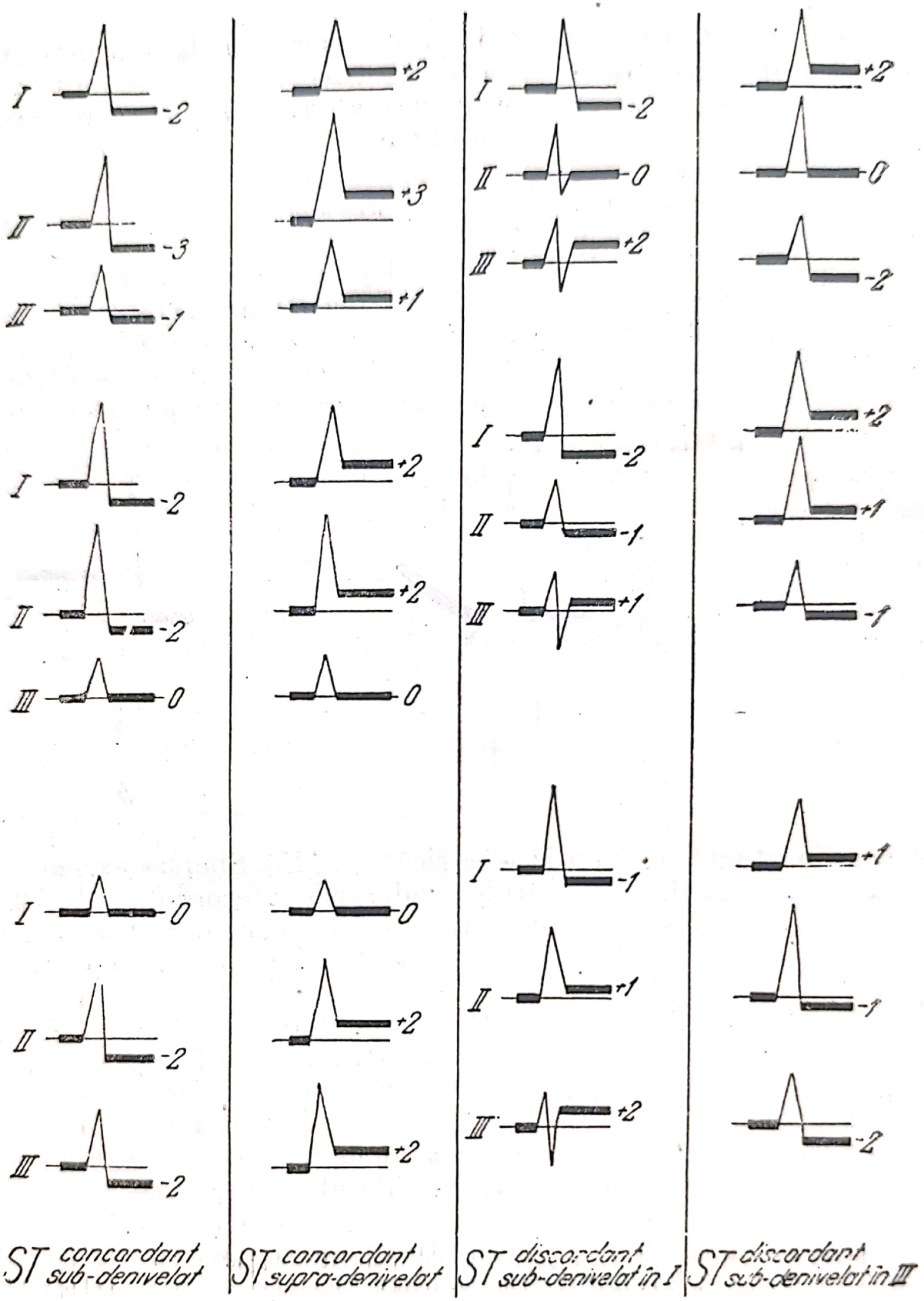

Fig. 116.—*Tablou sintetic al denivelărilor segmentului ST*. I, II, III=cele trei conduceri standard. Denivelările sînt arătate în cifre precedate de semnul— în cazurile de subdenivelare sau de semnul+în cazurile de supradenivelare. *O* indică un segment *ST* izoelectric. Se observă că denivelarea din conducerea I, sumată algebric cu denivelarea din conducerea a III-a, dă denivelarea din conducerea a II-a. Pe tablou sînt înfățișate schematic, toate tipurile de denivelări, concordante și discordante, ale *segmentului ST*.

Scanned with OKEN Scanner

în C I și C III, este *discordantă*. În acest caz, în C II segmentul *ST* poate fi izoelectric sau prezintă un decalaj care se aseamănă cu conducerea în care denivelarea este mai accentuată.

Aspectul morfologic al segmentului *ST* se poate modifica în cazul denivelărilor și, în loc să păstreze un aspect rectilin, să capete un aspect curbat:

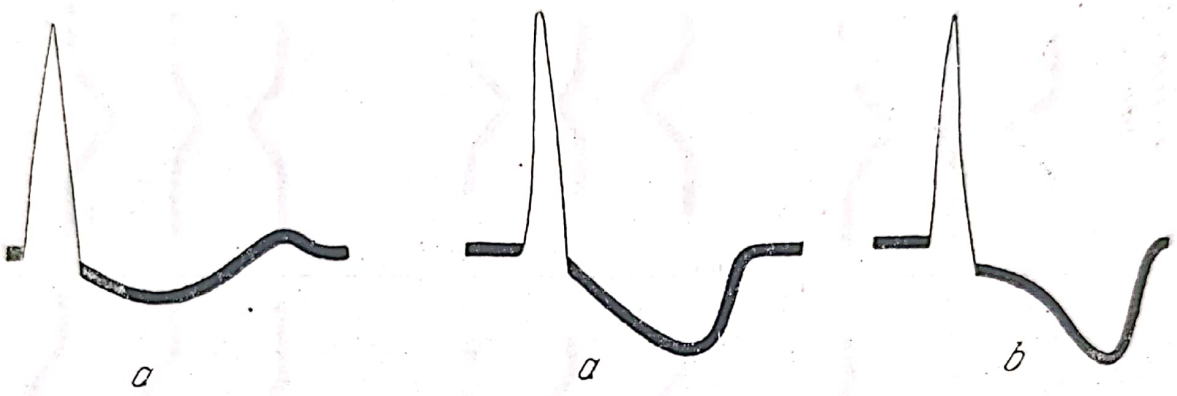

Fig. 117. — *Forma segmentului ST. a* — Două aspecte ale *segmentului ST* în formă de „albie"; *b* — *Segment ST* în formă de „cupolă".

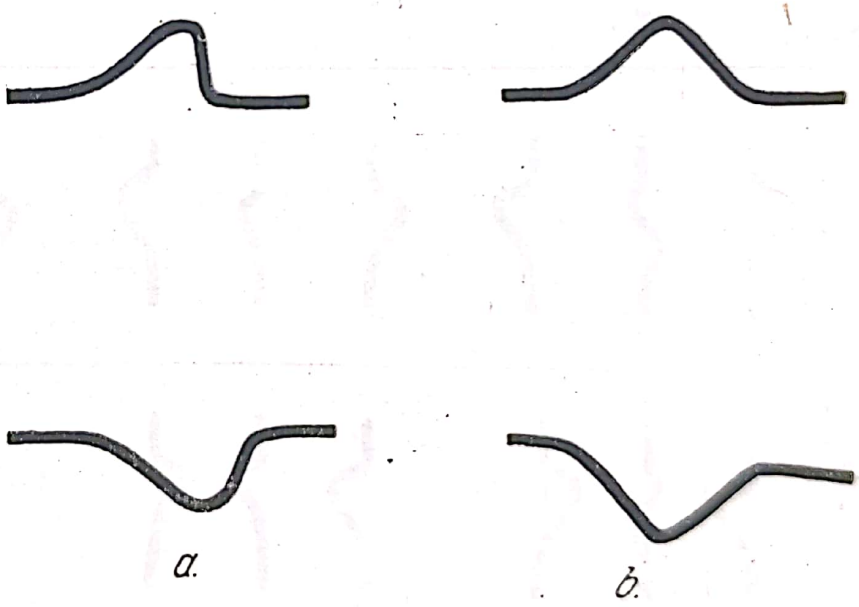

Fig. 118. — *Aspectul morfologic al undei T. a*—*Unda T* de aspect asimetric, pozitivă sau negativă; *b* — *Unda T* de aspect simetric, ascuțit, pozitivă sau negativă.

cu concavitatea în sus = aspect de „albie" (fig. 117 a)
sau cu concavitatea în jos = aspect de „cupolă" (fig. 117b).

Unda T, de repolarizare, este pozitivă în toate conducerile standard și precordiale, căci repolarizarea începe în straturile epicardice și în regiunea apicală. *Unda T* poate fi negativă în C III și uneori parasternal drept (V1). *Unda T trebuie* să fie negativă în unipolara brațului drept (VR) și în conducerile esofagiene.

Foarte important în aprecierea *undei T* este, nu numai sensul, ci și forma ei. Normal, *T* este asimetric, cu brațul ascendent în

Scanned with OKEN Scanner

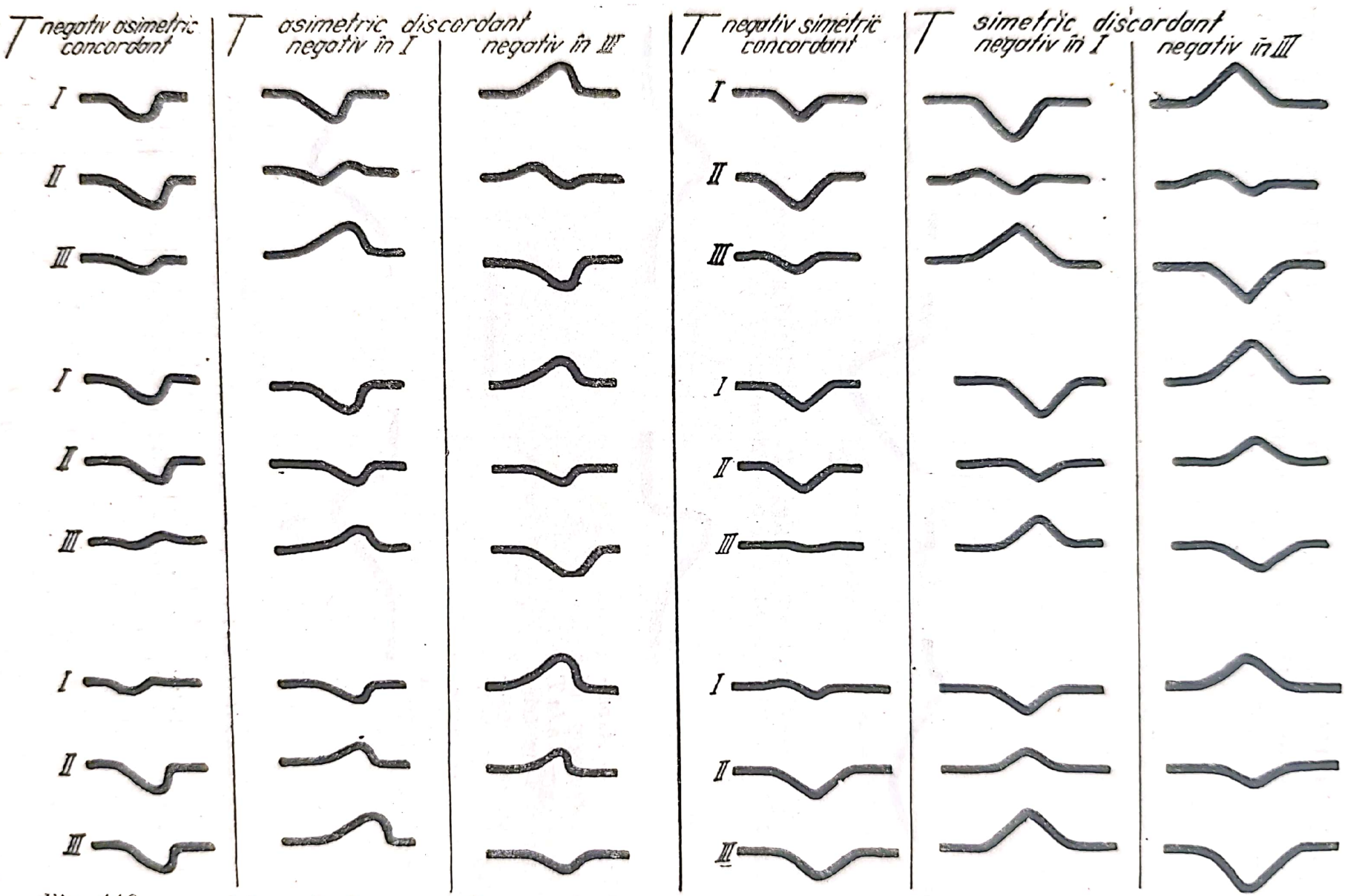

Fig. 119 — vezi legenda în pag. 233.

Fig. 119. — *Tablou sintetic al diverselor modificări de formă și de sens ale undei T în conducerile standard.* În partea din stînga a figurii, diversele aspecte ale *undei T* de formă asimetrică. În partea din dreapta a figurii, diversele aspecte ale *undei T* de formă simetric-ascuțită. I, II, III = cele trei conduceri standard.

Se verifică deci ecuația Einthoven:

$$T\,\mathrm{I} + T\,\mathrm{III} = T\,\mathrm{II}$$

pantă lină, vîrful rotunjit și brațul descendent în pantă abruptă. Un aspect în care *T* și-a pierdut asimetria și se prezintă cu brațele egale (simetrice) și cu vîrful ascuțit trebuie suspectat de a fi patologic chiar dacă *T* este pozitiv.

Modificările constau deci, pe de o parte, în pierderea aspectului asimetric, iar pe de alta în turtirea, difazismul sau negativarea *undei T* în una sau mai multe conduceri, în care normal ar trebui să fie pozitivă. Modificările de amplitudine și de sens reprezintă grade diferite ale aceluiași proces patologic și în cazurile cu ciclu evolutiv se poate observa trecerea de la un tip la altul: de la pozitiv spre difazism și negativare, în caz de agravare, sau de la negativ spre pozitivare, în caz de ameliorare.

În conducerile standard, modificările *undei T* sînt legate între ele prin ecuația Einthoven: $T\,\mathrm{I} + T\,\mathrm{III} = T\,\mathrm{II}$. *Axa T* reprezintă direcția vectorului integral de repolarizare, iar sensul, forma și amplitudinea *undei T* în cele trei conduceri standard sînt determinate de proiecția pe cele trei laturi ale triunghiului a variațiilor vectorilor de repolarizare. *Axa T* (axa medie de repolarizare) se determină grafic, ca și *axa QRS*: prin calcularea suprafeței înscrise de *unda T* și linia izoelectrică, pentru determinările precise (gradient ventricular); prin apreciere aproximativă a înălțimii undelor în **C I** și **C III**, pentru nevoile clinice obișnuite.

În figura 119 sînt schematizate diversele aspecte ale *undei T* negative. Observăm că *T* poate fi negativ în **C I** și **C III**; atunci este negativ și în **C II** și îl numim *T negativ concordant*. *T* poate fi însă și *discordant*, adică negativ în **C I** și pozitiv în **C III** sau negativ în **C III** și pozitiv în **C I**. În aceste cazuri de discordanță, *T* II este izoelectric sau difazic. Dacă discordanța între **C I** și **C III** nu este egală ca amplitudine, în conducerea a II-a *T* se aseamănă cu *T* din conducerea în care este mai amplu exprimat, adică poate fi, după caz, pozitiv sau negativ. În figura 119 aceste diverse aspecte sînt arătate schematic.

Dacă în conducerea I sau a III-a, *T* este izoelectric, atunci *T* II este identic cu *T* din cealaltă conducere.

În cazurile în care modificările discordante în **C I** și **C III** sînt foarte inegale, în conducerea a II-a rezultă aspecte care pot da loc la confuzie cu modificările concordante. Diagnosticul este

Scanned with OKEN Scanner

însă destul de lesne căci în caz de concordanță reală, modificările *T* sînt mai accentuate în conducerea a II-a, pe cînd în caz de discordanță, modificările sînt mai accentuate în conducerea I sau a III-a, după caz. În figura 119 sînt exemplificate și aceste aspecte. Tot în figura 119 se poate observa că noțiunea de concordanță sau discordanță se regăsește, atît la unda *T* asimetrică, cît și la cea simetrică.

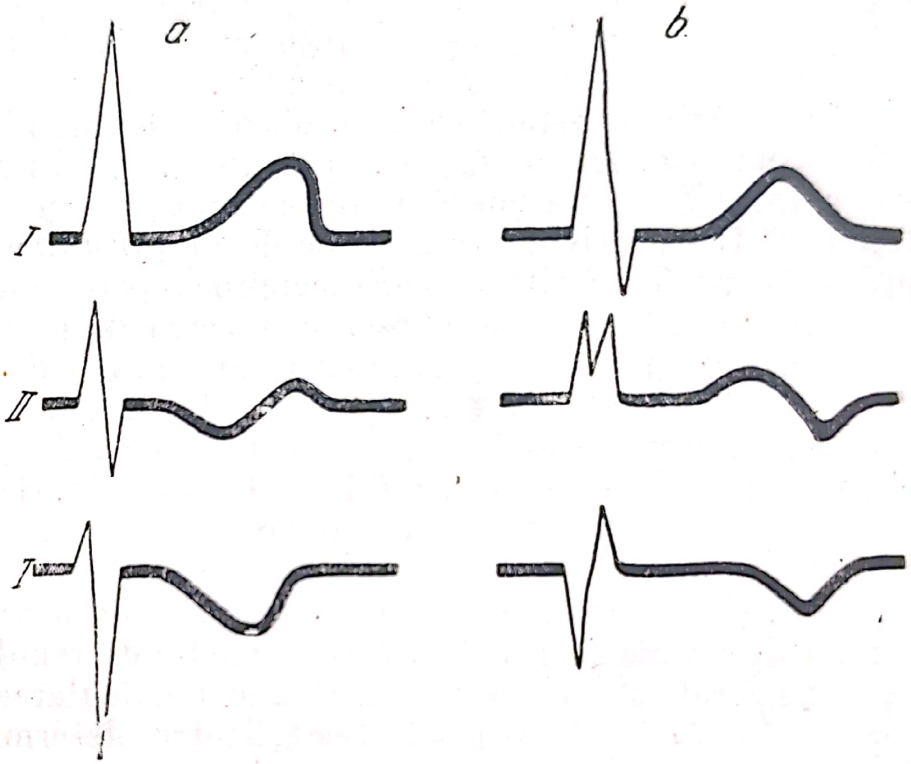

Fig. 120. — *Unda T „preterminală" și „terminală".* *a* — În conducerea a III-a *unda T* este negativă, de formă simetrică și survine „preterminal"; *b* — În conducerea a III-a, *unda T* este negativă, de formă simetrică și survine „terminal".

Analiza morfologică a *undei T* mai arată încă un caracter foarte important: *T* negativ poate fi precoce, adică urmează după un *segment ST* scurt și atunci își păstrează aspectul asimetric, iar negativitatea lui se numește *preterminală*; alteori, *T* negativ urmează după un *segment ST* lungit, are o apariție întîrziată și se numește *T* cu negativitatea *terminală*. Aceste *unde T* tardive, cu negativitate terminală arată de obicei un aspect ascuțit, simetric, cu brațe egale (fig. 120).

CONCORDANȚA ȘI DISCORDANȚA MODIFICĂRILOR ST-T. DIVERSELE TIPURI DE MODIFICĂRI PRIMARE ST-T

În conducerile standard, aceste noțiuni de concordanță sau discordanță a modificărilor *ST-T* sînt de cea mai mare însemnătate. Ele exprimă în limbajul electrocardiografiei empirice proiecția

vectorilor patologici, din stadiul depolarizat și din cursul repolarizării, pe cele trei laturi ale triunghiului. Analiza aspectelor grafice ne-a arătat cele trei elemente fundamentale ale modificărilor *ST-T*: denivelările *ST*, *T* negativ preterminal, *T* negativ terminal. Teoretic, aceste modificări *ST-T* se pot asocia în cele mai variate feluri. În realitate însă, se știe din electrocardiografia empirică, că există trei tipuri fundamentale pe care, pentru simplificarea expunerii, le vom simboliza cu *tipul* A, *tipul* B și *tipul* C (fig. 121).

T i p u l A prezintă următoarele caracteristici fundamentale: *ST* subdenivelat urmat de *T* cu negativitate preterminală. Modificările *ST-T* sînt concordante, cel mai bine exprimate în conducerea a II-a. Acest tip are însă și două subvarietăți discordante: *tipul* A′, în care există modificări caracteristice în **C I**, dar li se opune o discordanță *ST-T* în **C III**, și *tipul* A″, în care modificarea caracteristică apare în conducerea a III-a cu *ST-T* discordant în **C I**. În conducerile precordiale, caracterul de concordanță este păstrat de tipul A: în toate pozițiile electrodului explorator se observă modificările *ST-T*. În cele două subvarietăți, însă, apare discordanța: în tipul A′, modificările *ST-T* se observă numai asupra ventriculului stîng, pe cînd în tipul *A″* modificările apar asupra ventriculului drept. Acestor tipuri electrocardiografice le corespund leziuni *miocardice difuze* (tipul A) sau *leziuni unilateral difuze* (ventriculare stîngi = tipul A′; ventriculare drepte = tipul A″), *leziuni ale straturilor subendocardice*, așa cum se produc în miocarditele acute.

T i p u l B oferă aspectele cele mai discordante: *ST* discordant urmat de *T* terminal, simetric, ascuțit. Caracteristic este însă că se observă o dublă discordanță: discordanță între conducerea I și a III-a, discordanță în fiecare conducere între decalajul *ST* și sensul *undei T*; în conducerile în care *ST* este supradenivelat urmează un *T* negativ și în conducerile în care *ST* este subdenivelat urmează un *T* pozitiv. Altă caracteristică este labilitatea extremă a acestor modificări; de la o zi la alta, uneori chiar în cîteva ore, aspectul se poate modifica, *ST* și *T* prezentînd un ciclu evolutiv, uneori cu revenire la normal, dar de obicei cu sechele concentrate asupra *undei T*. Deci, în toate tipurile B sînt de luat în considerație două stadii succesive: un stadiu precoce și unul evoluat. Tipul B are numeroase subvarietăți, din care desprindem două principale: una în care în stadiu precoce apare un *ST* supradenivelat în **C I** și subdenivelat în **C III**, iar în stadiul evoluat un *T* negativ, ascuțit, terminal în **C I** și un *T* pozitiv, ascuțit în **C III**; alta, care în stadiul precoce prezintă un *ST* supradenivelat în **C III** și subdenivelat în **C I**, iar în stadiul evoluat

Scanned with OKEN Scanner

LEZIUNI DIFUZE
ale straturilor sub-endocardiace
(TIP A)

LEZIUNI UNILATERALE DIFUZE
ale straturilor sub-endocardiace

Ventriculare stingi
(TIP A')

Ventriculare drepte
(TIP A")

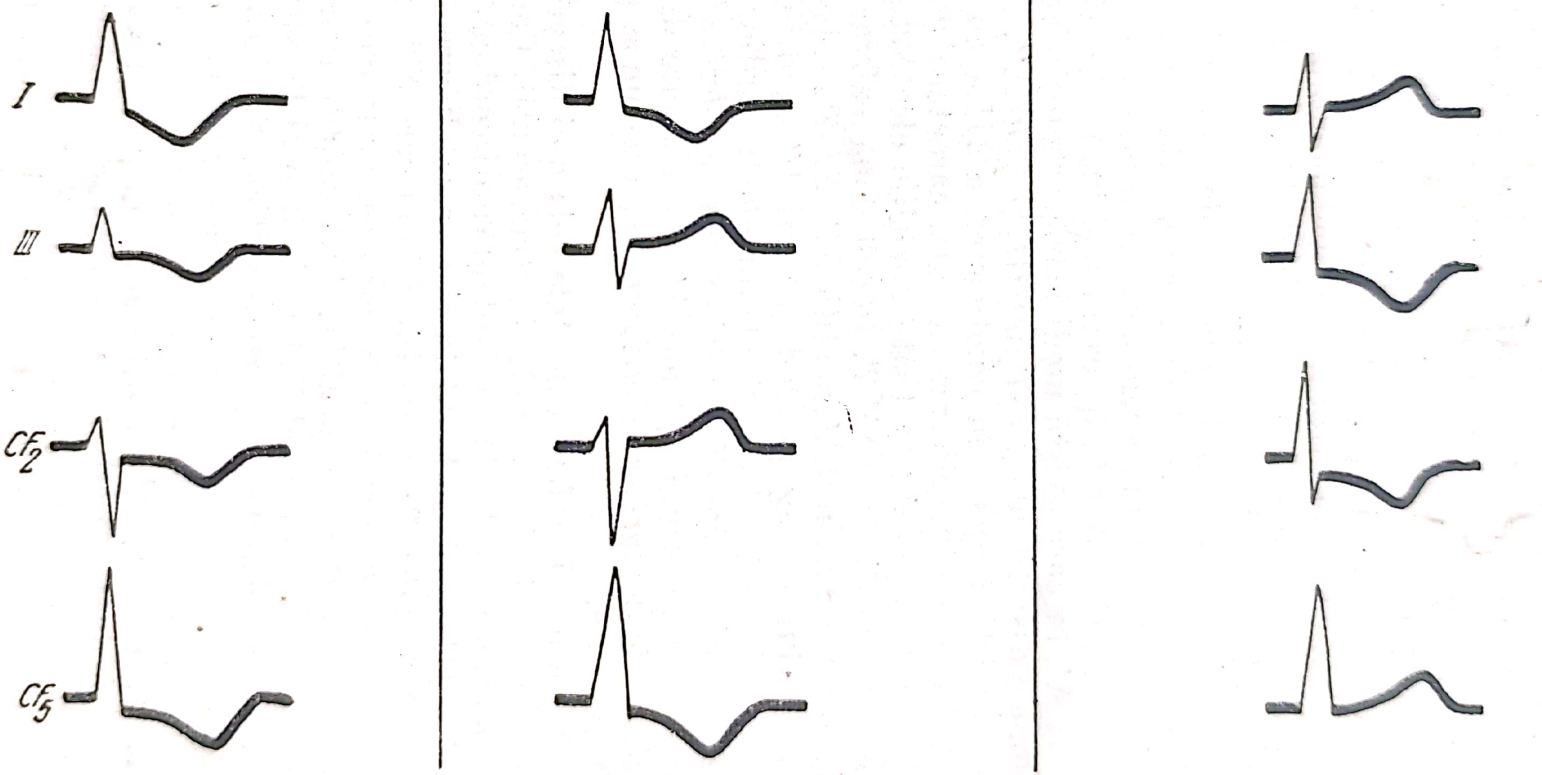

Fig. 121 a.

Scanned with OKEN Scanner

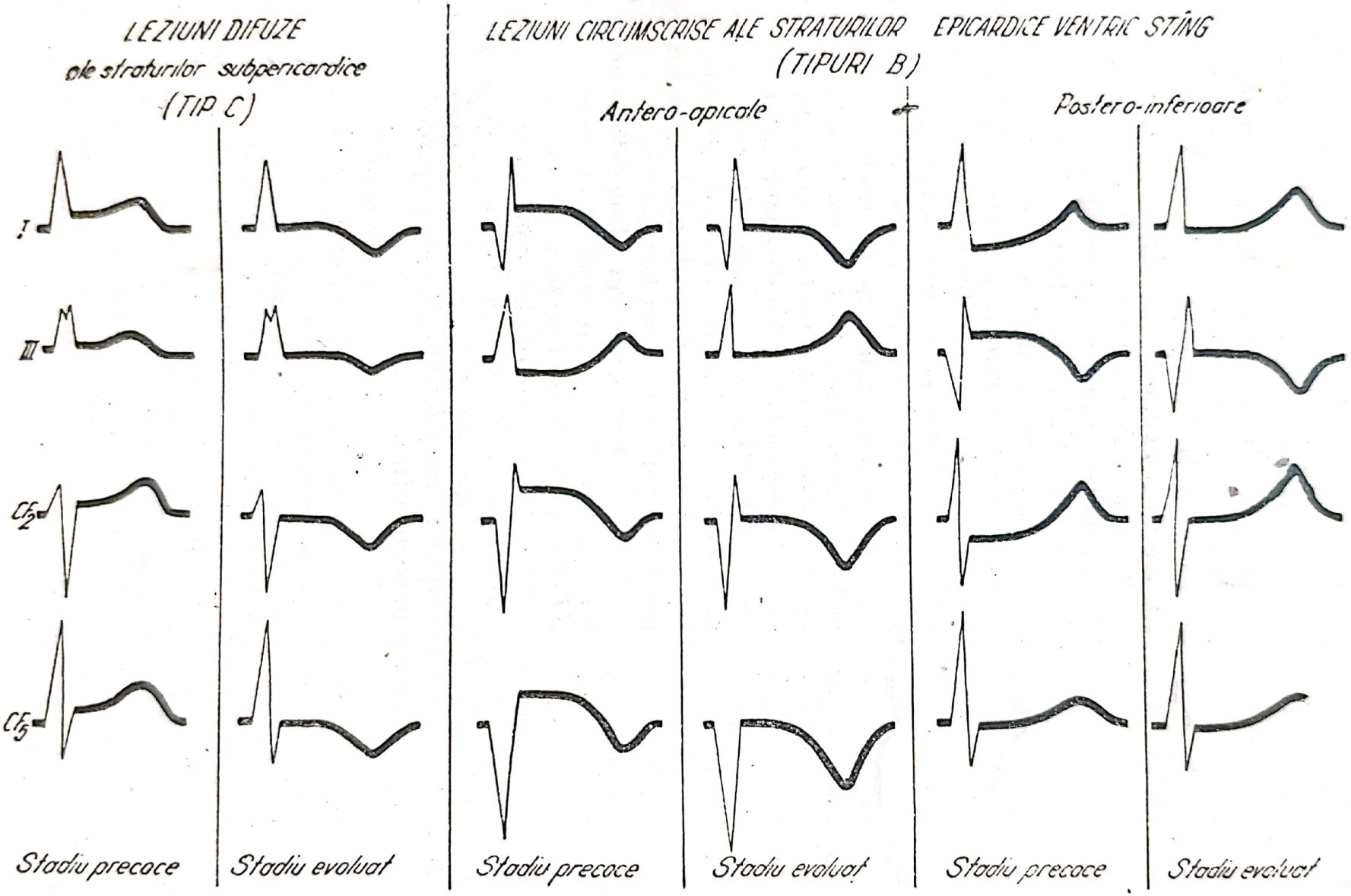

Fig. 121 b.

Fig. 121. a, b — (pag. 236 — 237). — *Tabloul sintetic al modificărilor primare ST-T* (vezi explicațiile din text, pag. 240).

un *T* negativ, ascuțit terminal în **C III** și un *T* pozitiv în **C I**. Acestor tipuri B le corespund *leziuni strict localizate* (*în focar*) *a unei regiuni miocardice*, așa cum se produc în infarctul miocardic. Ele prezintă de obicei și modificări caracteristice ale complexului inițial *QRS*. În conducerile precordiale, aspectele sînt extrem de variabile, după localizarea leziunii. Vom reveni pe larg asupra acestor tipuri B la capitolul infarctului miocardic.



Fig. 122. — *Tipul concordant* „A B". Se observă că *segmentul ST*, subdenivelat, este urmat de o *undă T* pozitivă, de aspect simetric-ascuțită. Aceste modificări sînt concordante în conducerile standard.

T i p u l A B. În unele cazuri se observă o combinație interesantă a acestor două tipuri A și B (fig. 122). Din elementele grafice ale tipului A persistă subdenivelarea *ST* concordantă în toate conducerile standard. Din elementele grafice ale tipului B apare un *T* ascuțit, terminal și pozitiv. Acest aspect grafic este atribuit tot unor leziuni difuze ale straturilor subendocardice, așa cum se produc în ischemiile cronice. Și acest tip se poate „lateraliza" apărînd discordanța undei *T* în conducerea I și conducerea a III-a. Aceste cazuri lateralizate ale tipului AB încep să semene din ce în ce mai mult cu tipurile B. Ele sînt atribuite unei lateralizări și localizări a ischemiei cronice spre unul din pereții ventriculari.

T i p u l C este mai rar observat. Se caracterizează grafic prin concordanța modificărilor *ST-T* și prin existența unui ciclu evolutiv. În stadiul precoce, *ST* este supradenivelat concordant, urmat de *T* pozitiv sau difazic (+,—). În stadiul evoluat, *ST* devine izoelectric, iar *T* este ascuțit simetric negativ, terminal, concordant. Tipul C corespunde unor *leziuni difuze subepicardice*, așa cum se pot produce în pericardite.

Fig. 123. —*Interpretarea electrofiziologică a tipului* A. Zona punctată reprezintă straturile miocardice interioare (subendocardice) lezate, incomplet depolarizate. V_{ST} reprezintă vectorul patologic din stadiul depolarizat. Proiecțiile lui pe cele trei conduceri se traduc electrocardiografic printr-un decalaj negativ = (subdenivelare concordantă). V_T reprezintă vectorul repolarizării; repolarizarea este accelerată în zonele mai slab depolarizate și deci începe în straturile interioare (subendocardice). Proiecțiile lui pe cele trei conduceri se traduc electrocardiografic printr-o undă *T* negativă, preterminală, concordantă. În conducerile precordiale, atît vectorul V_{ST} cît și V_T, se depărtează de electrodul explorator, oricare ar fi poziția lui, ceea ce se traduce electrocardiografic prin subdenivelarea *segmentului ST* urmată de o *undă T* negativă.

Scanned with OKEN Scanner

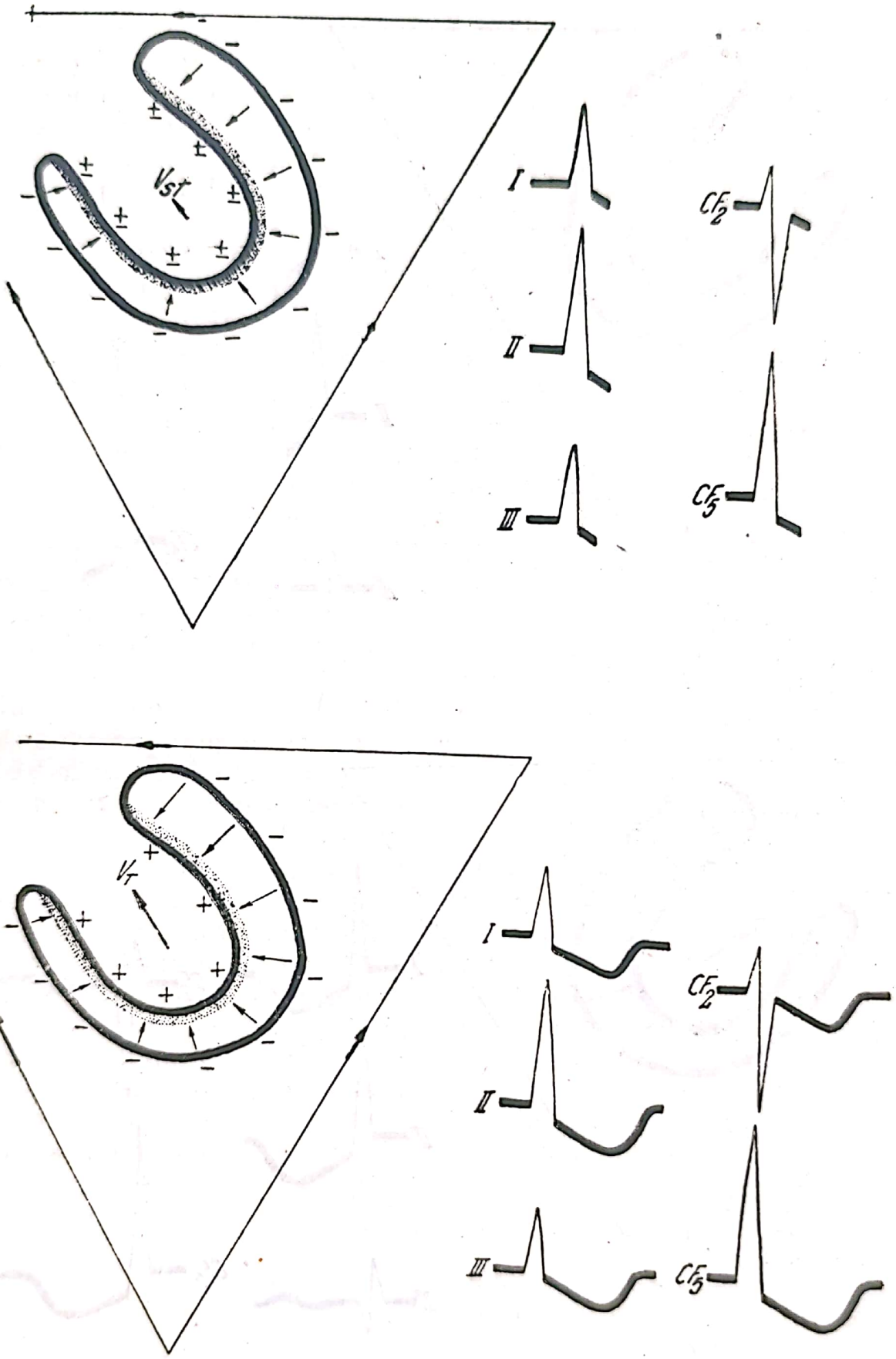

Fig. 123 — vezi legenda în pag. 238.

Scanned with OKEN Scanner

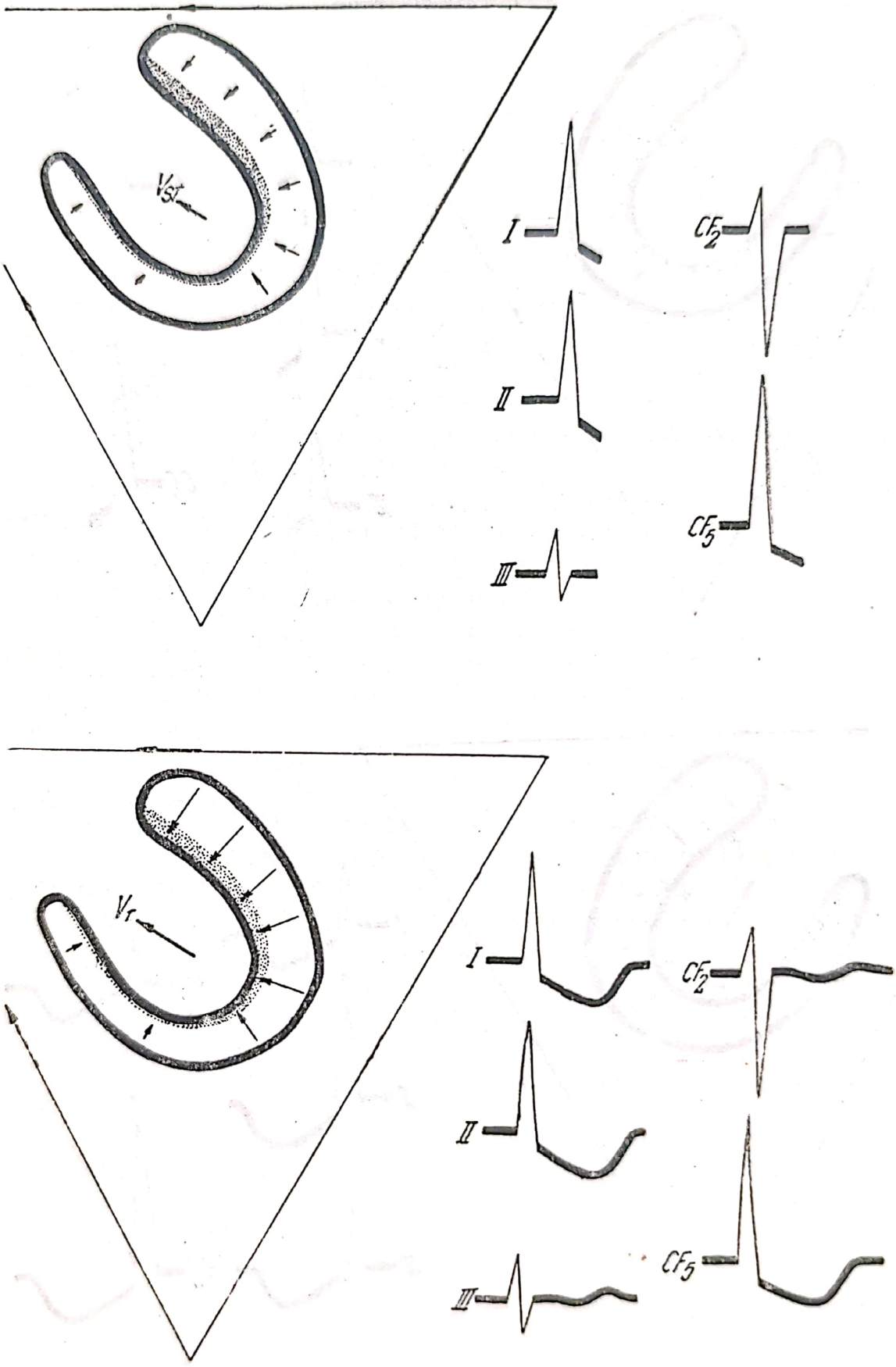

Fig. 124 — vezi legenda în pag. 241

Scanned with OKEN Scanner

În figura 121 sînt schematizate cele trei tipuri fundamentale: A, B, și C, precum și subvarietățile lor principale. La fiecare tip în parte sînt arătate aspectele electroventriculogramei în conducerile I și a III-a standard, precum și în conducerile **CF2** și **CF5** precordiale. La fiecare tip este exprimată și leziunea miocardică corespunzătoare. Conducerea a II-a standard nu a fost figurată. Conform legilor triunghiului echilateral, în cazurile de concordanță între **C I** și **C III**, conducerea a II-a arată deformări *ST-T* asemănătoare cu **C I** și **C III**, iar în cazurile de discordanță, deformările sînt anulate în **C II**, *ST-T* fiind izoelectric, sau aspectul se apropie de acela al conducerii I sau a III-a, după caz (fig. 116—119).

Observînd acest tablou sintetic, putem face cîteva constatări interesante. Vedem că figura este împărțită în sensul transversal în două jumătăți (121 a și 121 b) și în sensul longitudinal în două porțiuni (una stîngă și una dreaptă). Observăm că în figura 121 a (tipurile A, A′ și A″), unda *T* este precoce (preterminal) și cu aspectul asimetric. Aceste aspecte corespund leziunilor straturilor interioare ale miocardului. În figura 121 b, în stadiile evoluate, *T* este tardiv (terminal) și cu aspectul ascuțit simetric. Aceste aspecte corespund unor leziuni miocardice ale straturilor exterioare: fie difuze (tip C), fie ale unor zone miocardice strict delimitate (tipurile B). Dacă cercetăm figura 121 în sensul longitudinal, remarcăm că porțiunea stîngă (tipul A și tipul C) arată modificări *ST-T* concordante. Aceste modificări corespund unor leziuni difuze, care interesează totalitatea miocardului ventricular. Porțiunea din dreapta a figurii (tipurile A′, A″ și tipurile B) arată discordanța modificărilor *ST-T*. Aceste tipuri corespund unor leziuni miocardice „lateralizate“: fie totalitatea unui ventricul (discordanță simplă), fie o regiune strict delimitată a ventriculului stîng (discordanță dublă).

T i p u l A B nu poate fi încadrat în acest tablou atît timp cît se prezintă cu *ST* subdenivelat concordant, avînd elemente grafice ale tipului *A* (*ST* subdenivelat concordant) și ale tipului B (*T* tardiv, terminal, ascuțit, opus ca sens denivelării *ST*). Cînd însă acest tip AB se „lateralizează“ și apare discordanța undei *T* între conducerea I și a III-a, el se aseamănă cu tipurile *B*. Particularitățile grafice ale tipurilor AB corespund unei realități fizio- și anatomopatologice. Tipul AB concordant, care traduce

Fig. 124. — *Alt exemplu de tip* A. Zona lezată subendocardică predomină în interiorul cavității ventriculare stîngi. Vectorul patologic *ST* și vectorul *T* își schimbă poziția, înclinîndu-se astfel încît ajunge perpendicular pe conducerea a III-a. Rezultă electrocardiografic o deformare *ST-T* caracteristică în conducerea I și a II-a iar în conducerea a III-a un *segment ST* izoelectric și o *undă T* șterșă sau de aspect difazic.

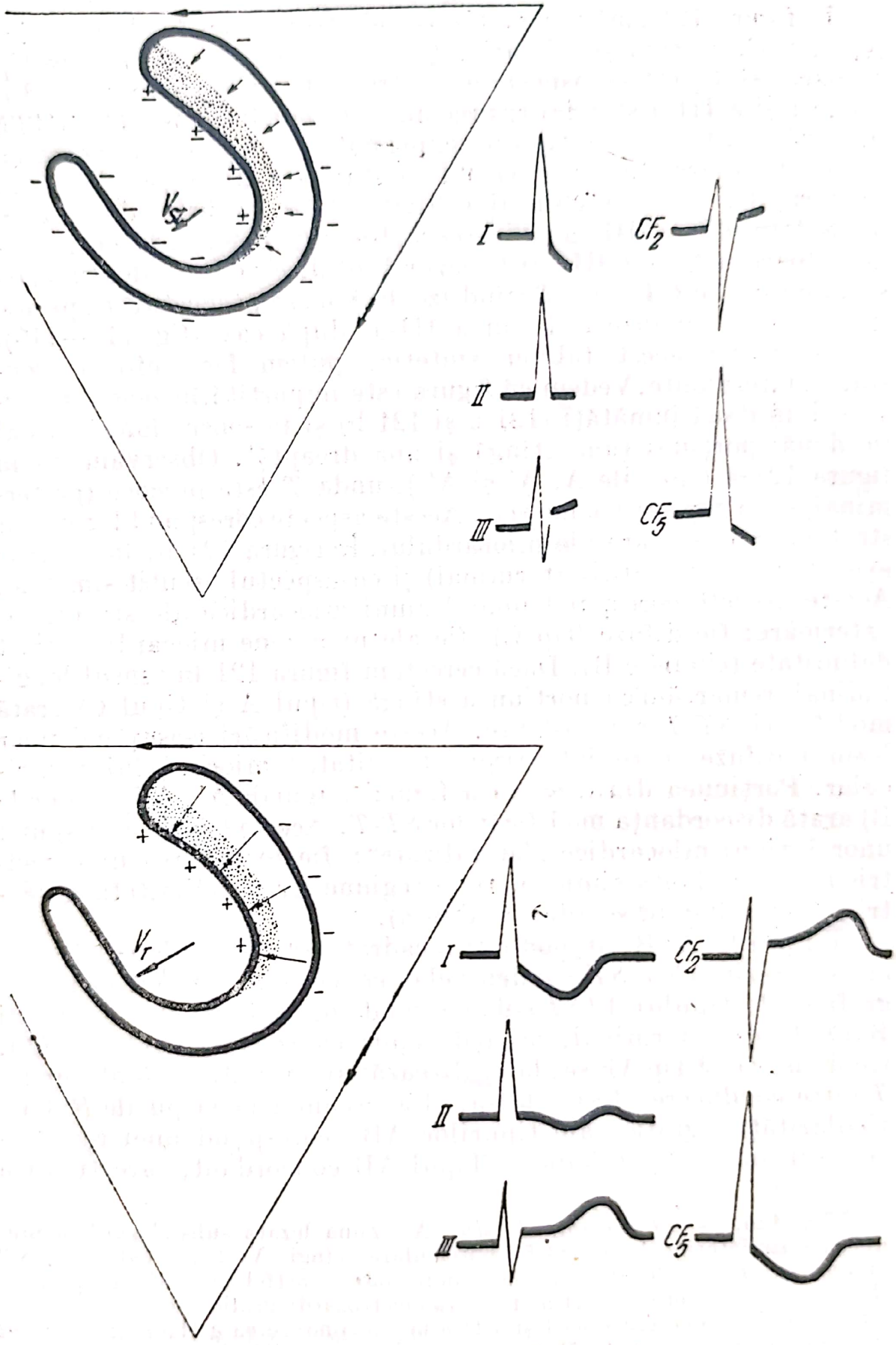

Fig. 125 — vezi legenda în pag. 243.

Scanned with OKEN Scanner

ischemia difuză a straturilor subendocardice, arată un amestec de elemente grafice de leziune difuză cu elemente grafice de ischemie. Cînd ischemia și leziunea se „lateralizează" (se localizează), apar elemente grafice ale leziunilor localizate și de aceea tipurile AB, „lateralizate" seamănă (pînă la identitate) cu tipurile B.

Interpretarea electrofiziologică și vectorială lămurește aceste particularități grafice ale modificărilor primare *ST-T* și înlesnește înțelegerea semnificației lor anatomo-clinice.

INTERPRETAREA ELECTROFIZIOLOGICĂ

Ipotezele electrofiziologice prin care se explică modificările primare *ST-T* sînt următoarele:

Denivelările segmentului ST:

— excitație mai slabă a unor straturi miocardice, ceea ce are drept consecință depolarizarea lor incompletă;

— apariția unui „curent de leziune".

Modificările undei T:

— repolarizarea accelerată a straturilor miocardice, în care excitația a fost mai slabă;

— repolarizarea întîrziată a straturilor exterioare (subepicardice) sau a unei regiuni miocardice.

Tipurile A. Ipoteza prin care se explică aceste tipuri este aceea a unor zone miocardice, în care excitația fiind mai slabă, depolarizarea rămîne nedesăvîrșită, și în stadiul depolarizat, în locul echilibrului electric, persistă diferențe de potențial exprimate prin vectori patologici (decalaje *ST*). Aceste zone, particular de sensibile, sînt situate profund (subendocardic), reprezentînd straturile interioare ale cavităților ventriculare. Consecința acestei excitații mai slabe este și o accelerare a repolarizării în straturile endocavitare, de unde rezultă și modificările undei *T*.

Presupunem că acest proces patologic interesează în mod difuz ambele cavități ventriculare (fig. 123). În stadiul depolarizat, zonele interioare fiind relativ electropozitive față de zonele exterioare, persistă vectori patologici a căror rezultantă este *vectorul ST*. Acesta avînd o orientare diametral opusă *axei*

Fig. 125. — *Interpretarea electrofiziologică a tipului* A'. Zona lezată subendocardică predomină în interiorul cavității ventriculare stîngi. Vectorul patologic *ST* (V_{ST}) și vectorul *T* (V_T) sînt astfel înclinați încît ajung perpendiculari pe conducerea a II-a. Rezultă electrocardiografic o deformare *ST-T* discordantă: *ST-T* negativ în conducerea I, dar pozitiv în conducerea a III-a. În conducerile precordiale, vectorii *ST-T* se depărtează de ventriculul stîng și se apropie de ventriculul drept. Rezultă în CF5 o deformare caracteristică a *segmentului ST* și a *undei T*, care sînt negative, pe cînd în CF2 *ST-T* rămîn pozitive.

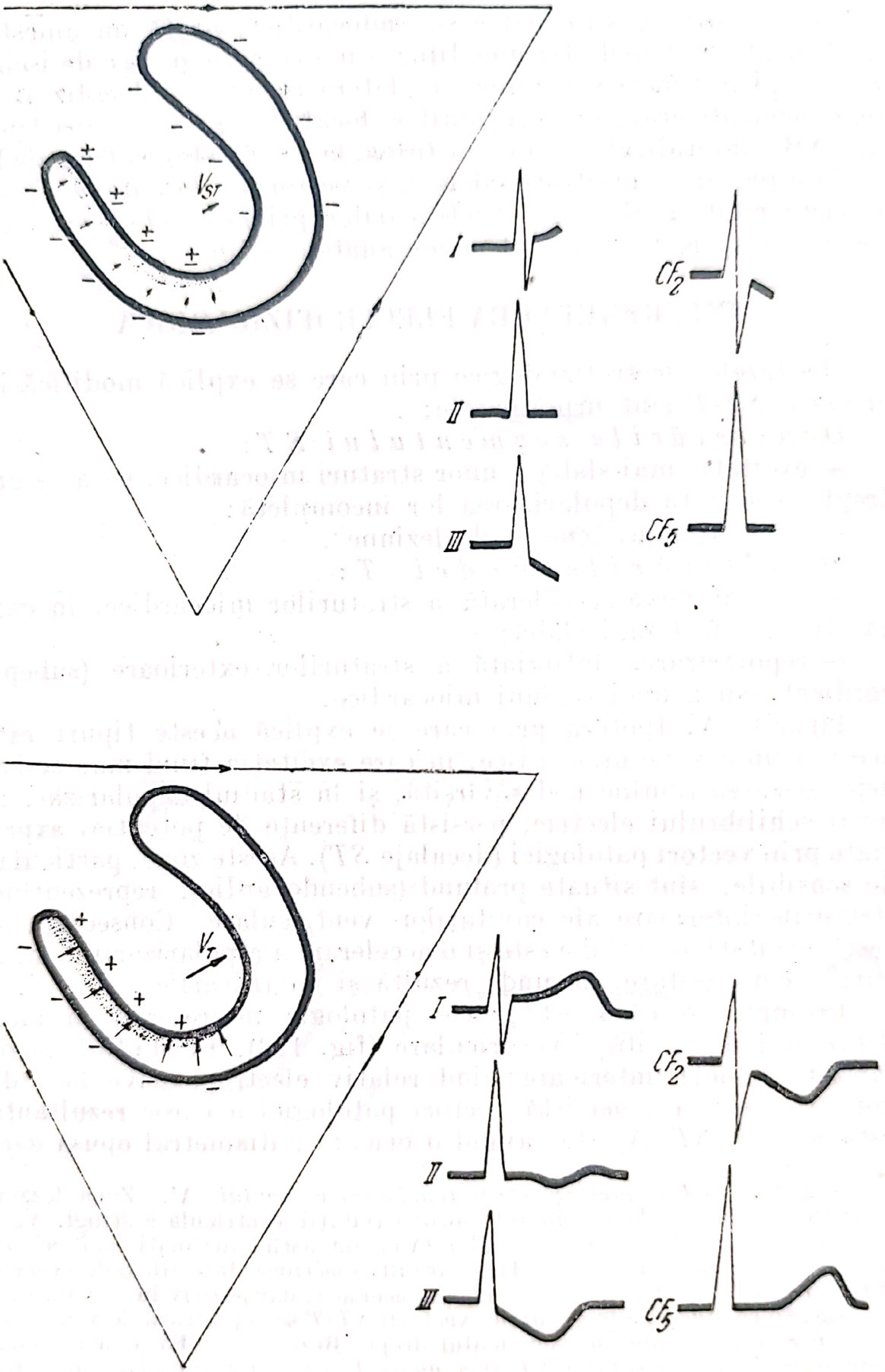

Fig. 126. — vezi legenda în pag. 245.

Scanned with OKEN Scanner

QRS, va fi exprimat grafic în conducerile standard printr-o subdenivelare concordantă. În conducerile precordiale, electrodul explorator fiind situat într-o zonă negativă a cîmpului electric, *ST* va fi de asemenea subdenivelat în toate pozițiile electrodului explorator. În cursul repolarizării, vectorii sînt orientați de la exterior spre interior, căci repolarizarea (pozitivarea) fiind accelerată în straturile mai slab excitate, începe endocavitar. Rezultă un vector rezultant V_T care are o orientare diametral opusă vectorului normal de repolarizare, ceea ce se exprimă grafic printr-un *T* negativ concordant, preterminal în conducerile standard și printr-un *T* negativ în toate pozițiile electrodului explorator al conducerilor precordiale. În concluzie, leziunile difuze subendocardice ale ambelor cavități ventriculare produc subdenivelări *ST* concordante urmate de *T* negativ preterminal în toate conducerile standard și precordiale (= tipul A).

Să presupunem acum că în zonele miocardice incomplet depolarizate, fenomenele sînt mai accentuate în cavitatea ventriculară stîngă (fig. 124 și 125). În stadiul depolarizat persistă un vector care este mai puțin sau mai mult înclinat. Acest vector se traduce grafic în conducerile standard printr-un decalaj *ST* care conform proiecției pe cele trei laturi ale triunghiului, va fi subdenivelat în **C I** și **C II** sau subdenivelat în **C I** și supradenivelat în **C III** (=decalaj discordant). În precordiale rezultă un *ST* subdenivelat în **CF5**, cu *ST* izoelectric sau supradenivelat în **CF2**. Tot astfel, repolarizarea fiind accelerată în interiorul cavității ventriculare stîngi, rezultă un vector de repolarizare mai puțin sau mai mult înclinat spre dreapta, care se exprimă grafic printr-un *T* negativ în **C I** și **C II** sau printr-un *T* negativ în **CI** și pozitiv în **C III** (tipul A′). În concluzie, leziunile endocavitare ale ventriculului stîng produc în conducerile standard modificări discordante *ST-T*, cu *ST* subdenivelat și *T* negativ, preterminal în **C I**. În conducerile precordiale, modificările *ST-T* apar numai asupra ventriculului stîng (pozițiile 4, 5, 6 ale electrodului explorator), în timp ce asupra ventriculului drept, aspectul electroventriculogramei poate fi absolut normal.

Un raționament analog ne va da explicația modificărilor *ST-T* în cazul leziunilor endocavitare predominant ventriculare drepte. (fig. 126). Rezultă aspectul grafic al tipului A″, cu discordanță

Fig. 126. — *Interpretarea electrofiziologică a tipului* A″. Zona lezată subendocardică predomină în interiorul cavității ventriculare drepte. Vectorul patologic *ST* și vectorul *T* sînt situați pe aceeași direcție ca în exemplul precedent, dar cu o orientare inversă, dinspre ventriculul drept spre ventriculul stîng. Consecutiv, deformările electrocardiogramei sînt și ele inverse: *ST-T* negativ în conducerea a III-a și în **CF2**, *ST-T* pozitiv în conducerea I și în **CF5**.

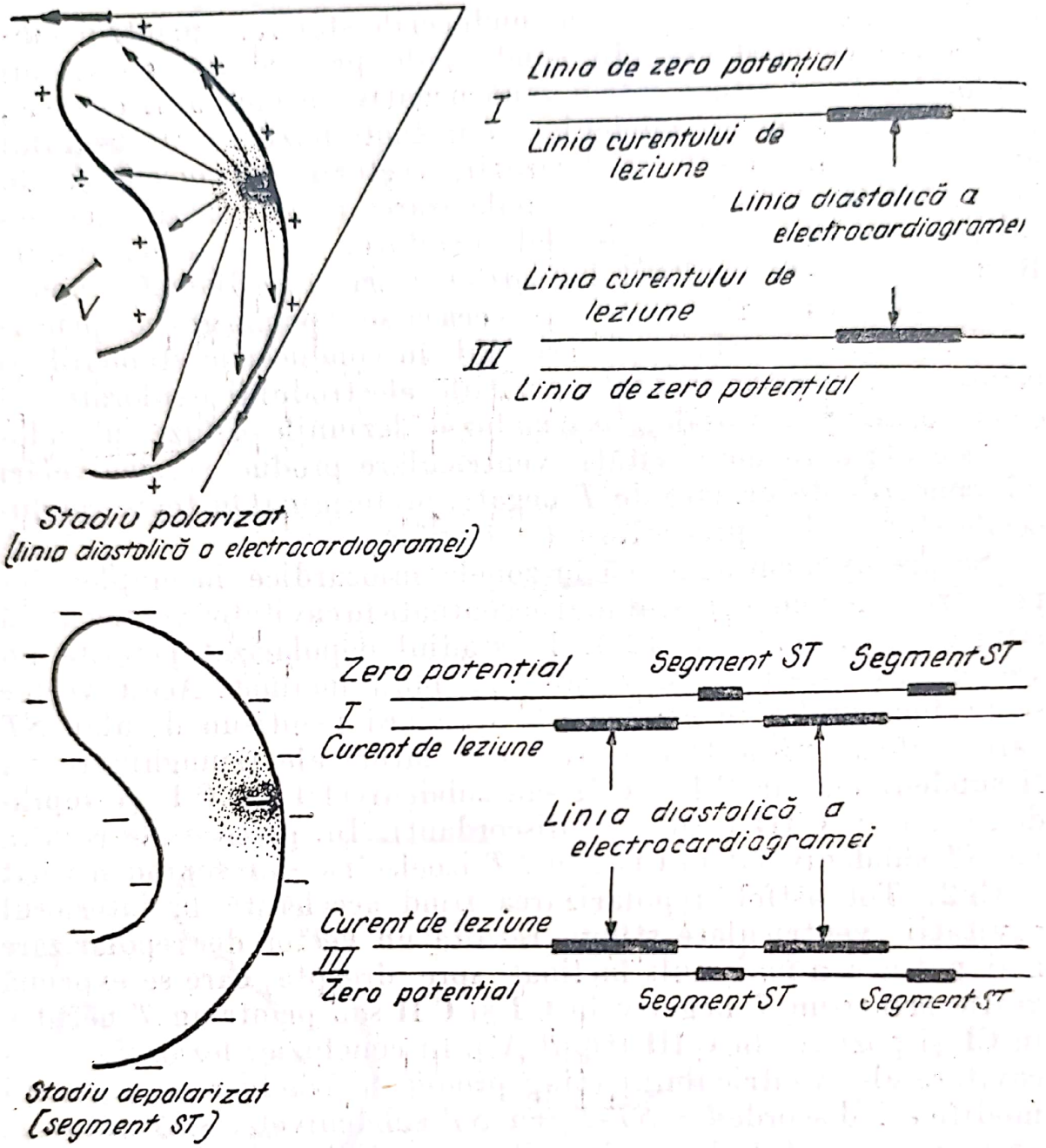

Fig. 127. —*Explicația electrofiziologică a unui decalaj ST prin teoria „curentului de leziune"* (în conducerile standard). Zona punctată rar reprezintă o regiune miocardică delimitată, care este sediul unor fenomene ischemice. În interiorul ei se delimitează o zonă „lezată" (punctată des). Zona lezată se menține într-o stare permanentă de depolarizare, devenind astfel punctul de plecare a unor vectori patologici, având ca rezultantă vectorul *V*. În stadiul diastolic (polarizat), acest vector de „leziune" deplasează linia diastolică a electrocardiogramei de la linia de zero-potențial. În exemplul ales, deplasarea se face în jos în conducerea I și în sus în conducerea a III-a (conform proiecțiilor vectorului *V*). În stadiul depolarizat, dispare efectul curentului de leziune, vectorul *V* dispare, și *segmentul ST* revine la linia de zero-potențial, adică în conducerea I urcă și în conducerea a III-a coboară. În aparență deci, *segmentul ST* este supradenivelat în conducerea I și subdenivelat în conducerea a III-a. În realitate însă, *segmentul ST* se

în standard, *ST-T* fiind negative în **C III** și cu modificările caracteristice *ST-T* asupra ventriculului drept în precordiale (**CF1, CF2, CF3**).

Tipurile B. Aceste tipuri vor fi pe larg analizate în capitolul al X-lea (infarctul miocardic). Aci vrem numai să arătăm elementele fundamentale ale modificărilor *ST-T*, care le sînt caracteristice. Am văzut că ele corespund unor leziuni miocardice strict localizate, leziuni în focar, delimitate în interiorul unei zone ischemiate mai întinse. Existența acestei combinații de ischemie-leziune are două consecințe electrofiziologice cu răsunet asupra porțiunii *ST-T* a electroventriculogramei: a) apariția unui „curent de leziuni" între zona lezată și restul miocardului ventricular (=decalaje *ST*); b) repolarizarea întîrziată a regiunii ischemiate (=modificări *T*).

a) *Curentul de leziune.* Numeroase cercetări, și experiențe au arătat că o leziune a fibrei miocardice, o stare de alterare a membranei celulare, are ca efect o stare permanentă de depolarizare, mai mult sau mai puțin accentuată, a fibrelor lezate. Rezultă deci în stadiul de repaus (stadiul polarizat) diferențe de potențial între regiunea lezată (relativ electronegativă) și restul miocardului (electropozitiv). Rezultă un curent permanent și constant, „*curentul de leziune*", care poate fi reprezentat printr-un vector de mărime și orientare constantă. În figura 127 am schematizat o porțiune a miocardului în stadiul polarizat, cu leziunea respectivă și *vectorul V*, care simbolizează curentul de leziune. În conducerile standard, existența acestui curent de leziune are ca efect un decalaj permanent al liniei izoelectrice; în faza diastolică (stadiul polarizat), linia izoelectrică este decalată permanent de la linia de zero-potențial și transpusă pe ceea ce vom numi „linia curentului de leziune". În exemplul nostru, după poziția *vectorului V*, această linie a curentului de leziune este situată sub linia de zero-potențial în **C I** și deasupra în **C III**. Cînd însă depolarizarea s-a produs (tot miocardul a devenit electronegativ) și dispare orice diferență de potențial între regiunea lezată și regiunile nelezate, *segmentul ST* atinge linia reală de zero-potențial. Cum însă decalajul produs de curentul de leziune este permanent și inaparent, graficul ne dă impresia unui decalaj *ST*. În realitate, însă, este vorba de un decalaj al liniei izoelectrice, adică un decalaj al liniei diastolice a electrocardiogramei. Adevăratul echilibru electric nu este realizat decît în timpul sistolei (stadiul

află pe linia de zero-potențial, atît în conducerea I cît și în conducerea a III-a, dar linia diastolică a electrocardiogramei se află deplasată de la locul ei: în jos în conducerea I și în sus în conducerea a III-a. Fenomenul repetîndu-se de la o contracție la alta, dă iluzia că segmentul *ST* este decalat.

Scanned with OKEN Scanner

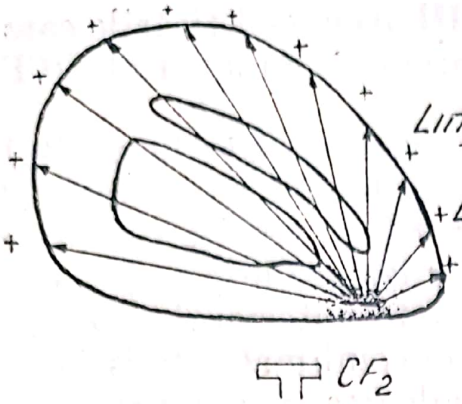

Leziune în regiunea proximală (CF_2)

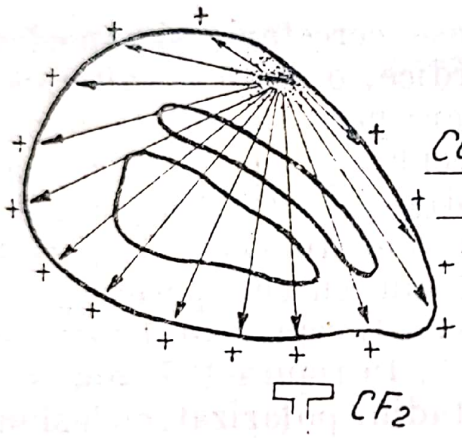

Leziune în regiunea distală (CF_2)

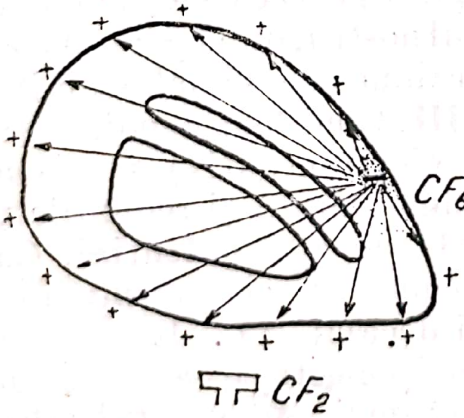

Leziune în regiunea proximală (CF_6) — CF_2

Leziune în regiunea indiferentă (CF_2) — Curentul de leziune nu se manifestă

Fig. 128. — vezi legenda în pag. 249 .

Scanned with OKEN Scanner

Fig. 128. —*Explicația electrofiziologică a unui decalaj ST prin teoria „curentului de leziune"* (în conducerile precordiale). Sus— Leziunea se găsește în regiunea proximală. În stadiul diastolic (polarizat), vectorul de „leziune" se depărtează de electrodul explorator, din care cauză linia diastolică a electrocardiogramei este deplasată în jos față de linia de zero-potențial. Cînd depolarizarea s-a produs, dispare efectul vectorului de „leziune" și *segmentul ST* urcă la nivelul liniei de zero-potențial: de unde supradenivelare aparentă a *segmentului ST*. În realitate, subdenivelare a liniei diastolice.

La mijloc— Leziunea se găsește în regiunea distală. În stadiul diastolic, vectorul de „leziune" se apropie de electrodul explorator, din care motiv linia diastolică a electrocardiogramei este deplasată în sus, față de linia de zero-potențial. Cînd s-a produs depolarizarea, dispare efectul vectorului de „leziune și *segmentul ST* coboară la nivelul liniei de zero-potențial: subdenivelare aparentă a *segmentului ST*.

Jos— Leziunea se găsește în regiunea proximală față de **CF6**, dar într-o regiune indiferentă față de **CF2**. Fenomenul „curentului de leziune" se manifestă în **CF6**, dar lipsește în **CF2**.

depolarizat) și numai atunci graficul ajunge într-adevăr pe linia de zero-potențial. În precordiale, deasemenea, vectorul curentului de leziune își manifestă efectul într-un mod comparabil, printr-un decalaj inaparent al liniei diastolice (fig. 128). Cînd electrodul explorator este situat chiar în fața leziunii (leziunea într-o zonă proximală), linia curentului de leziune este situată sub linia de zero-potențial și deci *segmentul ST* este în aparență supradenivelat. Cînd însă leziunea se găsește într-o zonă distală față de electrodul explorator, linia curentului de leziune fiind situată

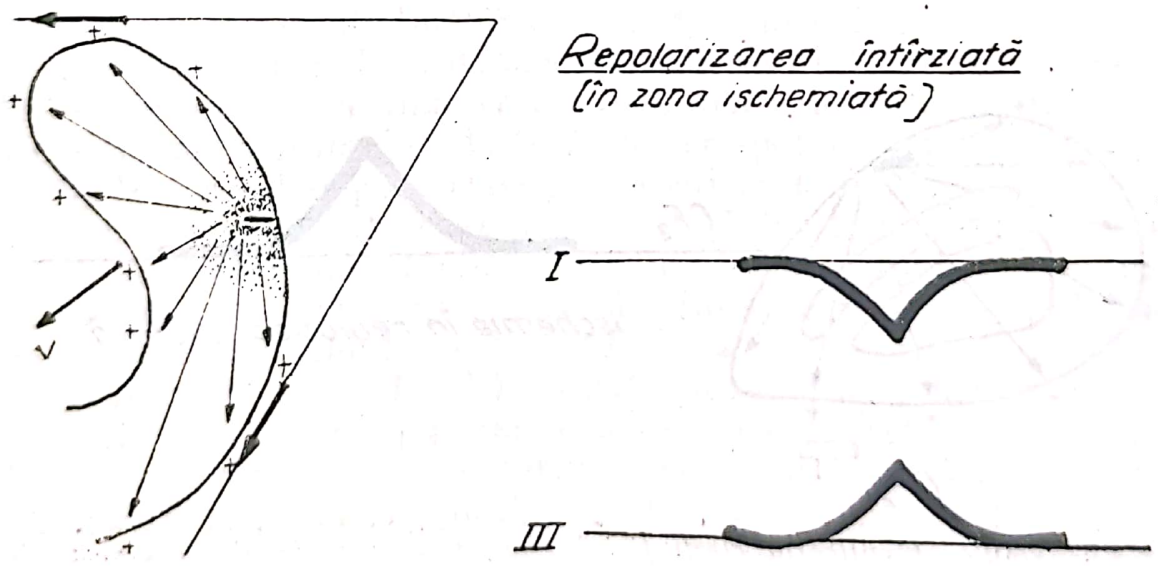

Fig. 129. — *Explicația electrofiziologică a unei unde T de aspect simetric-ascuțit* (în conducerile standard). În regiunea ischemiată, repolarizarea este întîrziată. Această regiune devine punctul de plecare a vectorilor de repolarizare, a căror rezultantă are o orientare și un sens identic cu vectorul de „leziune". Din cauza întîrzierii fenomenelor de repolarizare, *unda T* capătă un aspect simetric-ascuțit.

Scanned with OKEN Scanner

deasupra liniei de zero-potențial, *segmentul ST* apare cu o subdenivelare aparentă. Aceste fenomene electrobiologice repetîndu-se de la o contracție la alta, graficul înregistrează mereu decalaje *ST* în conducerile standard și în diverse conduceri unipolare.

Un fapt important este că acești curenți de leziune nu persistă indefinit, după cum și „leziunea" nu reprezintă decît un stadiu intermediar de echilibru instabil între distrugerea sau restabilirea fibrei miocardice. Atît timp cît fibra își păstrează vitalitatea și funcțiile, ea păstrează și manifestările electrobiologice. Dacă însă fibra este distrusă (necrozată) și înlocuită cu țesut conjunctiv, în regiunile distruse dispar manifestările electrice. Rezultă de aci că manifestările de „leziune" sînt efemere, că acest „curent

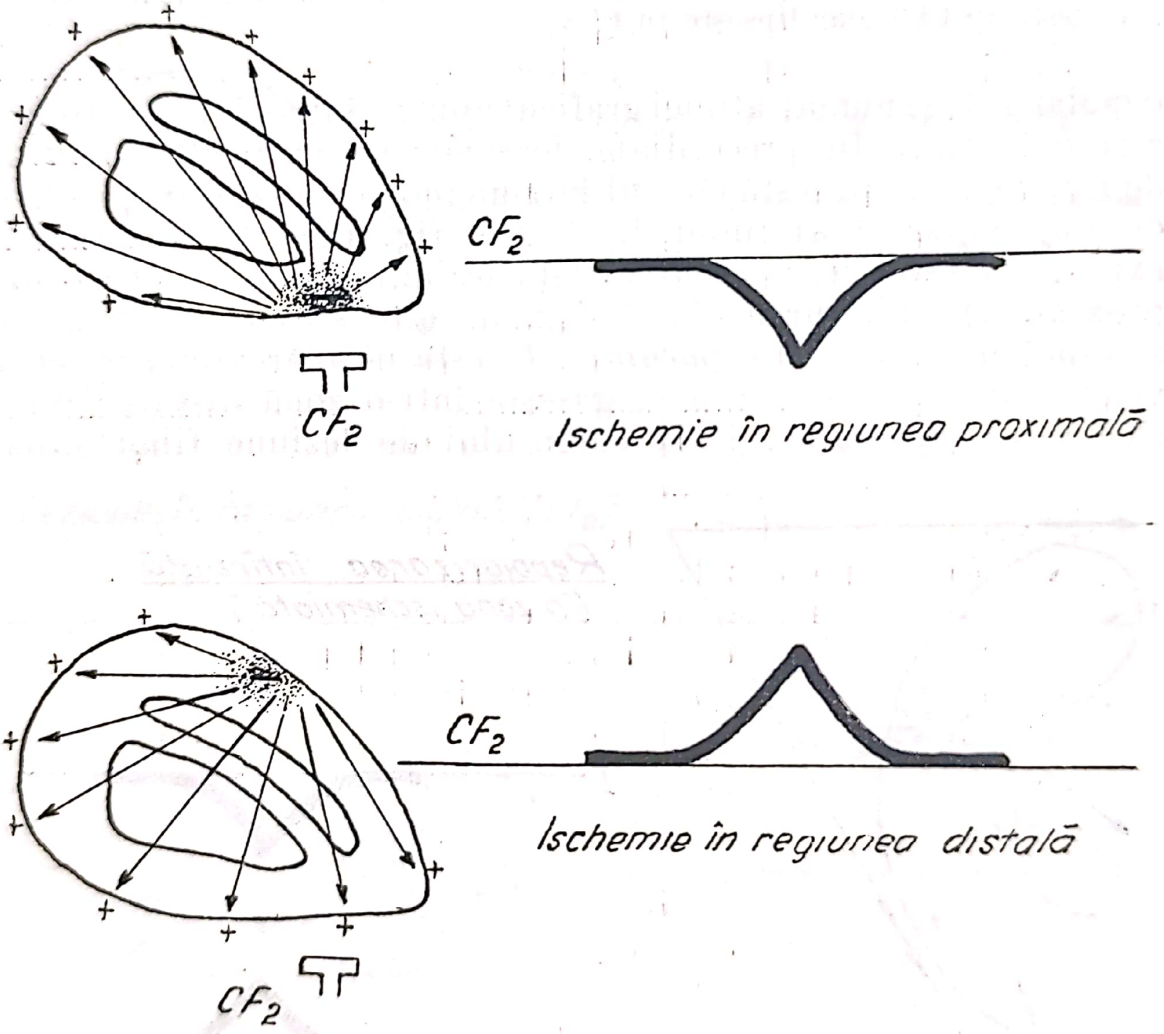

Fig. 130. — *Explicația electrofiziologică a unei unde T de aspect simetric-ascuțit* (în conducerile precordiale). Cînd zona ischemiată se găsește în regiunea proximală, din cauza repolarizării întîrziate în această regiune, vectorii de repolarizare se depărtează de electrodul explorator, și deci *unda T* va fi negativă. Cînd zona ischemiată este distală, vectorul de repolarizare se apropie de electrodul explorator și deci *unda T* va fi pozitivă. Aspectul simetric-ascuțit se datorește repolarizării întîrziate.

Scanned with OKEN Scanner

de leziune" nu durează decît un timp mai mult sau mai puțin limitat și că, o dată cu dispariția lui, se sting și efectele sale grafice: adică dispare decalajul *ST*.

b) *Repolarizarea întîrziată. Modificările undei T. „T ischemic"*. Din cauza anoxiei miocardice, repolarizarea întîrzie în regiunea ischemiată. În cursul repolarizării, această regiune devine deci punctul de plecare a unor vectori a căror rezultantă are o orientare aproximativ identică cu cea a vectorului curentului de leziune (fig. 129). Consecința grafică va fi o *undă T* de sens opus decalajului *ST* în conducerile standard și unipolare. Altă consecință a întîrzierii repolarizării este aceea că *unda T* își pierde caracterul morfologic de asimetrie și devine simetric, cu brațele egale și vîrful ascuțit. Modificările *undei T*, fiind expresia unui proces patologic mai persistent, oferă și un caracter de mai mare stabilitate: ele pot persista timp mult mai îndelungat decît decalajele *ST* și pot rămîne chiar definitive.

Bineînțeles, sensul decalajelor *ST* și negativitatea *undei T* sînt dependente în special de sediul leziunii și al ischemiei, adică în conducerile standard de poziția vectorilor patologici față de cele trei laturi ale triunghiului și în unipolare, de direcția vectorilor patologici față de electrodul explorator (fig. 130).

Vom lua pentru exemplificare un caz foarte schematic, presupunînd că ischemia-leziune este situată în regiunea antero-laterală a ventriculului stîng, ca în figura 131, și vom analiza efectele grafice ale vectorilor patologici: în stadiul polarizat (diastolă), în cursul depolarizării, în stadiul depolarizat și în cursul repolarizării.

a) În stadiul polarizat, efectul curentului de leziune se manifestă prin existența unui vector care denivelează linia diastolică a electrocardiogramei de la linia de zero-potențial.

b) În cursul depolarizării, vectorii sînt și ei modificați de existența zonei lezate (vezi capitolul „Infarctul miocardic").

c) În stadiul depolarizat, prin anularea efectului curentului de leziune, *segmentul ST* revine la linia de zero-potențial, ceea ce dă aparența unei denivelări *ST*.

d) Repolarizarea, fiind întîrziată în zona de ischemie, se produce un vector de repolarizare orientat, ca și vectorul curentului de leziune. După stadiul evolutiv în care se află procesul de ischemie-leziune, există mai multe posibilități:

1. vectorul *T* = vectorul curentului de leziune; în acest caz, graficul revine la linia curentului de leziune și *ST-T* formează o singură undă: „unda monofazică" (undă „en dôme");

2. vectorul *T* > vectorul curentului de leziune; în acest caz, graficul înscrie o *undă T* de sens opus decalajului *ST*: „deformare difazică a lui *ST-T*" („unda coronariană Pardee");

Scanned with OKEN Scanner



Fig. 131. — *Tabloul sintetic al modificărilor ST-T în caz de leziune localizată a ventriculului stîng (tipul B.)* Exemplul ales este acela al unei leziuni a peretelui ventricular stîng, localizată în regiunea antero-laterală.

a — Stadiul polarizat: se manifestă efectul „curentului de leziune" producînd decalajul liniei diastolice a electrocardiogramei în C I, C III și V5.

b — În cursul depolarizării: eventuale modificări *QRS*.

c — În stadiul depolarizat: efectele „curentului de leziune" fiind anulate, *segmentul ST* se situează pe linia reală de zero-potențial, rezultînd o denivelare aparentă a segmentului.

d — Repolarizarea: din cauza ischemiei repolarizarea este întîrziată în regiunea respectivă. Vectorul de repolarizare va avea deci aceeași orientare ca și vectorul de „leziune". După

(în continuare din pag. 252)

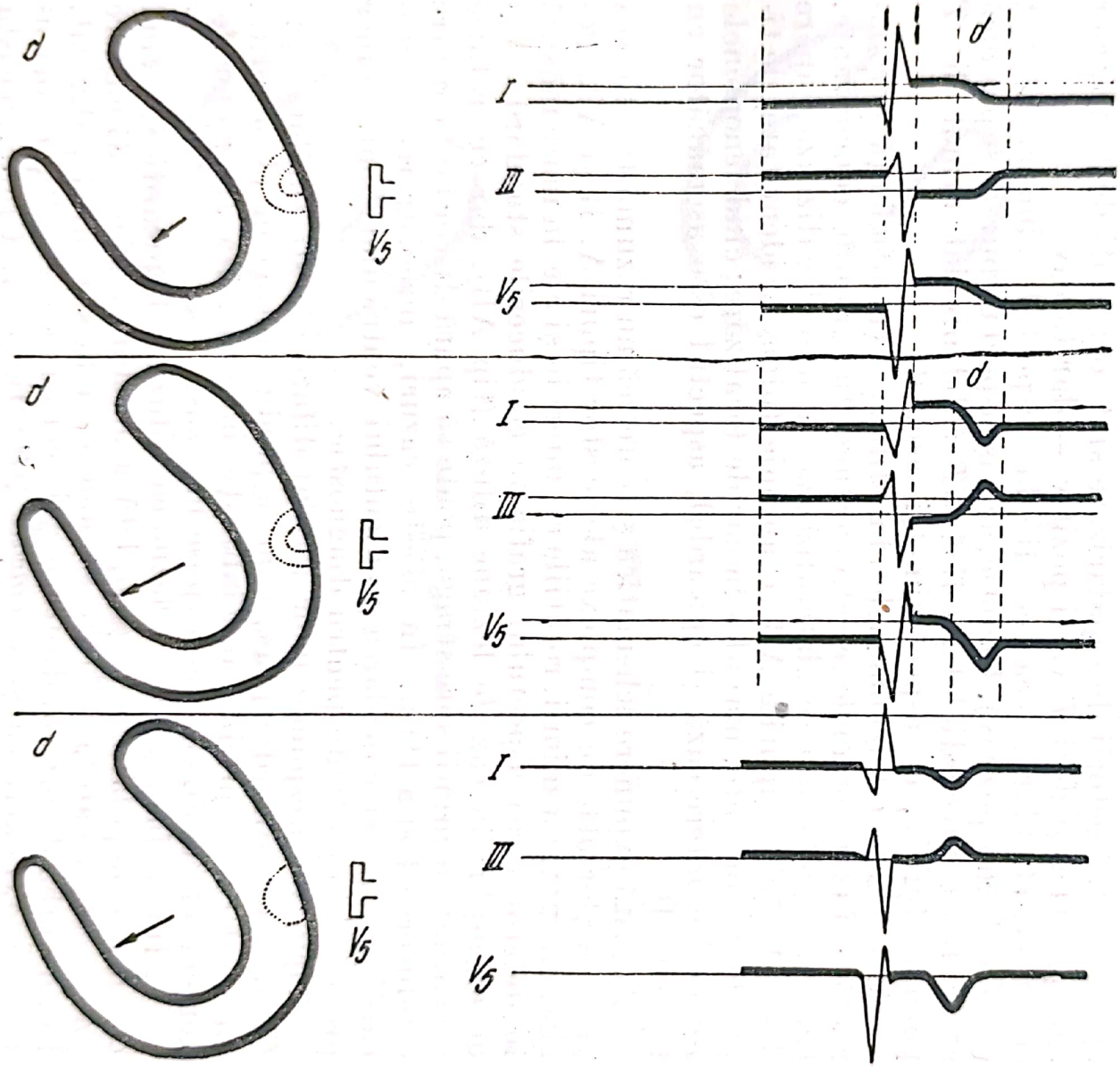

stadiul evolutiv în care se află procesul de ischemie-leziune, electrocardiograma poate arăta diferite deformări:

1. *ST-T* formează o singură undă („unda monofazică" sau undă „en dôme") atunci cînd vectorul de repolarizare este egal cu vectorul de leziune.

2. *ST-T* formează o undă bifazică, cu o *undă T* de sens opus decalajului *ST* (= „unda coronariană Pardee"), atunci cînd vectorul de repolarizare este mai mare decît vectorul de leziune.

3. *Segmentul ST* și linia diastolică se află la același nivel, cînd curentul de leziune a dispărut. Vectorul de repolarizare se manifestă atunci izolat și pe electrocardiogramă apare o *undă T* tardivă, de aspect simetric-ascuțit, discordantă în conducerile standard (= *unda T* „ischemică").

Scanned with OKEN Scanner

3. curentul de leziune a dispărut și deci linia curentului de leziune se confundă cu linia de zero-potențial; în acest caz *T* apare tardiv după un *segment ST* izoelectric; este însă discordant, ascuțit și simetric : „*T* coronarian".

Tipul AB se explică printr-o combinație de leziune difuză a straturilor interioare (subendocardice) + fenomene de repolarizare întîrziate tot difuz (fig. 132). Leziunea difuză endocavitară dă naștere unor vectori patologici care se exercită de la interiorul spre exteriorul cavităților ventriculare. De aceea, linia diastolică a electrocardiogramei este decalată în sus în toate conducerile standard și deci în stadiul depolarizat, *segmentul ST* apare subdenivelat concordant. Din cauza ischemiei, repolarizarea este întîrziată difuz și de aceea începe la exterior (în straturile epicardice). Vectorii de repolarizare sînt orientați de la interior spre exterior și deci *T* va fi pozitiv — dar tardiv — în cele trei conduceri standard, ceea ce îi dă aspectul simetric-ascuțit (= *T* ischemic pozitiv). Teoretic, același aspect trebuie să se producă și în toate precordialele, adică *ST* subdenivelat urmat de *T* pozitiv, tardiv, de aspect simetric-ascuțit.

Atît timp cît fenomenele sînt difuze (insuficiență coronariană difuză), semnele electrocardiografice rămîn concordante. Cînd însă ischemia se „lateralizează" sau se localizează, apare discordanța și tipurile AB se apropie (pînă la identitate) de tipurile discordante, mai ales în caz de localizare; cînd fenomenele ischemice interesează și epicardul, aspectul este asemănător cu tipurile B.

Această expunere schematică și teoretică nu rezumă totalitatea problemelor atît de complexe ale acestor tipuri A, B și AB. Poziția în spațiu a inimii, rotațiile ei, intervin și ele în mare măsură în determinarea aspectului grafic în conducerile standard. Așa de exemplu: în caz de leziune difuză (tip AB), dar cu rotație accentuată a inimii spre stînga, poate să apară discordanța dintre conducerea I și a III-a. În aceste cazuri, înregistrarea vectocardiogramei și calcularea gradientului ventricular poate aduce precizări importante pentru diagnostic.

Tipul C corespunde unor leziuni difuze ale straturilor superficiale (sub-epicardice), așa cum se produc uneori în pericardite. În acest caz se produce o combinație interesantă a diverselor fenomene electrofiziologice expuse mai sus.

1. Într-o fază precoce, leziunea difuză subepicardică, avînd ca efect o depolarizare incompletă a acestor straturi, dă naștere unor vectori patologici care se manifestă în stadiul depolarizat. Fiind vorba de leziuni difuze acești vectori au o rezultantă orientată aproximativ ca și *axa medie QRS* (fig. 133). Grafic, aceasta

Scanned with OKEN Scanner

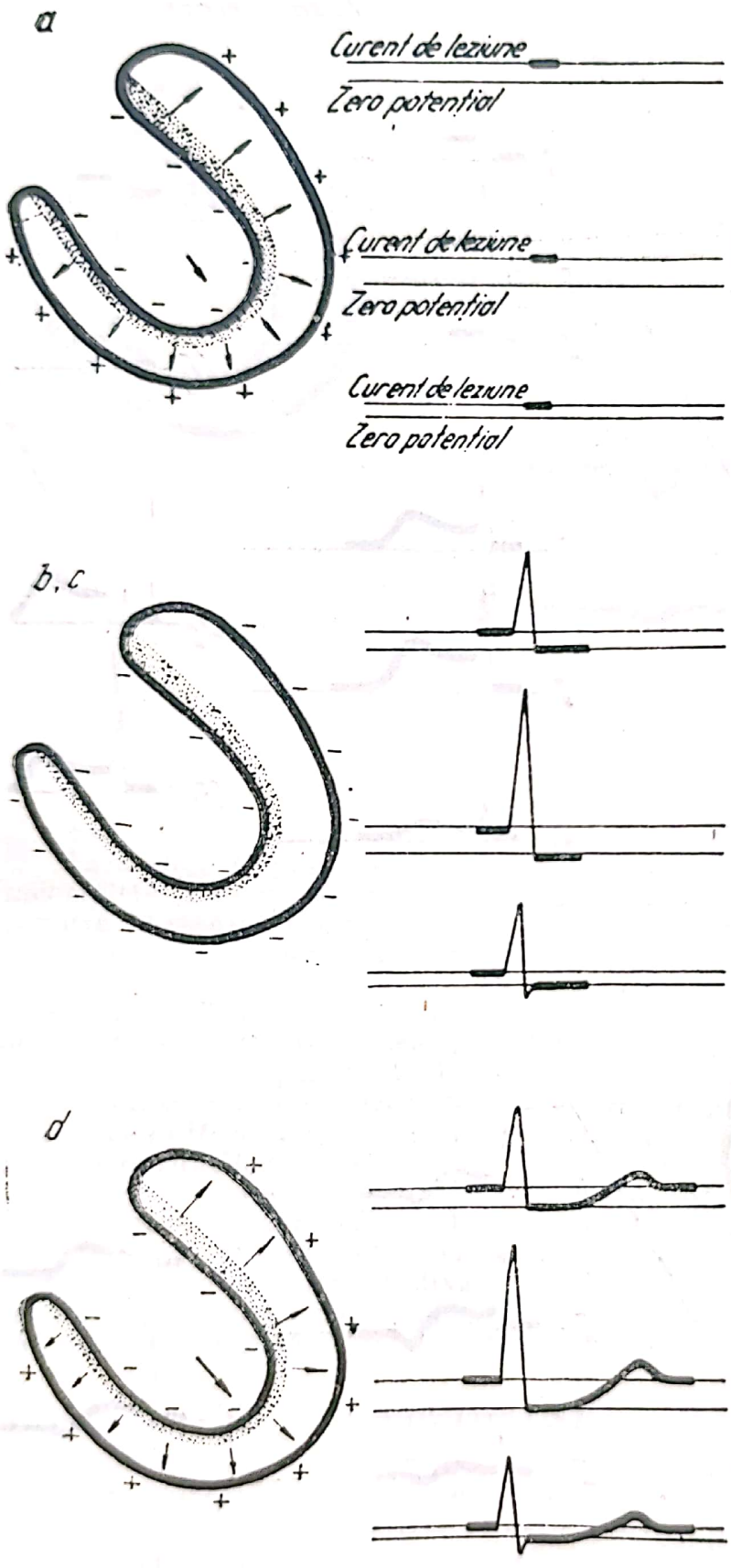

Fig. 132. — *Interpretarea electrofiziologică a tipului* AB. Straturile interioare (subendocardice) ale cavităților ventriculare sînt sediul fenomenelor de ischemie-leziune difuze.

a — Stadiu polarizat: efectul „curentului de leziune" se manifestă difuz de la endocard spre epicard; rezultă un vector de leziune orientat pe direcția axei medii *QRS*, avînd ca efect o deplasare concordantă în sus a liniei diastolice.

b-c — Depolarizarea: anulează efectele vectorului de leziune, cu readucerea *segmentului ST* la linia de zero-potențial, adică aparența unei subdenivelări concordante a *segmentului ST*.

d — Repolarizarea: începe la exterior, deci *unda T* este pozitivă, dar fiind întîrziată, capătă un aspect simetric-ascuțit.

Scanned with OKEN Scanner

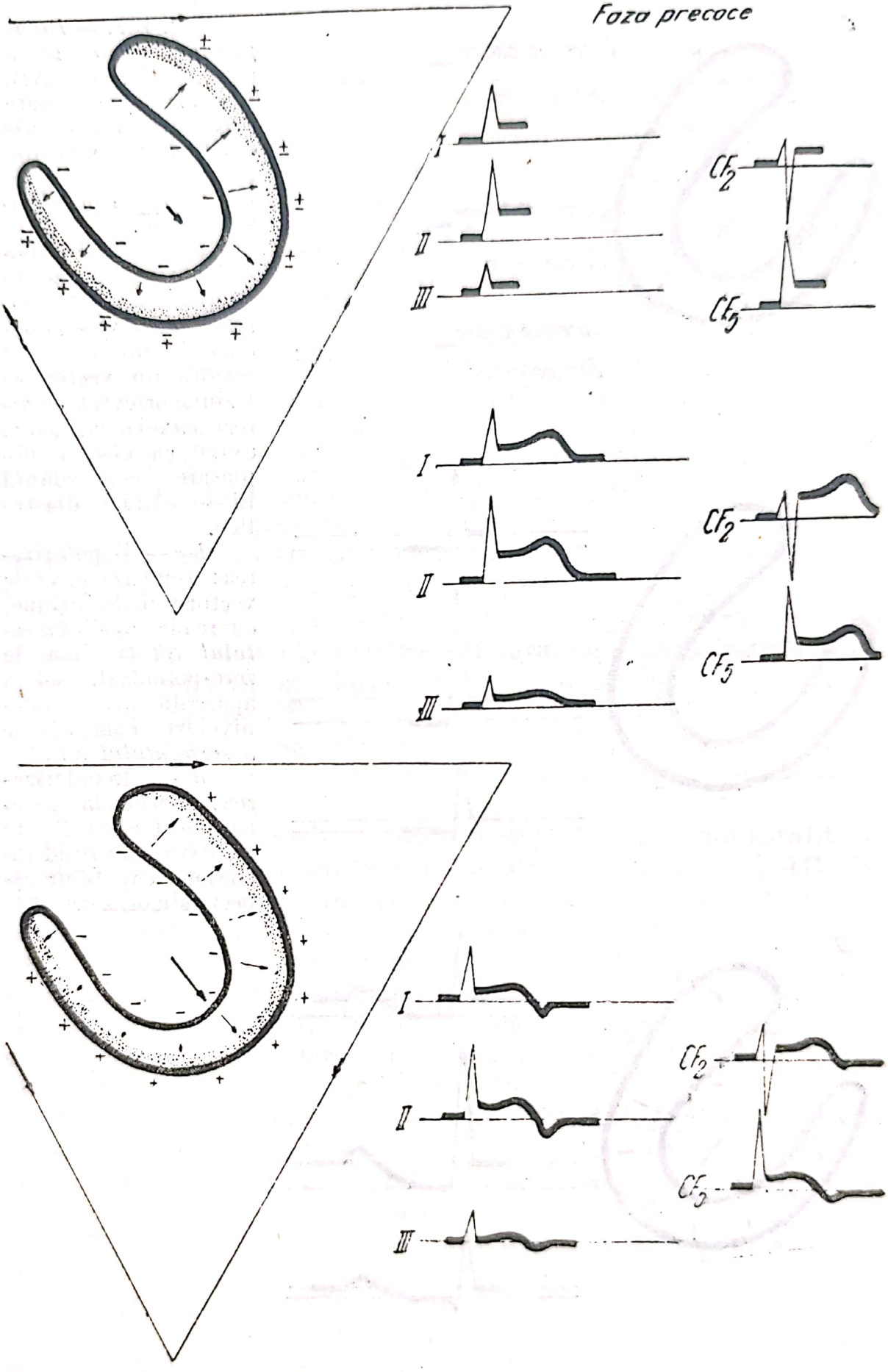

Fig. 133. — vezi legenda în pag. 257.

Scanned with OKEN Scanner

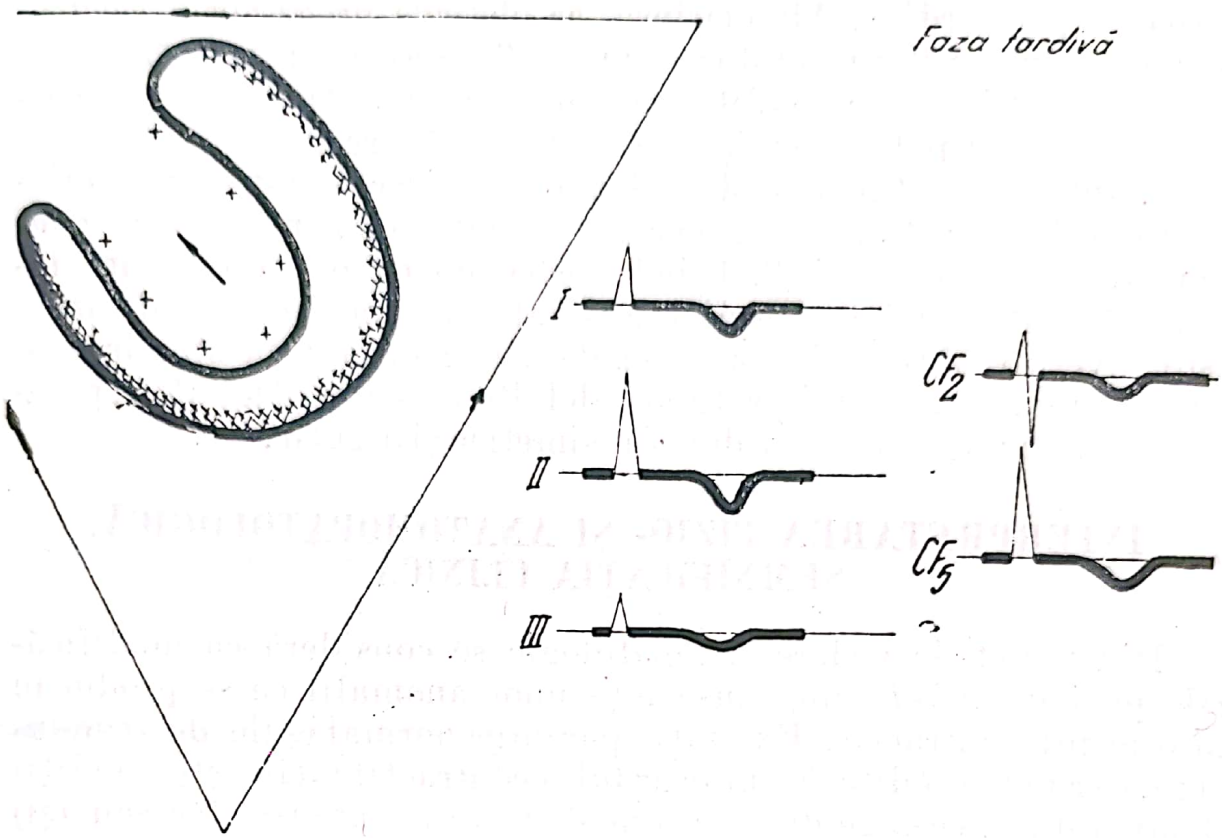

Fig. 133. *Interpretarea electrofiziologică a tipului* C.
Faza precoce (pag. 256): leziuni difuze subepicardice cu depolarizare incompletă și cu repolarizare accelerată. Din cauza depolarizării incomplete persistă în stadiul depolarizat vectori patologici de la interior spre exterior, avînd ca rezultantă un vector orientat spre vîrf. Dacă axa medie *QRS* este în poziție normală, electrocardiograma arată o supradenivelare concordantă a *segmentului ST* în conducerile standard și precordiale. Repolarizarea fiind accelerată în straturile exterioare, rezultă o *undă T* pozitivă și foarte precoce.
Faza tardivă (pag. 257): leziuni difuze cicatriceale subepicardice cu repolarizarea întîrziată (zona haşurată). Din cauza leziunii subepicardice (ischemie?) difuze, repolarizarea este întîrziată la exterior și începe la interiorul cavităţilor ventriculare. Rezultă un vector de repolarizare orientat de la vîrf spre bază, adică o *undă T* negativă, concordantă în toate conducerile standard și precordiale. Din cauza întîrzierii fenomenelor de repolarizare, *unda T* este tardivă și de aspect simetric. Faza intermediară: între faza precoce și cea tardivă, se observă uneori aspecte grafice cu deformări din ambele faze: segment *ST* supradenivelat, concordant, urmat de o *undă T* negativă cu aspect simetric-ascuţit.

se traduce prin supradenivelarea *ST* concordantă în standard și precordiale. Urmează apoi o repolarizare accelerată a acelorași straturi subepicardice, ceea ce se exprimă grafic printr-un *T* pozitiv, precoce și concordant în standard și precordiale. În ansamblu, *ST-T* capătă un aspect destul de caracteristic, concordant și deformat ca o cocoașă. Deformarea este cel mai bine exprimată în conducerea a II-a și de obicei slab exprimată în CIII. Evolutiv, aceste deformări pot să dispară fără urmă, o dată cu vindecarea

Scanned with OKEN Scanner

seroasei pericardice. Alteori însă, se observă progresiv o scădere a denivelării *ST* cu schițarea unui *T* difazic cu negativitatea terminală. Și aceste modificări sînt caracteristice prin concordanța lor. Ele pot fi persistente sau trecătoare.

2. Într-o fază tardivă, dacă leziunea a afectat mai serios miocardul subepicardic, se observă persistența unor modificări concentrate asupra *undei T*. Fiind vorba aci de o repolarizare întîrziată a straturilor superficiale lezate, vectorul de repolarizare este inversat, adică *T* apare negativ, concordant în standard și precordiale. Dar *T* mai arată și celelalte caracteristici ale repolarizării întîrziate, adică a devenit simetric și ascuțit.

INTERPRETAREA FIZIO- ȘI ANATOMOPATOLOGICĂ. SEMNIFICAȚIA CLINICĂ

Din punct de vedere fiziopatologic se consideră că modificările primare *ST-T* sînt consecința unor anomalii ce se produc în miocardul contractil. Excitația parcurge normal căile de conducere, dar în masa difuză a miocardului contractil întîlnește condiții defavorabile, ceea ce duce la o modificare în intensitatea sau (și) în durata excitației. Din aceste motive, deși depolarizarea s-a făcut normal, repolarizarea este viciată și se produc modificări *ST-T*. După alte teorii, leziunile miocardice sînt sursa unor curenți patologici („curenți de leziune") care modifică partea finală a electroventriculogramei. Leziuni miocardice — în sensul anatomic — nu există totdeauna, ci doar „determinări" miocardice care pot evolua în ambele sensuri: pînă la restabilirea anatomică și funcțională integrală sau pînă la constituirea leziunilor anatomice definitive. Iată una din explicațiile labilității modificărilor primare *ST-T*. Constituirea unor leziuni anatomice grosolane produce alterații definitive ale electroventriculogramei care interesează nu numai *ST-T*, ci și complexul inițial *QRS*.

Din punct de vedere etiologic și clinic există un mare număr de afecțiuni capabile să influențeze miocardul contractil: cauze infecțioase sau infecto-alergice, cauze toxice endocrine și avitaminotice, tulburări de metabolism și în special anoxiile miocardice, care ocupă un loc atît de important în etiologia modificărilor primare *ST-T*.

Deși în problema modificărilor primare *ST-T* există încă multe date pur ipotetice, se cunoaște din electrocardiografia empirică și se admite că anumitor tipuri de modificări grafice le corespund anumite forme anatomo-clinice de leziuni miocardice. De aceea, printr-o schematizare extremă, am divizat modificările primare *ST-T* în trei tipuri fundamentale pe care le-am numit „tipul A",

Scanned with OKEN Scanner

„tipul B“ şi „tipul C“, pentru simplificarea expunerii. Să vedem acum corespondenţa anatomo-clinică la fiecare tip în parte.

Tipul A şi **tipul AB** cu modificările lor concordante trebuie să corespundă unor *leziuni miocardice difuze*, care interesează zonele fragile, subendocardice, ale miocardului ventricular. Asemenea „determinări“ sînt cauzate de: miocarditele infecţioase şi alergico-infecţioase, miocardiile şi miocardozele prin tulburări endocrine, toxice, avitaminoze etc. (fig. 134, 135, 136), dar şi de anoxiile difuze provocate de anemii sau de tulburări de irigaţie. Ischemia difuză subendocardică, provoacă subdenivelarea concordantă *ST* ur-

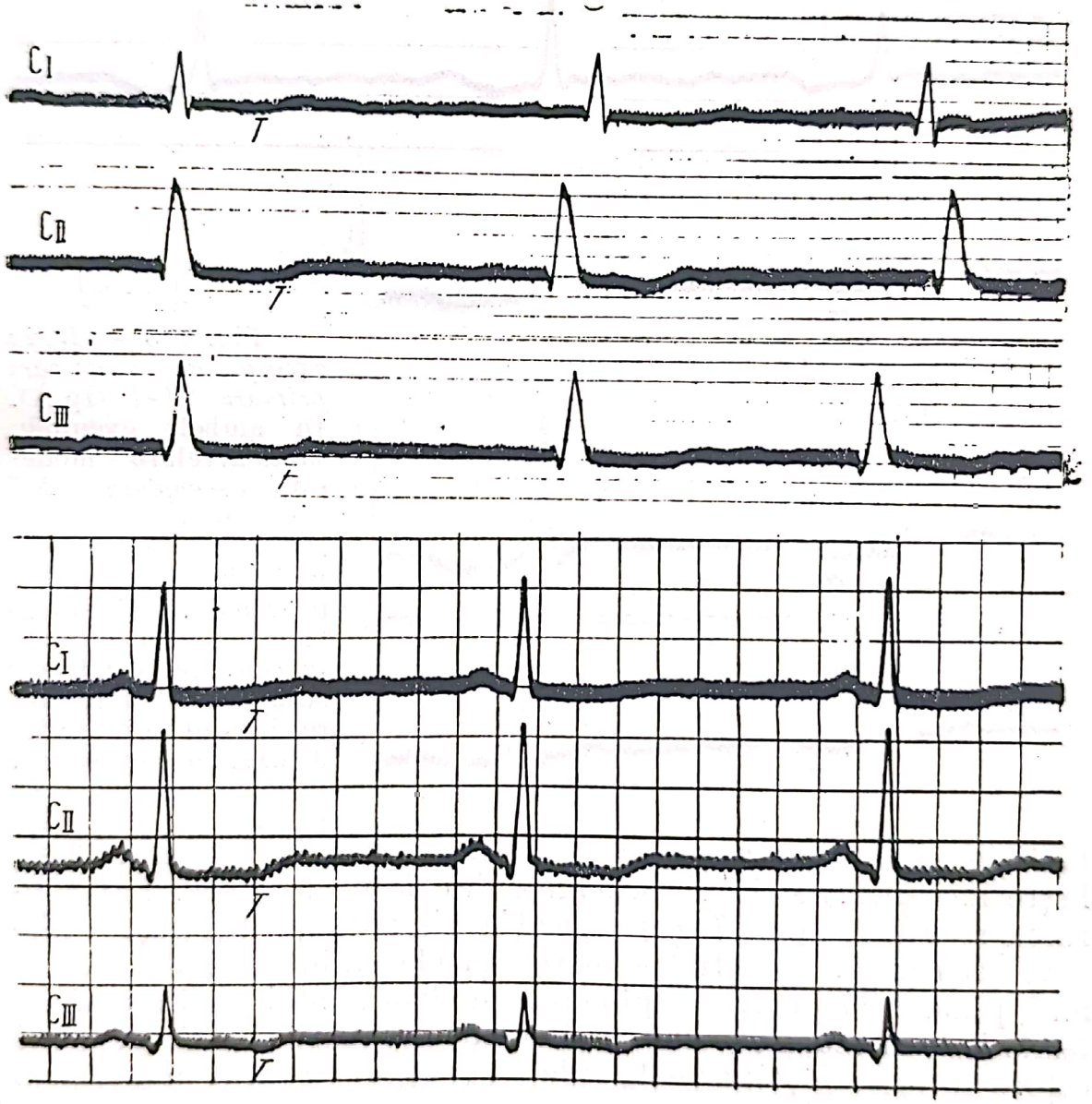

Fig. 134.—*Două exemple de modificări primare ST-T* (tip A). În ambele exemple, subdenivelare discretă a *segmentului ST*, urmată de o *undă T* negativă, preterminală. Modificările sînt concordante în cele trei conduceri standard. Interpretarea anatomo- şi fizio-patologică: leziuni miocardice difuze ale straturilor subendocardice.

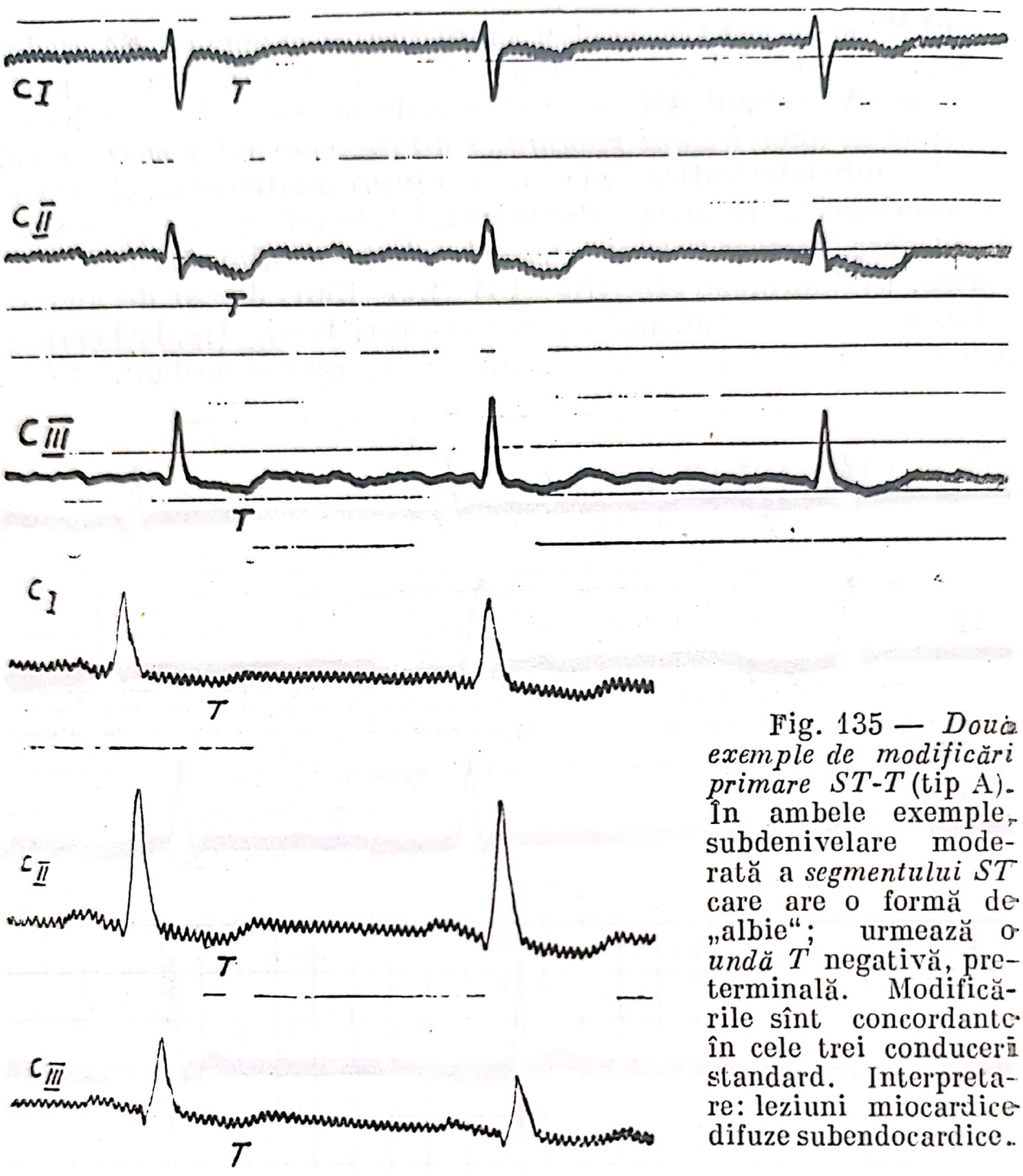

Fig. 135 — *Două exemple de modificări primare ST-T* (tip A). În ambele exemple, subdenivelare moderată a *segmentului ST* care are o formă de „albie"; urmează o *undă T* negativă, preterminală. Modificările sînt concordante în cele trei conduceri standard. Interpretare: leziuni miocardice difuze subendocardice.

mată însă de un *T* cu un aspect de *T* ischemic (fig. 137) ceea ce deosebește modificările *ST-T* ischemice de cele de mai sus. Lateralizarea modificărilor *ST-T* și apariția discordanței întărește ipoteza ischemiei, căci dintre toate cauzele amintite mai sus, cea mai plauzibilă pentru explicarea predominanței unilaterale a leziunilor miocardice este insuficiența coronariană. O ischemie difuză unilaterală, fie a ventriculului stîng, fie a celui drept, prin stenoza coronarei respective, este ușor de conceput. Se ridică aci vechea și mult dezbătuta problemă a insuficienței coronare stîngi și drepte, diagnosticate după subdenivelarea *ST* în **C I** sau în **C III**. Pînă în prezent problema nu este rezolvată și în prezența

Scanned with OKEN Scanner

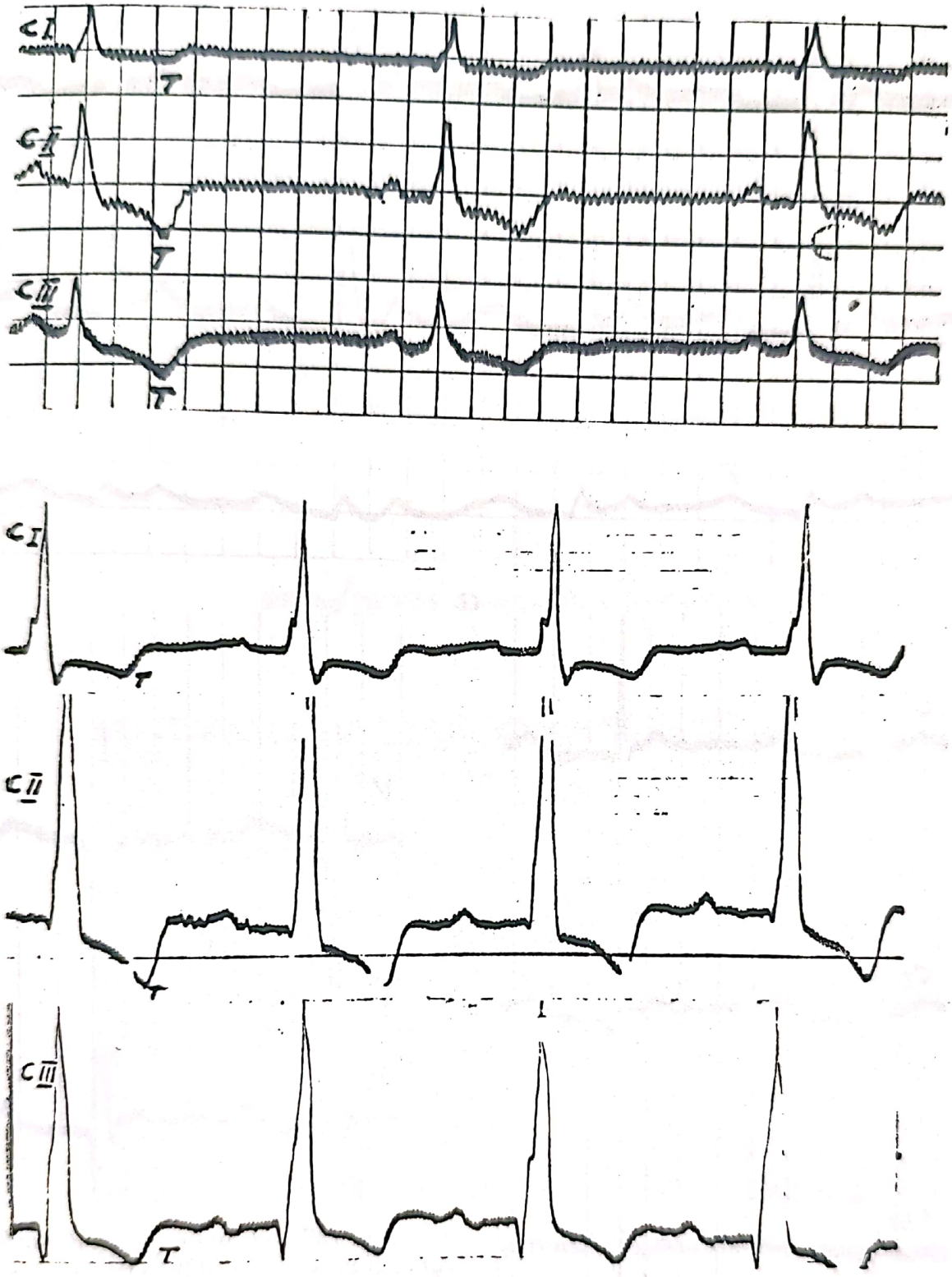

Fig. 136 — *Două exemple de modificări primare ST-T* (tip A). În ambele exemple, subdenivelare pronunțată a *segmentului ST* care are o formă de „cupolă"; urmează o *undă T* negativă, preterminală. Modificările sînt concordante în cele trei conduceri standard. Interpretare: leziuni miocardice difuze accentuate ale straturilor subendocardice.

Scanned with OKEN Scanner

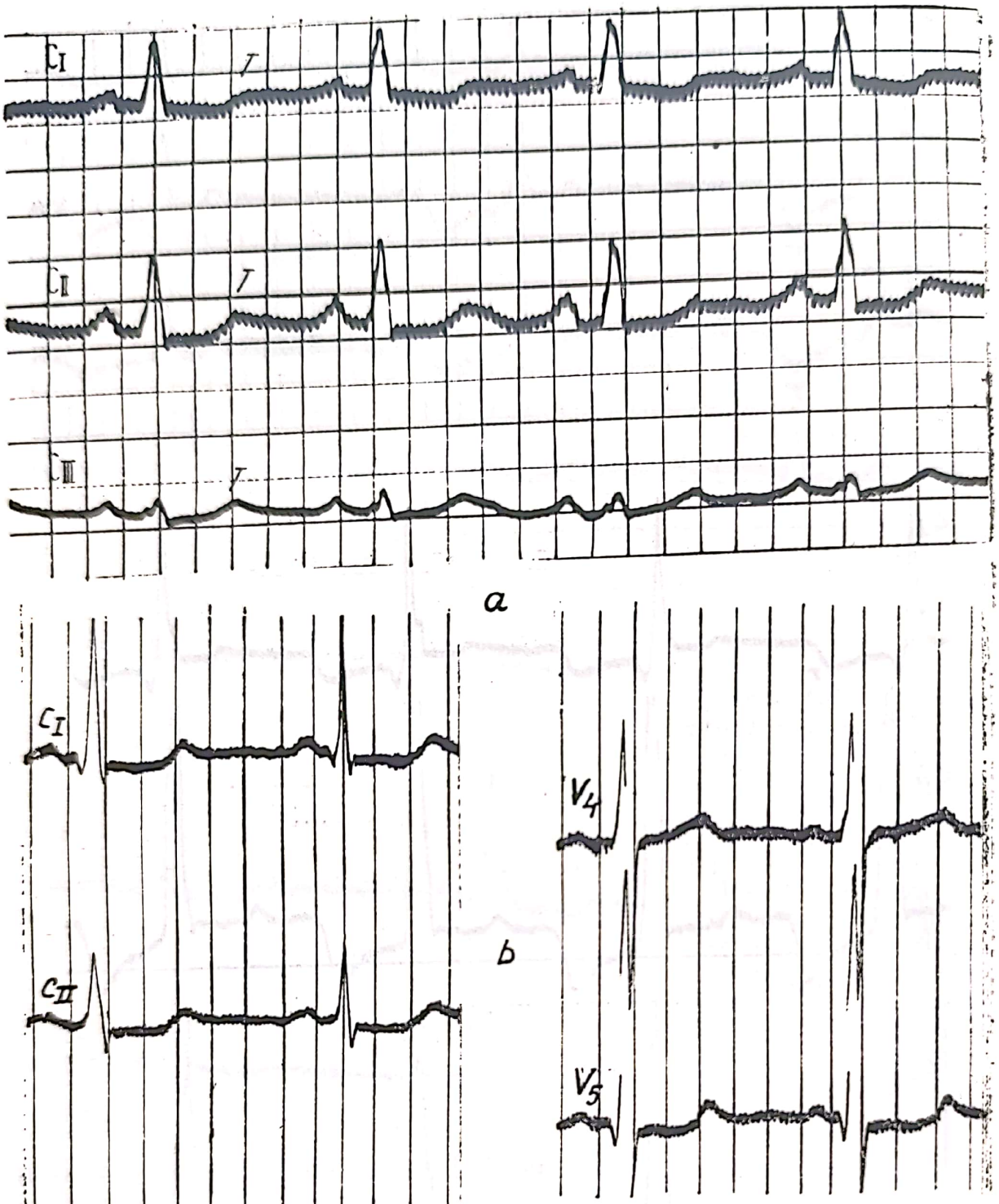

Fig. 137.—*Două exemple de modificări primare ST-T* (tip AB). *a* — *Segmentul ST* subdenivelat urmat de o *undă T* pozitivă, terminală. Modificările sînt concordante în cele trei conduceri standard. Interpretare: leziuni miocardice difuze (ischemice?) ale straturilor subendocardice.

b — Modificări primare *ST-T* de același tip ca în exemplul precedent (tip AB); se observă însă că *axa QRS* este deviată la stînga. Interpretare: leziuni miocardice difuze (ischemice?) ale straturilor subendocardice pe o inimă cu deviație stîngă.

Scanned with OKEN Scanner

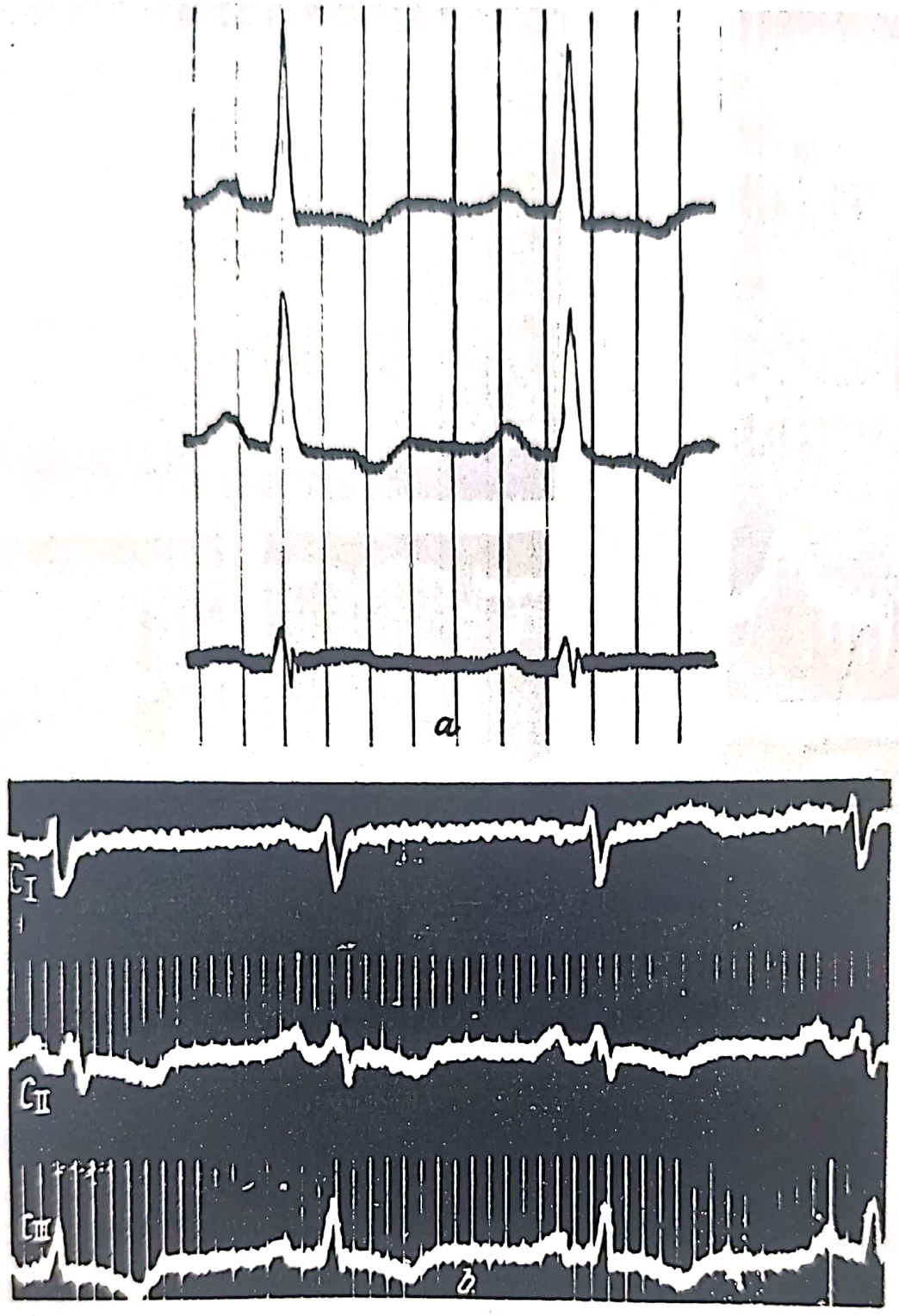

Fig. 138—*Două exemple de modificări primare ST-T* (tip A lateralizat). *a — Segment ST* ușor subdenivelat în C I, urmat de o *undă T* negativă; *segment ST* ușor supradenivelat în C III, urmat de o *undă T* pozitivă. Modificări *ST-T* discordante, tip A′. Interpretare: leziuni miocardice difuze, predominant ventriculare stîngi.

b — Segment ST izoelectric în C I, urmat de o *undă T* ștearsă; *segment ST* ușor subdenivelat în C II și C III, urmat de o *undă T* negativă. Axa medie *QRS* deviată la dreapta. Modificări primare *ST-T* tip A′′. Interpretare: leziuni miocardice difuze, predominant ventriculare drepte.

Scanned with OKEN Scanner

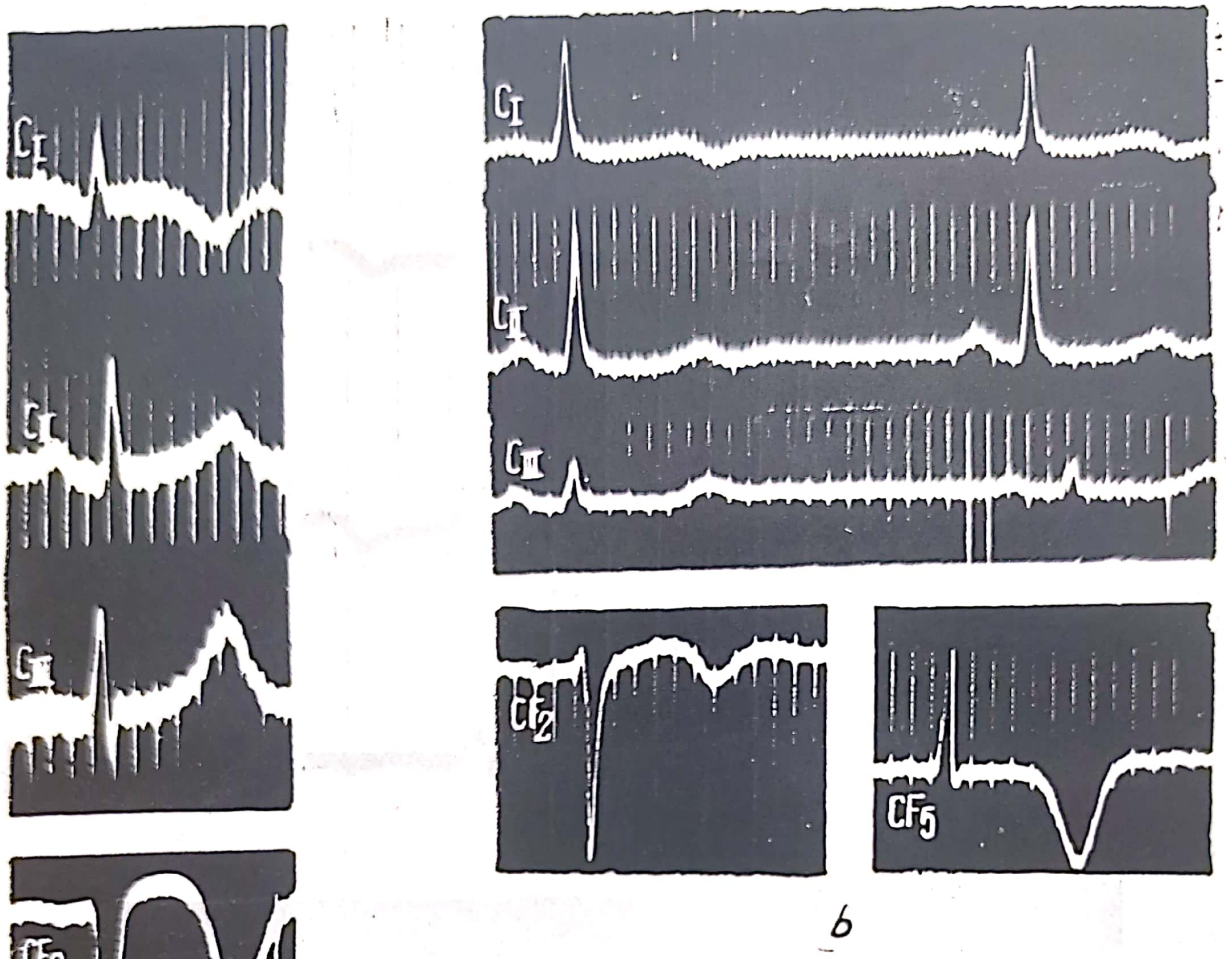

Fig. 139 — *Două exemple de modificări primare ST-T* (tip B). *a — Segment ST* izoelectric în toate conducerile standard și precordiale. *Unda T* de aspect simetric-ascuțit, negativă în C I și în precordiale, pozitivă în CII și CIII (*T* „ischemic"). Modificări *ST-T* primare, discordante, tip B. Interpertare: leziune miocardică circumscrisă în peretele ventricular anteroapical (straturile subepicardice), în stadiu evoluat. Se mai observă în conducerile precordiale deformări importante *QRS*.

b — Segmentul ST izoelectric în toate conducerile standard și precordiale. *Unda T* este bifazică cu negativitate terminală în C I și în V2. *Unda T* este de aspect simetric-ascuțit, negativă în V5. *Unda T* este pozitivă, de aspect simetric-ascuțit în C III. (= *T* „ischemic"). Modificări *ST-T* primare, discordante, tip B. Interpretare: leziune (?) sau ischemie miocardică circumscrisă în peretele ventricular antero-apical (straturile subepicardice). Se observă absența modificărilor *QRS*.

Scanned with OKEN Scanner

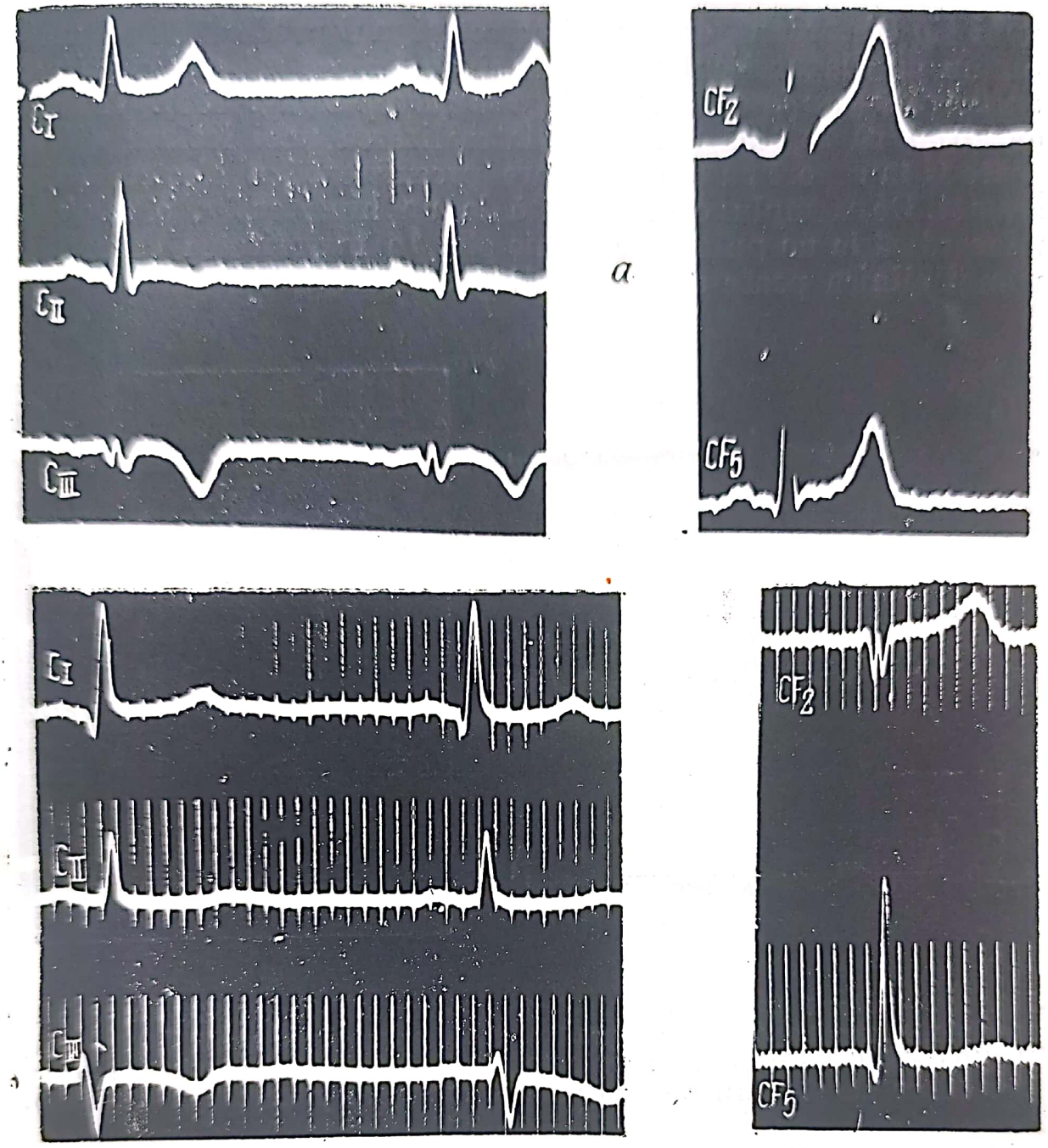

Fig. 140—*Două exemple de modificări primare ST-T* (tip B). *a — Segmentul ST* izoelectric în toate conducerile. *Unda T* de aspect simetric-ascuțit, pozitivă în CI și în precordiale, negativă în C II și C III (= *T* „ischemic"). Axa medie *QRS* culcată. Modificări *ST-T* primare, discordante, tip B. Interpretare: leziune (?) sau ischemie miocardică circumscrisă în peretele ventricular posterior, stadiu evoluat. Se mai observă în conducerile standard *unda Q*, schițată în C II și C III.

b — Segmentul ST izoelectric în toate conducerile. *Unda T* negativă în C III. Axa medie *QRS* deviată la stînga. Aspect electrocardiografic necaracteristic: tip de poziție stîng cu *T III* negativ sau modificare primară *ST-T* discordantă, tip B (?). Interpretare: inimă rotată antiorar, poate cu ischemie miocardică localizată în regiunea posterioară. Se mai observă în V2 o deformare a *complexului QRS*.

Scanned with OKEN Scanner

unui tip discordant este mai corect și mai prudent să ne mulțumim cu diagnosticul mai general de *leziune miocardică difuză unilaterală* (*sau lateralizată*) *stîngă sau dreaptă* (fig. 138). Trebuie de altfel să se țină seamă că lateralizarea unei leziuni difuze poate fi în raport cu o modificare preexistentă a electrocardiogramei. De exemplu: o miocardită la un hipertensiv, o scleroză miocardică la un pulmonar cronic etc. În majoritatea cazurilor, numai clinica poate să decidă diagnosticul.

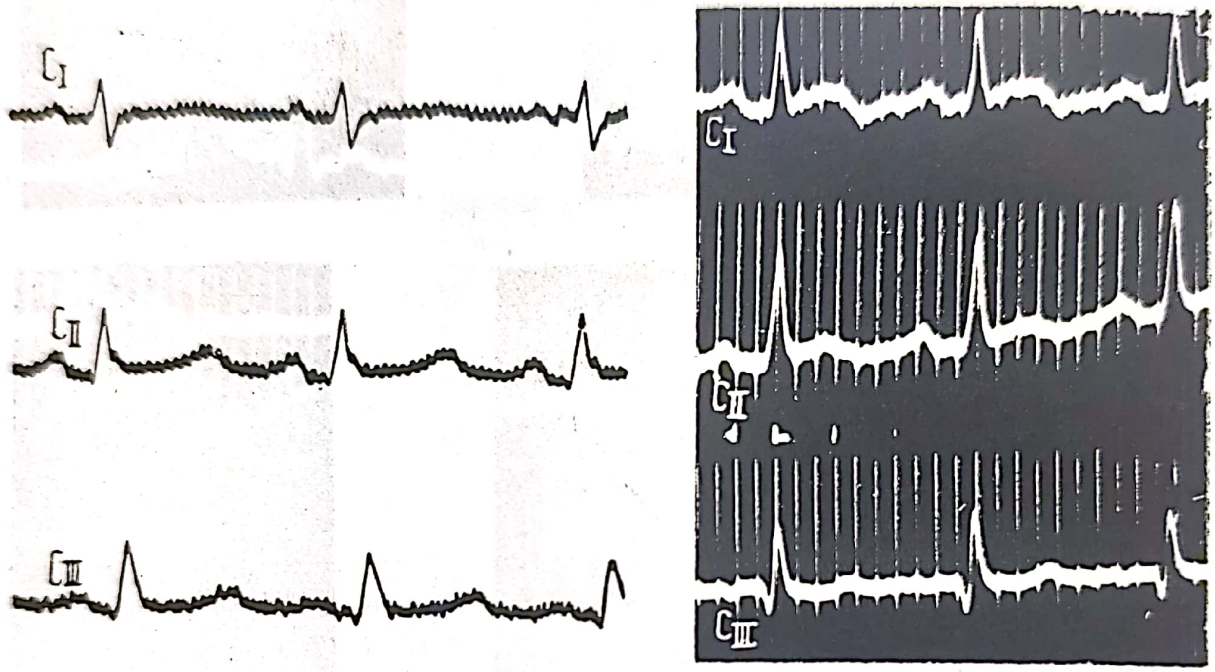

Fig. 141 — *Două exemple de modificări primare ST-T* (tip C). În ambele exemple, *segmentul ST* ușor supradenivelat, urmat de o *undă T* pozitivă. Modificări *ST-T* primare, concordante, tip C. Interpretare: leziuni miocardice difuze ale straturilor subepicardice, în stadiu precoce (pericardită?).

Tipul B care este mult mai bine precizat prin caracterele sale grafice și prin aspectele sale evolutive, are și o semnificație anatomică mai precisă. El corespunde unei *leziuni miocardice strict localizate* (leziune „în focar", fig. 139, 140). Deși în marea majoritate a cazurilor corespunde unui infarct miocardic, acest tip B nu are nici el o specificitate etiologică. Orice leziune miocardică localizată („în focar") poate provoca aceleași alterații ale electrocardiogramei. De exemplu: tumorile cardiace primitive sau secundare, formațiuni chistice ale miocardului, abcese miocardice, traumatisme penetrante sau nepenetrante cu sufuziune sanguină intramiocardică, sechele cicatriceale după rănirea inimii etc. Aceste eventualități, deși rare, trebuie cunoscute căci com-

Scanned with OKEN Scanner

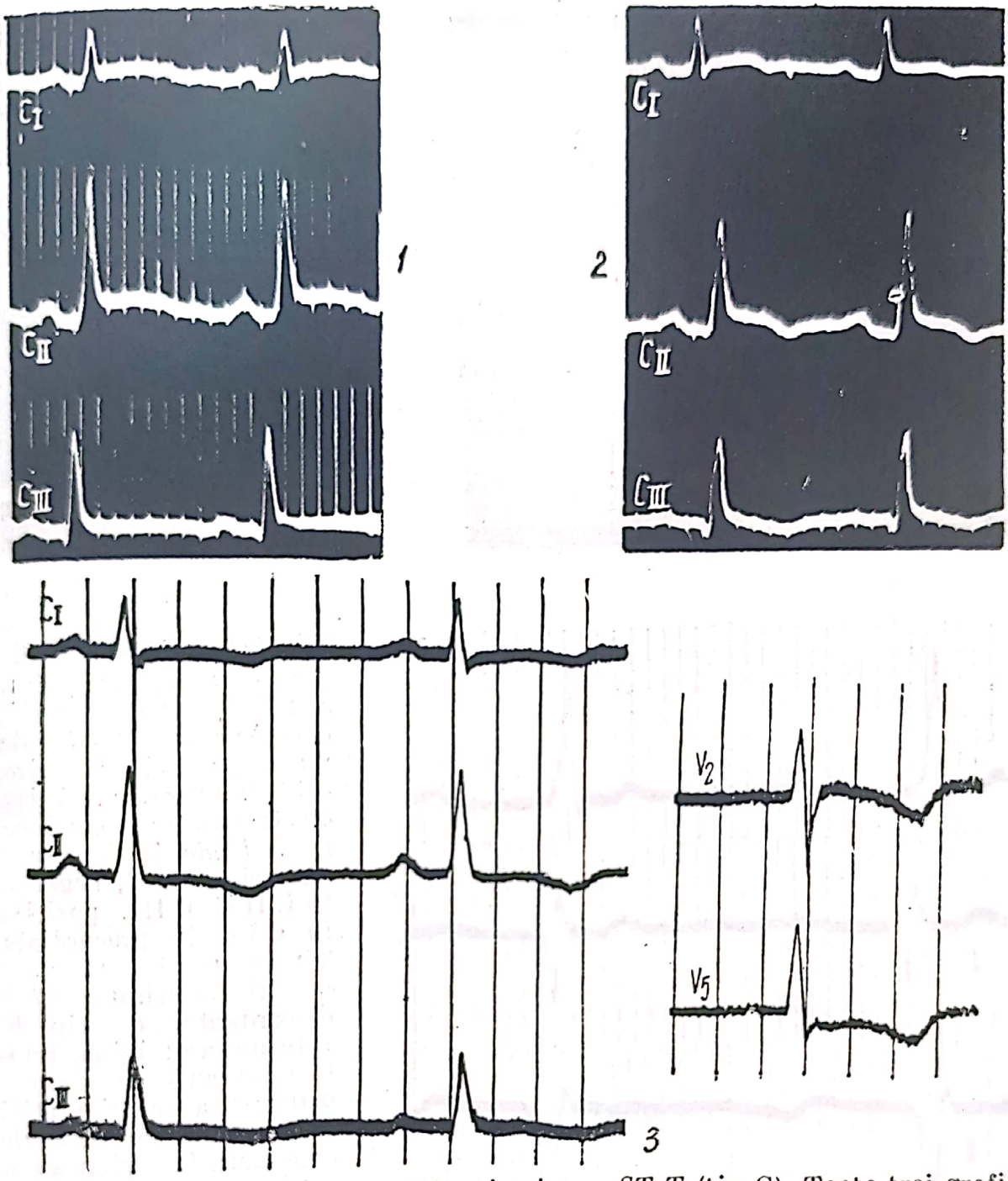

Fig. 142 — *Un exemplu de modificări primare ST-T* (tip C). Toate trei graficele provin de la același caz: o pericardită purulentă.

1. *Sgmentul ST* supradenivelat în cele trei conduceri, înglobînd și *unda T* care este precoce, pozitivă, dar slab exprimată. Modificări primare *ST-T*, concordante, tip C, în faza precoce. Interpretare: leziuni miocardice difuze ale straturilor subepicardice în faza acută.

2. *Segmentul ST* ușor supradenivelat în cele trei conduceri, urmat de o undă *T* de aspect difazic, cu negativitate terminală. Modificări primare *ST-T*, concordante, tip C, în faza intermediară. Intrepretare: leziuni miocardice difuze ale straturilor subepicardice evoluînd spre cicatrizare.

3. *Segment ST* izoelectric în toate conducerile standard și precordiale, urmat de o *undă T* tardivă, negativă, de aspect simetric ascuțit. Modificări primare *ST-T*, concordante, tip C, în faza tardivă. Interpretare: sechele de leziuni miocardice difuze ale straturilor subepicardice.

Scanned with OKEN Scanner

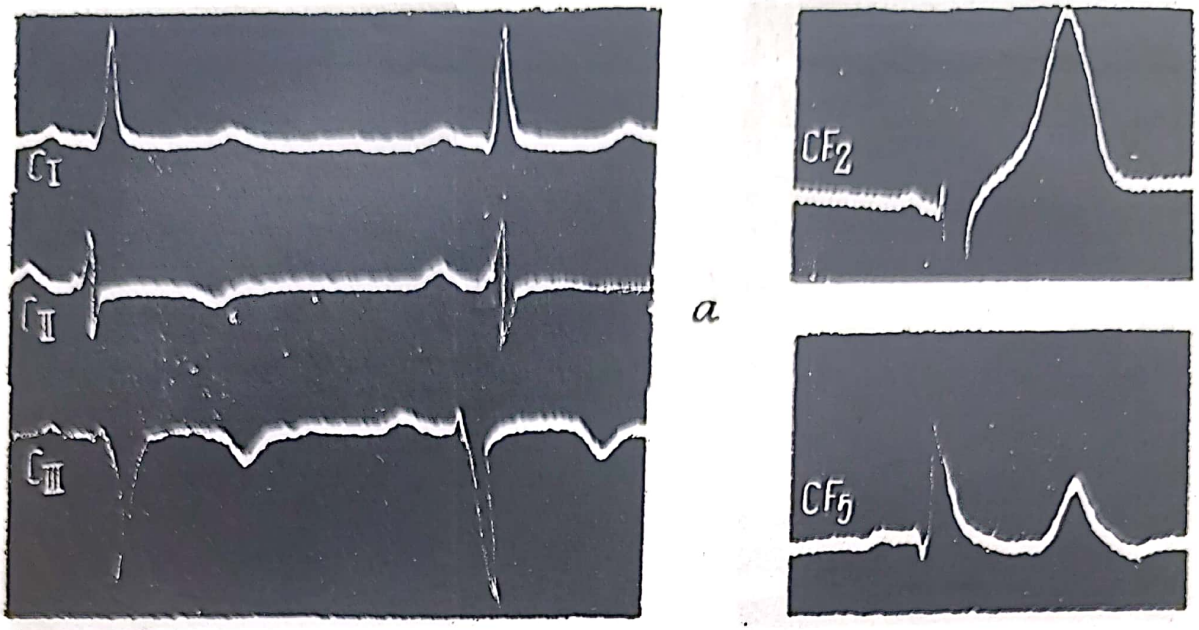

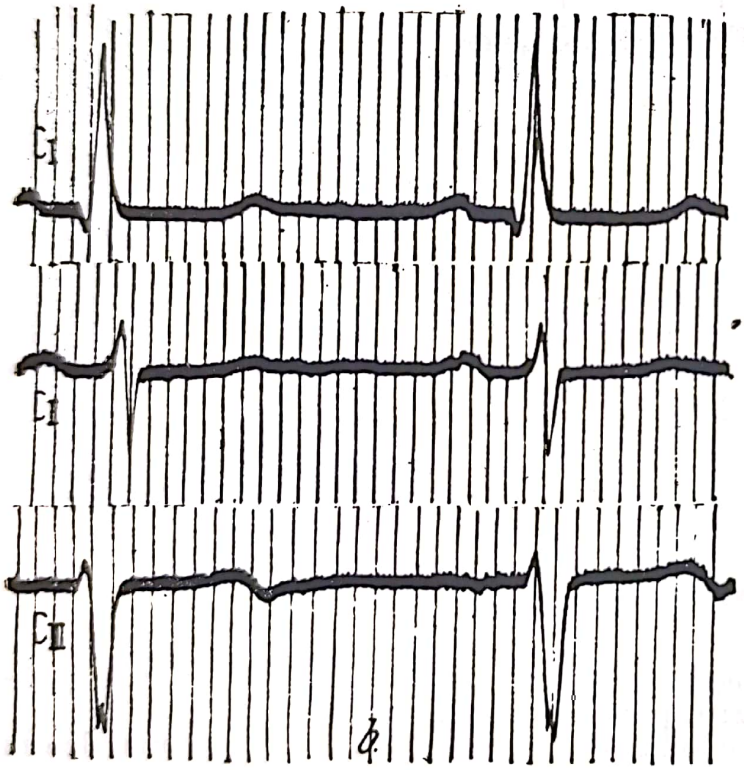

Fig. 143 — *Tip de poziție stîng cu modificări primare ST-T* (două exemple). *a* — Axa medie *QRS* deviată la stînga (circa —30°). *Segmentul ST* izoelectric în toate conducerile. *Unda T* de aspect simetric-ascuțit, negativă în **C II** și **C III**, pozitivă în **C I** și în precordiale. Tip de poziție stîng cu modificări primare *ST-T* discordante, de tip *B*. Interpretare: inimă rotată mult antiorar, cu modificare a configurației și cu semne de ischemie localizată în regiunea posterioară.

b. — Axa medie *QRS* deviată la stînga (circa —30°). *Segmentul ST* izoelectric. *Unda T* bifazică cu negativitate terminală în **CIII**. Tip de poziție stîng cu modificări primare *ST-T* discordante, de tip *B*. Interpretare: inimă rotată mult antiorar, cu modificare a configurației și cu semne de ischemie localizată în regiunea posterioară.

portă un prognostic diferit, legat de etiologia fiecărui caz în parte. Problema infarctului miocardic va fi dezvoltată pe larg într-un capitol special (capitolul al X-lea).

Scanned with OKEN Scanner

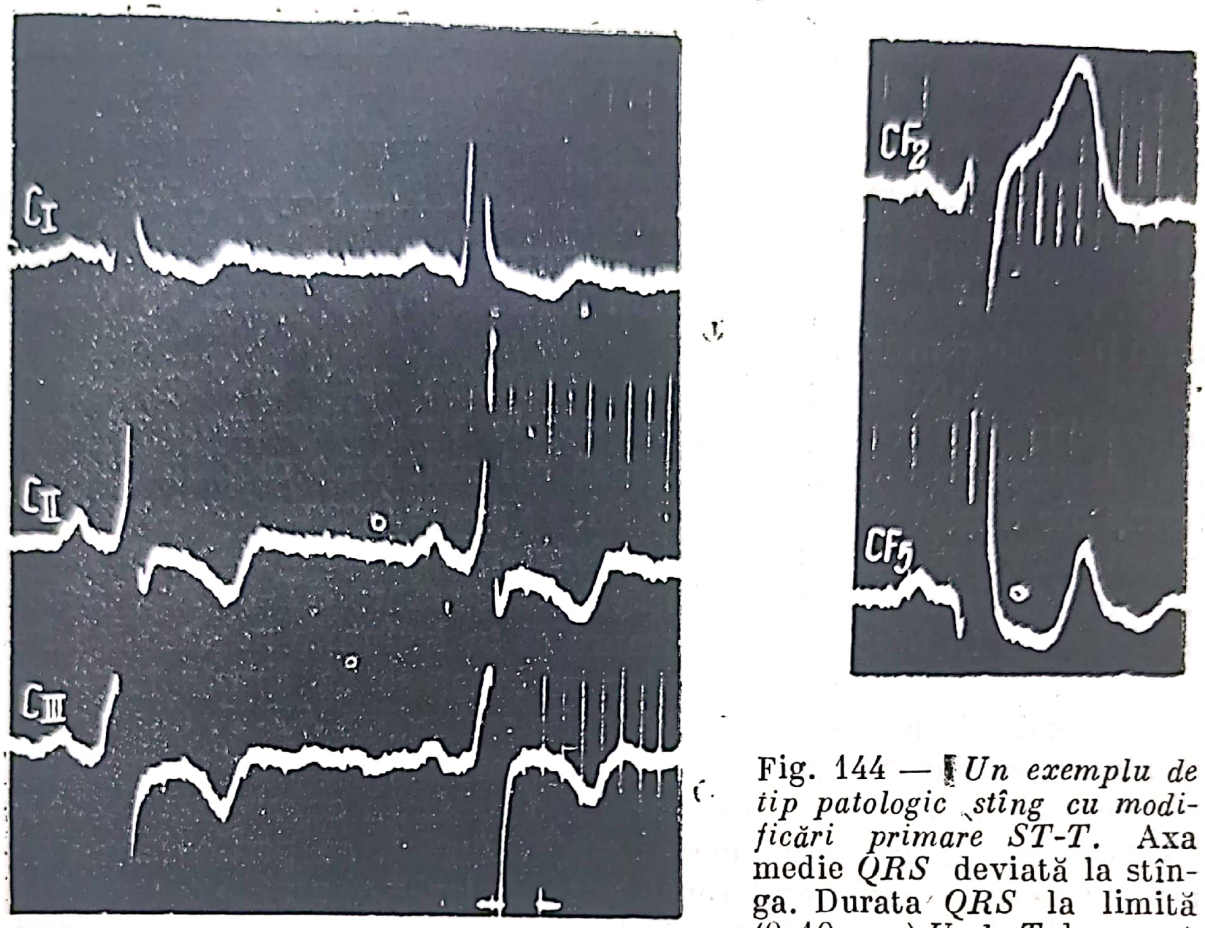

Fig. 144 — *Un exemplu de tip patologic stîng cu modificări primare ST-T.* Axa medie *QRS* deviată la stînga. Durata *QRS* la limită (0,10 sec.) *Unda T* de aspect simetric-ascuțit în C III și V 5. Tip. patologic stîng cu modificări primare *ST-T*. Interpretare: inimă cu hipertrofie ventriculară stîngă și cu semne de ischemie localizată în regiunea posterioară (peretele postero-inferior al ventriculului stîng).

Tipul C, care este cel mai puțin frecvent dintre modificările primare *ST-T*, corespunde unor *leziuni difuze ale straturilor superficiale* (*subepicardice*).

Ca atare, este absolut caracteristic și orientează diagnosticul spre o pericardită (fig. 141, 142).

★

În aprecierea modificărilor primare *ST-T* trebuie să se țină seama că leziunile miocardului contractil pot apărea pe o inimă rotată anatomic mai mult sau mai puțin, sau chiar pe o inimă afectată anterior printr-o hipertrofie ventriculară.

În termeni electrocardiografici aceasta înseamnă că modificările primare *ST-T* se pot suprapune peste o electrocardiogramă deja modificată:

— fie printr-un tip de poziție (deviere de axă simplă (fig. 143);
— fie printr-un tip patologic de deviere de axă (fig. 144);
— fie chiar printr-un bloc de ramură (fig. 176, 177, 178).

Îmbinarea modificărilor primare *ST-T* cu devierile de axă sau cu modificările secundare *ST-T* produce tipuri electrocardiografice extrem de complexe, greu de analizat și de interpretat. Problemele cele mai dificile le pune:

1. diferențierea unei modificări secundare *ST-T*, de tipurile discordante ale modificărilor primare;

2. recunoașterea unei leziuni localizate, în focar, în cursul unui bloc de ramură.

În aceste cazuri se impune utilitatea vectocardiogramei și a gradientului ventricular. Aspectele vectodiagramei, în cele trei planuri spațiale, evidențiază cel mai bine modificările de formă ale buclei vectoriale. Astfel, se poate face distincția dintre rotațiile în spațiu ale buclei și deformările ei. Rotațiile corespund deviațiilor de axă sau modificărilor secundare *ST-T*. Alterațiile buclei apar în blocurile de ramură și în leziunile miocardice localizate. Gradientul ventricular se menține în limite normale în devierile de axă și în modificările secundare *ST-T*. Cînd apar „efecte parcelare", gradientul este deplasat, ceea ce permite să se recunoască o leziune miocardică localizată suprapusă peste o electrocardiogramă anterior alterată. Astfel, se poate face distincția dintre o „preponderență ventriculară" și un tip discordant de modificare primară *ST-T*, fiind posibilă recunoașterea unui infarct miocardic într-o electrocardiogramă deformată de un bloc de ramură.

Substratul fizio-patologic ne explică aceste particularități ale gradientului ventricular. În cazul modificărilor secundare *ST-T* un singur mecanism — întîrzierea în conducere unilaterală — explică modificările *QRS* și modificările consecutive *ST-T*. Depolarizarea a fost întîrziată într-o parte și consecutiv, repolarizarea va fi întîrziată de aceeași parte. Fenomenele bio-electrice nu sînt însă fundamental alterate și gradientul se menține în limitele normale. În caz de modificări primare *ST-T*, mecanismul care alterează repolarizarea este legat de tulburări metabolice sau alterații ale fibrelor miocardului contractil. Fenomenele bioelectrice, fiind serios viciate, modifică gradientul ventricular. De aceea, modificările primare *ST-T* comportă un prognostic mult mai serios decît modificările secundare *ST-T*. În prezența unei modificări primare se poate afirma că există o alterare sau o leziune a fibrei miocardice, ceea ce nu se poate afirma în prezența unei modificări secundare *ST-T* decît dacă există un bloc de ramură sau dacă gradientul ventricular evidențiază un efect parcelar.

În concluzie, multe dintre aceste fapte, care erau cunoscute în electrocardiografia empirică, și-au găsit în prezent o explicație

Scanned with OKEN Scanner

electrofiziologică, ceea ce ușurează mult înțelegerea și reținerea lor. Concordanța sau discordanța modificărilor *ST-T* trebuie mereu avută în vedere, căci ne orientează imediat asupra faptului că procesul miocardic este difuz (concordanță) sau localizat (discordanță). Această orientare anatomică este de un real folos și în discutarea etiologiei leziunilor miocardice, căci anumite cauze produc leziuni miocardice difuze și altele provoacă leziuni miocardice localizate. Discuția se poate duce însă numai concomitent cu datele clinice, pentru a evita riscul unor erori de diagnostic grave.

Discordanța modificărilor *ST-T*, care apare cînd determinările miocardice se lateralizează sau se localizează, pune probleme de diagnostic electrocardiografic foarte dificile, dacă aspectele nu sînt tipice. În aceste cazuri, chiar distincția dintre modificările secundare și primare *ST-T* este adesea imposibilă fără ajutorul vectocardiogramei și a gradientului ventricular. În practica de toate zilele, aceste metode nu sînt încă introduse, așa că vom fi nevoiți să tragem concluzii numai pe baza confruntării aspectului electrocardiogramei cu datele clinice.

Scanned with OKEN Scanner

Capitolul al IX-lea

MODIFICĂRILE IZOLATE QRS

Prin modificări izolate *QRS* înțelegem modificările care interesează partea inițială a complexului ventricular și care sînt legate de o anomalie a depolarizării ventriculare. Exprimate vectorial, ele reprezintă anomaliile de desfășurare în spațiu și în timp a buclei vectoriale de depolarizare. Bineînțeles că modificările *QRS* pot fi într-adevăr „izolate", dar în multe cazuri, fiind vorba de leziuni miocardice grave, se produc și anomalii ale repolarizării, avînd drept consecință *modificări primare ST-T*. Așadar, expresia: *modificări „izolate" QRS* nu înseamnă în nici un caz că partea finală a ventriculogramei trebuie să fie normală, ci numai că modificările *ST-T* — cînd există — sînt modificări primare, și nu secundare.

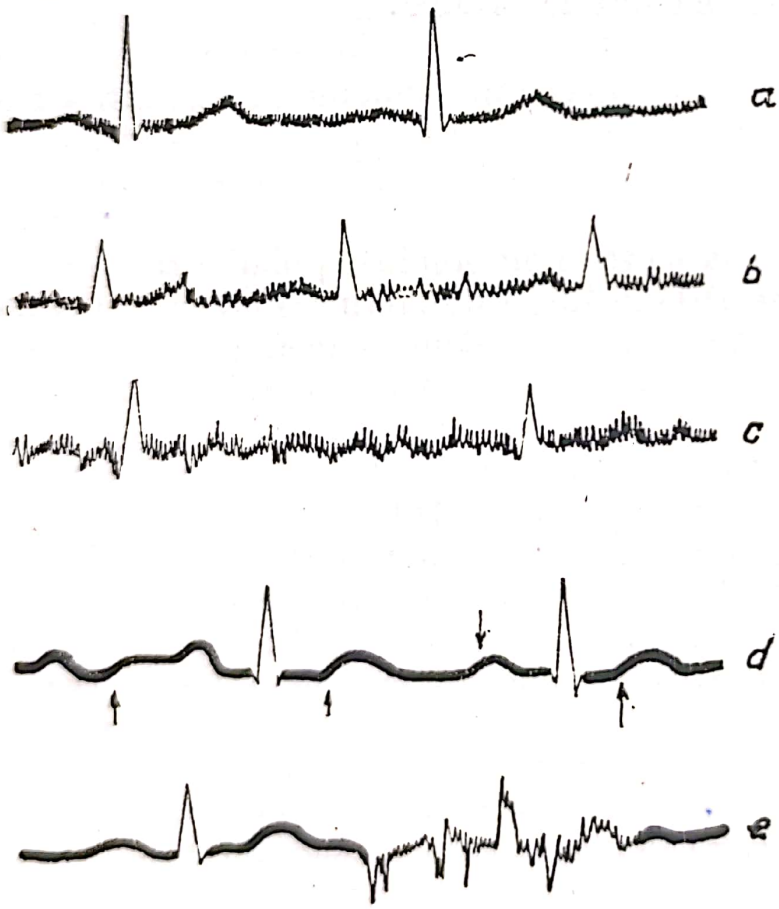

Fig. 145 — *Exemple de grafice parazitate. a* — curentul alternativ; *b*—tremulații musculare din cauza frigului; *c*—tremurături parkinsoniene; *d* — contacte electrice defectuoase: *e* — scuturare mecanică a aparatului.

Analiza modificărilor izolate *QRS* impune cea mai mare atenție, căci aspecte destul de asemănătoare se pot observa în cazuri banale sau în leziuni miocardice grave. În general se observă la mulți medici o tendință exagerată de a descrie „crestături" sau „îngroșări" ale undelor rapide și de a le considera ca semne de leziune miocardică. Putem afirma de la început ca o regulă: *dacă o electrocardiogramă este de aspect normal și dacă durata QRS nu depășește valorile fiziologice, aceste mici anomalii QRS nu prezintă nici o importanță* și pot fi trecute cu vederea. De altfel, totdeauna înainte de a ne pronunța asupra unei crestături *QRS*, trebuie să cercetăm cu atenție segmentele diastolice *T—P*, pentru a controla dacă graficul nu este parazitat. Cele mai frecvente cauze care parazitează graficul sînt: curentul alternativ (aspect zimțat regulat); tremulații musculare din cauza frigului (mici croșete neregulate); tremurături parkinsoniene (mici croșete mai frecvente și mai fine, dar neregulate); contacte electrice defectuoase (schimbări bruște în nivelul liniei izoelectrice); scuturarea mecanică a aparatului (deformări grosolane absolut neregulate) (fig. 145).

CRESTĂTURI, ÎNGROȘĂRI, UNDE SUPLIMENTARE (ASPECT POLIFAZIC) CARE AU O SEMNIFICAȚIE VECTORIALĂ (fig. 146)

Foarte frecvent, la începutul sau la sfîrșitul *QRS*, se constată o îngroșare, o crestătură sau chiar o mică undă suplimentară „*q*" sau „*s*". În aceste cazuri, unei crestături sau îngroșări în una sau două conduceri îi corespunde o mică undă *q* sau *s* în cealaltă sau celelalte conduceri. În figura 146 prezentăm trei exemple: *a*) unei unde *q* în **C I** îi corespunde o îngroșare a liniei ascendente *R* în **C II** și **C III**; b) unei unde *s* în **C III** îi corespunde o îngroșare a liniei descendente *R* în **C I**; c) unei unde *s* în **C I** îi corespunde un *S* în **C III** și o îngroșare a liniei ascendente *S* în **C II**. Toate aceste modificări grafice rezultă dintr-o anomalie în desfășurarea vectodiagramei de depolarizare, care descrie un „intrînd" accentuat la începutul sau la sfîrșitul ei (fig. 60). În practică, aceste mici anomalii sînt foarte frecvente (peste 50% din cazuri în diverse statistici la tinerii recruți) mai ales în cazurile de „inimă sportivă". Dacă în rest electrocardiograma este normală, nu trebuie să li se acorde nici o semnificație patologică. Dacă însă durata *QRS* este la limită sau tinde spre valorile maxime (0,09—0,10) se pune problema existenței unei anomalii a fasciculului. Tot astfel, apariția lor în cursul sau în convalescența unei boli infecțioase poate pune problema unei miocardite cu determinare septală.

Scanned with OKEN Scanner

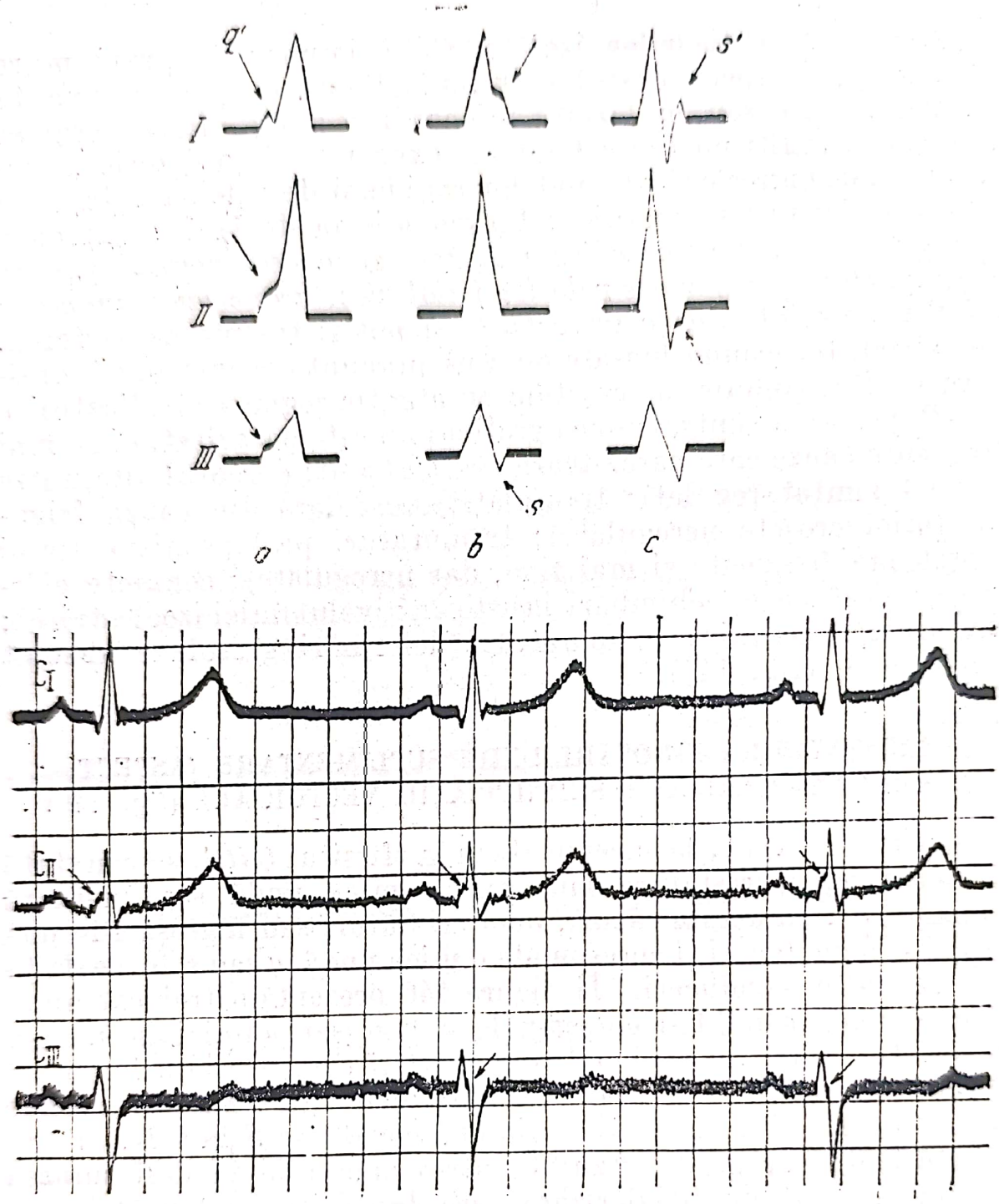

Fig. 146 — *Crestături și îngroșări ale complexului QRS fără semnificație patologică.* S u s: trei exemple schematice. a—*undei q'* din conducerea I îi corespunde îngroșarea de pe brațul ascendent al *undei R* din conducerea a II-a și a III-a; b—*undei s* din conducerea a III-a îi corespunde îngroșarea de pe brațul descendent al *undei R* din conducerea I; c—*undei s'* din conducerea I îi corespunde îngroșarea de pe brațul ascendent al undei *S* din conducerea a II-a;

j o s: îngroșarea de pe linia ascendentă a undei R din cond. a II-a (↘) corespunde undelor *q* I și *r* III.

Scanned with OKEN Scanner

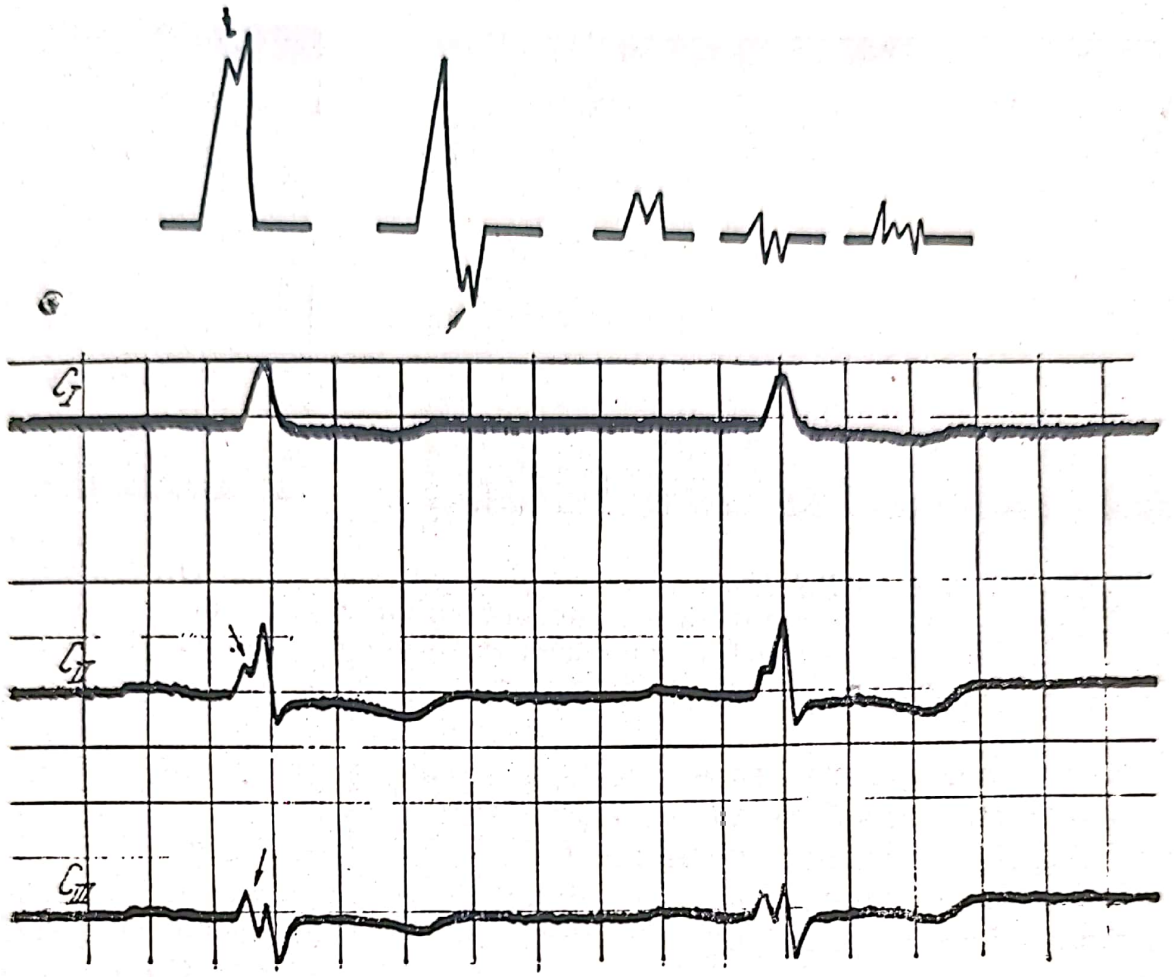

Fig. 147 — *Crestături și îngroșări ale complexului QRS avînd o semnificație patologică.* Sus: cîteva aspecte schematice de crestături ale *complexului QRS* avînd o semnificație patologică; primele două exemple se consideră patologice, indiferent de conducerea în care apar: ultimele trei exemple pot fi fără semnificație patologică, dacă se constată numai în conducerea a III-a, dar în orice altă conducere trebuie considerate patologice;

la mijloc: în conducerea a II-a și a III-a, crestături care denotă o tulburare de conducere intraventriculară și o modificare importantă a desfășurării buclei vectoriale în spațiu (= leziune miocardică);

jos: în conducerea a III-a, crestătură pe vîrful *undei S*, care denotă o anomalie a buclei vectoriale în momentul ei culminant (= leziune miocardică).



Fig. 148 — *Complex QRS foarte deformat și lărgit. Complexul QRS* foarte deformat și de durată mare (0,15 sec.) denotă tulburări grave de conducere intraventriculară, cu alterație totală a buclei vectoriale (=leziuni miocardice grave, bloc de ramură atipic, probabil infarct miocardic).

În alte cazuri, mai rare, crestătura sau îngroșarea apare la mijlocul *QRS*, adică pe vîrful *R*, pe vîrful *S* au între *R* și *S*, graficul luînd un aspect polifazic (fig. 147 și 148). Aceste aspecte se datoresc unei anomalii în desfășurarea vectodiagramei de polarizare în momentul ei culminant. Se observă adesea în **C III** în caz de „inimă orizontalizată" și mult mai rar în **C I** în caz de „inimă verticală". Dacă apar în **C II**, trebuie considerate ca patologice, căci din punct de vedere vectorial, în acest caz corespund unui „intrînd" în desfășurarea vectodiagramei în momentul ei culminant (vezi capitolul al V-lea, „Vectodiagrama").

MODIFICĂRI QRS CARE INDICĂ LEZIUNI GRAVE ALE MIOCARDULUI
(de regulă însoțite și de modificări primare ST-T)

Izodifazismul în conducerile standard (fig. 149). În cele trei conduceri standard se observă un aspect izodifazic, respectiv complexe de aspect *RS* sau *QR*, ambele unde avînd aproximativ aceeași amplitudine și durată, astfel că suprafețele înscrise sînt aproape egale. Fiind și de sens opus, suma lor algebrică este nulă în fiecare conducere standard. (Bineînțeles că aici nu intră în discuție izodifazismul într-o singură conducere). Semnificația electrofiziologică și vectorială a acestei „simetrii" poate fi interpretată în diverse moduri: uneori este în cauză numai poziția *buclei vectoriale QRS*, care a ajuns prin basculare cu vîrful înapoi, aproape perpendiculară pe planul frontal (fig. 62 f.) În acest caz *complexul QRS* are tipul *S* I, *S* II, *S* III și electro-

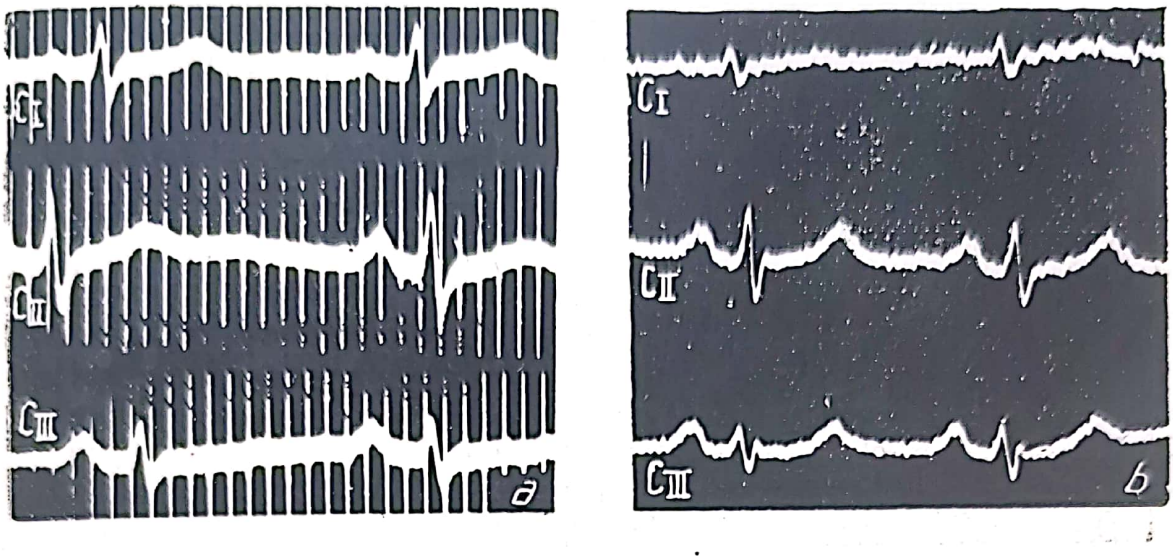

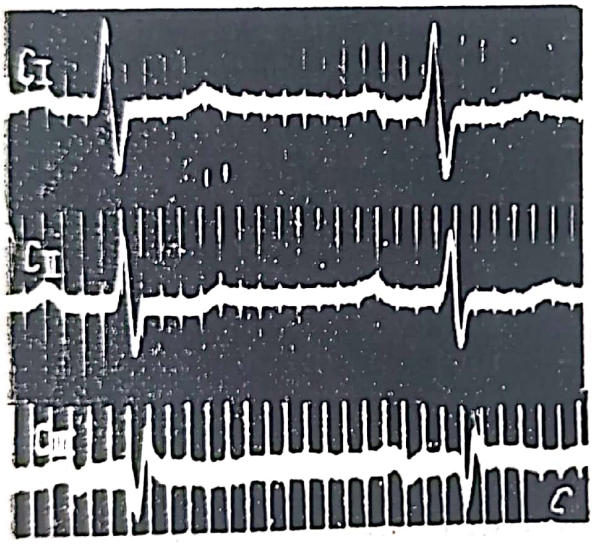

Fig. 149 — *Complex QRS izodifazic în conducerile standard. a*— aspectul în ansamblu normal al electrocardiogramei și forma *complexului QRS* (tip *S*I, *S*II, *S*III) sugerează ipoteza unei bucle vectoriale basculate cu vîrful înapoi. Interpretare: poziție anormală a buclei vectoriale;

b—modificările primare *ST-T* (*T*I<*T*III și aspectul simetric — ascuțit al undei *T*II și *T*III) împreună cu aspectul izodifazic și de voltaj redus al *complexului QRS* sugerează ipoteza unor sechele de infarct.

c — izodifazismul *QRS* și modificările primare *ST-T* de tip concordant sugerează ipoteza unor leziuni miocardice difuze cu inimă dilatată.

cardiograma este în ansamblu de aspect normal (fig. 149 a). Alteori, modificările primare *ST-T* care urmează după izodifazismul *QRS* dau indicații asupra semnificației probabile: fie sechele de infarct (fig. 149 b), fie o dilatare mare a cavităților ventriculare, ceea ce conferă volumului cardiac un aspect sferoidal, cu pierderea asimetriei geometrice și consecutiv pierderea asimetriei electrice (fig. 149 c).

Problema undei Q în conducerile standard și precordiale. Unda *Q* III se observă adesea în cazurile de poziție ridicată a diafragmei (constituțională, sarcină, ascită etc.) și în rotațiile „orare" ale buclei *QRS* (fig. 62 d); în aceste cazuri este suficient să se înregistreze electrocardiograma în timp ce pacientul execută mișcări respiratorii rare și ample, pentru a observa cum

Scanned with OKEN Scanner

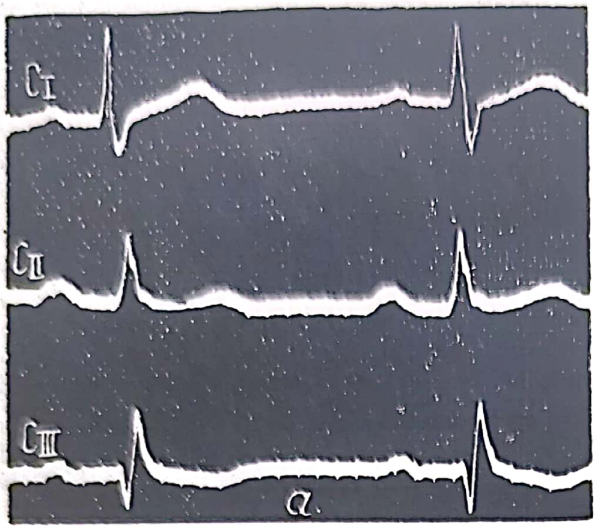

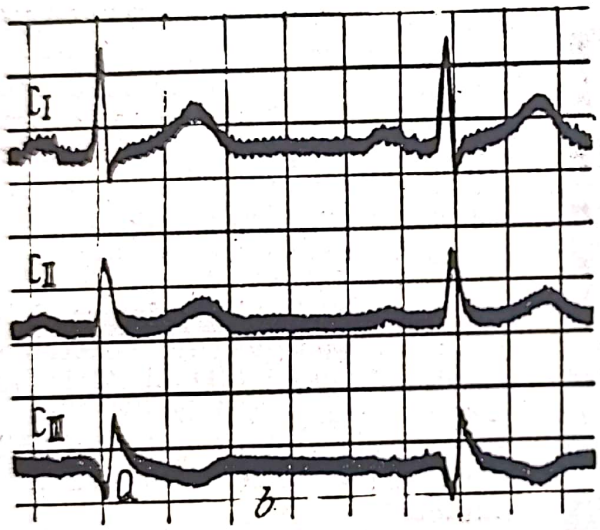

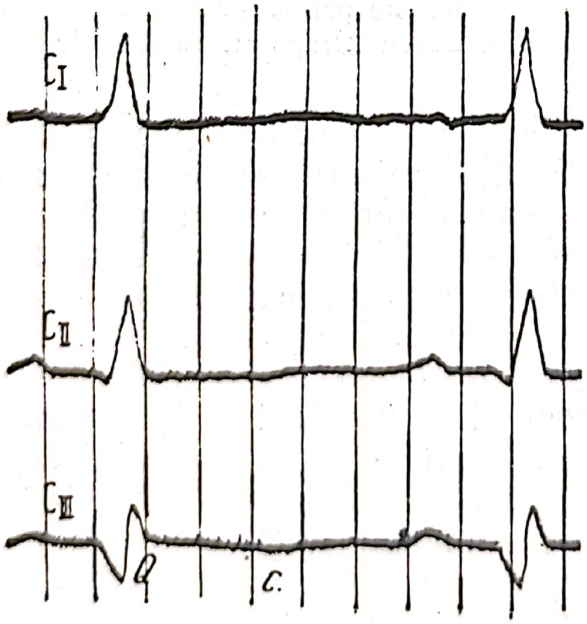

amplitudinea undei *Q* III variază, accentuîndu-se în expirații și atenuîndu-se (pînă la dispariție) în inspirație (fig. 150 și 151).

Unda *Q* III patologică (fig. 150 c) considerată ca o sechelă de infarct miocardic are următoarele caracteristici fixate de Pardee: amplitudinea undei reprezintă cel puțin 1/4 din amplitudinea *undei R*, cea mai mare din oricare conducere; *Q* III trebuie să fie categoric primul accident electrocardiografic (adică nu are voie să fie precedat de nici un croșet pozitiv cît de neînsemnat); *Q* III trebuie să fie urmat de o undă *R*, după care să nu mai urmeze nici un *S*; să nu existe un tip drept patologic, adică aspectul *S* I/*Q* III). La aceste criterii inițiale au mai fost adăugate altele: să existe un *Q* II cel

Fig. 150 — *Q III de „poziție" și Q III patologic. a* și *b*—Două exemple de *Q* III de „poziție". *Complexul QRS* este de tipul *Rs* I/*qR* III (= rotație orară a buclei *QRS*). *Q* III are o durată de circa 0,02 sec., indiscutabil mai scurtă decît unda *R* III. În conducerea a II-a nu se observă nici o schiță de *Q*. *c* —un exemplu de *Q* III patologic; *Q* III are o amplitudine mare comparativ cu amplitudinea *undelor R*; durata *undei Q* III este de 0,05 sec., categoric mai mare decît durata *undei R* III. În conducerea I, *unda S* lipsește. În conducerea a II-a se observă clar o *undă Q* schițată.

Scanned with OKEN Scanner

puțin schițat; să nu existe undă *S* în C I; durata lui *Q* III să fie mare (0,04 sec. este suspect, iar peste 0,04 sec. *Q* III este sigur patologic). Bineînțeles că mișcările respiratorii rămîn fără efect asupra amplitudinii și duratei undei *Q* III patologice.

Unda Q poate avea aceeași semnificație patologică și cînd apare în alte conduceri:

Unda Q I poate să reprezinte un semn sau o sechelă de infarct miocardic anterior.

Unda Q în precordiale este totdeauna patologică atunci cînd apare în pozițiile 1, 2, 3; iar în pozițiile 4, 5, 6 se consideră patologic cînd atinge o anumită amploare și o durată care depășește 0,04 sec.

Aceste date ale electrocardiografiei empirice sînt exacte, dar ele au fost azi pe deplin lămurite în ceea ce privește aspectul în precordiale grație unei interpretări electrofiziologice juste. Conducerile unipolare (unipolarele membrelor) ne ușurează înțelegerea lor în conducerile standard. Se știe azi că *unda Q* reprezintă un semn de distrugere a miocardului într-o regiune; distrugerea fiind datorită unei necroze, unei tumori, unei cicatrice traumatice, unui abces etc. În practica medicală curentă este însă vorba de obicei de o necroză prin ischemie, *unda Q* reprezentînd unul dintre semnele cele mai importante ale infarctului miocardic.

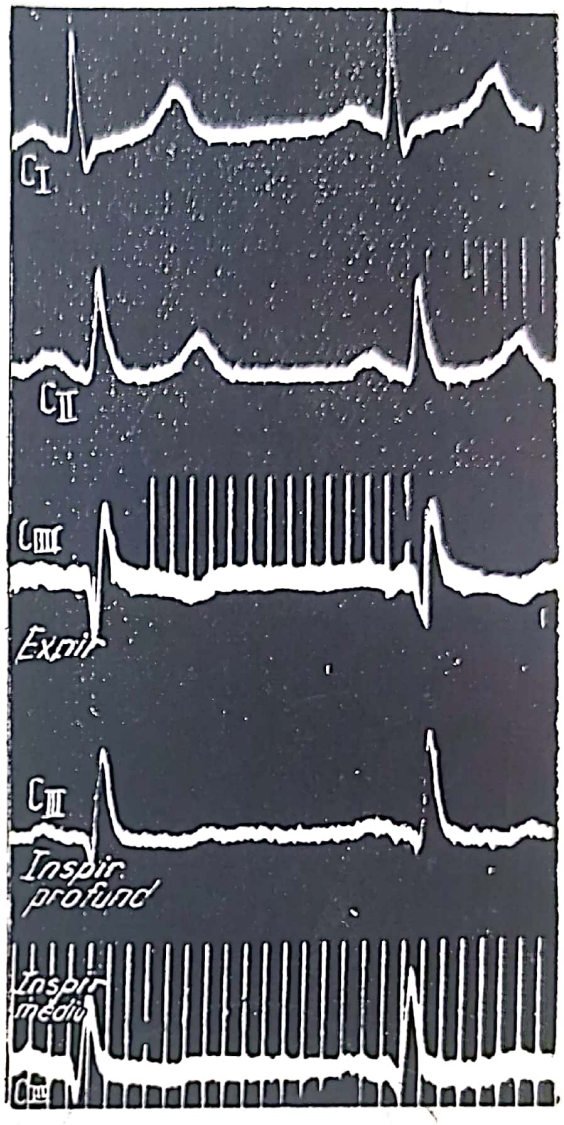

Fig. 151 — *Q III de „poziție" cu variații respiratorii. Complexul QRS* este de tipul *Rs* I și *QR* III. În inspirație profundă, *unda Q* din conducerea a III-a se micșorează mult și *unda T* III negativă se pozitivează.

Pentru a înțelege semnificația unei *unde Q*, să luăm ca exemplu explorarea unipolară semidirectă a unei regiuni miocardice distruse, considerînd un infarct antero-apical explorat în V3 sau V4. Dacă miocardul a fost necrozat în toată grosimea lui, electrodul explorator așezat în fața zonei distruse va înregistra chiar

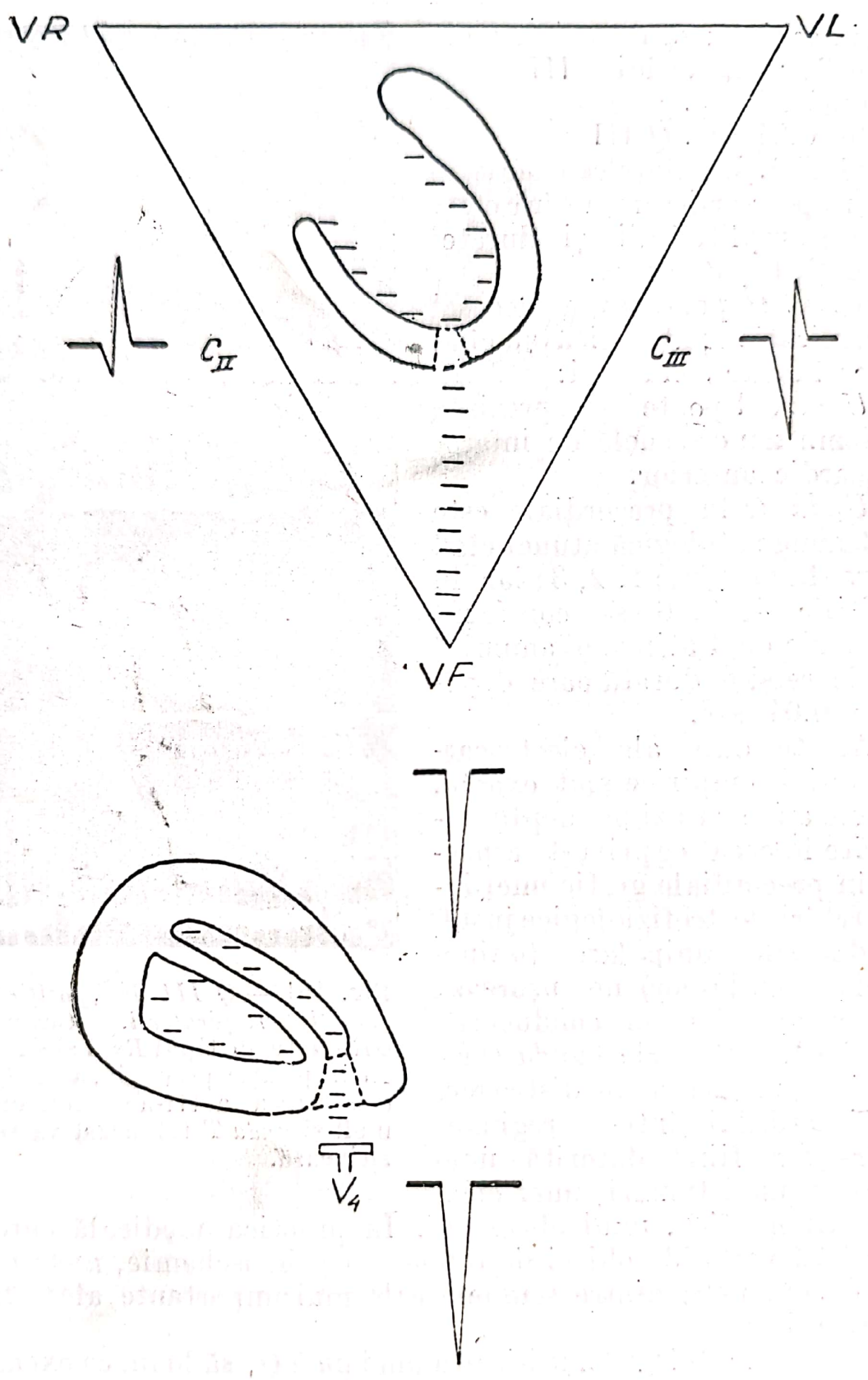

Fig. 152 — vezi legenda în pag. 281.

Scanned with OKEN Scanner

de la începutul depolarizării ventriculare potențialele negative endocavitare. Miocardul distrus și-a pierdut proprietățile lui electrice proprii și se comportă ca un mediu conducător oarecare, astfel că negativitatea de pe fața endocardică se transmite în această zonă, imediat la fața epicardică. Electrodul explorator captează aceste potențiale negative, chiar de la începutul depolarizării, astfel că graficul înscrie un *Q* profund și larg. Totul se petrece ca și cum electrodul explorator ar explora chiar fața endocardică printr-o „gaură" miocardică, prin care negativitatea endocavitară străbate imediat la suprafață. Este fenomenul denumit în electrofiziologie ca fenomenul de „gaură electrică"* sau „fereastră electrică", prin care electrodul explorator privește în interiorul cavității ventriculare și percepe imediat negativitatea de pe fața endocardică* (fig. 152).

În concepția vectorială, se poate explica foarte ușor o *undă Q* patologică. Se știe că o regiune miocardică lezată se găsește într-o stare permanentă de depolarizare relativă. Din punct de vedere electric, regiunea miocardică lezată reprezintă o „depresiune", adică este sediul permanent al unor potențiale electrice negative. Ca atare ea se depolarizează cel mai repede, la începutul depolarizării, atunci cînd sosește excitația. Vectorii momentani de depolarizare inițiali se depărtează de zona lezată, acest fenomen electrofiziologic fiind bine vizibil pe vectocardiogramele înregistrate direct, pe care se observă că bucla vectorială „fuge" (pare „împinsă") de zona miocardică lezată. Expresia grafică a acestui fenomen depinde de poziția electrodului explorator față de regiunea lezată. Dacă electrodul explorator se găsește proximal față de regiunea lezată se înregistrează o *undă Q* patologică fie numai la începutul depolarizării (aspect *QR*) sau deseori *unda Q* rezumă tot complexul de depolarizare (aspect *QS*), după cum vectorii momentani se depărtează de electrodul explorator numai la

Fig. 152 —*Explicația undei Q patologice în conducerile standard și precordiale.* Sus: secțiune schematică a cavităților ventriculare printr-un plan frontal delimitat de punctele R, L, F. Distrugerea unei zone miocardice în regiunea inferioară a peretelui ventricular permite ca potențialele negative endocavitare de la începutul depolarizării ventriculare să se transmită imediat spre conducerea unipolară VF, în care se înregistrează o undă de depolarizare negativă; consecutiv apare o *undă Q* în C III.

jos: secțiune orizontală schematică a cavităților ventriculare. Prin zona miocardică distrusă, potențialele negative endocavitare de la începutul depolarizării se transmit imediat la electrodul explorator proximal din V 4; grafic se înregistrează o undă negativă *Q* în conducerea precordială V 4.

* Această interpretare nu este pe deplin justificată din punct de vedere teoretic și unii autorii nu o admit, dînd altă interpretare undei *Q*.

Scanned with OKEN Scanner

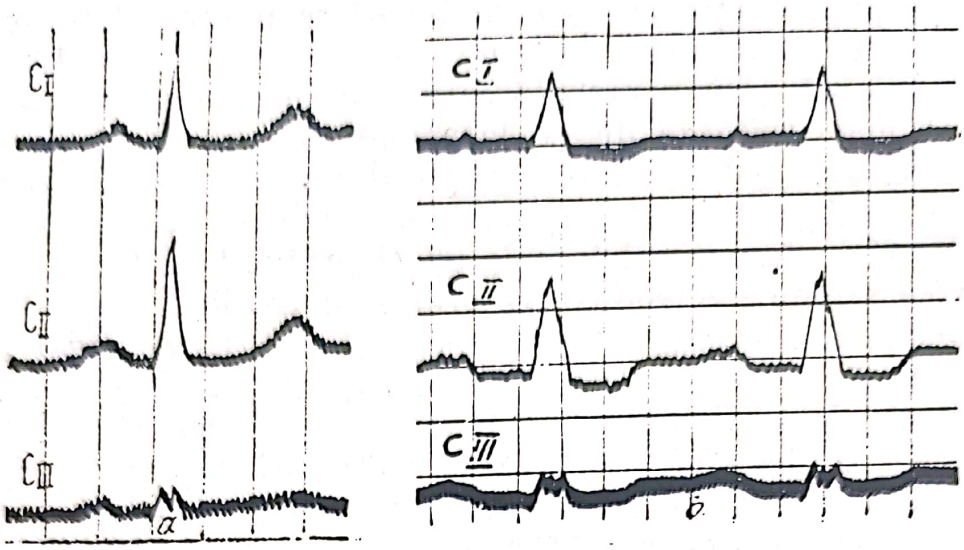

Fig. 153—*Complexe QRS de forma unui* M *în conducerea a III-a. a — Complexul QRS* din conducerea a III-a are forma unui M, dar poate fi considerat normal, căci în celelalte conduceri *QRS* are un aspect normal și în general electrocardiograma nu prezintă nici o altă anomalie

b — Complexul QRS din conducerea a III-a are un aspect polifazic de forma unui M; în celelalte conduceri, *QRS* arată mai multe îngroșări și crestături; electroventriculogramele au un aspect patologic cu modificări primare *ST-T* de tip concordant, difuz. Interpretare: semne de leziuni miocardice.

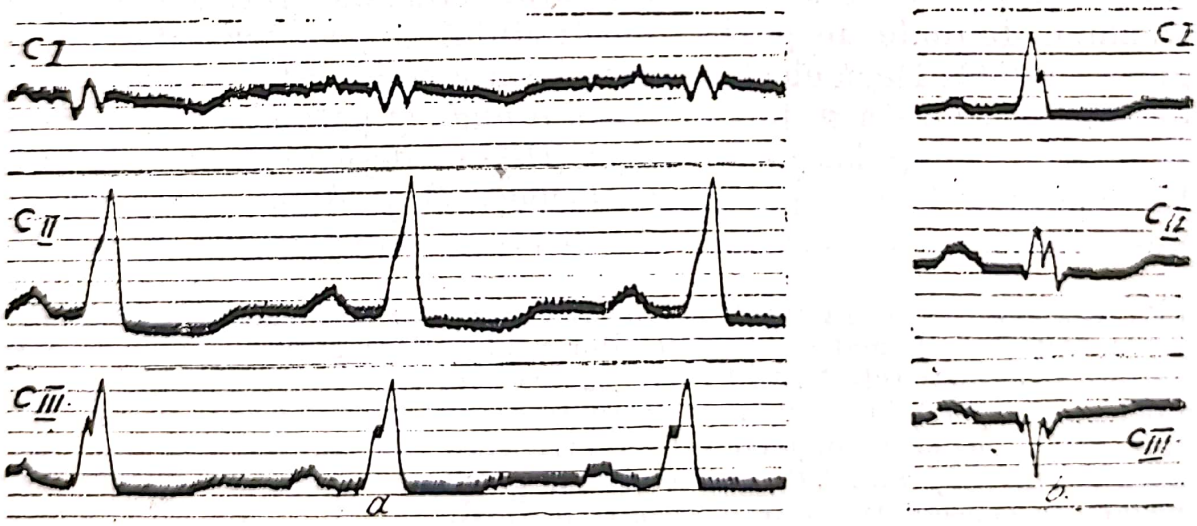

Fig. 154 — *Complexe QRS de forma unui* W *sau a unui* M *în diverse conduceri. a* — în conducerea I, *QRS* are forma unui W. În celelalte conduceri, *QRS* este crestat. Modificări primare *ST-T* în cele trei conduceri. Interpretare: tulburări de conducere intraventriculară și semne de leziuni miocardice;

b — în conducerea a II-a, *QRS* are forma unui M. Crestături *QRS* și modificări primare *ST-T*. Interpretare: tulburări de conducere intraventriculară și semne de leziuni miocardice.

Scanned with OKEN Scanner

începutul depolarizării sau în tot cursul ei (vectorul integral *QRS* se depărtează de electrodul explorator)

Transpunerea acestor date în conducerile unipolare ale membrelor explică apariția undelor *Q* III și *Q* I în infarctul miocardic. Infarctul miocardic postero-inferior (de pe fața diafragmatică a ventriculului stîng) face ca aceste fenomene să se proiecteze spre membrul inferior stîng, adică în **VF** se va înscrie un *Q* profund. Cum însă **C III** rezultă din **VF — VL**, înseamnă că acest **Q** va apărea și în **C III**. Iată explicația genezei lui *Q* III. Tot astfel infarctele care se proiectează direct spre umărul stîng vor determina o undă *Q* în **VL** și ca o consecință posibilă în **C I**, care rezultă din **VL—VR**. Aceste date vor fi reluate în capitolul al X-lea.

Complexe QRS de formă W sau M (fig. 153 și 154). Uneori cînd în **VF** sau **VL** există unda *Q*, din sumațiile algebrice

VF — VL = C III **VF — VR = C II** **VL — VR = C I**

pot să rezulte în conducerile standard aspecte deformate *QRS*, care să capete o formă de W sau de M și care sînt aspecte de infarct miocardic. Bineînțeles că asemenea aspecte nu pot fi luate în considerație cînd există numai în **C III** și cînd constituie singura anomalie (fig. 153 a).

Foarte des o electrocardiogramă normală arată în **C III** un *QRS* polifazic și de voltaj redus, explicabil prin poziția culcată a axei electrice.

Voltajul redus QRS. Se recomandă cea mai mare prudență în aprecierea voltajului *QRS* în conducerile standard. Dacă în rest electrocardiograma este normală și mai ales dacă în precordiale *QRS* are un aspect normal, voltajul redus din standard se datorește unei anomalii de poziție spațială a *buclei vectoriale QRS*, care se proiectează perpendicular pe planul frontal. Adevăratele microvoltaje *QRS* însoțite și de alterații ale formei *QRS* (izodifazism, aspecte polifazice, aspecte W sau M), traduc leziuni miocardice grave (sechele de infarct, blocuri de arborizație, dilatări ventriculare foarte mari).

Aceste probleme sînt descrise în capitolul al XI-lea.

*

În general se poate spune că orice modificare *QRS* care nu este explicată printr-o deviere de axă, traduce leziuni miocardice grave. Pentru a evita erori de diagnostic electrocardiografic, este bine să ne fixăm cîteva reguli de apreciere.

1. În primul rînd vom urmări aspectul general *QRS* în standard și în precordiale. Considerăm că acele *complexe QRS* care

Scanned with OKEN Scanner

nu au altă anomalie decît diferențe de voltaj a diverselor unde în diferitele conduceri, traduc doar deplasări ale axelor electrice.

2. Micile crestături sau îngroșări de la începutul sau de la sfîrșitul *complexului QRS* nu se iau în considerație, atît timp cît durata *QRS* este în limitele normale.

3. Problema leziunilor miocardice se pune ori de cîte ori se constată una din modificările analizate mai sus: unde *Q*, izodifazism, aspecte polifazice, voltaje reduse etc.

4. În unele cazuri se ridică problema unei leziuni miocardice chiar și în absența oricărui dintre aceste aspecte, atunci cînd axa medie de depolarizare apare într-o poziție cu totul anormală (*axă QRS* între — 90 și 180°)*. Astfel de axe se pot observa în blocurile de ramură atipice; ele denotă o leziune gravă care a întrerupt o parte a ambelor ramuri. În unele cazuri, însă, forma și voltajul *QRS* exprimă astfel de devieri de axă, fără a prezenta și caracterele de bloc de ramură. Se poate afirma ca o regulă că orice *complex QRS* atipic, inexplicabil prin rotațiile cunoscute ale inimii, denotă leziuni miocardice. Deseori, infarctele miocardice se traduc în conducerile standard prin astfel de aspecte. Tot aci trebuie încadrate: unele boli congenitale (tip Fallot) care prezintă devieri puternice ale *axei QRS*; unele anomalii congenitale ale fasciculului His (cu sau fără defect septal). Singurele excepții la regula de mai sus o constituie cazurile excepțional de rare de deplasări puternice ale inimii prin cauză extrinsecă (toracoplastie, de exemplu).

Vectocardiografia este de un real folos în aprecierea acestor probleme.

VECTOCARDIOGRAFIA ÎN STUDIUL MODIFICĂRILOR QRS

În general, vectocardiografia permite să se distingă modificările *QRS* care se datoresc numai unei anomalii de poziție spațială a *buclei QRS*, de cele legate de o anomalie în desfășurarea în spațiu a *buclei QRS*. În acest caz, *bucla QRS* este deformată, neregulată, ceea ce se poate recunoaște în proiecțiile ei pe cele trei planuri. Primele constituie grupa modificărilor minore, a modificărilor de axe, fără o semnificație patologică. Ultimele sînt însă expresia certă a unor leziuni miocardice.

---

* Atragem din nou atenția asupra greșelilor de tehnică (legături greșite cu aparatul).

Scanned with OKEN Scanner

Capitolul al X-lea

ELECTROCARDIOGRAMA ÎN INFARCTUL MIOCARDIC

Electrocardiografia a înregistrat mari progrese în studiul infarctului miocardic. În linii mari, elementele esențiale ale diagnosticului electrocardiografic erau cunoscute din studiile empirice. În prezent însă, printr-o concepție electrofiziologică mai clară, ele sînt ușor de explicat și de înțeles, ceea ce permite un diagnostic foarte precis, atît topografic, cît și al stadiului evolutiv al infarctului.

În capitolele precedente au fost analizate toate elementele grafice care permit diagnosticul de infarct miocardic: modificările primare *ST-T* (tipurile „B") și modificările *QRS* (undele *Q* în conducerile standard și precordiale).

Vom vedea în capitolul de față modul cum se asociază aceste semne electrocardiografice, pentru a da diverse aspecte grafice care sînt corespunzătoare stadiilor evolutive ale infarctului.

Gruparea semnelor electrocardiografice și apariția lor în anumite conduceri permit o apreciere a întinderii leziunilor și un diagnostic topografic de o precizie surprinzătoare.

RECAPITULARE ANATOMO- ȘI FIZIOPATOLOGICĂ

Pentru a înțelege apariția, aspectul și evoluția semnelor electrocardiografice, este necesară o scurtă recapitulare anatomopatologică a infarctului miocardic.

Întreruperea acută a circulației într-o regiune a miocardului este urmată de necroza fibrelor musculare, care devine evidentă histologic după 5—6 ore. De aci înainte, fibrele necrozate vor suferi modificările cunoscute: infiltrație cu polinucleare, apoi cu mononucleare, invazie de țesut conjunctiv etc., adică feno-

Scanned with OKEN Scanner

menele de distrugere a fibrelor necrozate şi înlocuirea lor cu o cicatrice conjunctivă.

Din punct de vedere electrofiziologic, trei noţiuni sînt importante pentru înţelegerea semnelor electrocardiografice: 1) zona necrozată se constituie după cîteva ore de la întreruperea acută a circulaţiei şi nu interesează decît o regiune delimitată, în interiorul unei zone mai întinse, care este sediul unor fenomene ischemice. Necroza se extinde spre exterior, spre straturile superficiale, subepicardice, ale miocardului. 2) zona musculară necrozată tinde să devină inactivă din punct de vedere electric, comportîndu-se în cele din urmă ca un ţesut oarecare (ca un simplu conductor electric), în timp ce zonele ischemiate înconjurătoare sînt sediul unor fenemome electrice viciate; 3) zona musculară necrozată însă, înainte de a-şi pierde proprietăţile ei electrice — adică în cursul fenomenelor metabolice care duc la distrugerea fibrelor musculare — este încă sediul unor fenomene electrice viciate; o stare de depolarizare permanentă care provoacă apariţia unui „curent de leziune“ (vezi capitolul al VIII-lea).

Schematizînd, putem spune că un infarct miocardic se constituie prin succesiunea a trei feluri de fenomene anatomice, fiecare avînd o expresie electrofiziologică proprie:

— *fenomene de ischemie*, care, influenţînd repolarizarea, se repercută asupra *undei T*;

— *fenomene de „leziune“** care, dînd naştere unui „curent de leziune“, influenţează *segmentul ST*;

—*fenomene de necroză*, care modifică aspectul *QRS*.

Aceste fenomene se succed într-o perioadă de timp variabilă, dar relativ scurtă, aşa că se suprapun parţial şi în spaţiu.

Dintre ele, cele mai efemere sînt fenomenele de „leziune“; este vorba de o stare de echilibru instabil, încă reversibilă. În cazul în care se formează o circulaţie colaterală suficientă, se poate întîmpla ca evoluţia să nu se mai facă spre necroză şi mio-

**Notă importantă*. Este necesar ca cititorul să se obişnuiască cu această expresie de „fenomene de leziune“ (sau de „ischemie—leziune“), pe care o utilizăm aci la capitolul infarctului miocardic, subînţelegînd efectele aparente ale curentului de „leziune“ asupra *segmentului ST*. Aceste „fenomene de leziune“ nu trebuie confundate cu expresia generică „leziuni miocardice“ (difuze sau localizate) pe care am întrebuinţat-o mereu la descrierea modificărilor primare *ST-T* (capitol 8) şi care apare mereu în interpretarea graficelor din cuprinsul lucrării (Legende şi Index). Utilizată pentru interpretarea unei modificări primare *ST-T*, expresia „leziune (sau leziuni) miocardică“, subînţelege o determinare miocardică difuză sau localizată, fără nici-o etichetă anatomică sau etiologică a procesului patologic. Dimpotrivă, expresia „fenomene de leziune“ (sau de „ischemie-leziune“), cuprinde o noţiune mai precisă anatomică şi etiologică, subînţelegînd un stadiu evolutiv intermediar al infarctului miocardic.

Scanned with OKEN Scanner

cardul să redobîndească funcţiile sale şi, deci, proprietăţile electrice normale. Cel mai frecvent însă, circulaţia colaterală este insuficientă şi fenomenele de necroză apar destul de repede. În ambele cazuri deci, stadiul fenomenelor de leziune este de scurtă durată, procesul anatomic evoluînd într-un sens sau altul, adică spre restituţie sau spre distrugere.

Fenomenele de ischemie sînt mult mai persistente; pe de o parte fiindcă există adesea o scleroză coronariană cu irigaţie miocardică deficientă; pe de alta, fiindcă tromboza unui vas aduce o mare perturbare în circulaţia teritoriului respectiv, ce nu poate fi compensată decît rareori de către circulaţia colaterală.

Fenomenele necrotice sînt bineînţeles definitive; distrugerea necrotică a ţesutului muscular este apoi înlocuită cu o cicatrice de ţesut conjunctiv; regiunea necrozată cicatriceală şi-a pierdut definitiv proprietăţile electrice proprii.

ANALIZA SEMNELOR ELECTROCARDIOGRAFICE DE INFARCT MIOCARDIC

SEMNELE ELECTROCARDIOGRAFICE DE INFARCT MIOCARDIC ÎN CONDUCERILE TORACICE

Conducerile unipolare au simplificat mult studiul şi înţelegerea semnelor electrocardiografice de infarct miocardic. Teoriile electrofiziologice, confirmate de datele experimentale şi de cele anatomo-clinice arată că semnele diferă după cum zona miocardică infarctizată se găseşte într-o regiune „proximală" sau într-una „distală" faţă de electrodul explorator. Cînd infarctul este situat proximal, adică fără înterpunere de ţesut miocardic indemn, apar semne electrocardiografice numite „directe". Cînd infarctul este situat într-o regiune distală, fiind interpus ţesut miocardic indemn, semnele electrocardiografice care se înregistrează sînt numite „indirecte".

SEMNELE DIRECTE ALE INFARCTULUI MIOCARDIC (fig. 155)

Să luăm ca exemplu de studiu un infarct care interesează regiunea antero-apicală, explorat cu electrodul toracic în **V3** sau **V4**.

a) *Stadiul iniţial (ischemie)*. Dacă explorarea s-a putut face chiar în primele minute care urmează obstrucţiei coronariene, se înregistrează semnele cele mai precoce, pur ischemice. Din cauza ischemiei, repolarizarea este întîrziată în regiunea apicală, *T* apare tardiv, negativ şi devine simetric ascu-

Scanned with OKEN Scanner

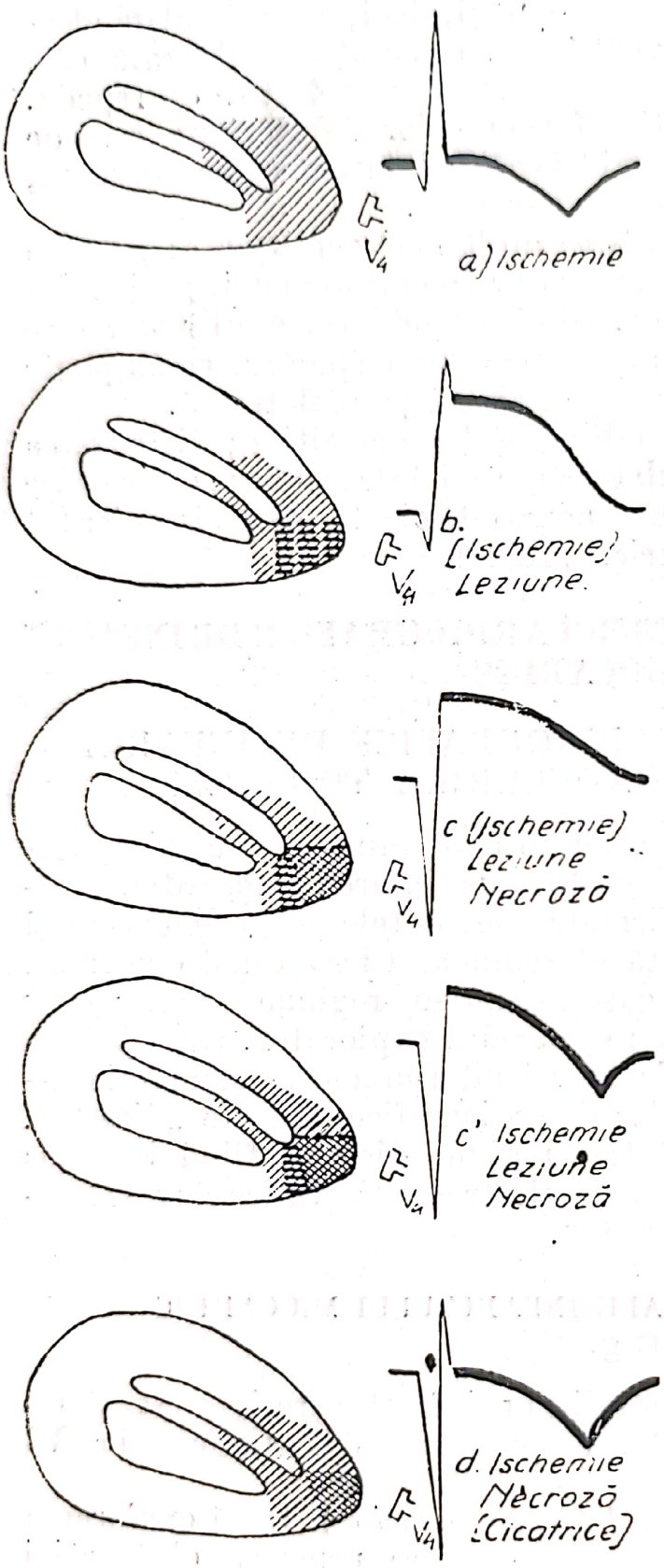

Fig. 155 — *Semnele electrocardiografice ale infarctului miocardic proximal în conducerile precordiale* (semnele „directe") (vezi explicațiile din text).

ţit cu brațele egale (*T ischemic*). Acest stadiu precoce, fiind extrem de fugace, scapă mai totdeauna investigației electrocardiografice.

b) și c) *Stadiile intermediare* (*leziune și necroză*) reprezintă momentele de echilibru instabil cînd se manifestă „curentul de leziune", expresie a suferinței fibrelor miocardice din interiorul zonei ischemice, care vor fi necrozate.

b) Înregistrarea făcută în primele ore după obstrucția coronariană poate să surprindă uneori aspectul pur de „leziune". Zona miocardică sortită necrozei, fiind într-o stare permanentă de depolarizare relativă, devine izvorul unor vectori patologici. Efectul lor se manifestă în timpul diastolei, dar se anulează în faza depolarizată, de unde rezultă supradenivelarea aparentă a *segmentului ST* (vezi capitolul al VIII-lea, „curentul de leziune"). Cînd acești vectori patologici „de leziune" sînt destul de intensi, ei anihilează și efectul vectorilor de repolarizare, astfel că *unda T* este înglobată

Scanned with OKEN Scanner

în *segmentul ST*, ansamblul *ST-T* descriind o singură undă: „*marea undă monofazică*“ sau *unda „en dôme“*, care se desprinde din vîrful lui *R*, mult deasupra liniei izoelectrice, descriind o curbă largă cu convexitate superioară. Deoarece acest episod are o durată efemeră, el nu poate fi surprins electro-cardiografic (sub această formă pură) decît rareori (vezi fig. 173 a).

c) Zona musculară care prezintă fenomenele de leziune suferă modificări metabolice, care duc la *necroza* fibrelor miocardice în cîteva ore. Cînd fibrele și-au pierdut proprietățile electrice proprii și se comportă ca un simplu conductor electric, negativitatea care se manifestă la începutul depolarizării în interiorul cavității ventriculare se transmite imediat spre exterior prin „gaura electrică“ și influențează electrodul explorator situat în fața „ferestrei“ miocardice; de la începutul depolarizării se înscrie o undă negativă adîncă, *unda Q*, absolut caracteristică fenomenelor de distrugere miocardică (vezi capitolul al IX-lea; explicația *undei Q*).

c′) Concomitent cu apariția semnelor de necroză (*unda Q*), efectul curentului de leziune se atenuează, vectorii săi patologici scad în intensitate, astfel că progresiv denivelarea aparentă a *segmentului ST* se reduce. Pe aceeași măsură însă se manifestă din nou vectorii de repolarizare; progresiv *unda T* se degajează și reapare cu caracterele ei de „*T ischemic*“. În aceste momente, electroventriculograma capătă aspectul cel mai caracteristic al infarctului miocardic recent (fig. 155 c′): unda de depolarizare este formată dintr-o *undă Q* (aspect *QS* sau *QR*); unda de repolarizare începe cu un *ST* supradenivelat, curbat, cu convexitate superioară, după care urmează un *T* tardiv, negativ, ascuțit, ansamblul *ST—T* descriind aspectul numit „*unda coronariană Pardee*“.

Caracteristica stadiilor intermediare este deci un amestec al tuturor semnelor de infarct: necroză, leziune, ischemie. Elementul variabil îl constituie semnele de leziune: denivelarea aparentă a *segmentului ST* se modifică de la o zi la alta, chiar de la o oră la alta. De obicei persistă cîteva zile și progresiv se atenuează. Alteori, denivelarea aparentă a *segmentului ST* persistă vreme mai îndelungată în legătură cu fenomenele de leziune de la limita dintre zona ischemică și cea necrotică. În orice caz, din punct de vedere practic, constatarea acestui decalaj *ST* este un indiciu că infarctul se află încă într-o fază intermediară evolutivă, adică într-o fază activă.

d) *Stadiul evoluat (necroza și cicatrizarea)*. După ce fenomenele de leziune au încetat și denivelarea aparentă a *segmentului ST* a dispărut, explorarea proximală a zonei de infarct arată persistența semnelor directe de necroză (*unda Q*) și de

Scanned with OKEN Scanner

ischemie *(T ischemic)*. Acest stadiu are o durată prelungită și greu de apreciat după aspectul electrocardiografic.

Unda Q persistă indefinit, ca o expresie permanentă a țesutului miocardic distrus și înlocuit cu țesut cicatriceal, inactiv din punct de vedere electric. Astfel, chiar după ani de zile, *unda Q* rămîne ca o sechelă tardivă a infarctului miocardic.

Unda T cu caracterele ischemice, așa-zisul „*T coronarian*“, persistă vreme îndelungată, oglindind fenomenele de ischemie cronică din jurul cicatricei de infarct. În unele cazuri se pot observa oarecare modificări evolutive: negativitatea lui *T* se reduce, caracterele „ischemice“ se mai atenuează și, după cîteva luni, ani sau zeci de ani, *T* poate să redevină pozitiv, în legătură cu revascularizarea și cu ameliorarea circulației colaterale de la periferia zonei cicatriceale. Chiar și în aceste cazuri însă *unda Q* persistă ca unică sechelă tardivă a infarctului miocardic.

SEMNELE INDIRECTE ALE INFARCTULUI MIOCARDIC
(fig. 156)

Presupunem un infarct în peretele posterior al ventriculului stîng explorat unipolar toracic în **V2**, adică un infarct situat într-o zonă distală. Fazele evolutive ale infarctului fiind aceleași, ele vor produce aceleași fenomene electrice, corespunzătoare fiecărui stadiu. Cum însă fenomenele de depolarizare și de repolarizare viciate se produc într-o zonă distală, ele se vor traduce electrocardiografic prin aspecte simetrice („în oglindă“), adică prin *semne indirecte* în conducerea înregistrată unipolar distal.

In stadiul inițial, procesul ischemic distal se reflectă printr-un *T* tardiv, simetric, cu brațe egale și ascuțit, dar pozitiv, adică un *T ischemic inversat* (fig. 156 a).

In stadiile intermediare, apariția fenomenelor de leziune va da o subdenivelare aparentă a *segmentului ST* (fig. 156 b). La început, această decalare *ST* înglobează și *unda T*, descriind o undă monofazică („undă coronariană“) răsturnată, adică subdenivelată și cu convexitatea în jos. Apoi, progresiv, *unda T* începe să se degajeze și să se înscrie cu caracterele unui *T* ischemic inversat, racordat unui *segment ST* curbat, ansamblul descriind un aspect „în oglindă“ al „undei coronare Pardee“ (fig. 156 c). Cînd se produce necroza miocardică, se manifestă fenomenul de „gaură electrică“ într-o regiune distală: potențialul negativ endocavitar scapă prin această gaură, depărtîndu-se de electrodul explorator, din care motiv, la nivelul său se manifestă potențiale pozitive puternice, adică se înscrie un *R* de amplitudine mare (fig. 156 c).

Scanned with OKEN Scanner

In stadiul evoluat, cînd fenomenele electrice de leziune au dispărut, dar persistă ischemia și necroza, electroventriculograma capătă un aspect care se apropie foarte mult de aspectul normal: *R* înalt urmat de *T* pozitiv (fig. 156 d). Cînd cazul a fost urmărit de la început și s-au înregistrat toate stadiile succesive ale semnelor indirecte, diagnosticul nu prezintă dificultăți. Dacă însă prima înregistrare s-a făcut după cîteva zile de la tromboza coronariană (într-un stadiu evoluat al modificărilor anatomice și al semnelor electrocardiografice), diagnosticul rămîne incert în fața unui astfel de grafic (cu *R* înalt urmat de un *T* pozitiv). În acest caz trebuie să atragă atenția: amplitudinea neobișnuită a lui *R* (de obicei slab exprimat în precordialele parasternale); aspectul simetric, ascuțit a lui *T* (*T* ischemic pozitiv). În nici un caz însă, aceste semne electrocardiografice izolate nu sînt suficient de caracteristice pentru a permite diagnosticul de infarct miocardic.

SEMNELE ELECTROCARDIOGRAFICE DE INFARCT MIOCARDIC ÎN CONDUCERILE STANDARD

Se cunosc din electrocardiografia empirică semnele electrocardiografice ale infarctului miocardic în conducerile standard, cu cele două tipuri principale: infarctul anterior și infarctul posterior (fig. 121, tipurile B). Semnele descrise mai sus sub denu-

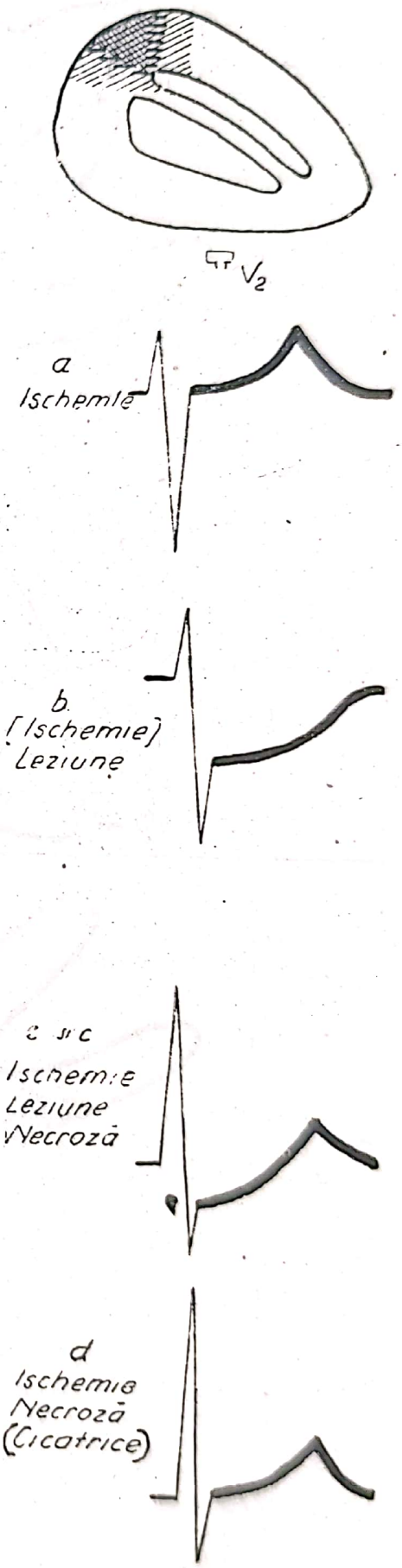

Fig. 156 — *Semnele electrocardiografice ale infarctului miocardic distal în conducerile precordiale* (semnele „indirecte") (vezi explicațiile din text).

Scanned with OKEN Scanner

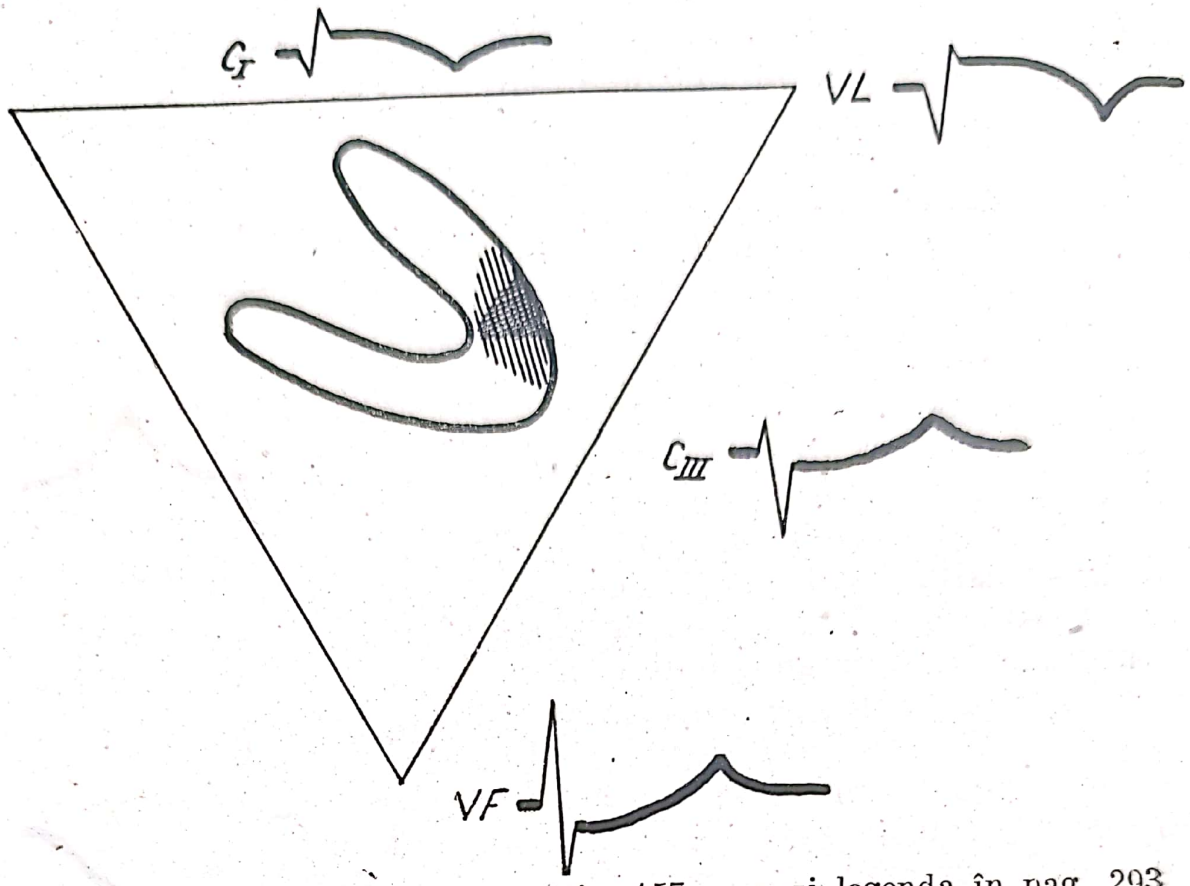

Fig. 157 — vezi legenda în pag. 293.

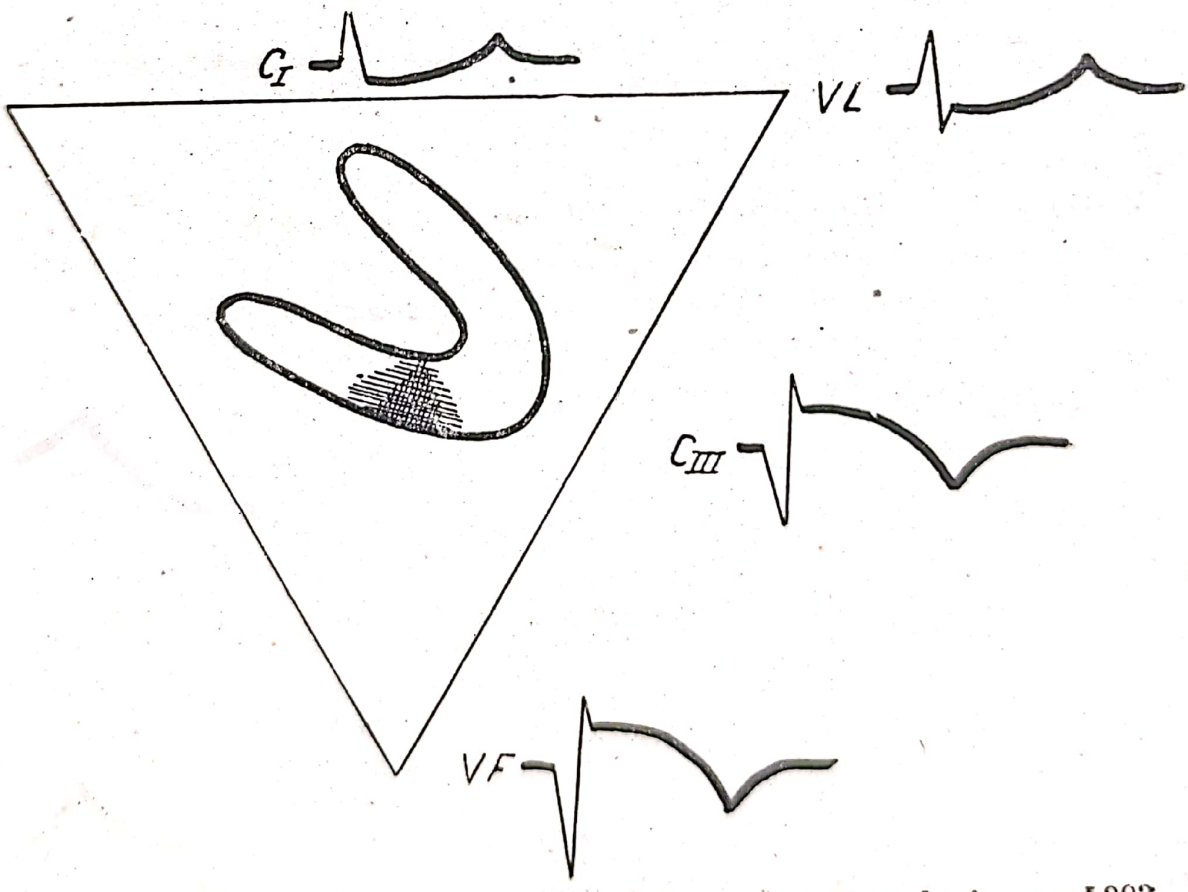

Fig. 158 — vezi legenda în pag. 293.

Scanned with OKEN Scanner

Fig. 157 (pag. 292 sus) — *Semnele electrocardiografice ale infarctului miocardic în conducerile planului frontal* (infarct cu localizare proximală față de VL) (vezi explicațiile din text).

Fig. 158 (pag. 292 jos) — *Semnele electrocardiografice ale infarctului miocardic în conducerile planului frontal* (infarct cu localizare proximală față de VF și distală față de VL).

mirea de semne directe și semne indirecte ale infarctului apar și în conducerile standard.

În infarctul anterior: semnele directe în **C I**; semnele indirecte în **C III** (**C II**) (fig. 157 și 159).

În infarctul posterior: semnele directe în **C III** (**C II**); semnele indirecte în **C I** (fig. 158 și 160).

Ele au însă un caracter mai atenuat, adică *unda Q* nu atinge niciodată amploarea unui *Q* precordial, unda monofazică și unda coronariană nu sînt atît de bine exprimate, *unda T*, deși cu caracter ischemic, nu atinge niciodată voltaje așa de mari. În general, semnele directe ale infarctului anterior în **C I** sînt de obicei slab exprimate, pe cînd semnele directe ale infarctului posterior în **C III** au deseori un aspect caracteristic. Sînt însă destul de numeroase cazurile în care infarctele miocardice, chiar foarte importante,

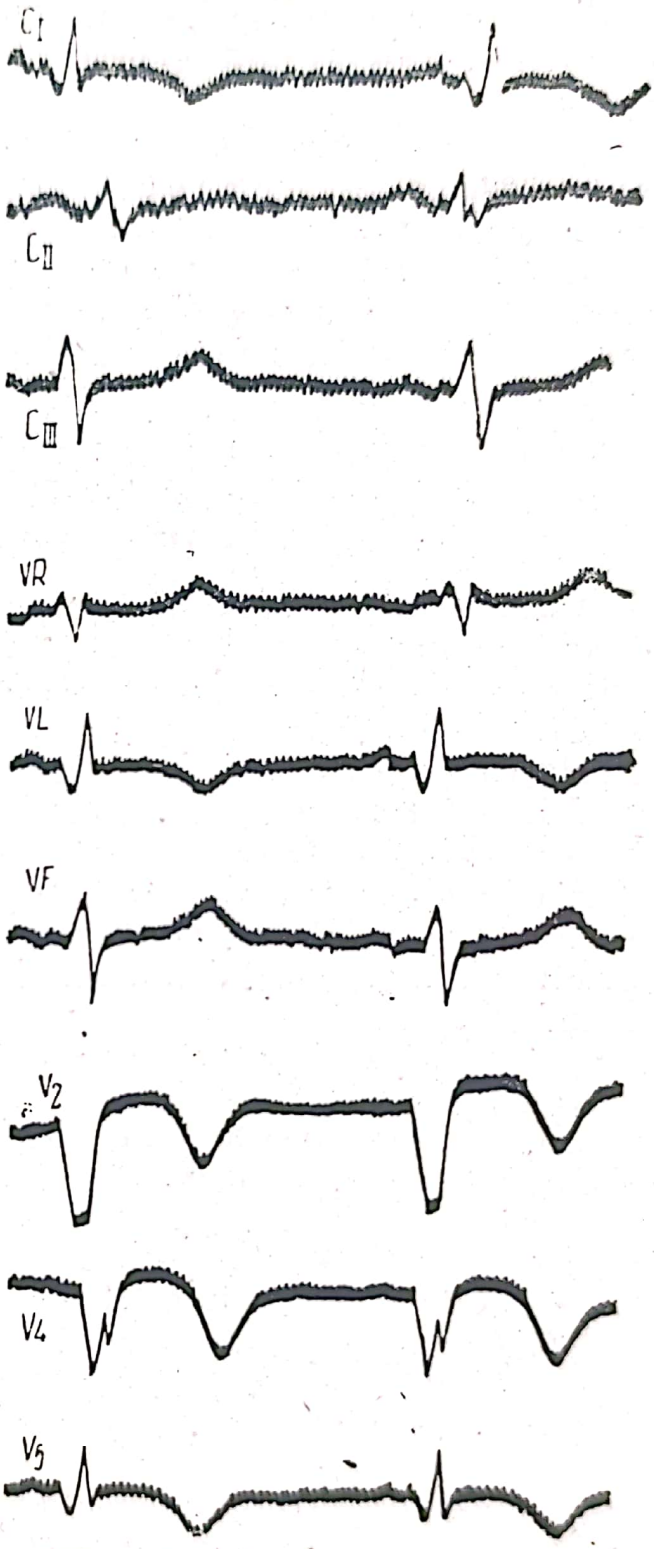

Fig. 159 — *Un exemplu de infarct miocardic localizat în regiunea antero-apicală a ventriculului stîng.* Infarctul anterior clasic. Se observă că C I seamănă cu VL și C III seamănă cu VF. În VR *unda T* este pozitivă, de aspect simetric-acuțit. În precordiale semnele „directe", căci infarctul se găsește în zona proximală.

Scanned with OKEN Scanner

deși produc o alterație mai mult sau mai puțin pronunțată a graficului, rămîn fără expresie caracteristică în conducerile standard.

Studiul conducerilor unipolare ale membrelor a simplificat și înțelegerea semnelor electrocardiografice de infarct în conducerile standard.

Conducerile standard sînt conduceri bipolare ale planului frontal. Ele însumează algebric potențialele electrice de la cele două extremități ale conducerii respective după formula cunoscută:

$$\mathbf{C\,I} = \mathbf{VL} - \mathbf{VR}$$
$$\mathbf{C\,II} = \mathbf{VF} - \mathbf{VR}$$
$$\mathbf{C\,III} = \mathbf{VF} - \mathbf{VL}$$

Din aceste relații algebrice se poate observa că **C I** este condiționată în mare măsură de **VL** și că **C III** este condiționată de **VF**, adică fiecare din conducerile standard este condiționată de unipolara care intervine cu valori pozitive în formula de mai sus. Același lucru exprimat grafic înseamnă că **C I** va fi asemănătoare cu **VL** și **C III** va semăna cu **VF**. Conducerea a II-a (**C II**) poate fi asemănătoare cu **VF** sau să arate un aspect necaracteristic.

Aceleași exemple pe care le-am utilizat pentru studiul conducerilor precordiale ne pot folosi și la exemplificarea semnelor electrocardiografice în unipolarele membrelor și în conducerile standard.

Infarctul anterior (antero-apical) (fig. 157 și 159) este proiectat proximal față de **VL** și distal față de **VF**. Ca atare, se va traduce în **VL** cu semne directe și în **VF** cu semne indirecte, adică în conducerile standard:

semnele directe (mai mult sau mai puțin exprimate) vor apărea în **C I**;

semnele indirecte în **C III** (uneori și în **C II**).

Infarctul posterior (postero-inferior), fiind proiectat proximal față de **VF** și distal față de **VL**, se va traduce în **VF** cu semne directe și în **VL** cu semne indirecte, adică în conducerile standard:

semnele directe vor apărea în **C III** (uneori și în **C II**);

semnele indirecte în **C I** (fig. 158 și 160).

Morfologic și evolutiv, semnele directe și indirecte în conducerile standard arată aceleași particularități ca și în precordiale, cu diferența că denivelările *ST* sînt mai slab exprimate, deseori trecînd neobservate. *Unda T* coronariană (*T* ischemic, negativ) este de obicei bine exprimată în **C III** în infarctele posterioare. Dar în infarctele anterioare, *T* ischemic, negativ, în **C I** este mai

Scanned with OKEN Scanner

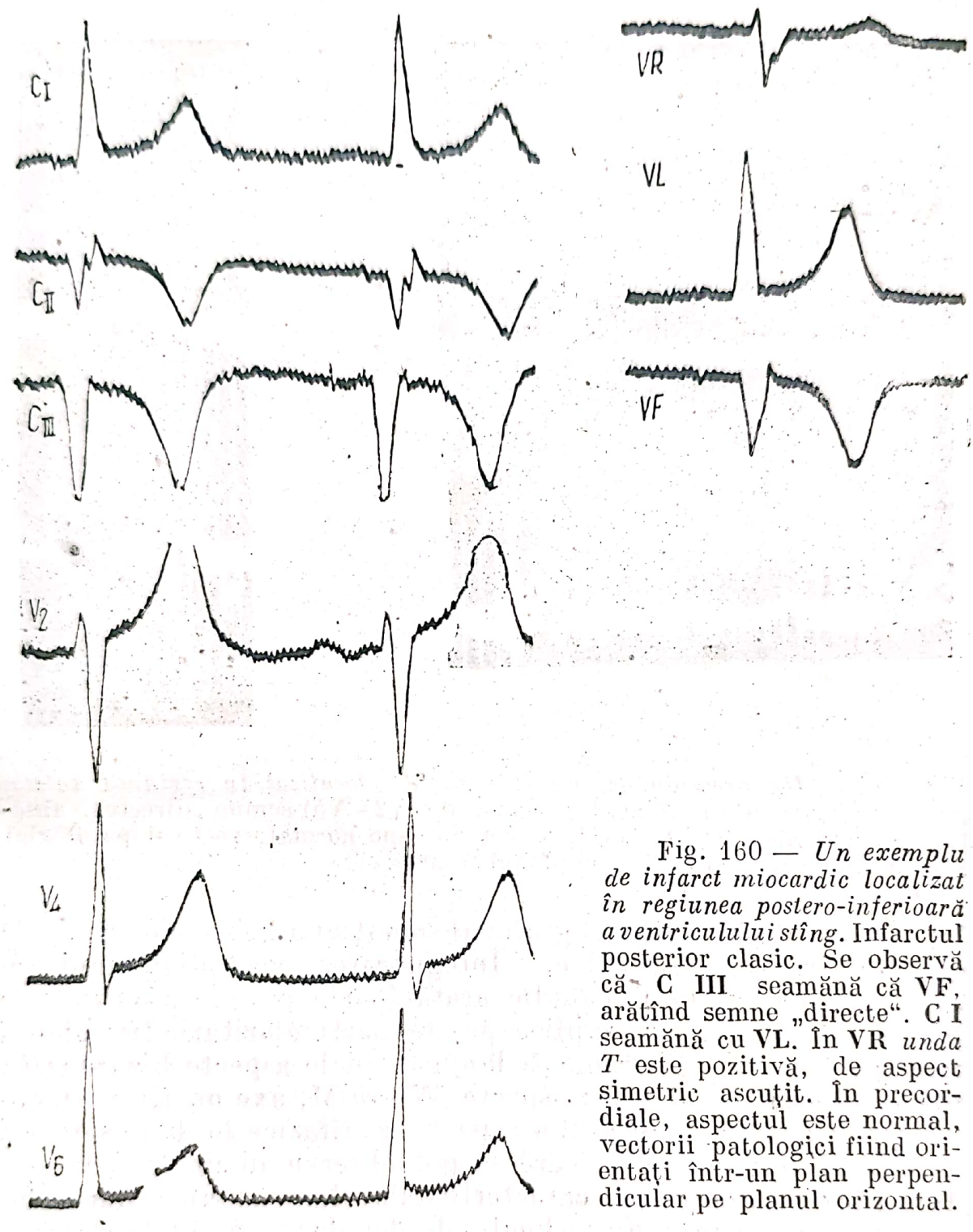

Fig. 160 — *Un exemplu de infarct miocardic localizat în regiunea postero-inferioară a ventriculului stîng.* Infarctul posterior clasic. Se observă că C III seamănă cu VF, arătînd semne „directe". C I seamănă cu VL. În VR *unda T* este pozitivă, de aspect simetric ascuțit. În precordiale, aspectul este normal, vectorii patologici fiind orientați într-un plan perpendicular pe planul orizontal.

totdeauna slab exprimat, deseori șters, izoelectric, sau chiar ușor pozitiv. În aceste cazuri capătă deplina valoare de diagnostic un *T* simetric, pozitiv, ascuțit în C III (*T* ischemic inversat). În conducerile standard, *unda Q* nu are aceeași amploare ca în precordiale și este de obicei urmată de *R*. Uneori, după acest *R* urmează și un *S*, astfel că ansamblul *QRS* ia o formă de W. Geneza bipolară a conducerilor standard explică aceste particu-

Scanned with OKEN Scanner

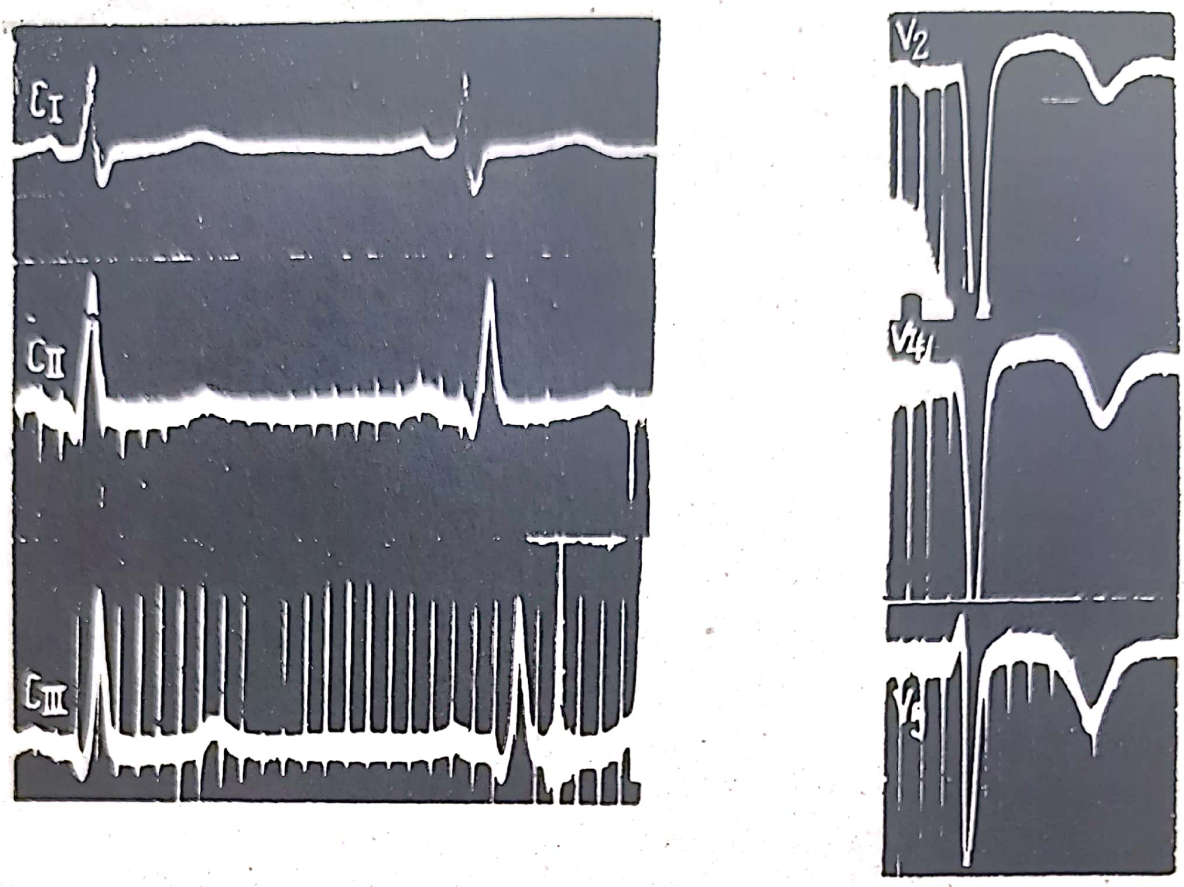

Fig. 161 — *Un exemplu de infarct miocardic localizat în regiunea antero-apicală a ventriculului stîng.* În precordiale (V2—V5) semne „directe", absolut caracteristice. În standard, aspect aproape normal: vectorii patologici sînt orientați perpendicular pe planul frontal.

larități ca fiind rezultatul grafic al sumației algebrice dintre cele două unipolare respective. Înregistrarea vectodiagramei cu ajutorul oscilografului catodic arată foarte plastic modificările buclei vectoriale, care explică aceste particularități din planul frontal. Tot vectodiagrama a lămurit unele aspecte bizare *QRS* din conducerile standard: aspecte W sau M, axe medii de depolarizare cu totul neobișnuite, aspecte izodifazice în două sau trei conduceri standard etc., care se pot observa în unele infarcte. Într-adevăr, una dintre caracteristicile electrice ale infarctului este deformarea puternică a buclei de depolarizare (*bucla QRS*) a vectodiagramei. De aceea, trebuie să atragem atenția asupra a două noțiuni importante pentru înțelegerea formelor topografice ale infarctelor.

1. Vectorii patologici ai infarctelor nu își găsesc o expresie în conducerile planului frontal decît dacă au o direcție paralelă sau înclinată față de acest plan. Cu alte cuvinte, vectorii orientați dinainte înapoi sau dinapoi înainte (adică perpendicular pe planul frontal), fără a avea o înclinație prea mare, nu au nici

o expresie în conducerile standard, deși în conducerile precordiale se traduc prin semne absolut caracteristice (fig. 161).

2. Poziția și rotația axei anatomice a inimii (adică poziția în spațiu a buclei vectoriale) joacă un rol important și chiar determinant în apariția modificărilor electrocardiografice în diversele conduceri.

La discutarea diagnosticului topografic al infarctelor miocardice trebuie să se țină seama de aceste date.

FORMELE TOPOGRAFICE ALE INFARCTULUI MIOCARDIC

Se poate pune cu multă precizie diagnosticul topografic al oricărei localizări de infarct, cu condiția multiplicării metodelor de înregistrare. Teoretic s-ar cere:

a) conducerile planului frontal, adică cele trei standard (**C I, C II, C III**) și cele trei unipolare ale membrelor (**VR, VL, VF**);

b) conducerile unipolare în plan orizontal, adică cele șase precordiale standard (**V1—V6**), eventual cu extindere înapoi pînă la vîrful omoplatului (**V 7** și **V 8**). Ele explorează fața anterioară a inimii, regiunea apexiană și fața laterală stîngă, la înălțimea coastei a 5-a. Uneori este necesar să se urce electrodul explorator cu unul sau două spații mai sus, pentru a explora regiuni antero-laterale mai ridicate ale ventriculului stîng (seria **X** în spațiul al 3-lea și seria **Y** în spațiul al 2-lea). Uneori este indicată o conducere subxifoidiană pentru a explora fața diafragmatică a inimii. Alteori, pentru a examina fața posterioară a inimii sînt necesare conducerile esofagiene; această metodă nu este însă lipsită de pericol în fazele acute ale infarctului miocardic.

c) vectocardiograma înregistrată în trei planuri.

Față de această multitudine de mijloace tehnice s-ar putea crede că diagnosticul de infarct prezintă mari dificultăți. În practică, în marea majoritate a cazurilor, pentru diagnostic, sînt suficiente cele trei conduceri standard și cîteva precordiale (**V2, V4, V6**). Cînd apar semnele directe în oricare din aceste conduceri, putem afirma diagnosticul de infarct și de obicei chiar preciza diagnosticul topografic aproximativ. Numai localizările excepționale ale infarctului nu se reflectă cu semne directe în nici una din aceste conduceri. Dar atunci există de obicei unele semne indirecte care atrag atenția și indică necesitatea unor explorări mai amănunțite.

Practic, aproape totalitatea infarctelor interesează exclusiv pereții ventriculului stîng. Din electrocardiografia empirică cunoaștem cele două forme clasice ale infarctului: infarctul anterior și infarctul posterior. În realitate s-a precizat că este vorba

Scanned with OKEN Scanner

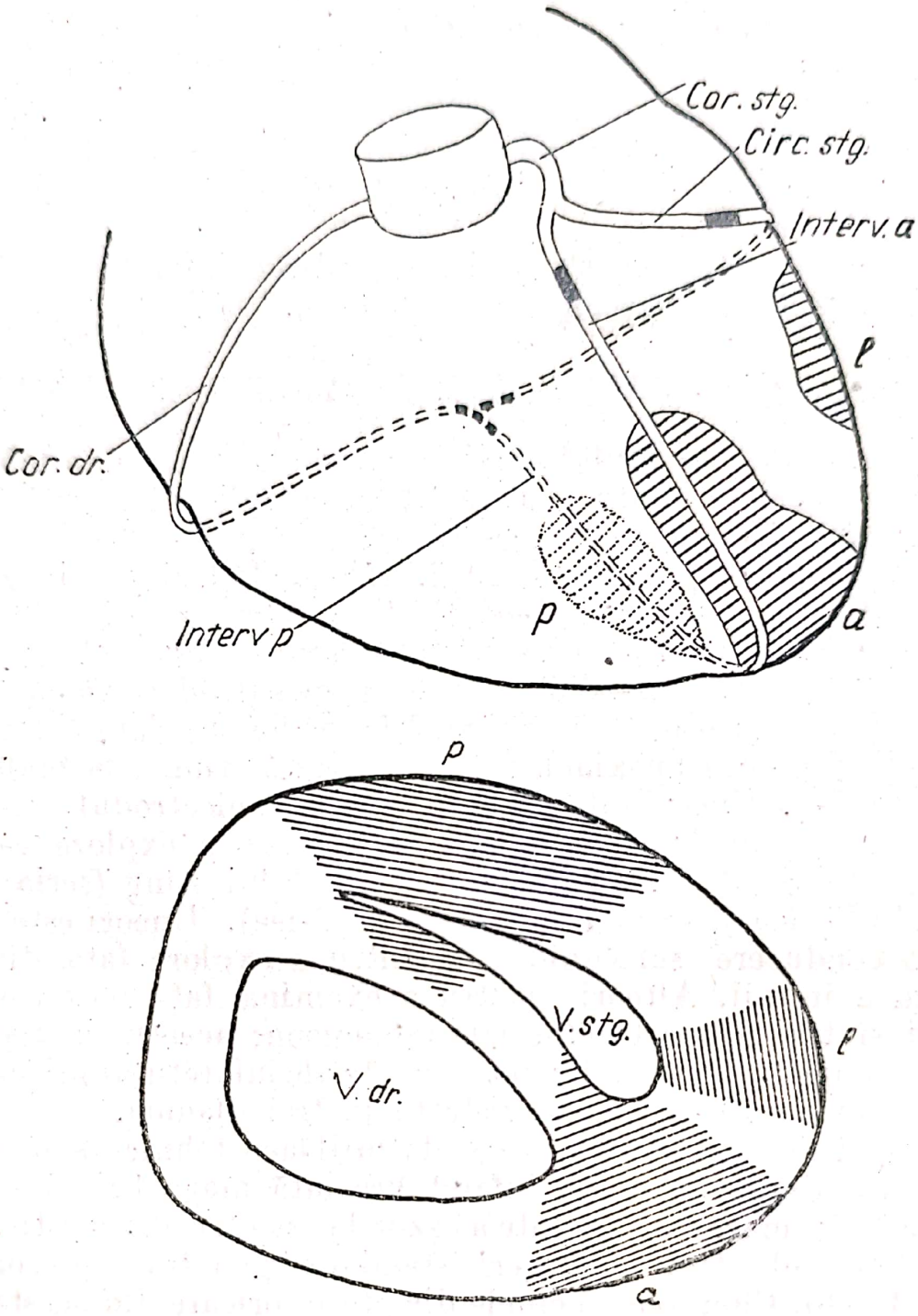

Fig. 162 — *Schema circulației coronariene și a irigației cavităților ventriculare. V. stg.* = ventriculul stîng; *V. dr.*= ventriculul drept; *Cor. stg.*= coronara stîngă; *Circ. stg.* = circumflexa stîngă; *Interv. a.* = interventriculara anterioară; *Cor. dr.* = coronara dreaptă; *Interv. p.* = interventriculara posterioară. Haşurat cele trei regiuni care sînt de obicei afectate de ischemiile coronare văzute în perspectivă (sus) și în secțiune orizontală (jos); regiunea antero-apicală (*a*) = tromboza interventricularei ant.; regiunea postero-inferioară (*p*) = tromboza interventric. post.; regiunea laterală stîngă (*l*) = tromboza circumflexei stîngi. Se observă că toate trei afectează în special pereții ventriculului stîng și septul interventricular.

Scanned with OKEN Scanner

în primul caz de un infarct antero-apical și în al doilea caz de un infarct postero-inferior al ventriculului stîng. Condițiile anatomice și vascularizarea miocardului ventricular ne explică aceste localizări deosebit de frecvente. Ventriculul stîng are o formă care poate fi asemuită unei piramide neregulate cu trei fețe: o față anterioară formată de peretele ventricular de-a lungul șanțului anterior și de porțiunea adiacentă a septului; o față posterioară care este mai mult postero-inferioară, formată de peretele ventricular (fața diafragmatică a ventriculului stîng) și de porțiunea adiacentă a septului; o față laterală reprezentată de fața stîngă a inimii. Vîrful piramidei îl constituie regiunea apexiană a inimii. Irigația ventriculului stîng este asigurată de ambele coronare (vezi fig. 162): fața anterioară este vascularizată de artera interventriculară anterioară, ramura descendentă a coronarei stîngi; fața postero-inferioară este irigată de interventriculara posterioară, ramură terminală a coronarei drepte sau a circumflexei stîngi; fața laterală este vascularizată de artere mai mici, izvorîte din circumflexa stîngă. Regiunea apicală este irigată în mare măsură de artera interventriculară anterioară, dar în parte, la irigarea ei participă și arterele posterioare.

Trombozele acestor vase ne explică tipurile fundamentale ale infarctului miocardic. Tromboza coronarei stîngi sau a interventricularei anterioare duce la infarctele peretelui anterior, de obicei cu participarea regiunii apicale. Tromboza coronarei drepte, a circumflexei stîngi sau a interventricularei posterioare provoacă infarctele posterioare sau postero-inferioare, uneori cu participare apicală. Tromboza circumflexei stîngi produce infarctele laterale (fig. 162). În infarctele anterioare și în cele posterioare există de obicei și o participare septală importantă. Infarctele laterale sînt mult mai rare. Cu totul excepționale sînt infarctele ventriculului drept și infarctele atriale. Vom descrie succesiv formele mai importante ale infarctelor miocardice, dar pentru evitarea repetițiilor vor fi arătate numai semnele din stadiul acut, cel mai caracteristic, precum și sechelele tardive.

INFARCTELE ANTERIOARE ALE VENTRICULULUI STÎNG

Infarctul anterior întins *(infarctul antero-apical)* (fig. 163, 164) este forma cea mai frecventă a infarctelor în general. Se produce prin tromboza coronarei stîngi sau a ramurii ei descendente interventriculare. Procesul de ischemie-leziune interesează: peretele anterior al ventriculului stîng, regiunea anterioară a septului, regiunea apicală și uneori se extinde spre peretele lateral al ventriculului. Această topografie întinsă explică faptul că se proiec-

Scanned with OKEN Scanner

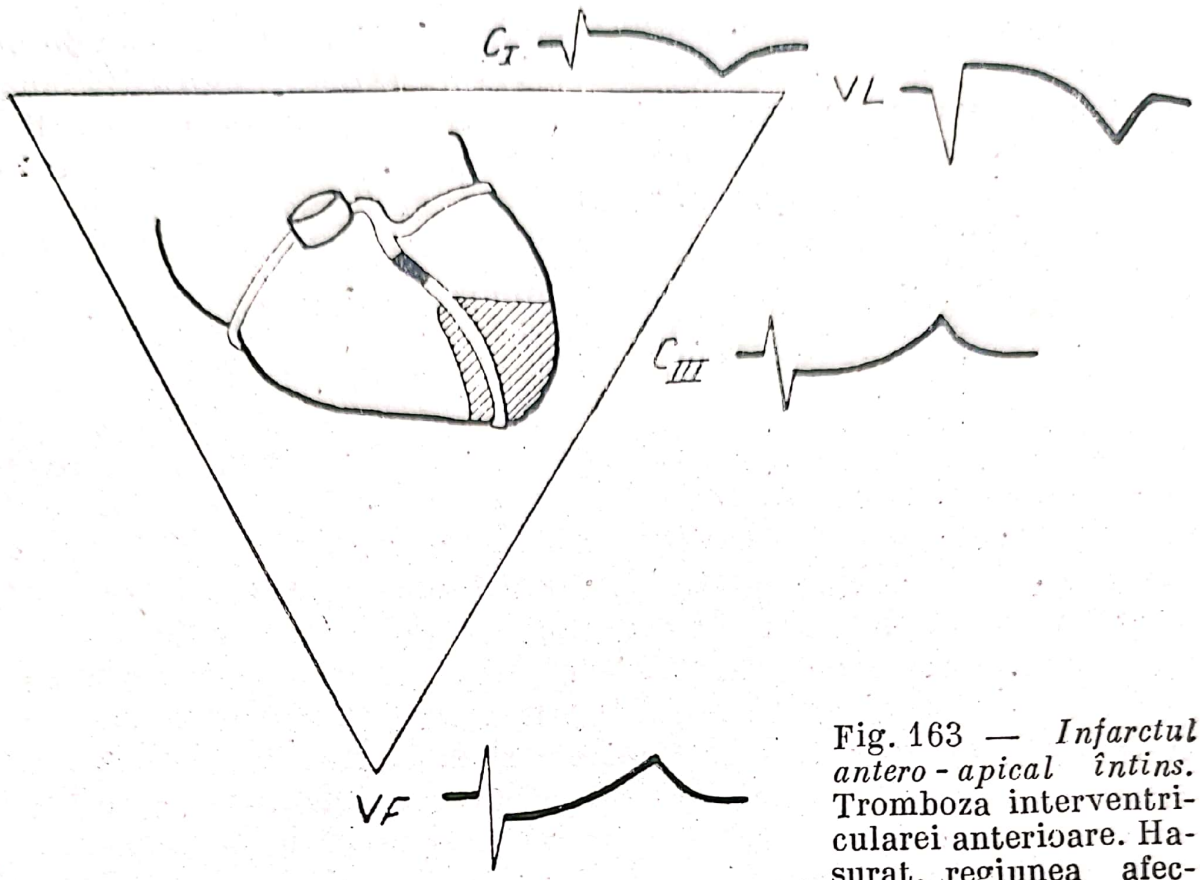

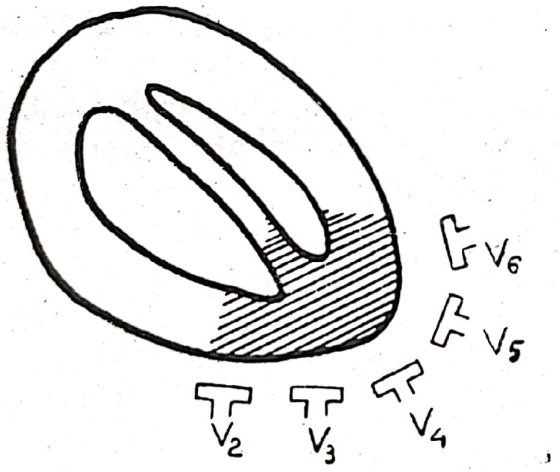

Fig. 163 — *Infarctul antero-apical întins.* Tromboza interventriculare anterioare. Haşurat, regiunea afectată de fenomenele ischemice.

s u s: conducerile planului frontal şi apariţia semnelor directe în **VL**, faţă de care regiunea afectată se situează proximal;

j o s: conducerile planului orizontal (cond. precordiale) şi apariţia semnelor directe în toate precordialele (**V2 — V6**) faţă de care regiunea afectată se situează proximal.



Scanned with OKEN Scanner

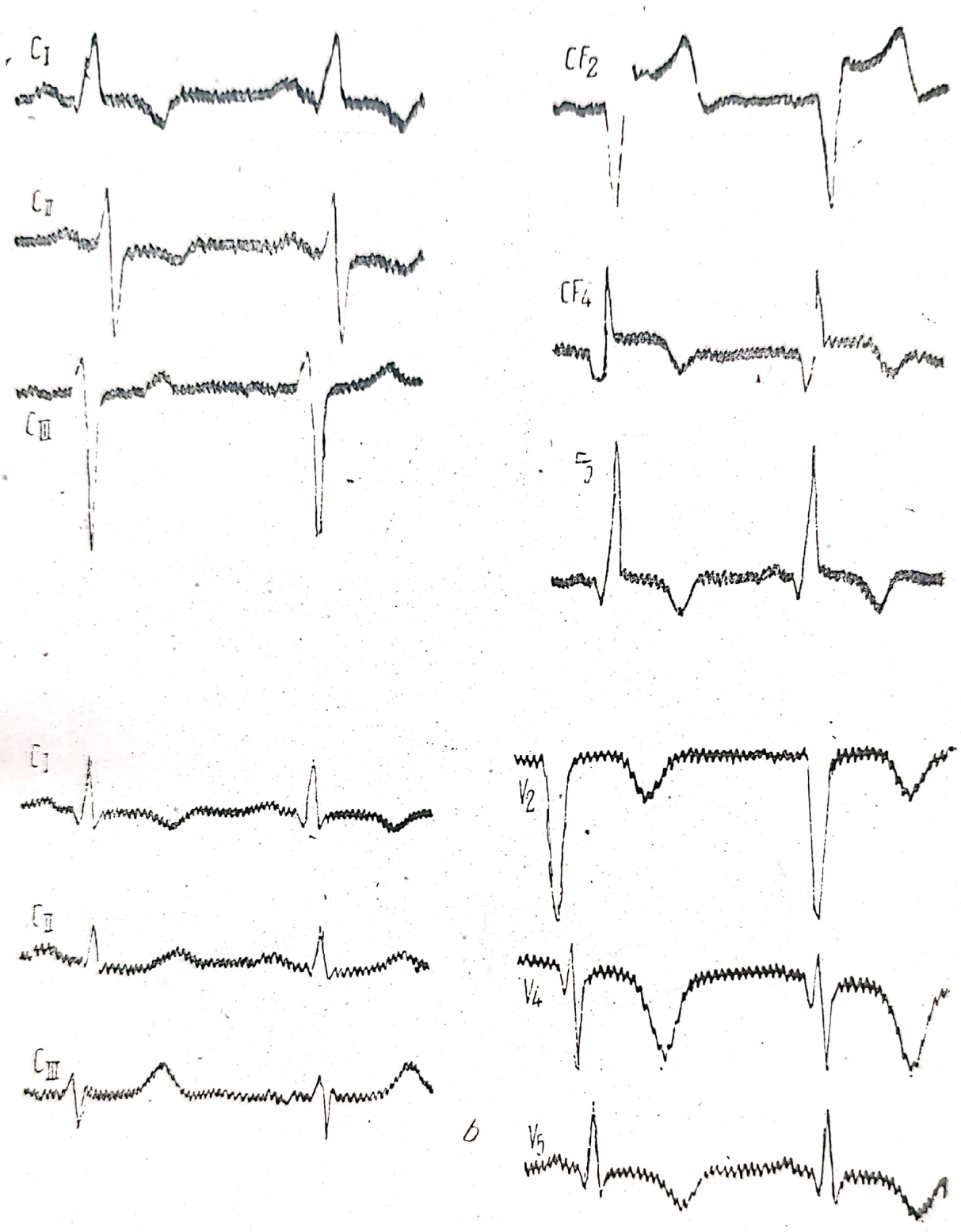

Fig. 164 — *Două exemple de infarct antero-apical. a* — persistența semnelor de „leziune" (*ST* supradenivelat) în precordiale arată că infarctul este încă în stadiul subacut. În conducerea standard, C II arată un *T* ischemic negativ, ca și C I;

b — orice denivelare a *segmentului ST* a dispărut; infarct în stadiu cronic. În conducerea standard, C II arată un *T* ischemic pozitiv ca și C III.

Scanned with OKEN Scanner

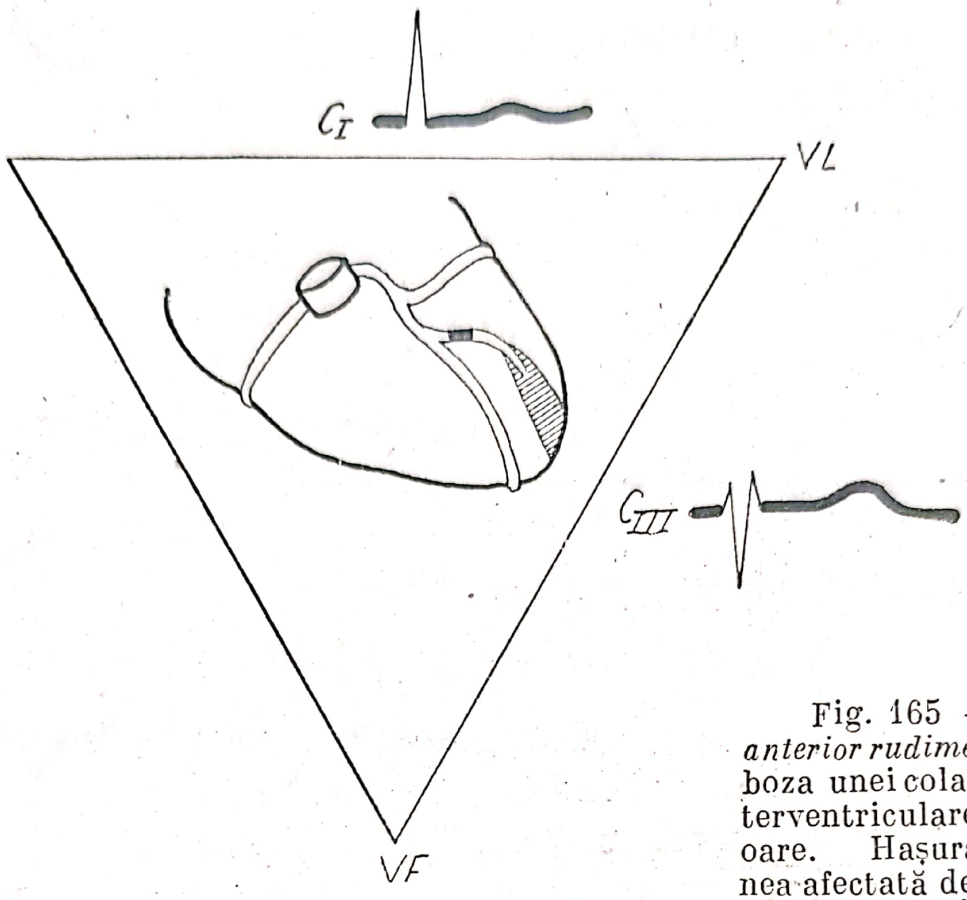

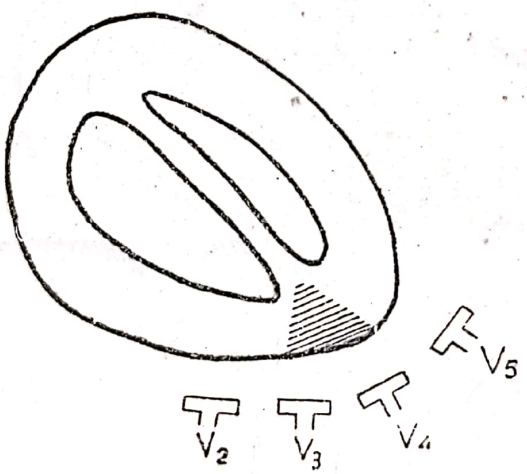

Fig. 165 — *Infarctul anterior rudimentar.* Tromboza unei colaterale a interventricularei anterioare. Haşurat, regiunea afectată de fenomenele ischemice. În conducerile planului frontal, nici o modificare caracteristică, regiunea afectată fiind situată într-o regiune indiferentă faţă de **VL** şi faţă de **VF**, cu vectori patologici perpendiculari pe planul frontal. În conducerile precordiale, semnele directe apar într-un număr limitat de conduceri (**V2, V3, V4**) faţă de care regiunea afectată se situează proximal.

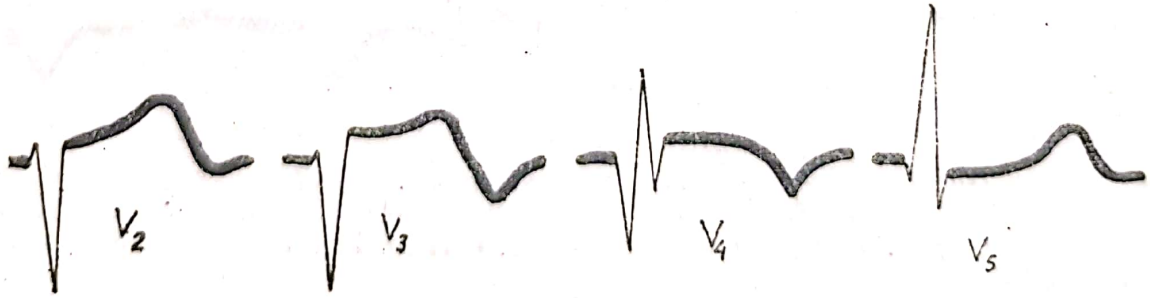

Scanned with OKEN Scanner

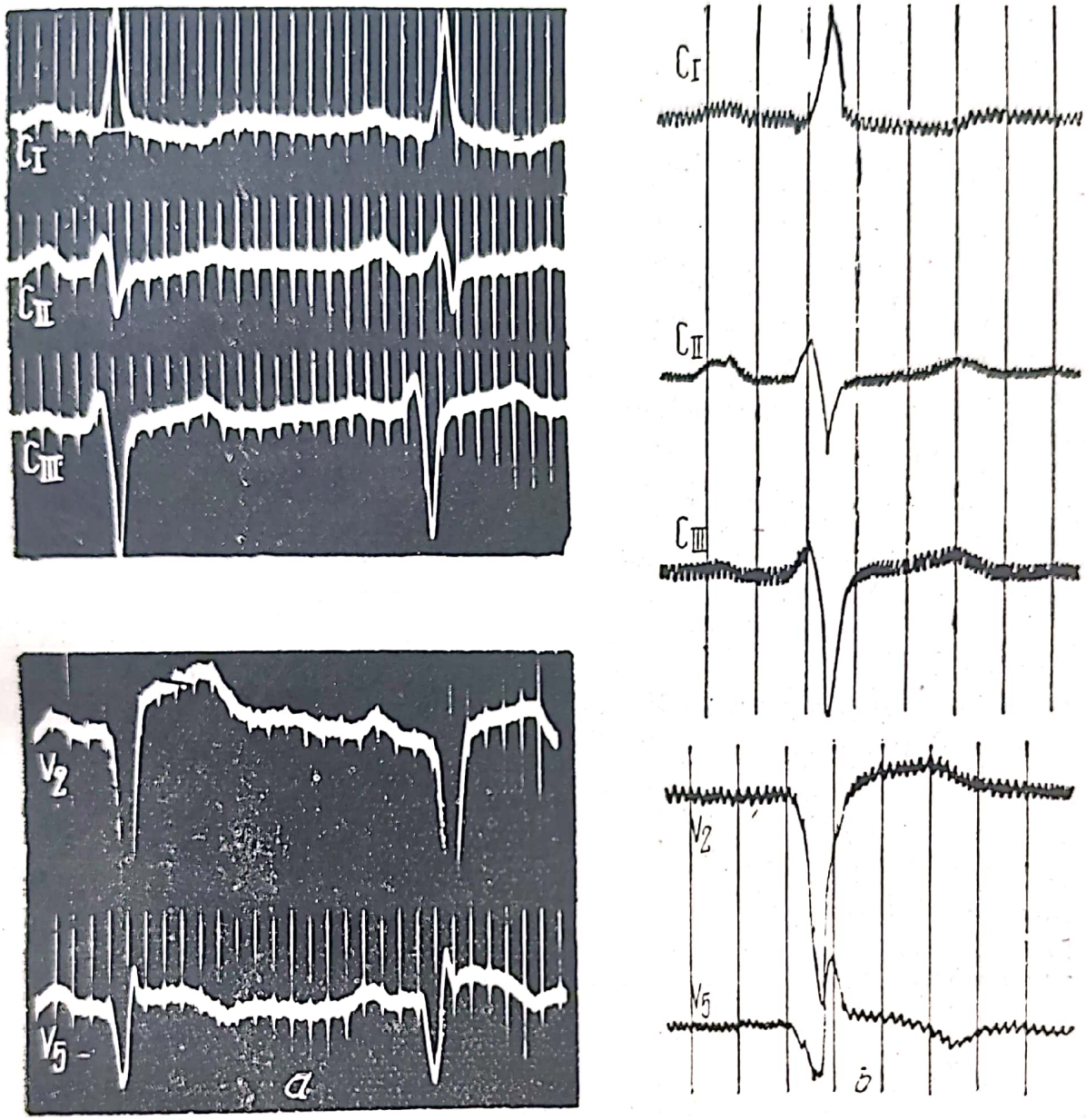

Fig. 166 — *Un exemplu de infarct anterior*:

a — În conducerile standard, deviație axială stîngă cu modificări secundare *ST-T*; *T* I este negativ, dar necaracteristic, explicabil prin modificările secundare; *T* III este pozitiv, ascuțit, suspect de a fi un „*T* ischemic pozitiv". În precordiale, *undă Q* în V2 și în V5; semne de ischemie-leziune-necroză în V5.

b — Același caz după 15 zile. În conducerile standard, aspectul este nemodificat. În precordiale, semnele de „leziune" s-au atenuat și persistă semnele de ischemie („*T* ischemic") în V5 și semnele de necroză (*undă Q*) în V2 și V5.

tează proximal față de toate precordialele uzuale (V2—V6) și față de VL. Ca atare, se traduce cu semne directe în conducerile precordiale, într-un număr cu atît mai mare de conduceri, cu cît infarctul este mai întins. Semnele electrocardiogramei sînt absolut caracteristice, așa cum au fost descrise mai sus. În condu-

Scanned with OKEN Scanner

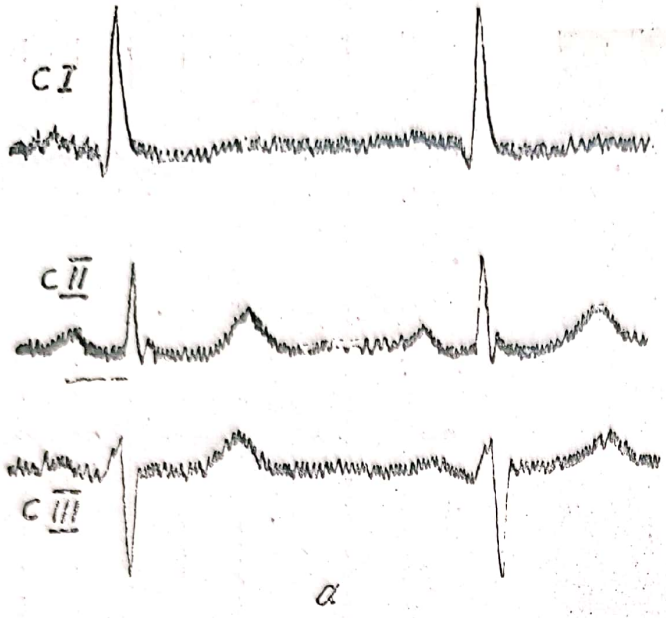

a

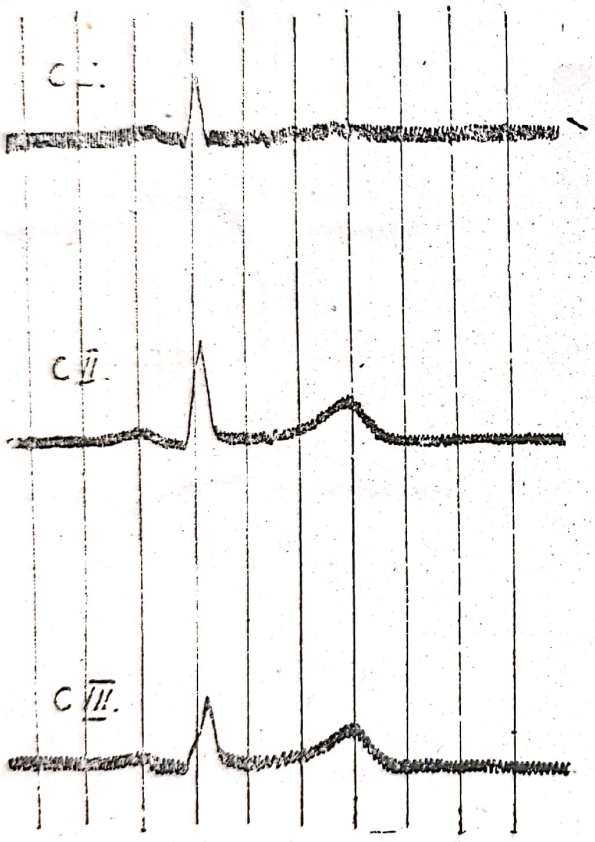

b

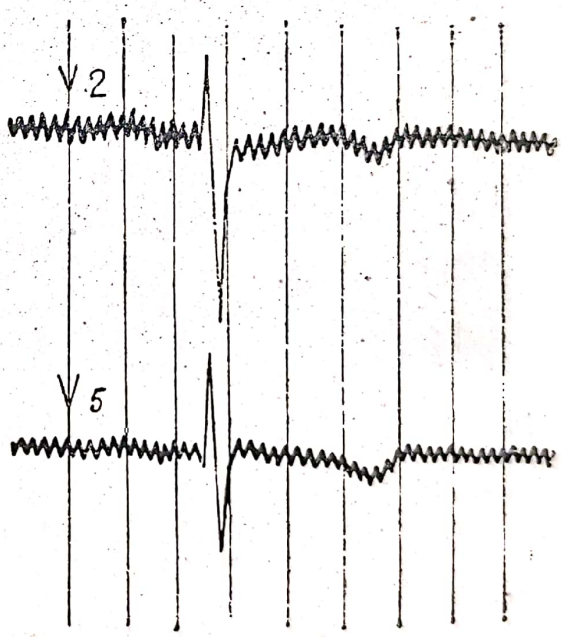

Fig. 167. — *Sechele de infarct anterior. a* — În conducerile standard, deviație stîngă în aparență cu modificări secundare. În realitate modificările *ST-T* sînt primare discordante (tip B), cu *undă T* de aspect simetric ascuțit în C III și în C II (= *T* ischemic pozitiv), cu undă *T* slab exprimată în CI, contrastînd cu *T* III pozitiv și amplu. *Undă Q* schițată în C I. Interpretare: suspect de sechele de infarct anterior. În astfel de cazuri se cere neapărat înregistrarea conducerilor precordiale.

b—Alt exemplu: *T*I<*T*III. *T* III cu caracter de *T* ischemic pozitiv. În precordiale: *T* ischemic negativ. Electrocardiograma provine de la un bolnav care a suferit de un infarct miocardic.

cerile planului frontal, semnele directe apar în VL, ceea ce se explică prin extinderea laterală și apicală a procesului patologic. În consecință, unele elemente ale semnelor directe apar și în C I: un *Q* schițat (uneori aspect W), un *ST* ușor supradenivelat, un *T* negativ de aspect coronarian. În C III apar semnele indirecte, deseori mai bine exprimate decît semnele directe din C I. De aceea un *T* III simetric-ascuțit (pozitiv și amplu), în contrast

Scanned with OKEN Scanner

cu un *T* I șters sau ușor negativ, este totdeauna suspect de infarct. Considerăm că acest semn are o mare importanță practică. El constituie adesea unica sechelă a infarctului anterior în conducerile standard (fig. 167). În precordiale, sechelele sînt absolut tipice: *QS* cicatriceal și *T* ischemic într-un mare număr de conduceri (V2—V5) (fig. 164, 166).

Infarctul anterior rudimentar (*infarctul supraapical*) se produce prin tromboza unei colaterale a interventricularei anterioare (fig. 165) și interesează marginea anterioară a ventriculului stîng pe o porțiune limitată, de obicei fără nici o extindere septală. Vectorii patologici fiind aproape perpendiculari pe planul frontal, această formă de infarct nu arată nici o modificare sau numai modificări necaracteristice în conducerile standard. În precordiale apar semnele directe, de obicei însă numai într-un număr limitat de conduceri (**V3**, **V4**), sub aspectul unui *QS* sau a unui *Qr* (fig. 161). Uneori există un mic croșet pozitiv inițial (aspect *rS*), dar atunci este surprinzător faptul că această undă pozitivă nu crește de la **V1** spre **V4**. Unda monofazică și unda coronariană Pardee avînd o durată foarte efemeră, de obicei nu surprindem din modificările *ST-T*, decît *T*-ul ischemic negativ în **V3**, **V4**. Ca sechele, această formă rudimentară de infarct nu lasă decît un *Q* schițat și un *T* șters sau negativ în precordialele **V3**, **V4**. În conducerile standard nici o modificare decît uneori un *T* I < *T* III. Atragem atenția încă odată asupra importanței modificărilor undei *T* în **C I**. Orice *T* I șters sau slab negativ, în contrast cu un *T* III pozitiv, ascuțit-simetric, este suspect de infarct anterior (fig. 167).

INFARCTELE POSTERIOARE ALE VENTRICULULUI STÎNG

Infarctul postero-inferior (*forma clasică a infarctului posterior*) este a doua formă frecventă a infarctului miocardic, în general. Se produce prin tromboza arterei interventriculare posterioare (ramură a coronarei drepte sau a circumflexei stîngi) sau prin tromboza uneia din aceste două (fig. 168). Infarctul interesează fața diafragmatică a ventriculului stîng înspre regiunea bazală (fața postero-inferioară a inimii) cu participarea porțiunii postero-inferioare a septului. Prin poziția lui topografică, acest infarct va fi distal față de toate precordialele. Situația lui diafragmatică îl apropie de **VF** și îl depărtează de **VL**. Rezultă că infarctul posterior clasic își găsește expresia electrocardiografică prin semne directe în **VF** (și deci în **C III**) și prin semne indirecte

Scanned with OKEN Scanner

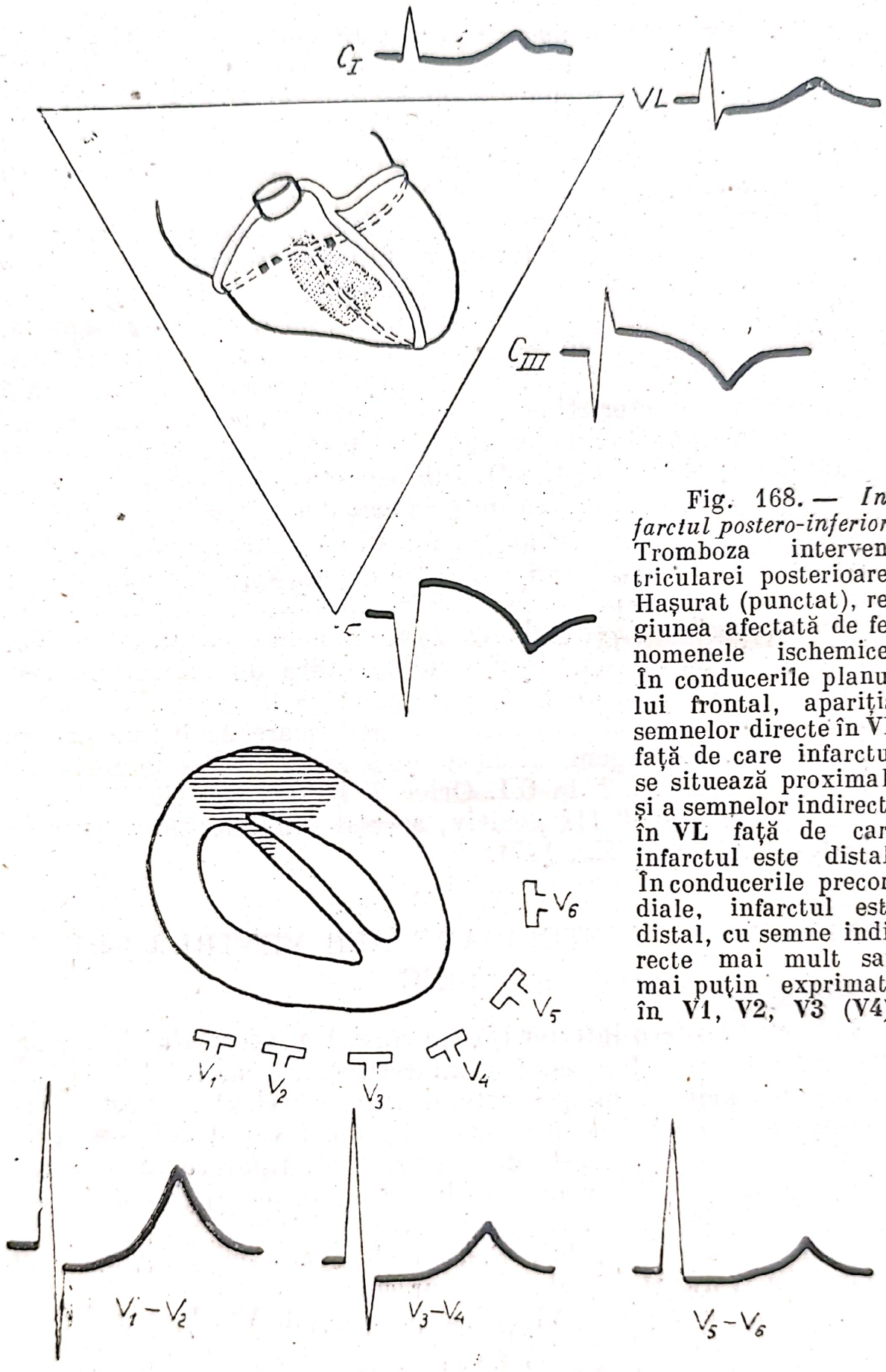

Fig. 168. — *Infarctul postero-inferior.* Tromboza interventriculare posterioare. Haşurat (punctat), regiunea afectată de fenomenele ischemice. În conducerile planului frontal, apariţia semnelor directe în VF faţă de care infarctul se situează proximal, şi a semnelor indirecte în VL faţă de care infarctul este distal. În conducerile precordiale, infarctul este distal, cu semne indirecte mai mult sau mai puţin exprimate în V1, V2, V3 (V4).

Scanned with OKEN Scanner

în VL (respectiv C I) precum și în unele precordiale (V1—V4). În stadiul acut al infarctului se constată deci:

— în C III, un' *Q* bine exprimat, urmat de unda coronariană Pardee;

— în C I, un aspect mai mult sau mai puțin simetric, „în oglindă";

— în C II aspectul este variabil după poziția axei electrice: de obicei, cînd axa este normală sau deviată la stînga C II seamănă cu C III, avînd semne directe schițate; dacă axa este verticală sau deviată la dreapta C II poate să semene cu C I;

— în V1—V4, semne indirecte, adică un *R* neobișnuit de înalt cu *ST* subdenivelat urmat de un *T* pozitiv, ascuțit-simetric;

— în V5—V6, semne indirecte schițate sau aspect normal;

— în V7—V8, uneori apar semne directe dacă infarctul are o extindere mai importantă spre fața laterală a ventriculului stîng.

Se observă deci că pentru diagnosticul infarctului posterior conducerile standard sînt mai utile decît conducerile precordiale.

În stadiul evoluat (sechelele infarctului posterior) persistă bineînțeles aceeași distribuire a modificărilor electrice:

— în C III o undă *Q* bine exprimată, urmată de *T* negativ „coronarian". Uneori *QRS* capătă un aspect W în C III sau chiar în C II;

— în V1—V4 persistă un *R* înalt, un *ST* izoelectric urmat de *T* pozitiv, dar neobișnuit de înalt și cu aspect simetric ascuțit (fig. 169).

Aceste aspecte ale infarctului posterior pun unele probleme de diagnostic, de un interes practic deosebit. Știm că unele deviații cu rotație orară a buclei vectoriale se prezintă în C III cu un aspect *Q* III urmat de *T* III negativ. Cunoaștem criteriile lui Pardee pentru a distinge un *Q* de poziție de un *Q* coronarian (vezi capitolul al IX-lea). Reamintim elementele pe care le considerăm cele mai importante pentru această diferențiere: *Q* coronarian este lărgit (durează peste 0,03 sec.) și nu are variații de amplitudine cu mișcările respiratorii. Înregistrarea directă a vectocardiogramei lămurește imediat acest diagnostic. Altă problemă care se pune este valoarea de diagnostic a unui *R* înalt, ca semn indirect de infarct în precordialele V1—V4. Ne vom orienta după aspectul *ST* și *T*. Știm că, normal *ST* în precordialele anterioare trebuie să fie ușor supradenivelat. Deci, orice depresiune a *segmentului ST*, chiar și un *ST* izoelectric în aceste precordiale este suspect, cu atît mai mult cu cît *unda T* capătă o înfățișare simetric-ascuțită. În nici un caz însă aceste elemente grafice, izolate, nu sînt suficiente pentru afirmarea diagnosticului de infarct posterior.

Scanned with OKEN Scanner

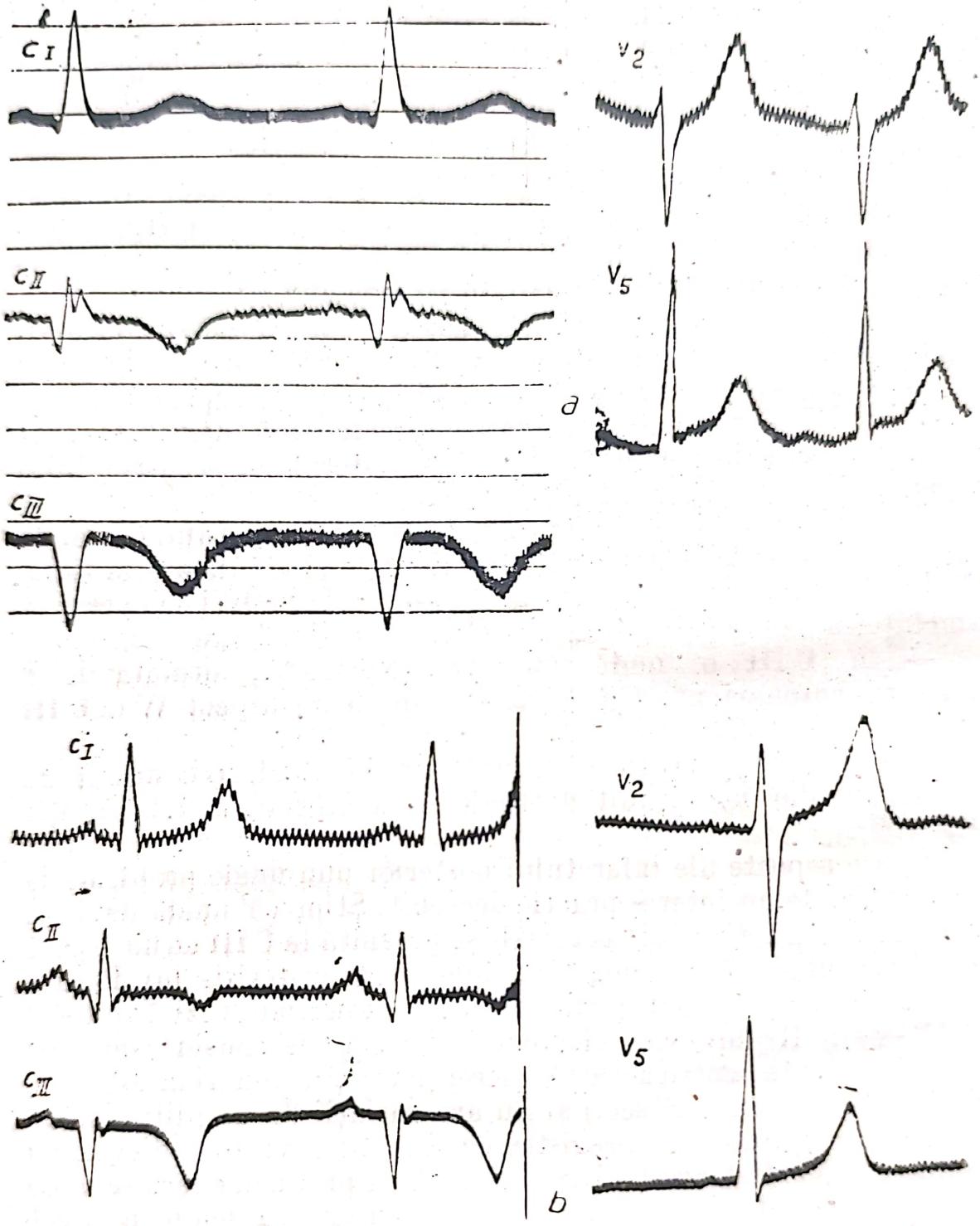

Fig. 169. — *Două exemple de infarct postero-inferior.* În ambele exemple, semne directe de ischemie-necroză în C III (și în C II). În conducerile precordiale, modificări neînsemnate, aspect aproape normal. Din aceste două exemple reiese limpede că infarctele posterioare se evidențiază mai bine în conducerile standard decît în conducerile precordiale.

Scanned with OKEN Scanner

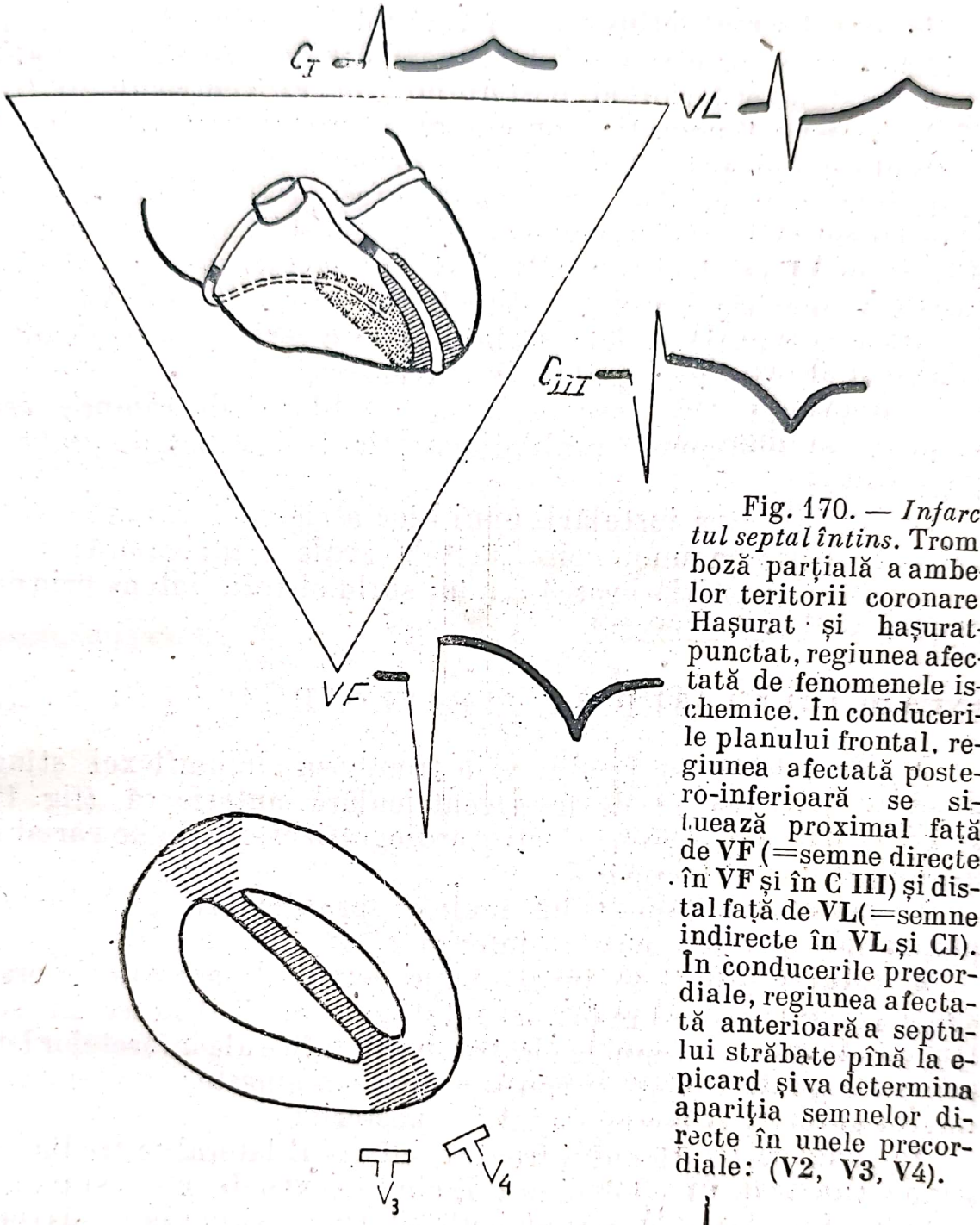

Fig. 170. — *Infarctul septal întins.* Tromboză parțială a ambelor teritorii coronare. Haşurat și haşurat-punctat, regiunea afectată de fenomenele ischemice. În conducerile planului frontal, regiunea afectată postero-inferioară se situează proximal față de **VF** (=semne directe în **VF** și în **C III**) și distal față de **VL**(=semne indirecte în **VL** și **CI**). În conducerile precordiale, regiunea afectată anterioară a septului străbate pînă la epicard și va determina apariția semnelor directe în unele precordiale: (**V2, V3, V4**).

Infarctul septal întins este o formă relativ frecventă, caracterizată anatomic printr-o ischemie masivă a septului cu extindere spre peretele anterior și postero-inferior al ventriculului (fig. 170). Această topografie conferă electrocardiogramei semne în aparență paradoxale: de infarct posterior în conducerile standard și de infarct anterior în conducerile precordiale. Extinderea leziunilor spre fața diafragmatică a inimii explică apariția semnelor directe în **VF** (și deci în **C III**). Extinderea spre peretele anterior justifică apariția semnelor directe în precordialele **V3** — **V4**. Localizarea septală ne face să înțelegem o serie de alte elemente clinice și electrocardiografice importante:

— frecvența cu care se constată blocul de ramură, ceea ce poate să îngreuneze mult diagnosticul electrocardiografic al infarctului;

— posibilitatea instalării unui bloc atrio-ventricular;

— declanșarea unor crize de tahicardie ventriculară;

— uneori apariția bruscă a unui suflu sistolic intens prin perforarea septului necrozat.

INFARCTELE LATERALE ALE VENTRICULULUI STÎNG

Aceste infarcte se produc prin tromboza circumflexei stîngi, după despărțirea ei de interventriculara anterioară (fig. 171 și 172). Ele dau semne electrocardiografice extrem de variabile depinzînd de doi factori:

1. extinderea infarctului înainte spre peretele anterior sau înapoi spre peretele postero-inferior al ventriculului;

2. rotația inimii în jurul axului longitudinal; rotația orară aduce peretele lateral în jos, iar rotația antiorară îl aduce în sus. Din aceste motive semnele electrocardiografice ale infarctelor laterale sînt așa de variate și constau dintr-un amestec de semne de infarct anterior și semne de infarct posterior.

În conducerile planului frontal, infarctul lateral se traduce cu semne directe în **VL** (și deci în **C I**) cînd se extinde în sus și înainte sau cînd fața laterală a ventriculului stîng se situează în sus (prin rotația antiorară a inimii). Cînd însă infarctul se extinde în jos și înapoi sau cînd fața laterală se situează în jos (prin rotație orară a inimii) atunci semnele directe vor apare în **VF** (și deci în **C III**) (fig. 172, 173).

În conducerile precordiale semnele directe ar trebui să apară în **V5**, **V6**. În unele cazuri însă, cînd infarctul este delimitat sau situat prea sus, este necesară înregistrarea seriilor **X** și **Y** (spațiile intercostale 3 și 2) pentru a vedea apariția semnelor directe în pozițiile **5** și **6**.

Scanned with OKEN Scanner

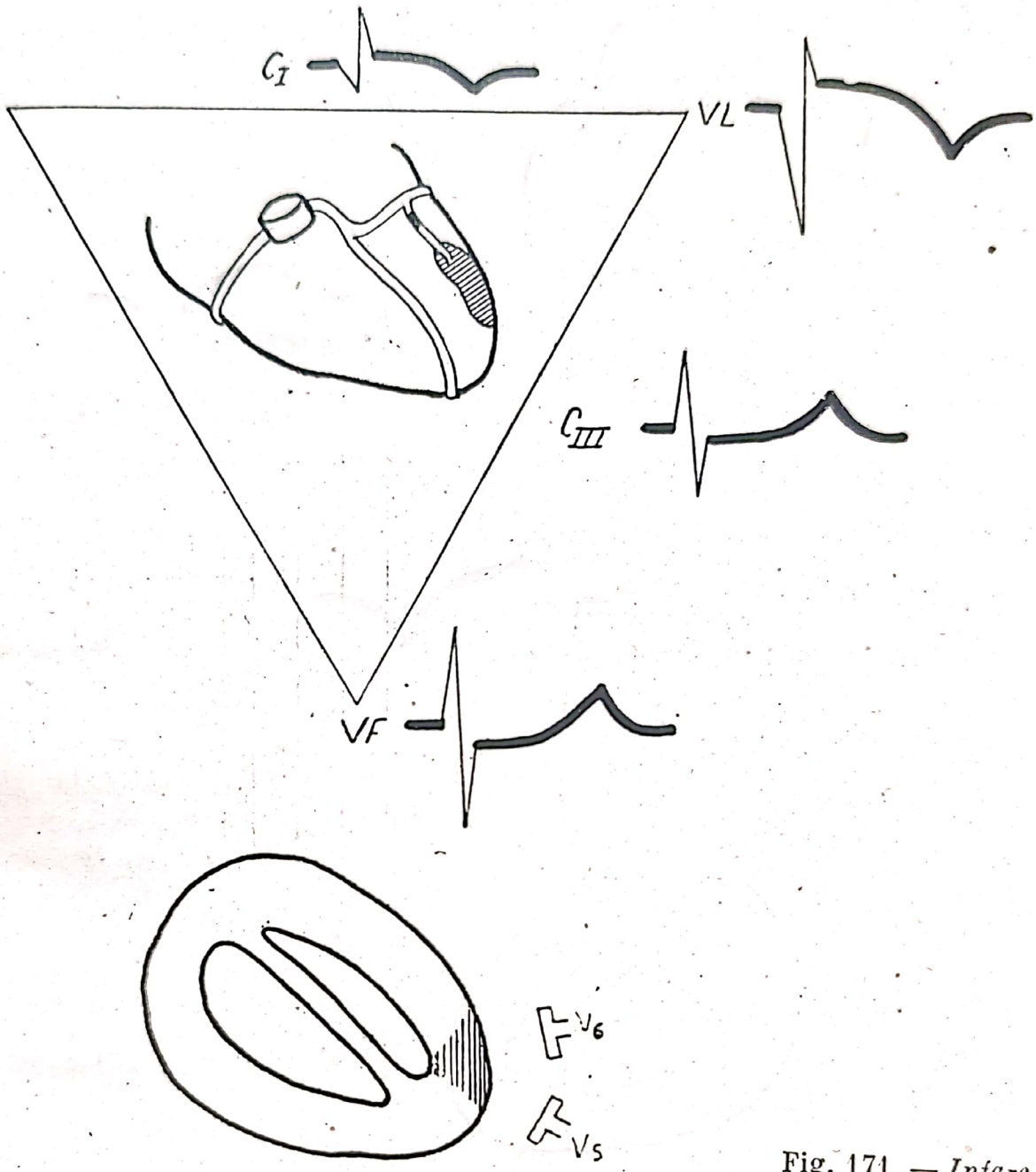

Fig. 171. — *Infarctul lateral (latero-superior anterior)*. Tromboza circumflexei stîngi. Haşurat, regiunea afectată. În conducerile standard, regiunea afectată fiind proximală faţă de VL, semnele directe apar în C I. În precordiale, infarctul este proximal faţă de conducerile laterale V5 şi V6, în care îşi fac apariţia semnele directe.

Scanned with OKEN Scanner

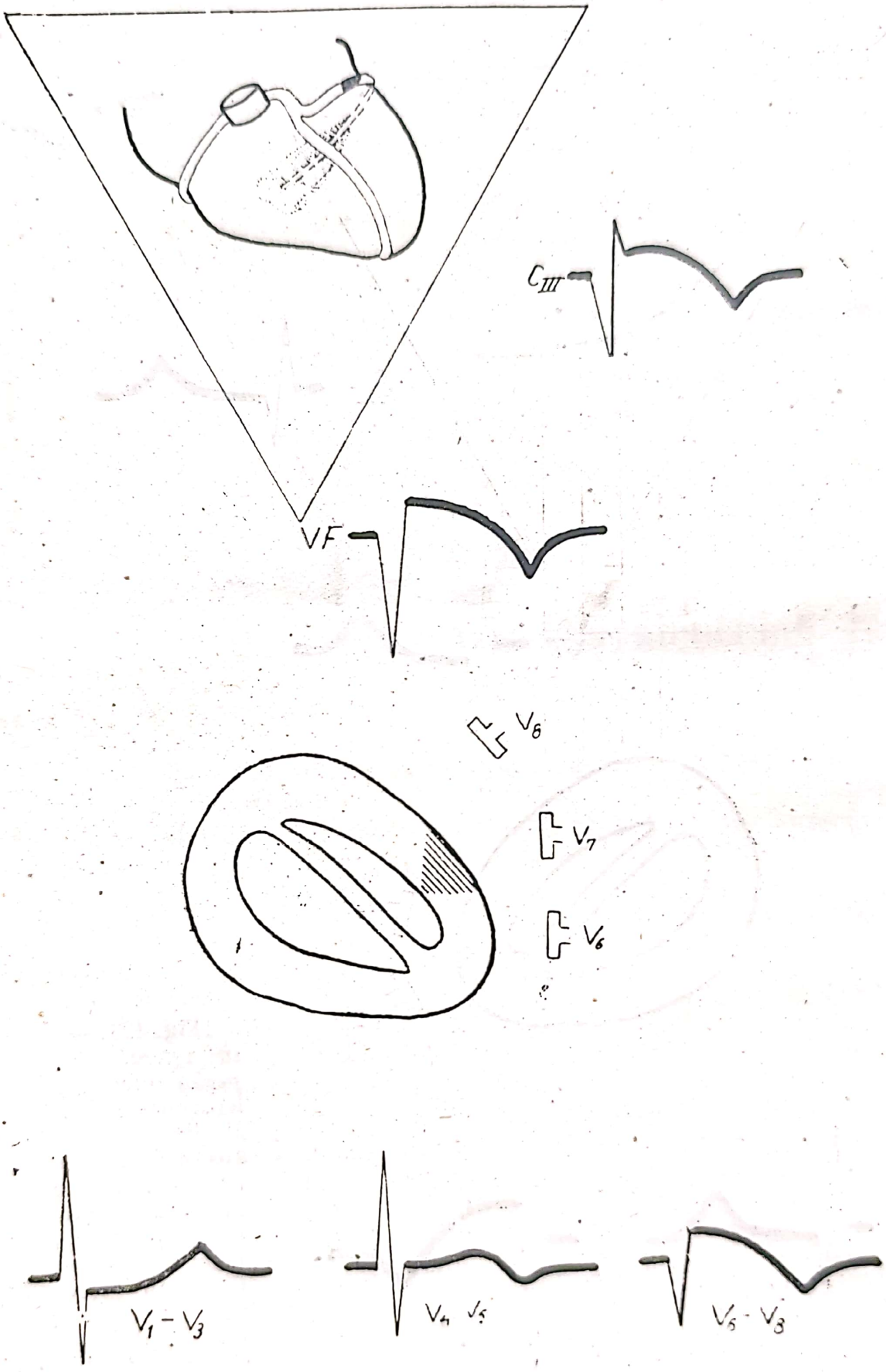

Fig. 172. — vezi legenda în pag. 313.

Scanned with OKEN Scanner

Fig. 172. — *Infarctul lateral* (latero-posterior). Tromboza circumflexei stîngi cu extindrea fenomenelor ischemice spre faţa posterioară a ventriculului stîng (haşurat-punctat). În conducerile standard, semne directe în VF (şi CIII). În precordiale, de obicei nici o modificare, cu excepţia unor semne indirecte atenuate în V2; uneori, semnele directe apar în V6, V7, V8.

Deci constatarea semnelor directe de infarct în precordialele laterale (poziţiile 5 şi 6) permite diagnosticul de infarct lateral.

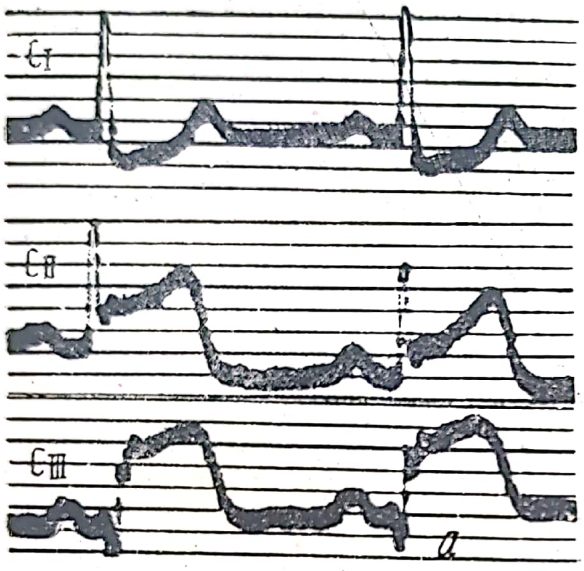

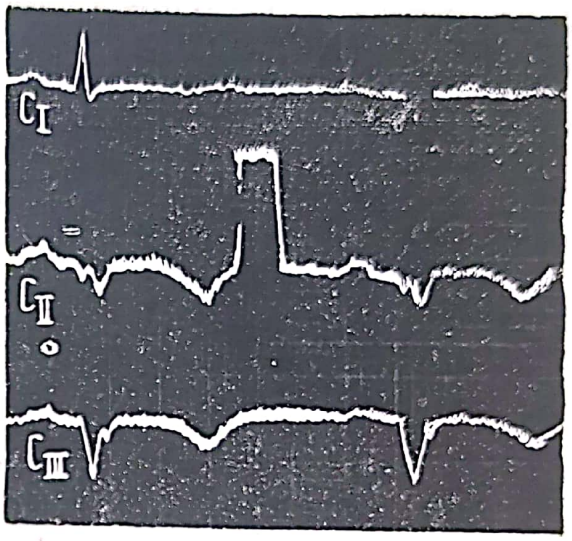

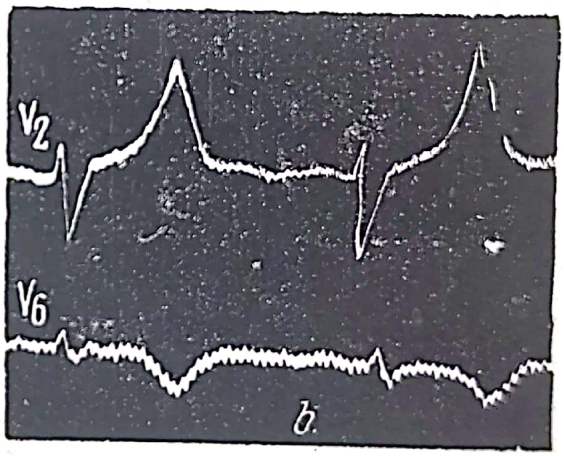

Fig. 173. — *Un exemplu de infarct lateral. a* — infarct miocardic recent (stadiu acut); în C III semne tipice de „leziune" (= „unda monofazică"); acelaşi aspect, puţin mai atenuat în CII;

b — acelaşi caz după 15 zile. În conducerile standard *undă QS* III şi *complexul QRS* în formă de W în C II (=semne de necroză, cicatrice) în CII şi CIII, se observă un *T* „ischemic" negativ. În conducerile precordiale, *QRS* de voltaj redus şi „*T* ischemic-negativ" în V6. Interpretare: infarct-evoluat al peretelui lateral (latero-posterior).

Aspectul electrocardiogramei în standard poate să precizeze dacă infarctul este latero-anterior (=semne directe în C I) sau latero-posterior (= semne directe în C III).

INFARCTELE ATIPICE

Infarctul strict apical (fig. 174, 175) este o formă foarte rară a infarctului, dar care prezintă un interes deosebit prin problemele de diagnostic electrocardiografic pe care le ridică. Localizarea strict apicală a fenomenelor de ischemie, leziune şi necroză, dă o orientare

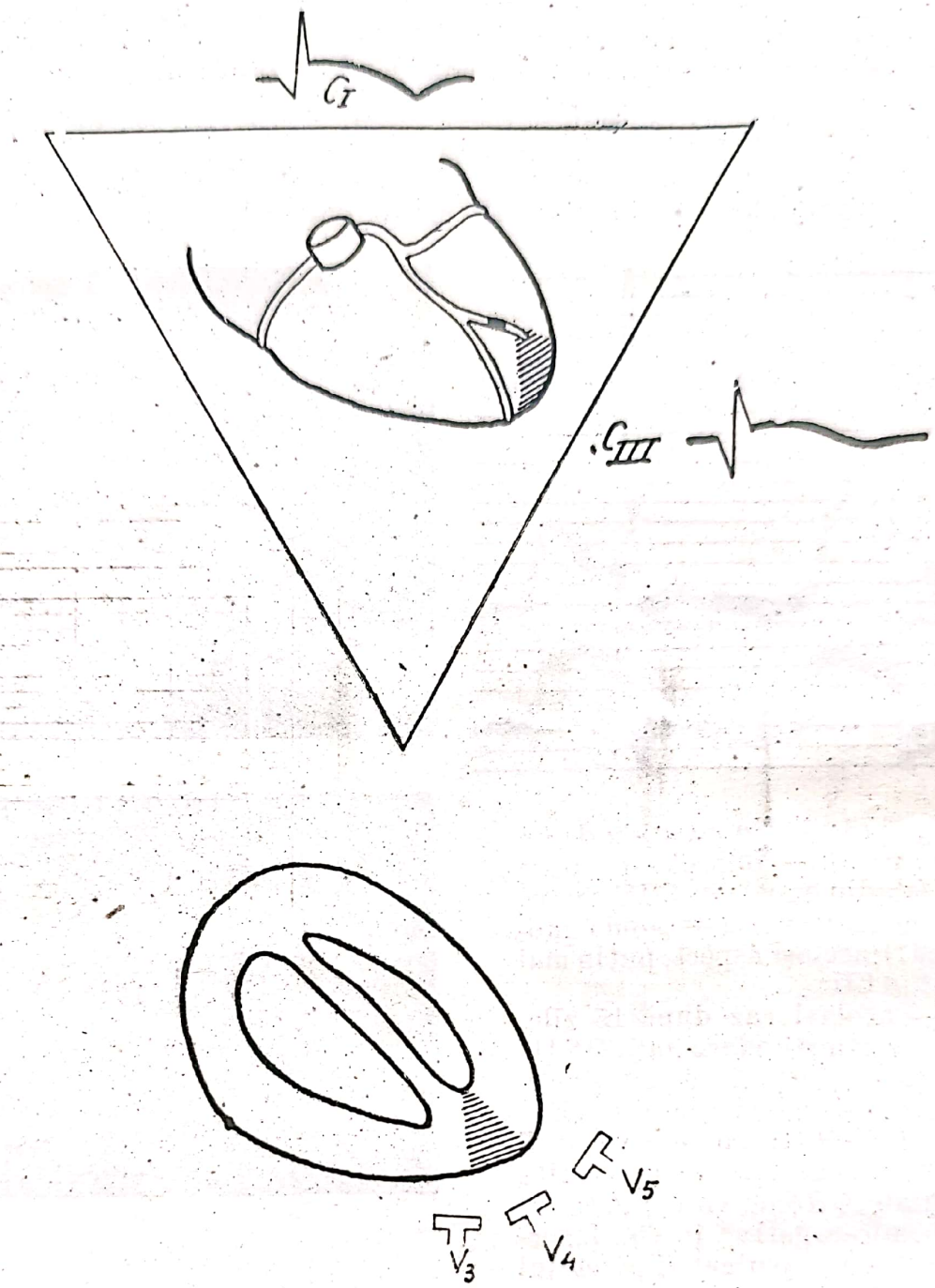

Fig. 174. — vezi legenda pag. 315.

Scanned with OKEN Scanner

Fig. 174.—*Infarctul strict apical.* Tromboza unei colaterale a interventriculării anterioare. Haşurat, regiunea — strict apicală — interesată de fenomenele ischemice. În conducerile standard, vectorii patologici avînd o orientare spaţială pe direcţia axei medii *QRS*, vor apărea modificări concordante (semne directe concordante), dacă axa medie *QRS* este nedeviată. În precordiale, semnele directe apar într-o regiune strict delimitată, regiunea apicală (**V4, V5**).

cu totul specială vectorilor patologici, care se situează în spaţiu pe o direcţie paralelă cu axa electrică medie a inimii. Din acest motiv, în conducerile standard rezultă modificări primare *ST-T* concordante, adică: după un *QRS* de voltaj redus, cu o

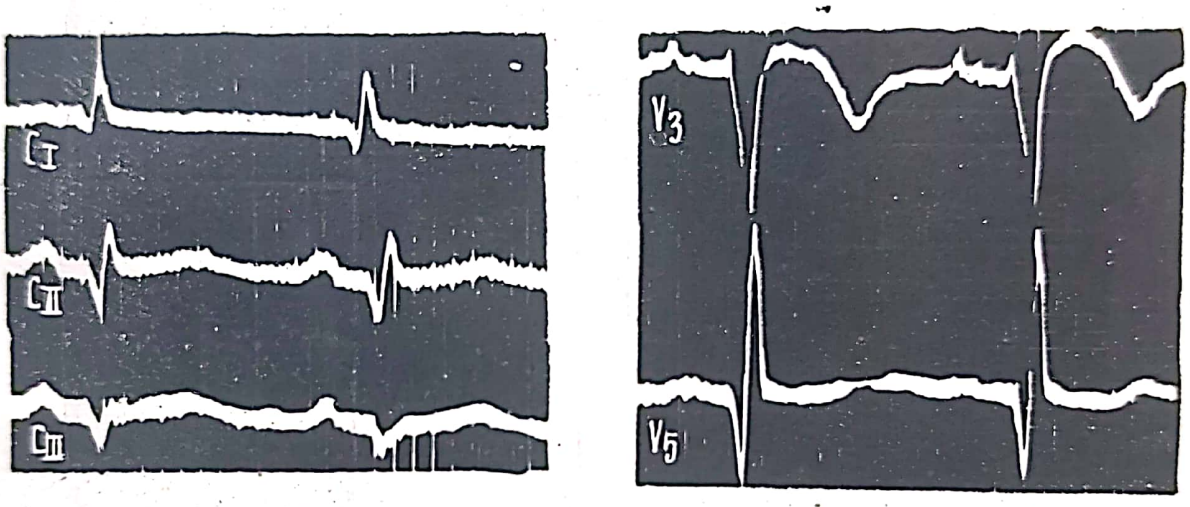

Fig. 175. — *Un exemplu de infarct strict apical.* În conducerile standard, *unda Q* schiţată în cele trei conduceri. În precordiale, în **V3** semnele directe de ischemie-leziune-necroză şi în **V4**, *unda Q* necrotică.

undă Q mai mult sau mai puţin caracteristică, urmează un *segment ST* supradenivelat şi un *T* negativ ischemic. Modificările sînt concordante, adică cel mai bine exprimate în **C II**. Aspectul este foarte asemănător cu cel din pericarditele acute în stadiul intermediar. Diagnosticul se precizează cu ajutorul precordialelor: în regiunea apicală (**V4, V5**) apar semnele directe şi mai ales *unda Q*. În pericardite, modificările primare *ST-T* concordante sînt aceleaşi în toate conducerile standard şi precordiale, dar *unda Q* nu apare în nici o conducere.

Infarctul asociat cu bloc de ramură. Extinderea septală aşa de frecventă a procesului patologic explică frecvenţa blocului de ramură în cursul afecţiunilor coronariene. Ischemiile şi infarctele anterioare favorizează apariţia blocului de ramură drept şi cele posterioare ale blocului de ramură stîng. Aceste fapte sînt explicate prin irigaţia septului şi prin dispoziţia anatomică a

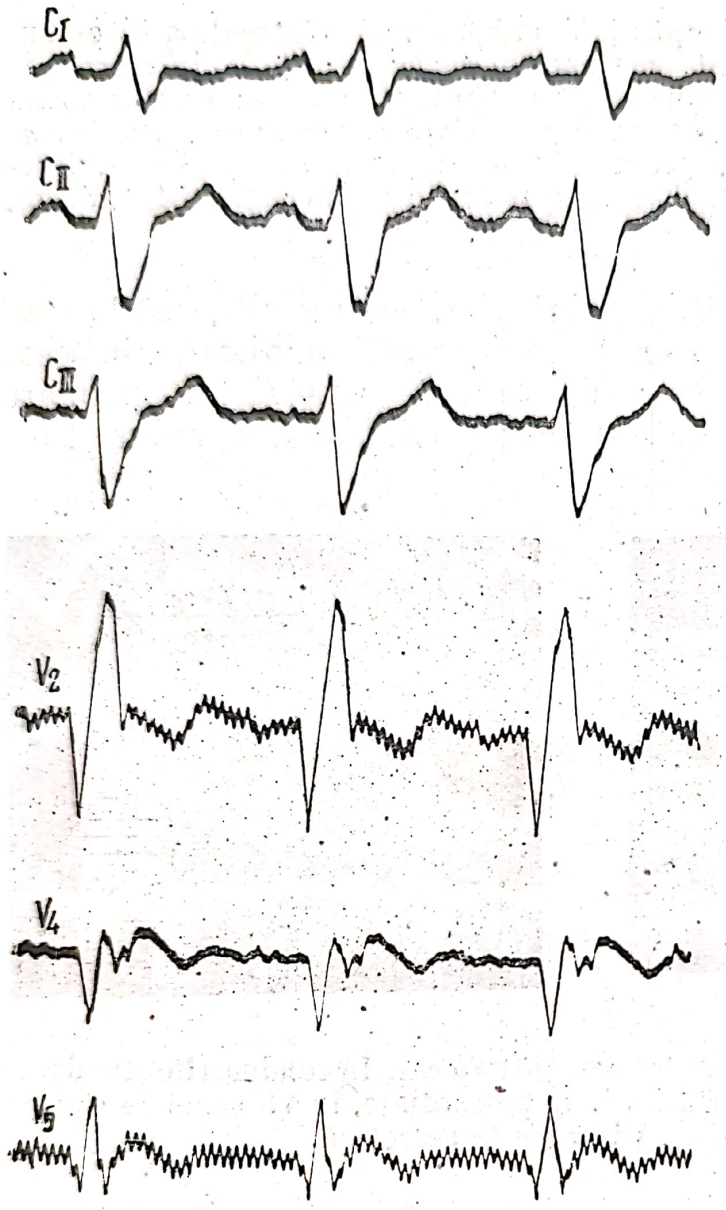

Fig. 176. — *Bloc de ramură dreaptă asociat cu infarct anterior.* În conducerile standard, deformări *QRS*, care indică un bloc de ramură dreaptă („bloc atipic"). În C I, *unda T* este negativă. În conducerile precordiale, *unda Q* este prezentă în toate pozițiile, negativitatea locală este întîrziată în V2 și în V4; *ST* supradenivelat și *T* negativ-ischemic în toate pozițiile; deci, semne de bloc de ramură dreaptă asociate cu semne de ischemie-leziune-necroză. Interpretare: bloc de ramură dreaptă atipic asociat cu infarct antero-apical întins.



Fig. 177. — *Bloc de ramură stîngă asociat cu infarct posterior.* În conducerile standard, deformări *QRS*, care indică un bloc de ramură stîngă. *Unda T*, însă, prezintă modificări primare de aspect ischemic și lipsește unul din elementele esențiale ale blocului de ramură: aspectul bifazic al electroventriculogramei. În V2 și V5, semne indirecte ale infarctului: *undă R* înaltă, *segment ST* ușor subdenivelat, *undă T* cu caracter de *T* ischemic - ascuțit - pozitiv. Interpretare: bloc de ramură stîngă asociat cu infarct posterior.

Scanned with OKEN Scanner

fasciculului și a ramurilor (vezi capitolul al VII-lea, „blocurile de ramură").

Asocierea unui bloc de ramură la deformările electrocardiografice ale infarctului realizează grafice de aspect foarte complex, în care domină însă semnele de bloc de ramură, ceea ce îngreunează mult recunoașterea semnelor de infarct. Totuși, infarctul anterior asociat cu blocul de ramură drept se poate indentifica destul de lesne. În standard se observă o asociere a semnelor bloc tip Wilson (*SI* mult lărgit) cu semne de ischemie antero-apicală (*T* I negativ, ischemic). În precordiale, *unda Q* apare în toate pozițiile, dar *complexul QRS* este lărgit (peste 0,12 urmat de modificări primare *ST-T* cu caractere de semne directe, adică „unda coronariană Pardee") (fig. 176).

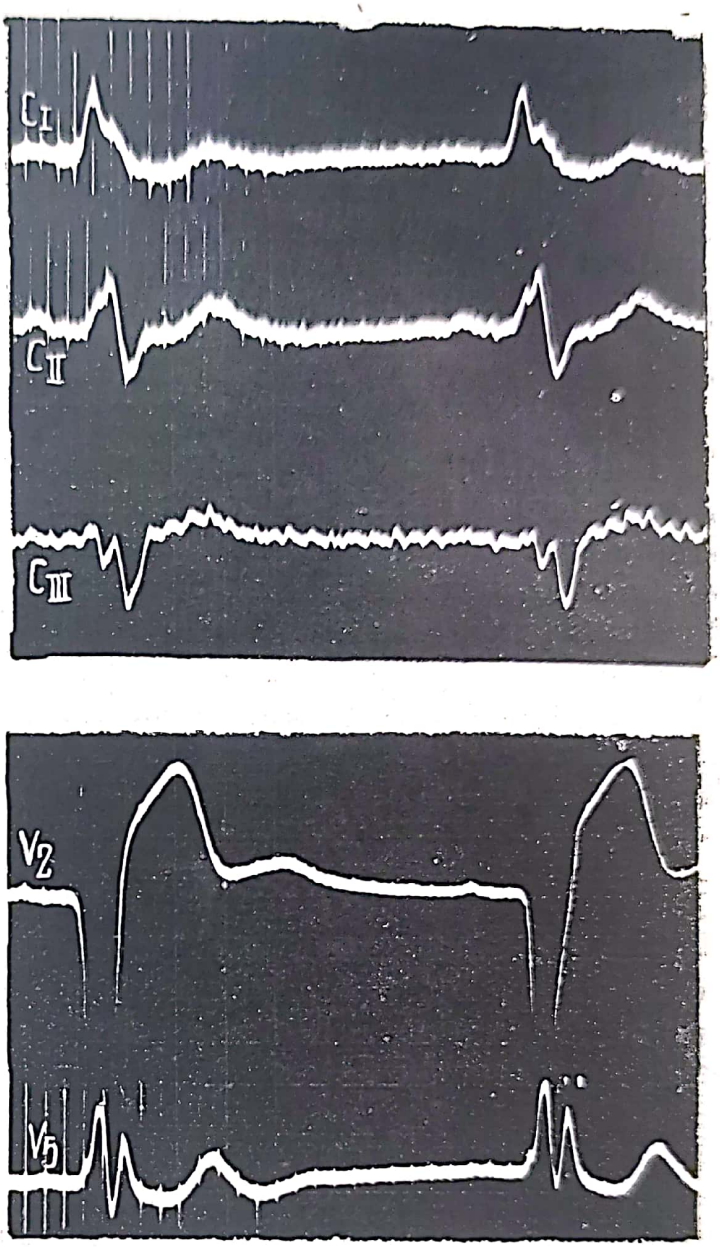

Fig. 178.—*Bloc de ramură stîngă asociat cu infarct.* În conducerile standard, deformări *QRS* indicînd un bloc de ramură stîngă. *Unda T* însă arată modificări primare, mai ales în **C I**, în care este pozitivă și nu se opune ca sens *complexului QRS*. În **V5**, negativitatea locală întîrziată și *undă T* cu caractere de *T* ischemic-pozitiv. Interpretare: bloc de ramură stîngă asociat cu semne care indică o leziune localizată (infarct septal?).

Blocul de ramură stîng, asociat cu infarctul posterior, maschează complet semnele de infarct prin deformările sale grafice considerabile, atît în conducerile standard, cît și în conducerile unipolare (precordiale și membre).

Controlul anatomic a arătat numeroase cazuri cu alte asocieri (fig. 177, 178): infarct posterior cu bloc de ramură drept, infarct anterior cu bloc de ramură stîng, infarct septal întins cu blocaje

Scanned with OKEN Scanner

atipice etc., toate explicate prin dispoziții anatomice speciale sau prin tromboze multiple. În general, se poate spune că blocul de ramură este totdeauna o piedică în calea diagnosticului electrocardiografic al infarctului. În practică însă, chiar numai constatarea unui bloc de ramură evocă ideea unei afecțiuni coronariene; deci, dacă semnele electrocardiografice au apărut după un sindrom clinic și biologic de infarct, diagnosticul de tromboză coronariană devine foarte probabil.

INFARCTELE VENTRICULULUI DREPT

Izolate, sînt absolut excepționale. Ele pot să existe însă ca o extindere a infarctului ventricular stîng, tromboza coronarei drepte care produce infarctul posterior poate interesa și peretele ventricular drept (fig. 168). Se va traduce deci prin semnele infarctului postero-inferior.

Tromboza interventricularei anterioare își extinde uneori efectele ischeminate și asupra peretelui anterior al ventriculului drept (fig. 163). Electrocardiografic, nu se poate distinge de infarctul anterior obișnuit.

INFARCTELE ATRIALE

Sînt și ele foarte rare, de obicei constatate numai necroptic. Se poate pune problema unui diagnostic clinic, numai în cazul în care un sindrom clinico-biologic de infarct a fost însoțit de modificări evidente ale *undei P*.

INFARCTELE PROFUNDE (infarcte subendocardice)

Deși fenomenele ischemice ale insuficienței coronariene cronice arată o predilecție specială pentru zonele profunde (endocavitare) ale miocardului, localizarea sau limitarea fenomenelor de infarct la aceste straturi subendocardice este excepțională. Au fost descrise anumite semne electrocardiografice care ar traduce asemenea localizări: *ST* subdenivelat concordant, urmat de *T* ischemic pozitiv. Aceste modificări, concordante în toate conducerile standard și precordiale, sînt comparabile cu cele presupuse de ischemia cronică difuză a straturilor subendocardice (fig. 122). Deși reamintesc semnele indirecte de infarct, ele sînt prea puțin caracteristice pentru a permite să se afirme diagnosticul numai pe aspectul grafic. Acesta trebuie pus numai pe baza argumentelor clinico-biologice sau pe aspectele electrocardiografice evolutive. Într-adevăr, asemenea cazuri observate în

Scanned with OKEN Scanner

timp, cu electrocardiograme înregistrate succesiv, au arătat transformarea semnelor electrocardiografice difuze în semne localizate, cu apariția undei *Q* și cu metamorfoza modificărilor concordante *ST-T* în modificări discordante (fig. 179). Interpretarea acestor fenomene grafice cere multă atenție și observarea lor corectă a permis să se precizeze noțiunea clinică de *stare de preinfarct* care a fost studiată în amănunțime de școala sovietică (Lukomski P. E., Grefter A. I., Foghelson și alții).

INFARCTE MULTIPLE

Scleroza coronariană este o boală cronică. Constituirea unei tromboze coronariene, cu toate consecințele ei, nu scutește bolnavul de alte accidente similare. Infarctele se pot repeta în același teritoriu vascular sau în regiuni miocardice diferite.

Un caz destul de frecvent este acela al bolnavului care a avut un infarct anterior rudimentar și care face apoi un infarct antero-apical întins. Se traduce grafic printr-o accentuare a deformărilor în conducerile standard și prin extinderea semnelor directe la un număr mai mare de precordiale.

Cînd tromboza repetată se produce în alt teritoriu vascular, semnele electrocardiografice noi care se sumează peste cele vechi pun probleme grele de diagnostic, mai ales dacă nu avem la îndemînă electrocardiograma primului accident. Un infarct anterior recent peste un infarct posterior mai vechi, se poate recunoaște după apariția unei *unde Q* în precordiale. Un infarct posterior recent după un infarct anterior este însă mult mai greu de recunoscut. Dacă există o electrocardiogramă mai veche, poate să ne atragă atenția reapariției *undei R* în precordiale. Este foarte greu de făcut vreo generalizare, dată fiind multiplicitatea combinațiilor topografice posibile. Fiecare caz comportă un raționament aparte în care, pe lîngă argumentele electrocardiografiei trebuie să intre și argumentele clinico-biologice. În unele cazuri înregistrarea vectocardiogramei și calcularea gradientului ventricular ajută la precizarea diagnosticului.

Infarctele simultane multiple și infarctele gigantice (de exemplu prin astuparea trunchiului arterei coronare stîngi) determină alterări importante electrocardiografice, dar necaracteristice, mai ales în conducerile standard. În precordiale însă vom găsi elemente suficiente pentru a confirma diagnosticul pe care, de altfel, starea gravă a bolnavului ni l-a sugerat de la primul examen clinic.

Scanned with OKEN Scanner

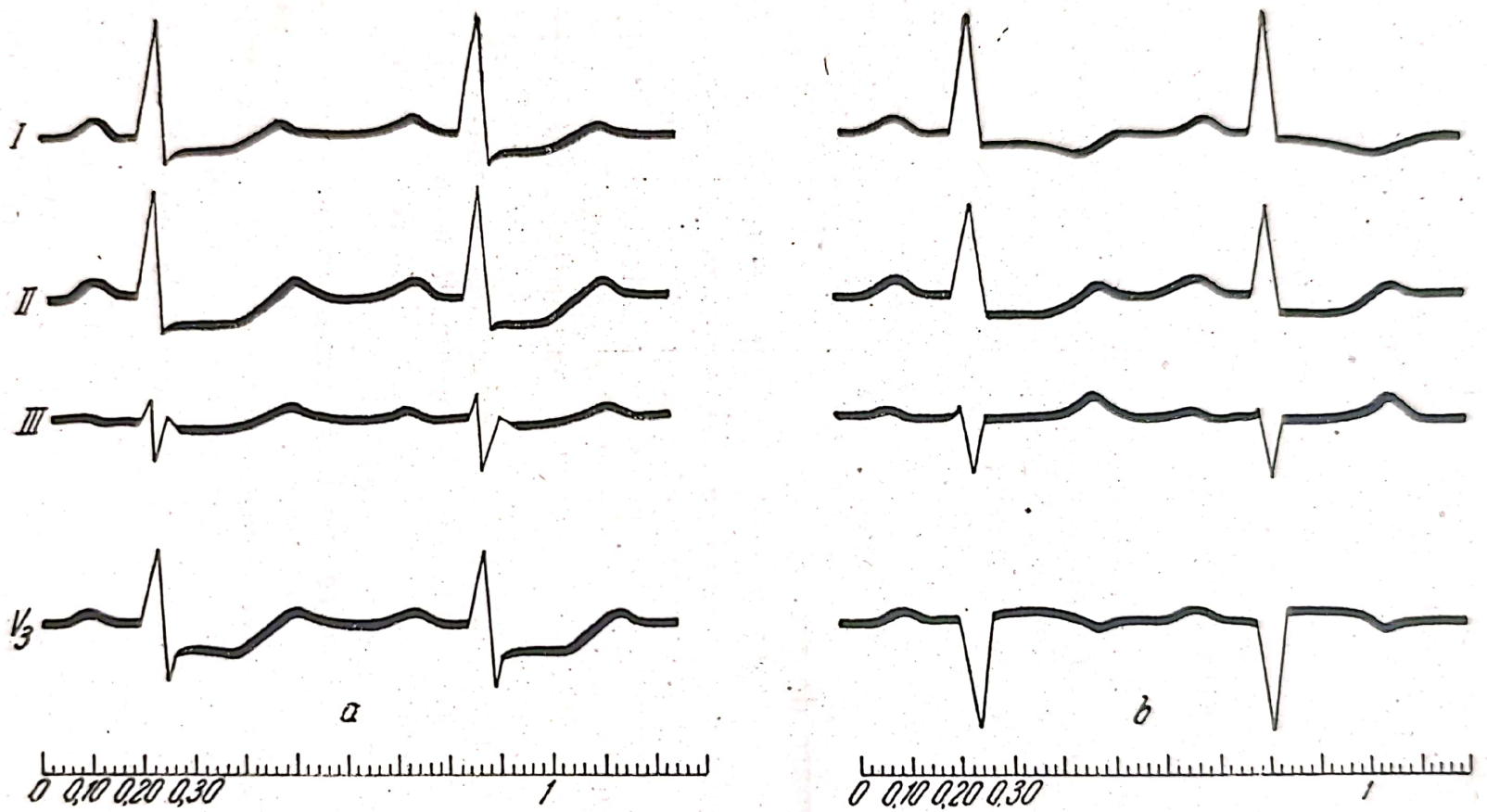

Fig. 179. — *Constituirea unui infarct anterior* (schemă). Înfățișare schematică a modificării unei ischemii difuze subendocardice — tip AB — într-o ischemie localizată cu apariția semnelor de necroză:

a — semne concordante de ischemie - leziune = ischemie - leziune difuză a straturilor subendocardice;

b — semne discordante de ischemie, care indică o localizare a procesului, și apariția unor semne necrotice în precordiale *(undă Q)* ceea ce indică străbaterea fenomenelor la epicard.

Scanned with OKEN Scanner

ARITMII ȘI TULBURĂRI CRONOLOGICE ÎN CURSUL INFARCTULUI

Este cunoscută frecvența cu care infarctele se însoțesc, mai ales în faza acută, de diverse aritmii. Unele dintre ele aduc argumente pentru susținerea diagnosticului topografic. Altele constituie o piedică în calea diagnosticului electrocardiografic.

Extrasistolele monomorfe (bigeminate sau nu) sugerează ideea că punctul lor de origine este în vecinătatea focarului ischemic. Deci, după aspectul lor se poate deduce aproximativ sediul infarctului.

Extrasistolele polimorfe nu dau nici o indicație topografică; ele comportă un prognostic foarte sever.

Tahicardia paroxistică ventriculară, consecutivă probabil unei ischemii septale posterioare, este o piedică serioasă a diagnosticului electrocardiografic. Complexele deformate ale tahicardiei ventriculare maschează complet semnele de infarct. Abia la încetarea crizei paroxistice și la reinstalarea ritmului nomotop apar semnele directe sau indirecte ale infarctului.

Blocul atrio-ventricular se datorește unor leziuni septale posterioare. În caz de bloc parțial, semnele electrocardiografice de infarct rămîn vizibile. Dacă însă se produce un bloc total, ritmul idioventricular, cu complexele lui deformate, poate masca semnele de infarct.

Blocurile de ramură au fost analizate mai sus.

Fibrilația atrială nu deformează prea mult ventriculograma, astfel încît nu constituie o piedică a diagnosticului.

EVOLUȚIA GENERALĂ A INFARCTELOR MIOCARDICE (fig. 180)

Descrierea analitică a diferitelor stadii ale infarctului și a semnelor electrocardiografice corespunzătoare, așa cum a fost făcută, ar putea lăsa impresia că evoluția este schematică, cu trei stadii succesive, bine individualizate din punct de vedere grafic: semne de ischemie, semne de leziune și de necroză. În realitate însă, diferitele stadii grafice se încalecă și semnele lor se intrică. Este mai normal, deci, pentru orientarea în timp, să folosim diviziunea clinică în stadiu acut, subacut și cronic și să precizăm căror semne electrocardiografice corespund aceste stadii clinice.

Oricît de precoce ar fi practicat examenul electrocardiografic, de obicei au trecut cîteva ore de la întreruperea acută a circulației și ne găsim deja într-o fază destul de înaintată a modificărilor anatomice:

Scanned with OKEN Scanner

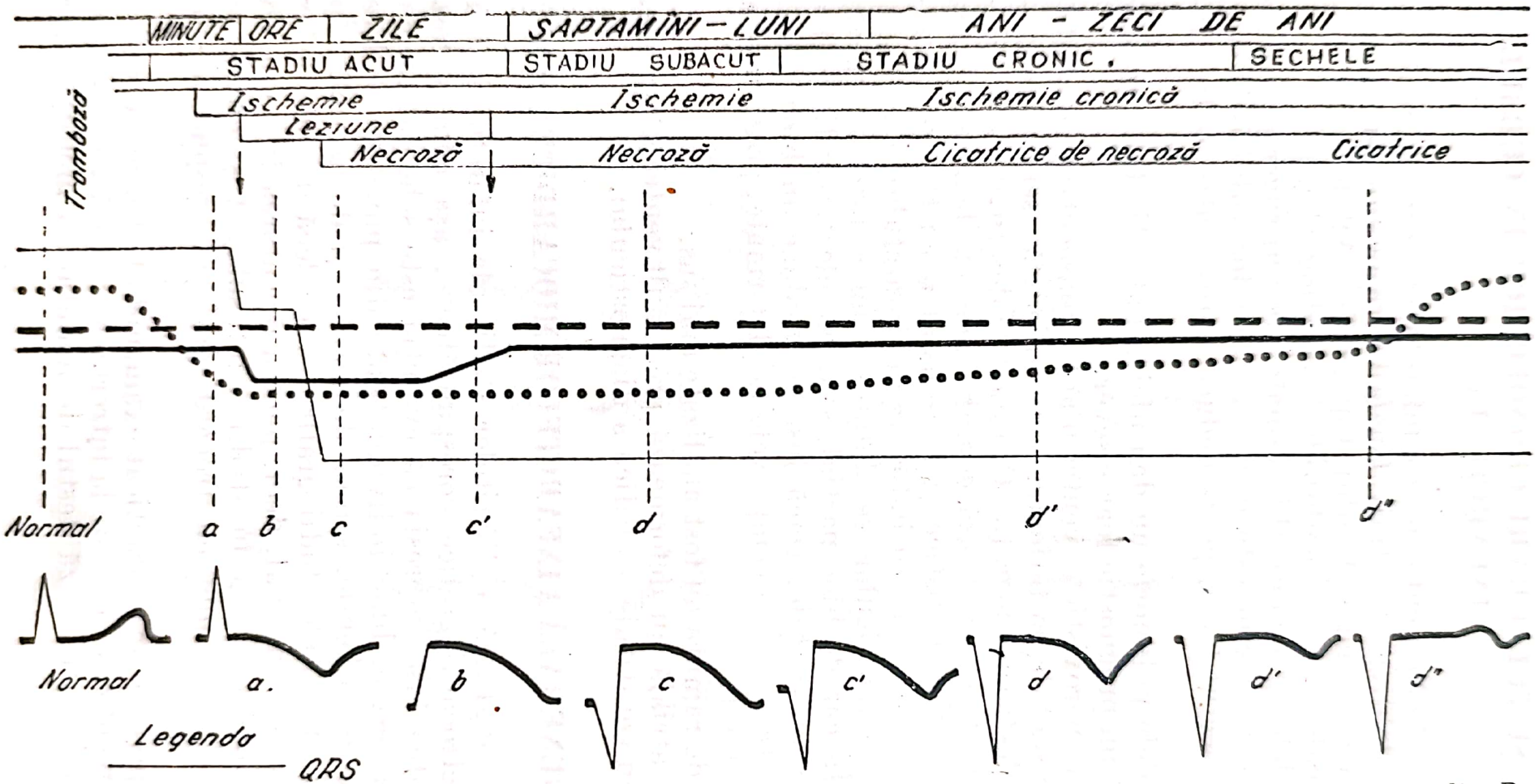

Fig. 180. — *Schema evoluției semnelor directe de infarct miocardic.* Pe figură sînt schematizate diversele componente ale electrocardiogramei și evoluția lor: *QRS* (——), *unda T* (.....), *Segment ST* (----). Linia diastolică (——) Se observă că, atît timp cît se manifestă „curentul de leziune" (între cele două săgeți), linia diastolică este subdenivelată, ceea ce creează o aparență de supradenivelare a *segmentului ST*.

a, *b*, *c* etc. sînt aspectele grafice corespunzătoare diverselor stadii evolutive ale infarctului (vezi detalii în text).

Scanned with OKEN Scanner

— stadiul grafic intermediar cu semne de leziune și necroză, sau chiar

— stadiul grafic evoluat, cînd semnele de leziune au dispărut și persistă doar semnele de ischemie și necroză.

Deci stadiul clinic acut, care durează cîteva ore (atît cît persistă durerea), poate să corespundă tuturor stadiilor grafice: inițial, intermediar sau evoluat.

După această evoluție precipitată, care în cîteva ore duce de la ischemia acută la necroză, urmează stadiul clinic subacut (atît cît persistă sindromul biologic). În acest stadiu persistă de obicei semnele de leziune care evoluează progresiv și dispar în cîteva zile sau săptămîni.

Urmează stadiul cronic, de reparație și cicatrizare, care are o durată foarte prelungită, întinzîndu-se pe luni și chiar ani. În această lungă perioadă de timp, deformările *Q* persistă nemodificate, dar unda *T* poate suferi schimbări evolutive lente, chiar pînă la revenirea la un aspect normal, aceasta este în legătură probabil cu restabilirea unei circulații colaterale și deci cu înlăturarea semnelor de ischemie.

În cazuri cu totul excepționale, aspectul grafic din stadiul intermediar persistă vreme îndelungată. Această tenacitate a semnelor de leziune a fost atribuită unor fenomene de la periferia zonei necrotice, unde anumite fibre miocardice se mențin, cu metabolismul viciat, într-o stare de echilibru instabil, care nu se rezolvă nici spre necroză, nici spre restituție.

Pentru exemplificarea evoluției normale a infarctului, am schematizat în figura 180: stadiile clinice, stadiile grafice, timpul și aspectul evolutiv al semnelor electrocardiografice ale unui infarct antero-apical explorat unipolar în **V3**.

Pe această schemă, diferitele componente ale electrocardiogramei sînt simbolizate astfel:

— linia groasă reprezintă linia diastolică; observăm că atît timp cît se manifestă „curentul de leziune“ (între cele două săgeți) linia diastolică este subdenivelată și ea revine la nivelul ei pe măsură ce efectul curentului de leziune se atenuează și dispare;

— linia întreruptă simbolizează *segmentul ST*. Normal, el se găsește la nivelul liniei diastolice (adică este izoelectric). În timpul în care se manifestă curentul de leziune (între cele două săgeți), *segmentul ST* apare ca supradenivelat, față de linia diastolică;

— linia punctată reprezintă negativarea și evoluția *undei T* sub efectul ischemiei. Observăm că la apariția curentului de leziune, *T* se confundă cu linia diastolică; este perioada în care se înregistrează „unda monofazică“, fără nici un *T* aparent. Apoi,

Scanned with OKEN Scanner

pe măsură ce amplitudinea curentului de leziune se reduce, *T* începe să se degajeze; este perioada în care se înregistrează „unda coronariană Pardee“ cu *T* negativ, opus decalajului *ST*. *Unda T* atinge valoarea ei negativă maximă o dată cu dispariția curentului de leziune. Apoi, modificările evolutive ale *undei T* sînt oprite sau foarte încetinite. Printr-o transformare foarte lentă, în decurs de ani de zile, *unda T* poate să revină spre linia diastolică sau chiar spre valori pozitive.

Linia subțire simbolizează apariția și evoluția *undei Q*. Observăm că ea apare brusc în timpul în care se manifestă curentul de leziune și că, o dată instalată, *unda Q* persistă indefinit.

Privind această schemă mai observăm că evoluția în timp nu este uniformă. La început, în primele ore (sau zile) se produc schimbări mari: este perioada în care se manifestă curentul de leziune, perioadă eminamente instabilă; printr-o succesiune rapidă a evenimentelor patologice se poate ajunge în cîteva ore (uneori chiar mai repede), la imaginea completă a infarctului, cu toate semnele prezente pe același grafic. Ulterior, evoluția este mult încetinită și aceeași imagine persistă vreme îndelungată; uneori definitiv, fără nici o modificare a graficului, alteori cu ușoare modificări ale undei *T*, care tinde să revină spre normal. În orice caz însă, *unda Q* (necroza cicatriceală) persistă indefinit.

În partea de jos a figurii 180 sînt schematizate diversele aspecte ale electrocardiogramei, pornind de la aspectul normal.

a) imediat după ocluzia acută a coronarei se manifestă ischemia acută prin apariția unui *T* ischemic. Această fază durează foarte puțin, așa că de obicei nu este surprinsă în întregistrarea grafică;

b) apariția curentului de leziune a deplasat linia diastolică în jos. De aceea *T* negativ a dispărut, și *segmentul ST* pare supradenivelat. În această fază se înregistrează „unda monofazică“ pură. Dar și ea are o durată foarte scurtă așa că nu o surprindem totdeauna;

c) odată cu constituirea necrozei apare *unda Q*. La cele de mai sus se adaugă pe grafic croșetul inițial negativ de depolarizare *(Q)*. Apoi evoluția continuă repede, dar totuși mai încetinită, și în cîteva zile aspectul se mai modifică; efectele curentului de leziune atenuîndu-se, linia diastolică revine spre poziția ei normală, astfel că supradenivelarea aparentă a *segmentului ST* se atenuează. În aceeași măsură, „*T* ischemic“ începe să se degajeze, și ansamblul *ST-T* capătă aspectul caracteristic de „undă coronariană Pardee“. Împreună cu *unda Q* care o precede, aceasta este cea mai tipică imagine „directă“ a infarctului în faza lui acută. Majoritatea înregistrărilor electrocardiografice făcîndu-se

Scanned with OKEN Scanner

abia după cîteva ore de la constituirea trombozei (sau chiar abia a doua zi), aceasta este de obicei prima imagine electrocardiografică pe care o obținem în clinică;

d) curentul de leziune a dispărut și linia diastolică a revenit la poziția ei; supradenivelarea aparentă a *segmentului ST* nu mai există și *unda T* s-a degajat complet, atingînd valoarea maximă și aspectul cel mai caracteristic de *T* negativ, ischemic, simetric. Din acest stadiu, evoluția grafică se încetinește foarte mult și, luni de zile, nu se mai produce nici o modificare.

d') același aspect ca și în *d*: *Q* necrotic-cicatriceal, *ST* izoelectric urmat de *T* negativ, ischemic. În acest stadiu de cicatrizare, electrocardiograma nu este de prea mare folos pentru urmărirea procesului de vindecare. Mai utile sînt probele biologice: leucograma, V. S.E.

d'') ulterior, timp de ani și chiar zeci de ani, imaginea electrocardiografică rămîne nemodificată, dar uneori se mai observă o evoluție foarte lentă a *undei T*, care tinde să redevină pozitivă. Bineînțeles că *unda Q* persistă indefinit, ca sechelă indelebilă a procesului cicatriceal.

Cunoscînd această schemă evolutivă și semnificația fiziopatologică a fiecărui eveniment electric (*T* simetric = ischemie; *ST* denivelat = curent de leziune; *Q* = necroză-cicatrice), putem aprecia studiul evolutiv în care se află infarctul chiar numai după o singură electrocardiogramă. Bineînțeles că înregistrările repetate zilnic în fazele active ale infarctului sînt foarte utile pentru a urmări evoluția. În orice caz însă, raționamentul și interpretarea graficelor se va face numai în concordanță cu datele clinice și de laborator. Stadiul acut (clinic) corespunde tipurilor din schemă *a*,*b*,*c*,*c'*. Am văzut că tipurile *a* și *b* fiind foarte precoce și prea efemere, nu sînt prea des observate. De obicei, în stadiul acut se înregistrează tipul *c* sau tipul *c'*. Stadiul subacut (clinic) corespunde tipurilor *c'* și *d*, iar stadiul cronic, tipurilor *d*, *d'*, *d''*. Fiecare dintre aceste tipuri grafice are o valoare certă pentru aprecierea vîrstei infarctului. Mai ales prezența fenomenelor curentului de leziune (denivelările aparente *ST*) indică precis că infarctul se află încă într-o fază activă (tipurile *b*,*c*,*c'*). Cînd însă electrocardiograma a ajuns la tipul *d*, valoarea ei ca factor de apreciere a evoluției anatomice scade foarte mult, căci același aspect poate să persiste vreme îndelungată. În aceste stadii de vindecare sînt mai valoroase criteriile clinice și semnele de laborator pentru urmărirea evoluției. Ulterior, în stadiile foarte tardive, persistența indefinită a *undei Q* are mare valoare, căci permite un diagnostic retrospectiv, chiar multă vreme după accidentul acut.

Scanned with OKEN Scanner

DIAGNOSTICUL INFARCTULUI MIOCARDIC

Prezența tabloului clinic de infarct miocardic ridică unele probleme de mare importanță practică: diagnosticul pozitiv al infarctului, precizarea întinderii lui și a stadiului în care se află și, accesoriu, a localizării topografice.

Din cele arătate mai sus rezultă că electrocardiograma răspunde la toate aceste întrebări.

Diagnosticul pozitiv se poate face cu certitudine cînd apar semnele electrocardiografice directe în oricare din conduceri. Semnele electrocardiografice indirecte, deși foarte sugestive, nu au aceeași valoare patognomonică. În acest caz, numai aspectul evolutiv va permite afirmarea diagnosticului. Majoritatea infarctelor se traduc cu semne directe în cel puțin una din conducerile uzuale (standard sau precordiale), așa că diagnosticul pozitiv este relativ ușor de făcut.

Un aspect electrocardiografic normal sau necaracteristic în conducerile standard, nu exclude diagnosticul de infarct. Problema nu poate fi rezolvată fără cercetarea conducerilor precordiale și unipolare ale membrelor.

Dificultățile mari în stabilirea diagnosticului electrocardiografic sînt reprezentate de: blocul de ramură, tahicardia ventriculară și ritmul idio-ventricular (din blocul complet). Aceste tulburări care indică leziuni grave, recunosc drept cauză frecventă ischemia miocardică. Deci, coincidența lor cu tabloul clinic al infarctului este foarte suspectă și impune măsurile terapeutice cele mai riguroase.

Întinderea infarctului se apreciază cel mai bine în conducerile precordiale. Cu cît semnele directe se observă într-un număr mai mare de precordiale, cu atît infarctul are o extindere anatomică mai mare. Acest argument nu este valabil pentru semnele indirecte. După cum se vede din fig. 181, cu cît infarctul din zona proximală este mai întins, cu atît influențează un număr mai mare de precordiale. Un infarct din zona distală însă, poate influența un număr mare de conduceri precordiale, chiar dacă este limitat.

Stadiul evolutiv al infarctului se apreciază electrocardiografic prin interpretarea fiziopatologică a semnelor electrice constatate. Fiecare modificare electrocar-

Fig. 181. — *Diagnosticul de întindere al infarctului miocardic*:
a — infarctul anterior dă semne directe într-un număr cu atît mai mare de conduceri precordiale, cu cît este mai întins;
b — infarctul posterior poate să dea semne indirecte într-un număr mare de conduceri precordiale, chiar dacă este mai puțin întins.

Scanned with OKEN Scanner

Fig. 181 — vezi legenda în pag. 326.

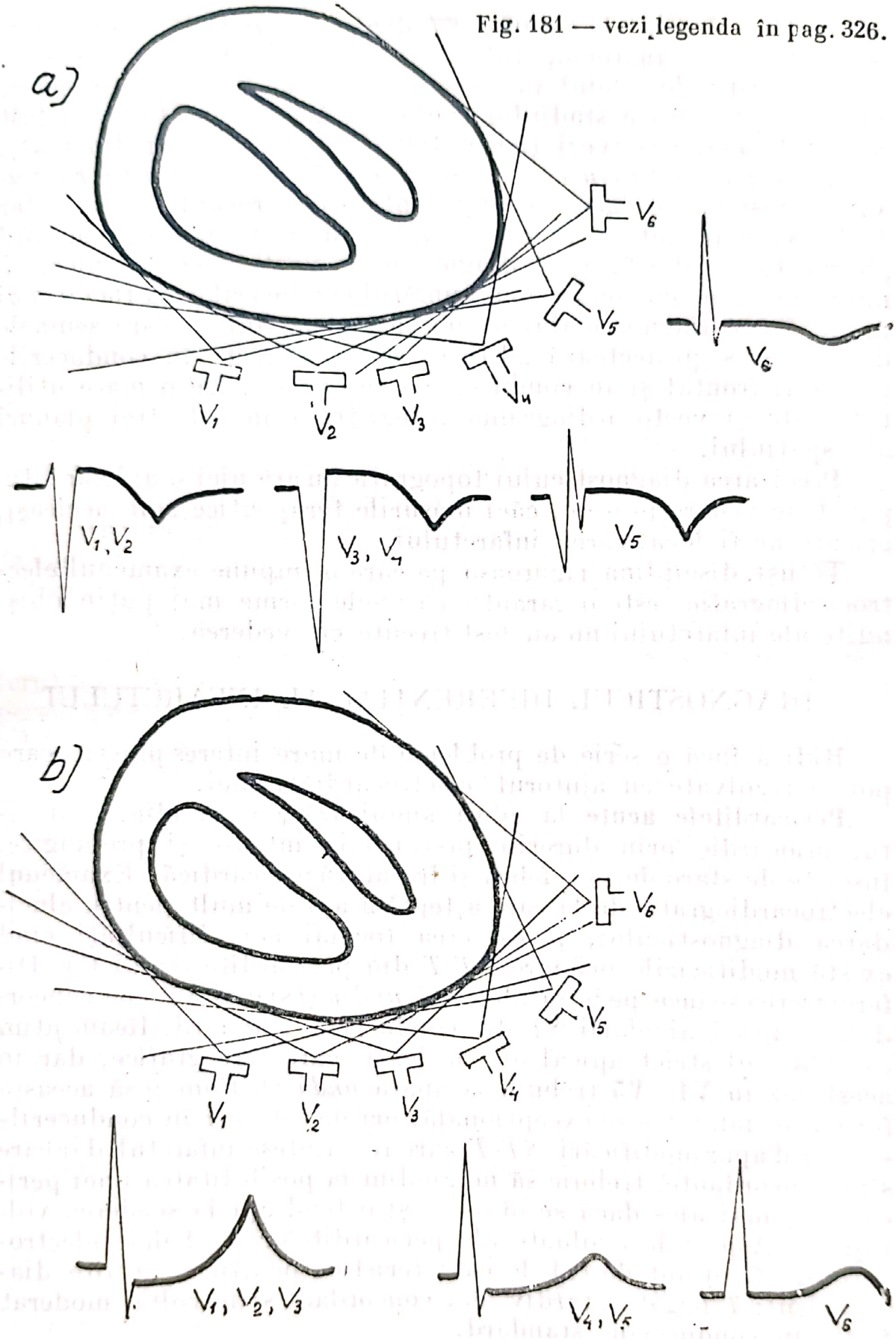

Scanned with OKEN Scanner

diografică: *T* simetric-ascuțit, *ST* denivelat, *unda Q*, are un substrat fizio- și anatomopatologic: ischemie, leziune, necroză. Deci apariția lor, felul în care se asociază, permit o apreciere destul de precisă a stadiului evolutiv. Aceste probleme au fost analizate mai sus (vezi figura 180 și explicațiile ei din text).

Diagnosticul topografic al infarctului constituie o cucerire interesantă a electrocardiografiei, dar fără prea mare interes practic. După cum am văzut la paragraful „forme topografice", acest diagnostic se poate face de obicei cu multă precizie, cu condiția ca numărul conducerilor să fie cît mai mare. Baza diagnosticului o constituie modul în care semnele de infarct se proiectează „direct" sau „indirect" în conducerile planului frontal și în conducerile precordiale. De o mare utilitate este și vectocardiograma înregistrată în cele trei planuri ale spațiului.

Precizarea diagnosticului topografic nu are nici o aplicare din punct de vedere practic, căci măsurile terapeutice sînt aceleași, oricare ar fi localizarea infarctului.

Totuși, disciplina riguroasă pe care o impune examenul electrocardiografic, este o garanție că unele forme mai puțin obișnuite ale infarctului nu au fost trecute cu vederea.

DIAGNOSTICUL DIFERENȚIAL AL INFARCTULUI

Ridică încă o serie de probleme de mare interes practic, care pot fi rezolvate cu ajutorul electrocardiogramei.

Pericarditele acute la adult simulează uneori clinic infarctul miocardic prin durerile precordiale intense și prelungite, însoțite de stare de șoc, febră și frecătură pericardică. Examenul electrocardiografic de la care așteptăm așa de mult pentru elucidarea diagnosticului, poate crea tocmai aci dificultăți, cînd există modificările primare *ST-T* din pericardite (tipul C). Diferențierea se face pe baza absenței *undei Q* și mai ales pe concordanța supradenivelării *ST* din conducerile standard. Reamintim că infarctul strict apical are aceleași caractere grafice, dar în acest caz în V4—V5 trebuie să apară *unda Q*. Cum însă această formă de infarct este excepțională, ori de cîte ori în conducerile standard apar modificări *ST-T* care reamintesc infarctul, dar care sînt concordante, trebuie să ne gîndim la posibilitatea unei pericardite, mai ales dacă se observă și o tendință la scăderea voltajului. Aspectele evoluate ale pericarditelor (sechelele electrocardiografice) sînt destul de caracteristice pentru a permite diagnosticul: *T* negativ, tardiv, dar concordant și de voltaj moderat în toate conducerile standard.

Scanned with OKEN Scanner

Embolia pulmonară masivă creează un sindrom clinic dramatic, cu stare de șoc pronunțată și cu fenomene de insuficiență acută a inimii drepte. Și aci intră în discuție infarctul miocardic, atît din cauza semnelor clinice, cît și a semnelor electrocardiografice. Sindromul electrocardiografic al „cordului pulmonar acut" constituie o entitate care merită o dezvoltare mai amplă. El se explică prin două mecanisme: 1) supraîncărcarea acută cu dilatarea cavităților drepte; 2) fenomene de insuficiență coronariană acută cu reacție ischemică a ventriculului drept prin reflexe vagale cu punct de plecare pulmonar (reflex pulmo-coronarian). Ambele mecanisme se reflectă în aspectul grafic și în fazele evolutive ale electrocardiogramei.

În stadiul acut se constată: *P* II și *P* III amplu de tip „*P* pulmonar" precum și modificări *QRS*, cu *S* I (*S*II) și *Q*III. Aceste modificări sînt atribuite dilatării cavităților drepte și rotațiilor în spațiu a vectocardiogramei. Tot în acest stadiu apar modificări primare *ST-T* caracteristice; *ST* I (*ST* II) subdenivelat și *ST* III ușor supradenivelat, urmate în toate conducerile de *T* ischemic, de sens opus denivelării *ST* (fig. 182). În precordiale, *T* negativ ischemic asupra ventriculului drept (**V2, V3**). Aceste modificări sînt atribuite reacției ischemice a ventriculului drept.

Evolutiv, semnele electrocardiografice se remarcă prin caracterul lor extrem de fugace: în cîteva ore denivelările *ST* dispar și persistă numai un *T* negativ în **C III** și în **V2** și **V3**. Apoi, în cîteva zile (săptămîni) *T* negativ se șterge și dispar chiar și modificările *QRS* (*S* I, *Q* III).

Alterațiile electrocardiografice din stadiul acut impun diagnosticul diferențial cu infarctul posterior. Analiza grafică arată că asemănarea este numai aparentă, căci elementele diferențiale sînt numeroase:

— *P* „pulmonar" nu există în infarctul posterior;

— *S* I nu există în infarctul posterior;

— conducerea a II-a seamănă cu conducerea I în caz de cord pulmonar, pe cînd în infarctul posterior, conducerea a II-a seamănă cu conducerea a III-a;

— în precordiale (**V2, V3**) unda *T* este negativă în caz de cord pulmonar, pe cînd în infarctul posterior ea este pozitivă;

— evolutiv, semnele sînt mult mai fugace în cordul pulmonar și chiar *Q* III dispare în cîteva zile, pe cînd în infarctul posterior *Q* III constituie o sechelă definitivă;

— în unele cazuri persistă *T* negativ în **C III** și în **V2, V3**, ceea ce denotă că reacția ischemică a ventriculului drept nu a fost complet reversibilă și că se instalează fenomene coronariene cronice.

Scanned with OKEN Scanner

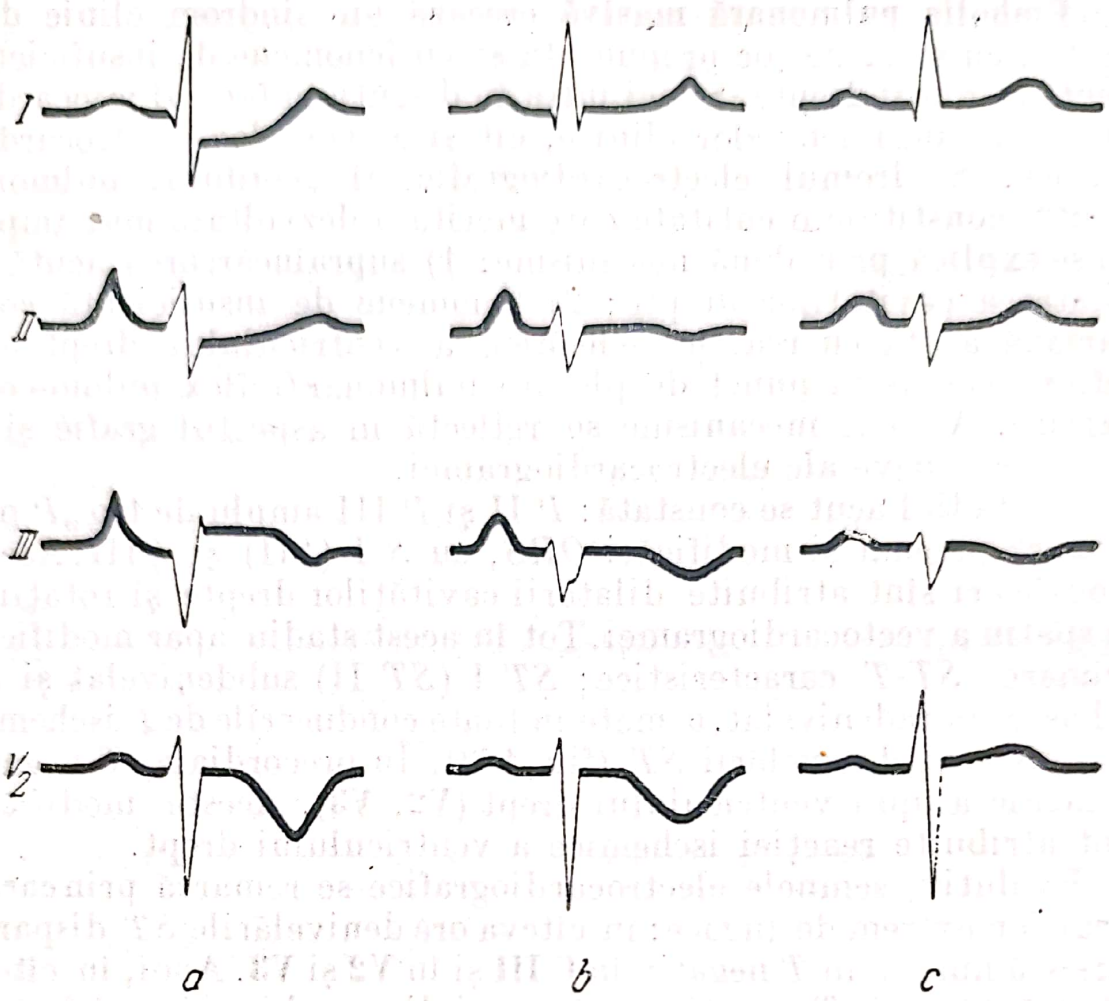

Fig. 182. — *„Inima pulmonară" acută.* Semnele electrocardiografice ale „inimii pulmonare" acute consecutiv unei embolii pulmonare masive. *a* — stadiul acut inițial: semnele electrocardiografice simulează un infarct posterior; *b* și *c* — modificările evolutive (vezi detalii în text).

ANGORUL. INSUFICIENȚA CORONARIANĂ CRONICĂ. STĂRILE DE PREINFARCT (iminență de infarct)

Acestea constituie un vast capitol al patologiei coronarelor cu simptome clinice foarte apropiate de cele ale infarctului. Elemente electrocardiografice clare de diagnostic diferențial cu infarctul ar fi foarte utile în acest caz, dar ele nu apar totdeauna. Se știe că fenomenele coronariene joacă un rol fundamental în patologia miocardului. Diversitatea determinărilor consecutive ischemiei cronice, intensitatea fenomenelor ischemice, localizarea lor, degenerescențele miocardice, constituie tot atîți factori care explică diversitatea semnelor electrocardiografice. Este

Scanned with OKEN Scanner

ușor de înțeles că, după cum ischemia interesează în special anumite fibre sau zone miocardice, se pot realiza modificările electrocardiografice cele mai diverse: blocuri atrio-ventriculare, blocuri de ramură, tahicardii paroxistice etc.

Teoretic, ischemia difuză interesează mai ales straturile profunde subendocardice. Deci, atît timp cît procesul ischemic nu este localizat și ischemia nu interesează suprafața epicardică, semnele electrocardiogratice se mențin la un anumit grad, care permite diagnosticul de ischemie difuză, adică de insuficiență coronariană. Sînt modificări primare *ST-T* de tip concordant care reamintesc semnele indirecte ale infarctului (fig. 137, 179) și care apar în toate conducerile standard și precordiale, fără nici o discordanță. Uneori ischemia se lateralizează spre stînga sau spre dreapta și atunci apare o discordanță. Aceste aspecte erau considerate în electrocardiografia empirică drept semne de insuficiență coronariană stîngă sau dreaptă. Numeroase cazuri anatomo-clinice au confirmat justețea acestor observații, atît în ce privește ischemia difuză, cît și ischemia lateralizată. Totuși, ele fiind prea banale ca aspect, nu li se poate conferi o specificitate etiologică decît în anumite cazuri: cînd apar sau se accentuează după un efort; cînd apar sau se accentuează în cursul unei crize de angor și apoi cedează sau se atenuează la repaus și sub efectul trinitrinei. Prin proba de efort, sau alte probe de hipoxidoză, se urmărește a se realiza experimental condiții asemănătoare cu ale angorului, pentru evidențierea tulburărilor coronariene latente. Cum însă această probă nu este lipsită de pericol (incidente sau chiar accidente) este preferabil să nu facem apel la ea acolo unde bănuim că există fenomene coronariene. Oricum, semnele arătate mai sus, analizate în strînsă corelație cu clinica, sînt destul de sugestive pentru a atrage atenția asupra coronarelor și a impune toate măsurile terapeutice de prevenire a accidentului major: tromboza coronariană. Evoluția ulterioară, atît clinică cît și electrocardiografică, va arăta dacă procesul s-a oprit la stadiul de insuficiență coronariană sau dacă a evoluat spre constituirea unui focar de necroză (fig. 183). Aceste probleme au fost bine studiate, în publicații recente, de autorii sovietici și de școala medicală romînească. Din toate aceste studii rezultă că diagnosticul de insuficiență coronariană, de stare de preinfarct sau de iminență de infarct se poate face cu condiția unei strînse colaborări între clinică și examenul electrocardiografic.

Diagnosticul electrocardiografic al **formațiunilor tumorale** ale inimii dovedește încă o dată necesitatea colaborării dintre clinică și laborator. Orice formațiune tumorală din miocard (tumoare primitivă sau metastatică, chist, gomă, abces etc.),

Scanned with OKEN Scanner

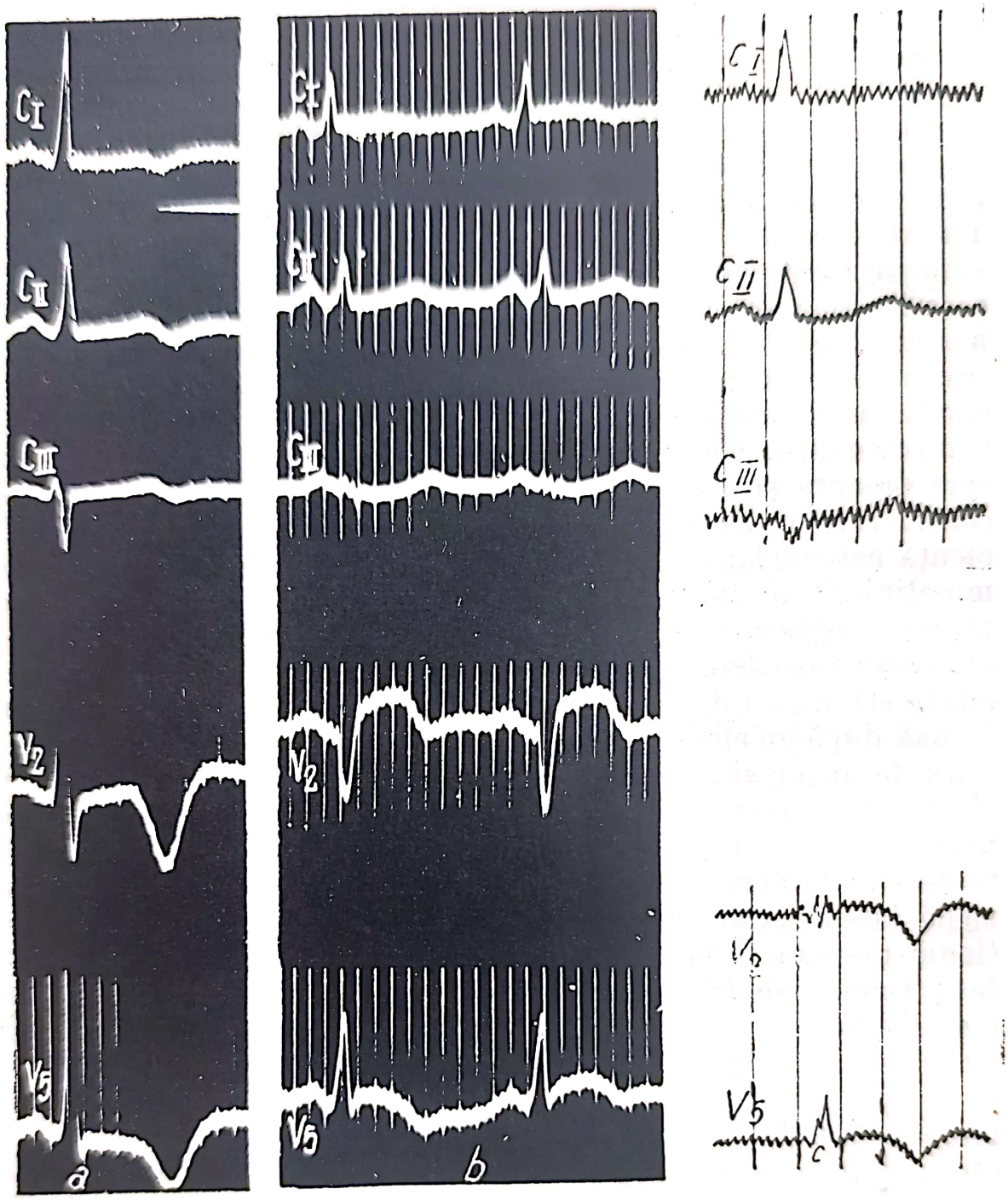

Fig. 183. — *Constituirea unui infarct antero-apical.*

a — *T* ischemic în C I și în precordiale. Aspectul electrocardiogramei împreună cu simptomele clinice, au permis diagnosticul de stare de „preinfarct";

b — în ziua următoare, apariția semnelor directe de infarct în C I și în precordiale;

c — același caz după 4 luni. În standard, aspect aproape normal, la un examen superficial; în realitate *T* III ischemic-pozitiv, contrastînd cu *T* I izoelectric. În precordială: *QRS* deformat, *T* ischemic.

Scanned with OKEN Scanner

chiar și o cicatrice traumatică, o sufuziune sanguină după un traumatism toracic, toate aceste cauze diverse realizează semne electrocardiografice de localizare „în focar" cu toate elementele cunoscute: *undă Q*, *undă ST-T* monofazică, *undă T* negativă etc. După localizarea procesului, aceste semne electrocardiografice se proiectează „direct" sau „indirect" în diversele conduceri, ceea ce permite diagnosticul topografic, dar nu ne dă nici o relație asupra etiologiei sindromului electrocardiografic. Analizate numai din laborator, aceste cazuri se confundă mai totdeauna cu un infarct miocardic.

Insistăm deci din nou asupra necesității unei colaborări permanente dintre laborator și clinică. Chiar și semnele electrocardiografice cele mai tipice, semne așa de sugestive ca ale infarctului miocardic, nu prezintă o specificitate etiologică absolută. Electrocardiograma este o probă de laborator de primă importanță pentru diagnosticul infarctului miocardic, dar ea trebuie obligatoriu integrată în ansamblul clinic, fără de care se expune la erori de diagnostic.

Scanned with OKEN Scanner

Capitolul al XI-lea

ALTE MODIFICĂRI ALE ELECTROVENTRICULOGRAMEI

COMPLEXE MICI; AMPLITUDINE JOASĂ A UNDELOR; MICROVOLTAJE

Atunci cînd unda principală a *complexului QRS* nu depășește 0,5 milivolt în nici o conducere standard și 0,65 milivolt în nici o conducere precordială, spunem că electrocardiograma prezintă *microvoltaj* adică: unde electrocardiografice de amplitudine joasă.

Cînd modificările se observă numai în conducerile standard, spunem că electrocardiograma are *complexe mici în conducerile standard*, iar cînd amplitudinea joasă se observă numai în precordiale, vom spune că electrocardiograma are *complexe mici în conducerile precordiale*.

ASPECTE GRAFICE; SEMNIFICAȚIA ELECTROFIZIOLOGICĂ

Pentru a putea înțelege aspectele grafice trebuie să arătăm cauzele electrofiziologice care produc o scădere a voltajului undelor electrocardiografice în conducerile standard, precordiale sau în toate conducerile.

1. *Cauzele pur vectoriale* explică unele complexe mici din conducerile standard. Cînd *bucla vectorială QRS* este situată în planul sagital și are dimensiunile ei maxime dirijate antero-posterior, *vectorii principali QRS* fiind perpendiculari pe planul frontal nu au nici o expresie în conducerile standard. Cînd *bucla vectorială P* și *bucla vectorială T* se situează în spațiu într-un plan apropiat de planul buclei *QRS*, *undele P* și *T* apar și ele de voltaj

Scanned with OKEN Scanner

redus în planul frontal, adică în conducerile standard. Cum însă aceasta nu este obligatoriu în conducerile standard se observă destul de des, concomitent cu *QRS* de voltaj redus, *unde P* și *T* de amplitudine normală. Deplasările în spațiu ale vectocardiogramei nu influențează prea mult conducerile unipolare precordiale, astfel încît, în toate aceste cazuri, electrocardiograma în precordiale păstrează un aspect normal.

2. *Cauzele extramiocardice*. Manifestările electrice care își au originea în miocard, trebuie să străbată mediile conducătoare ale corpului pentru a ajunge la electrozii aplicați pe tegumente. Cauze variate extramiocardice pot modifica această transmitere de potențial electric la suprafața corpului.

Prezența de lichid în pericard favorizează scurt-circuitări în jurul inimii și deci pierderi importante de potențial. În general procesele pericardice (pericarditele adezive) determină complexe ventriculare mici în toate conducerile standard și precordiale. Dat fiind că de multe ori regiunea atriilor nu este prea mult interesată în procesul pericardic, se întîmplă destul de des ca *unda P* să păstreze o amplitudine normală.

Infiltrația edematoasă a țesuturilor din jurul inimii (mediastin, plămîni, pleure) sau a țesuturilor periferice (edemul subcutanat) produce de asemenea scurt-circuitări și rezistențe electrice crescute, cu pierderi de potențial. Rezultă microvoltaje în toate conducerile (standard și precordiale), care de data aceasta interesează, atît complexul ventricular, cît și *unda P*. Pierderile de potențial fiind mai importante la periferie, microvoltajul este mai bine exprimat în conducerile standard decît în precordiale.

Rezistența electrică crescută a tegumentelor provoacă de asemenea microvoltaje mai accentuate la periferie (conducerile standard) decît în vecinătatea inimii (precordiale).

În schimb însă, unele cauze toracice (emfizemul pulmonar, deformările cutiei toracice) depărtează electrodul explorator de inimă și deci reduc în aceeași proporție voltajele undelor în precordiale, fără a influența prea mult amplitudinea din conducerile standard.

3. *Cauzele miocardice*. Pierderile de potențial electric care se produc chiar în miocard, denotă leziuni miocardice grave. Deci, în aceste cazuri, complexele mici indică și alterații morfologice importante. Modificările electroventriculogramei nu sînt însă obligatoriu asociate cu *unde P* joase, căci există oarecare autonomie în patologia atriilor. De asemenea, de la caz la caz, voltajul poate să fie redus în toate conducerile sau numai în conducerile standard. Mecanismele care produc pierderi de potențial în miocard sînt:

Scanned with OKEN Scanner

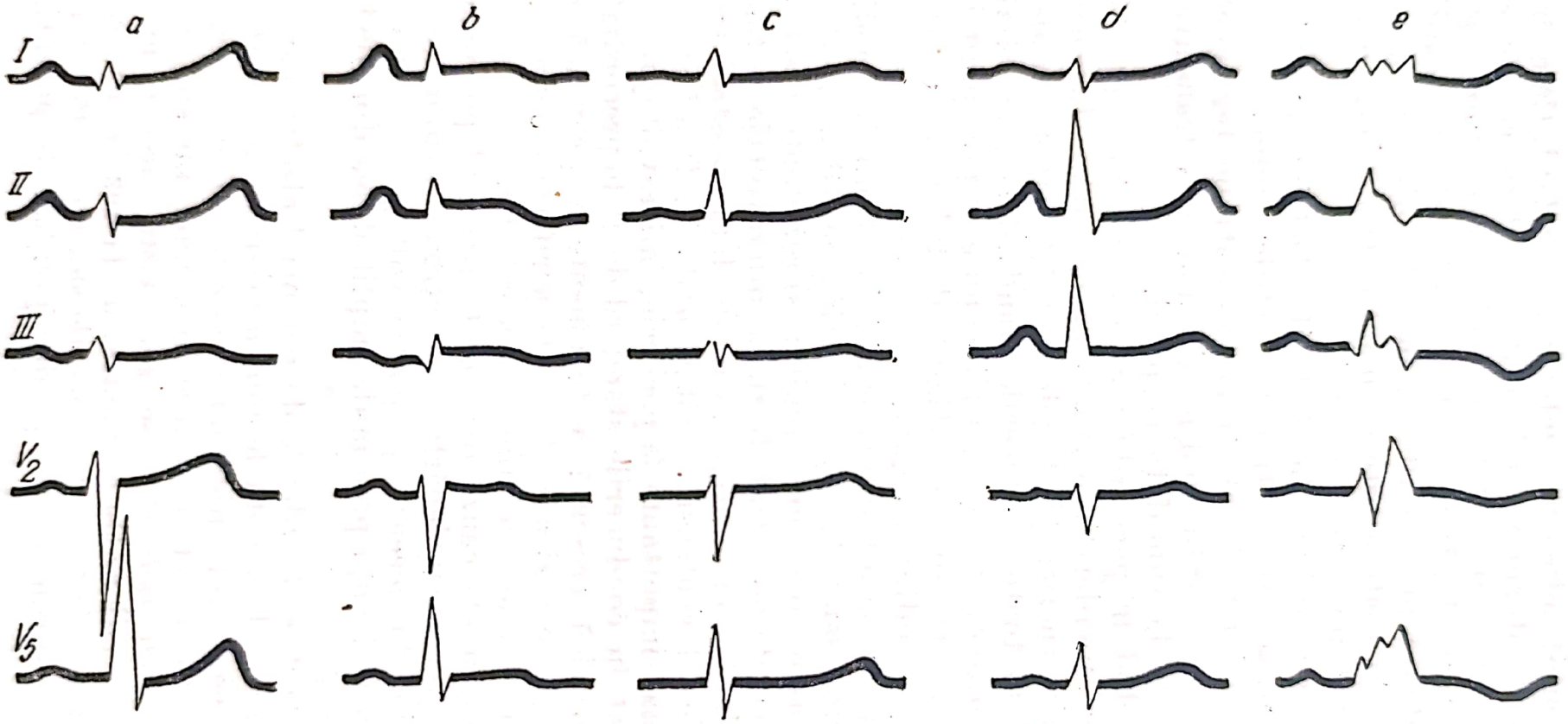

Fig. 184. — *Complexe mici*: *amplitudine joasă a undelor*; *microvoltaje*. Schema diverselor aspecte grafice în conducerile standard și precordiale.

a — anomalie de poziție a vectocardiogramei (vezi fig. 185).

b — se observă, pe lîngă complexele mici, modificări primare de tip concordant, care indică leziuni difuze epicardice (pericardită);

c — aspect „în miniatură" a întregii electrocardiograme: pierderi de potențial periferice;

d — complexe mici, mai ales în precordiale: pierderi de potențial în jurul inimii (cauze toracice);

e — deformări mari ale complexelor de tip „bloc de arborizație": leziuni miocardice grave.

Scanned with OKEN Scanner

— procese biochimice alterate (și deci procese electrice viciate) prin leziuni grave ale fibrelor miocardice (miocardite grave);

— anulări reciproce de potențiale electrice prin anomalii de conducere intraventriculară (blocaje de ramură bilaterale, blocaje de arborizații, dilatări mari ale cavităților ventriculare);

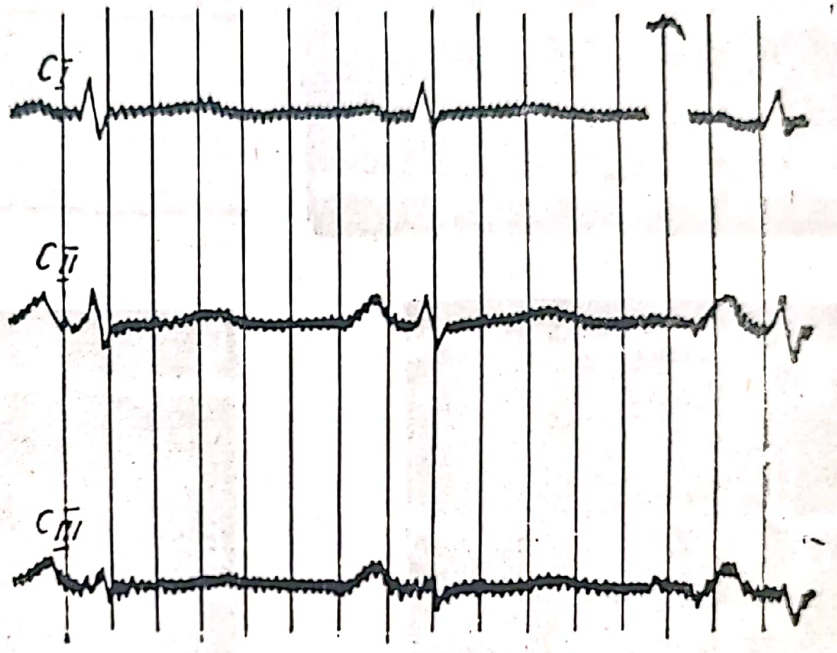

Fig. 185.— Aspectul *RS* I, *RS* II, *RS* III, sugerează ipoteza unei poziții anormale a vectodiagramei ventriculare (inimă basculată cu „vîrf înapoi"). Interpretare: microvoltaj de poziție cu vectodiagrama perpendiculară pe planul frontal.

— pierderi de potențiale care în mod normal participă la amploarea vectorului principal *QRS* (ceea ce se întîmplă în unele infarcte miocardice din cauza fenomenului de „gaură electrică").

În toate aceste cazuri se creează condițiile electrofiziologice care, o dată cu scăderea voltajului, produc și alterații morfologice importante ale complexelor ventriculare.

Aspectele grafice care rezultă din diversele cauze arătate mai sus pot fi sistematizate aproximativ ca în figura 184. Atragem atenția că înainte de a admite un microvoltaj, să ne asigurăm că aparatul a fost bine etalonat (1 milivolt = 1 cm).

a) *complexe QRS* mici numai în conducerile standard, cu *unde P* și *T*, aspect normal. Precordialele de aspect normal. Aceste tipuri sînt explicate printr-o anomalie de poziție a vectocardiogramei, și de obicei nu au semnificație patologică (fig. 185);

b) complexe ventriculare mici în toate conducerile, dar mai ales în standard, cu *unde P* de aspect normal. Se observă în pericarditele exsudative, dar și în pericarditele adezive;

c) microvoltaje în toate conducerile standard și precordiale, interesînd întreaga electrocardiogramă (*P* și *QRST*) fără alte modificări morfologice importante. Cauze extracardiace: infiltrație edematoasă a țesuturilor, rezistență cutanată mare etc;

Scanned with OKEN Scanner

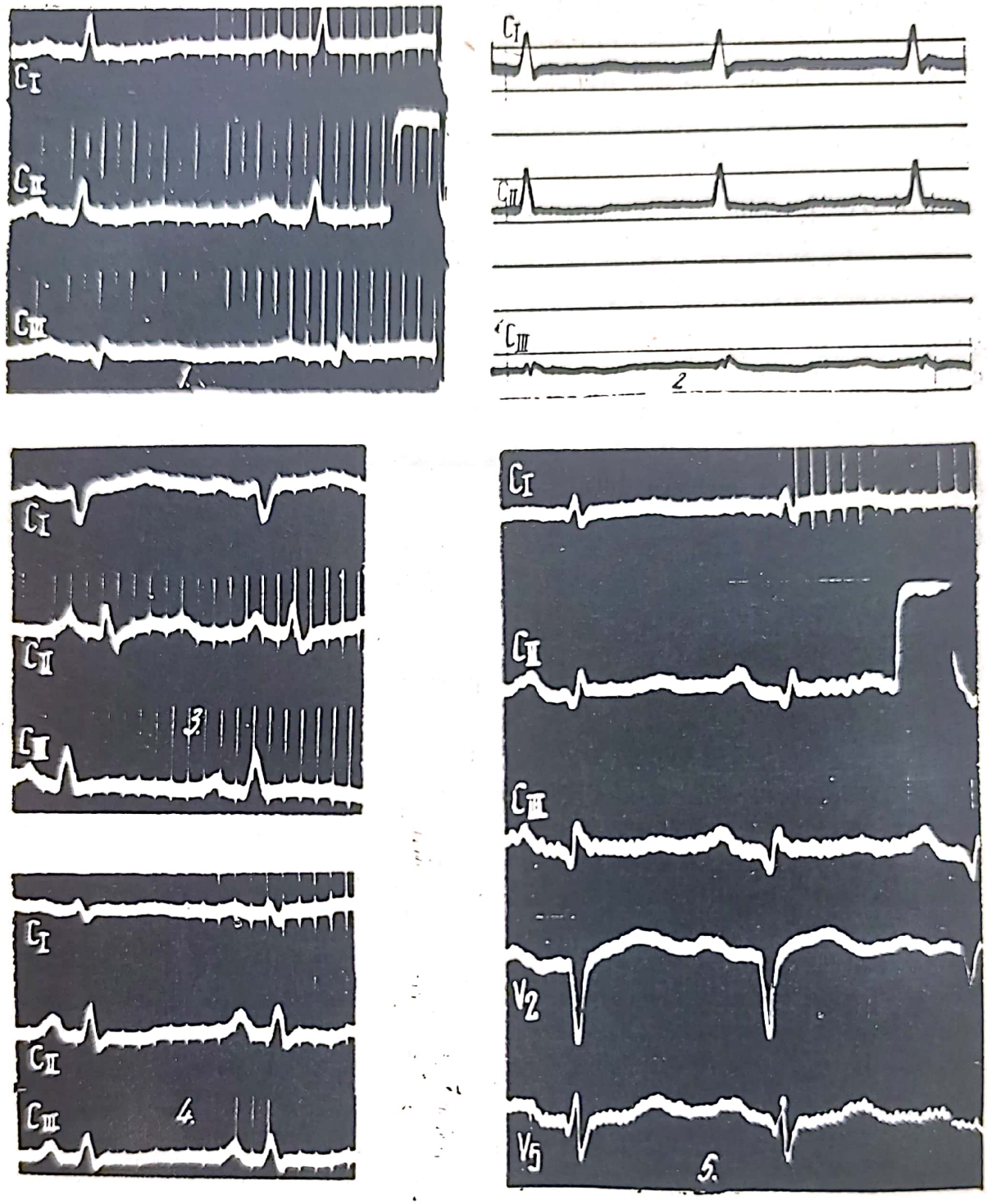

Fig. 186.— *Câteva exemple de microvoltaje. 1* — aspect „în miniatură" a întregii electrocardiograme; fără nici o altă modificare. Interpretare: pierderi de potențial periferice (rezistență cutanată crescută?);

2 — fibrilație atrială, voltaj mic, semne de leziuni miocardice difuze (modificări primare *ST-T* de tip concordant). Bolnav cu insuficiență tiroidiană;

3 — microvoltaj, deviație dreaptă a axei *QRS*. Interpretare: pierderi de potențial în jurul inimii (toracice). Bolnav cu scleroemfizem pulmonar;

Scanned with OKEN Scanner

4—complexe mici în conducerile standard și în precordiale. Bolnav cu insuficiență cardiacă congestivă;

5 — complexe mici cu izo-difazism *QRS*. Modificări primare *ST-T* de tip concordant, indicînd leziuni miocardice difuze. Bolnav cu insuficiență cardiacă în stare de anasarcă.

d) complexe ventriculare mici în conducerile precordiale, cu aspecte normale în conducerile standard. Cauze pur toracice: emfizem pulmonar, deformări ale toracelui etc;

e) complexe ventriculare mici în toate conducerile, dar mai ales în standard cu alterații morfologice importante ale complexelor. Ele traduc leziuni miocardice grave: miocardite difuze grave, tulburări de conduceri intraventriculare, sechele de infarct miocardic etc.

După cum vom vedea la descrierea diverselor forme clinice, în multe cazuri diversele mecanisme arătate se combină și deci aspectele grafice își pierd individualitatea.

FORME CLINICE

În unele afecțiuni, complexele electrice de voltaj redus fac parte din tabloul clinic (fig. 186).

În *insuficiențele tiroidiene*, microvoltajul reprezintă un element de valoare în sprijinul diagnosticului. Aspectul cel mai caracteristic apare în cursul bradicardiei sinuzale sau al bradiaritmiei prin fibrilație atrială, cu microvoltaj interesînd toate undele electrocardiografice. Pierderile de potențial pot fi explicate prin diverse cauze: extracardiace (edeme, rezistențe cutanate), pericardice (transsudate probabile în unele cazuri de mixedem), dar și miocardice (infiltrații ale fibrelor, leziuni miocardice). Leziunile miocardice își au expresia electrocardiografică în fibrilația atrială și în modificările primare *ST-T*. Dacă tratamentul a fost aplicat la timp, toate alterațiile electrocardiografice (microvoltajul, fibrilația, modificările *ST-T*) retrocedează progresiv, concomitent cu ameliorarea aspectului clinic.

În *pericardite*, microvoltajul nu este constant și nu interesează decît complexul *QRST*. *Undele P* păstrează o amplitudine normală. Celelalte semne electrocardiografice ale pericarditelor (modificările primare *ST-T* de tip C) nu sînt dependente de acestea, avînd explicația și evoluția lor proprie. Totuși, uneori ele se asociază cu microvoltajul, ceea ce le conferă în conducerile standard un aspect absolut caracteristic. În unele cazuri microvoltajul este foarte pronunțat, ceea ce poate fi în legătură cu una din următoarele cauze: pierderi de potențial extracardiac (edeme, anasarcă), pierderi de potențial

Scanned with OKEN Scanner

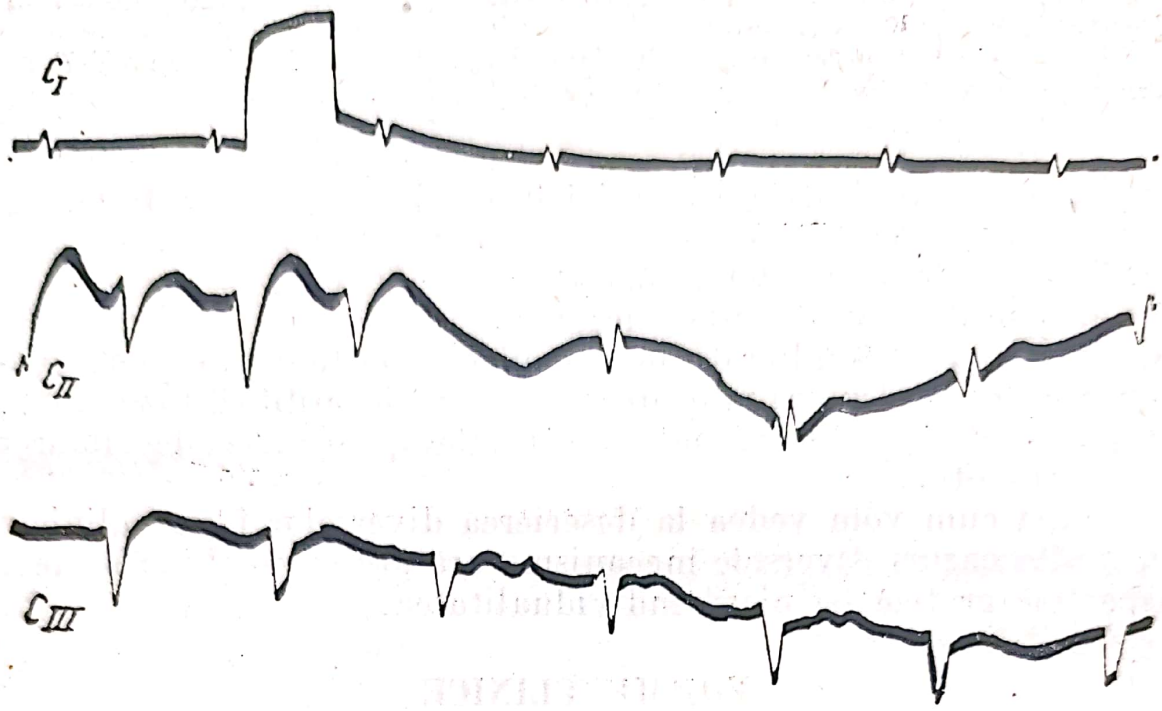

Fig. 187. — *Electrocardiogramă înregistrată la o inimă agonică.* Se observă microvoltajul. În **C II**, scurt acces de tahicardie ventriculară.

pericardice (exsudat abundent), pierderi de potențial intramiocardice (leziuni miocardice într-o pancardită).

În *afecțiunile miocardice*, complexe mici capătă o semnificație specială, variabilă de la caz la caz, dar ele nu trebuie interpretate ca un semn de slăbire a fibrei miocardice. După cum știm, nu există nici un raport între puterea contracției și mărimea undei electrocardiografice. Ar fi o mare greșeală a trage vreo concluzie asupra „slăbiciunii" fibrei miocardice numai după „micimea" undei electrocardiografice.

În unele *insuficiențe cardiace (asistolii)* există totuși complexe mici. Explicațiile sînt și aci multiple: anasarca și edemul periferic, transsudatele din seroasele toracice (hidropericard, hidrotorax), apoi pierderile de potențial miocardice posibile prin diversele mecanisme arătate mai sus (fig. 187). O cauză frecventă o constituie în special dilatarea cardiacă (inima bovină), căci potențialele electrice care se manifestă simetric în toate direcțiile (inimă „sferoidală") se anihilează, și în conducerile standard se înregistrează complexe mici, cu tendință la izodifazism al *complexului RS*. În aceste cazuri, în conducerile unipolare (precordiale), complexele — deși deformate — păstrează voltaje normale.

În unele *tulburări de conducere intraventriculară (tip „bloc de arborizație"*) complexele sînt lărgite și de voltaj redus în stan-

Scanned with OKEN Scanner

dard, pe cînd în precordiale voltajul undelor electrocardiografice este menținut.

În unele *infarcte miocardice*, mai ales în infarctele repetate, *complexele QRS* apar deformate și de voltaj redus în conducerile standard.

MODIFICĂRI DE DURATĂ Q—T

Intervalul de timp *Q—T* reprezintă durata sistolei electrice și este în funcție de durata depolarizării și repolarizării ventriculare. Durata depolarizării (durata *QRS*) este modificată în unele stări patologice (tulburări de conducere pe fascicul sau pe ramuri) dar, în afară de aceste cazuri precise, *QRS* are o durată remarcabil de fixă. Oricare ar fi frecvența ritmului, la un același individ nu se observă variații de durată *QRS* mai mari de ± 0,01 secundă. În opoziție cu această fixitate a depolarizării, repolarizarea prezintă mari variații de durată, în raport cu alura ventriculară. Am arătat în capitolul al III-lea formula după care se stabilește durata standard a *intervalului Q—T*, în funcție de frecvența ritmului. Autorii sovietici, care au studiat în amănunt aceste probleme, au stabilit și un indice sistolic (Foghelson și Cernogorov), dat de raportul procentual al duratei *Q—T* față de durata ciclului cardiac. Observațiile lor clinice au stabilit că există o legătură între durata *Q—T* și starea funcțională a miocardului. În caz de slăbire a contracțiilor cardiace, durata *Q—T* crește, pentru ca o dată cu ameliorarea travaliului cardiac să revină la normal. Valoarea practică constă în faptul că o electrocardiogramă cu aspect normal poate să ascundă unele semne de deficiență funcțională a miocardului, puse în evidență prin calcularea duratei *Q—T* și a indicelui sistolic. Dăm mai jos formula pe care am utilizat-o pentru calcularea duratei *Q—T* standard în funcție de alura ventriculară.

$$s = K\sqrt{p} \quad \text{(formula Bazett)}$$

în care *s* este durata *Q—T*, *p* durata ciclului cardiac (adică durata *R—R*) și *K* o constantă (la bărbați 0,40; la femei 0,37; la copil 0,38; adică în medie $K = 0{,}39$).

În practică, pentru determinarea duratei *Q—T* sînt necesare două operații:

1. măsurarea duratei *Q—T* pe grafic cu ajutorul ordonatelor de timp;

2. calcularea după formula de mai sus, a duratei standard a sistolei electrice și compararea celor două rezultate.

Există deci trei posibilități: 1) durata *Q—T* măsurată pe grafic corespunde cu durata *Q—T* standard calculată; 2) durata

Scanned with OKEN Scanner

$Q—T$ măsurată depășește durata $Q—T$ standard, și în acest caz o considerăm mărită dacă depășirea întrece peste 0,04 sec.; 3) durata $Q—T$ măsurată e mai mică cu cel puțin 0,04 sec. decît durata standard în care caz o considerăm scurtată.

DURATA Q—T CRESCUTĂ

Bineînțeles că aci nu intră în discuție cazurile în care analiza grafică arată un QRS deformat și lărgit, adică acele în care există evident o tulburare de conducere intraventriculară: blocuri de ramură, blocuri de arborizație etc.

ASPECTE GRAFICE

Din punct de vedere grafic distingem două tipuri:

Tipul I, în care este alungit numai *segmentul ST*, iar *unda T* este de durată (și de obicei chiar de formă) normală. Ca înfățișare generală se constată o electroventriculogramă de aspect normal, cu excepția duratei segmentului ST, care e vizibil alungit. Acest tip destul de caracteristic a fost denumit *tipul „hipocalcemic"* (fig. 188).

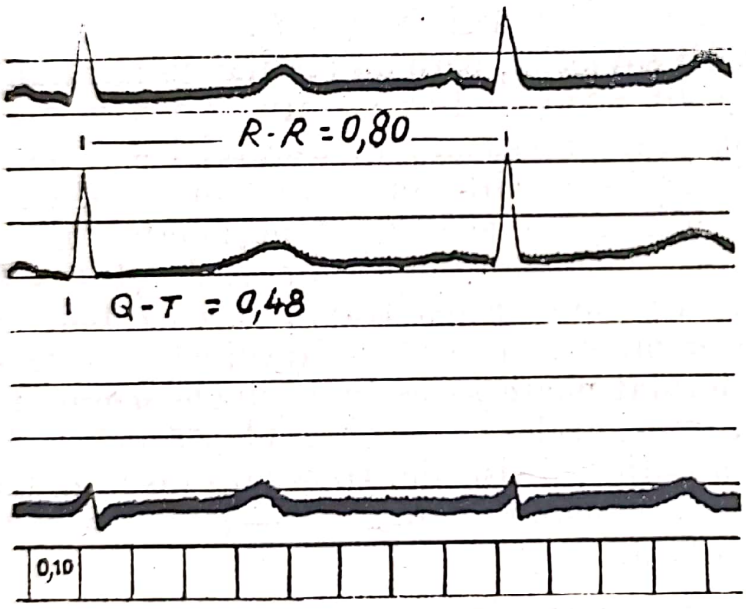

Fig. 188.—*Alungirea intervalului Q-T*
Durata Q-T măsurată pe grafic = 0,48 sec.
Durata Q-T standard calculată = 0,36 sec.
Concluzii: alungire considerabilă a intervalului Q-T
Durata Q-T standard se calculează după formula:
$s = k\sqrt{p}$ în care
s reprezintă durata standard
k este o constantă (= 0,39)
p este durata dintre două complexe (durata R-R) măsurată pe grafic: în exemplul nostru R-R = 0,80 sec. Alungirea intervalului Q-T este de tipul „hipocalcemic" (vezi în text).

Tipul II, în care alungirea interesează în special durata *undei T* și în care uneori electrocardiograma este de aspect normal (fig. 189) dar de obicei toată ventriculograma este deformată (modificări secundare sau primare ale undei T).

Scanned with OKEN Scanner

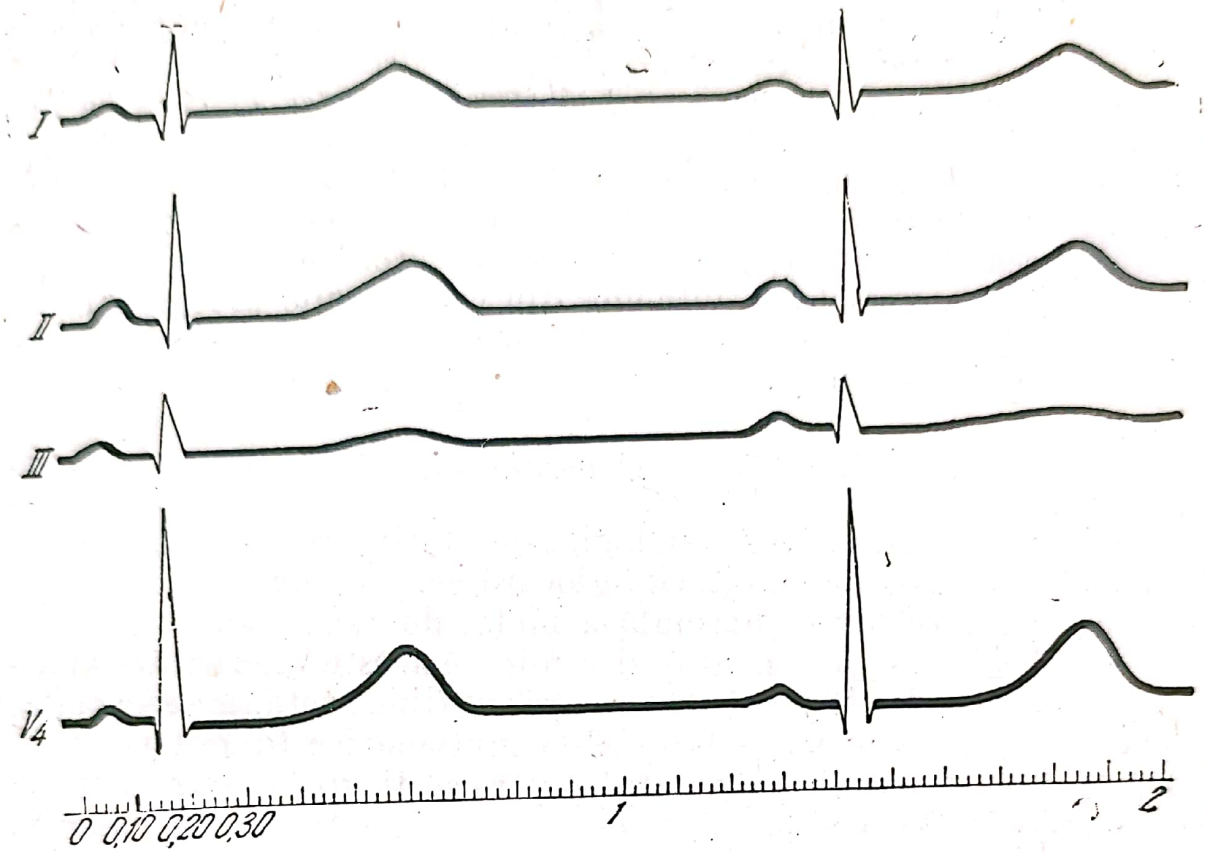

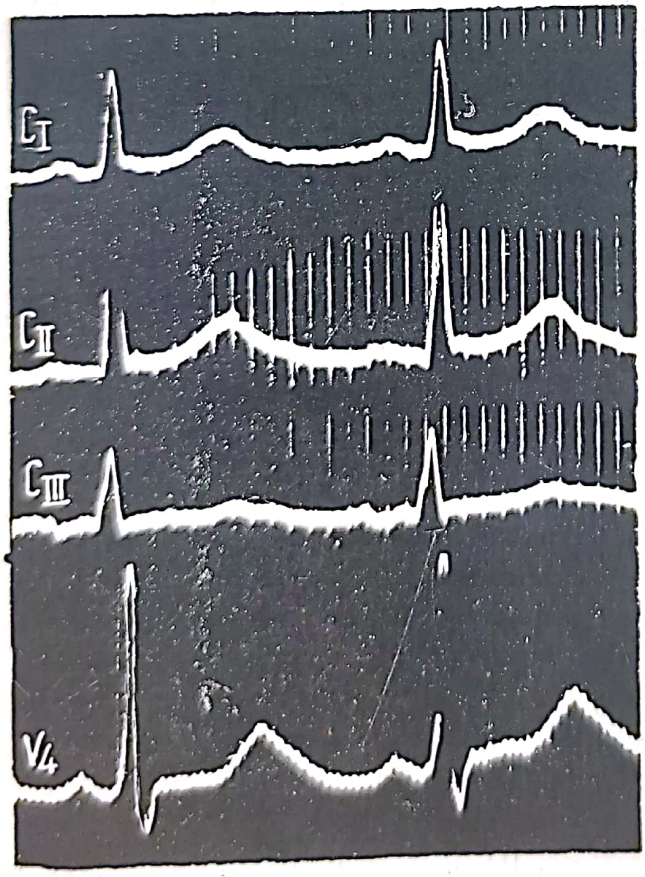

Fig. 189. — *Alungirea intervalului Q-T de alt tip.* Se observă — spre deosebire de exemplul precedent — că durata *Q-T* crescută, se datorește în bună parte unei durate crescute a *undei T* (așa-zisul tip „nehipocalcemic") (schemă și exemplu).

Scanned with OKEN Scanner

Din punct de vedere tehnic există unele dificultăți în măsurarea exactă a duratei *segmentului ST* și a *undei T*. Pentru aceasta trebuie reperat precis începutul și sfîrșitul *undei T*, ceea ce nu este totdeauna comod. În caz de conduceri simultane vom alege începutul cel mai precoce și sfîrșitul cel mai tardiv al *undei T* în oricare conducere. În caz de conduceri succesive, vom alege conducerea în care *T* are durata cea mai mare. De obicei, măsurătoarea se face mai lesne într-una din conducerile precordiale.

Semnificația și interpretarea fiind diferite, vom analiza succesiv cele două tipuri.

TIPUL I (*Tipul Hipocalcemic*, fig. 188)

Din punct de vedere fiziologic, acest tip trebuie interpretat ca rezultat al unei excitații miocardice prelungite și intense, urmată de o retragere normală a undei de excitație.

S-a dovedit experimental și clinic că aceste modificări aparțin stărilor de hipocalcemie: spasmofilie, tetanie esențială, tetania paratireoprivă și tetaniile simptomatice (digestive) prin deperdiție de calciu. Aspectul electrocardiografic este atît de caracteristic, încă se poată spune că, ori de cîte ori Ca sanguin scade sub 9 mg%, apare o alungire a *segmentului ST*. Prin injecția intravenoasă de Ca, durata *segmentului ST* este readusă în limite normale. Din punct de vedere practic are o valoare destul de mare, căci poate orienta just diagnosticul. În unele stări patologice însoțite de hipocalcemie (uremie, unele hipoproteinemii etc.) se observă bineînțeles modificări electrocardiografice comparabile, dar aci aspectul este mai puțin caracteristic, fiindcă de obicei electroventriculograma este deformată de alte determinări miocardice preexistente sau concomitente.

TIPUL II

Din punct de vedere electrofiziologic durata anormală a *undei T* (precum și deformările care sînt așa de frecvente) se interpretează ca o prelungire a repolarizării: retragerea undei de excitație este încetinită, de obicei printr-o leziune miocardică.

Din punct de vedere fiziopatologic sînt invocate diverse mecanisme, bazate pe date experimentale și clinice: distonie neurovegetativă dintr-o cauză centrală serioasă (atingerea centrilor diencefalici), dezechilibru acido-bazic (mai ales acidoză, dar și în unele alcaloze), tulburări în metabolismul glucidic (mai ales a glicogenului muscular), tulburări în echilibrul ionic (în special a ionului K) etc. Faptul că tulburarea electrocardiografică

Scanned with OKEN Scanner

survine adesea în stările de comă, denotă că ea se datorește unui proces patologic grav cu determinări miocardice. Cum însă, în cazurile curabile modificările undei *T* pot fi complet reversibile, se poate considera că tulburările miocardice au fost numai funcționale și nu anatomice.

Alteori însă, modificările *undei T* au un caracter mai fix, fiind evident legate de o leziune anatomică a miocardului ventricular.

Din electrocardiografia empirică ne sînt cunoscute multe observații clinice în care durata *Q—T* este crescută din cauza unei *unde T* de durată neobișnuită.

În unele *hipertrofii ventriculare stîngi* durata *Q—T* este un element de diagnostic diferențial între modificările secundare și cele primare ale *undei T*, durata *Q—T* fiind mare sau mărită în cele secundare. Bineînțeles că aci trebuie să se țină seamă și de aspectul asimetric, preterminal, al *undei T*. Dacă *T* capătă un aspect simetric-ascuțit atunci el devine și terminal și are cu totul altă semnificație.

În *hipertrofiile sau dilatările ventriculare drepte* modificările de durată *Q—T* sînt mai puțin vizibile. Uneori în „cordul pulmonar acut (embolia pulmonară masivă) apare un *Q—T* alungit în faza acută.

În blocul *atrio-ventricular complet*, durata *Q—T* este foarte prelungită. Dar aci, fiind vorba de un ritm idio-ventricular, aspectul și durata *QRS* sînt modificate de tulburarea de conducere intraventriculară.

În *infarctul miocardic* (stadiul evoluat) repolarizarea fiind întîrziată în regiunile perifocale, *unda T* capătă un aspect simetric-ascuțit care, după caz, se proiectează negativ sau pozitiv în diversele conduceri. Dar acest *T* „coronarian“ este și tardiv, el se înscrie ca o undă „terminală“, la distanță de *QRS*. Aceste elemente grafice sînt foarte importante, căci ele permit diferențierea dintre o leziune difuză lateralizată (tip A′ sau A″) și o leziune strict localizată (tip B). În leziunile difuze durata *Q—T* este mică, în leziunile cicatriceale (sechele de infarct) durata *Q—T* este maximă sau chiar mărită.

În *sechelele pericarditei* se constată de asemenea un *T* simetric-ascuțit care se înscrie tardiv și negativ în toate conducerile. Și aci modificarea se datorește repolarizării întîrziate din cauza leziunilor epicardice (tip C, stadiu evoluat).

Modificări de durată *Q—T* au mai fost descrise în: *afecțiuni endocrine*, *boli infecțioase*, *intoxicații*, dar mai ales în *stările toxice grave precomatoase* (coma diabetică, coma uremică, coma hepatică). În toate aceste cazuri, mecanismele care influențează durata sistolei electrice sînt multiple; tulburări în metabolismul gluci-

Scanned with OKEN Scanner

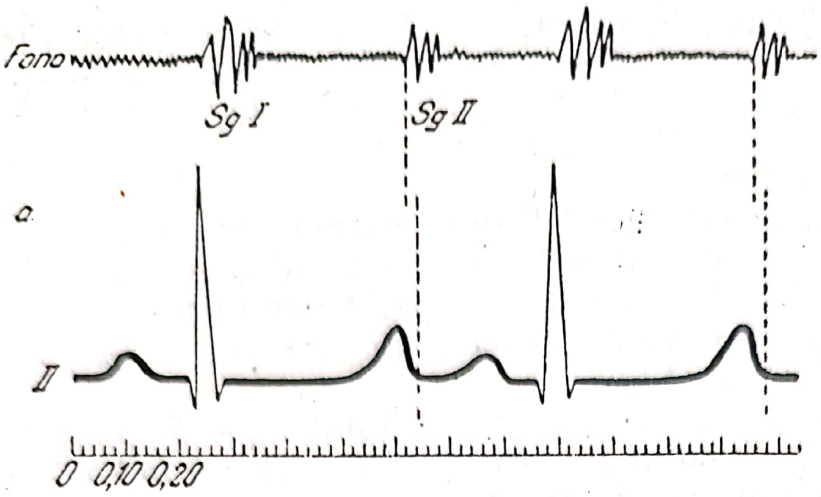

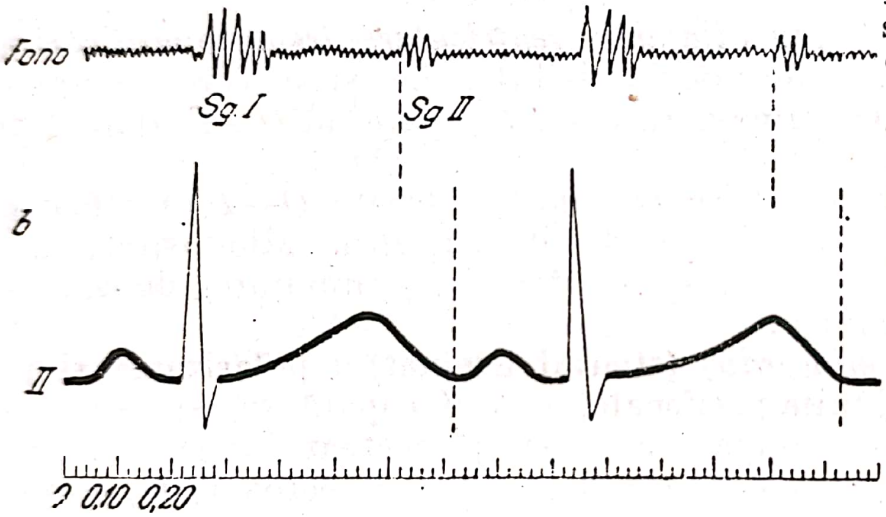

Fig. 190 — Alungirea intervalului Q — T; durata sitolei electrice şi a sistolei mecanice. Pe ambele scheme este figurată şi fonocardiograma înregistrată simultan cu electrocardiograma Sistola mecanică se socoteşte de la începutul zgomotului I pînă la începutul zgomotului al II-lea.

a — alungirea *intervalului Q—T* de tip „hipocalcemic", durata *Q—T* măsurată = 0,37 sec.; durata *Q-T* calculată = 0,30 sec.

— În concluzie, sistola electrică este alungită. Pe fonocardiogramă se constată că sistola mecanică începe puţin după vîrful *undei R* şi se termină o dată cu sfîrşitul *undei T*, ceea ce reprezintă aspectul fiziologic normal. Concluzii: sistola mecanică alungită în aceeaşi proporţie cu sistola electrică;

b — alungirea *intervalului Q—T* de tip „nehipocalcemic", durata *Q-T* măsurată = 0,48 sec.; durata *Q—T* calculată = 0,30 sec.; deci o alungire considerabilă a sistolei electrice. Pe fono se constată că zgomotul al II-lea se produce cu 0,10-0,12 sec. înainte de sfîrşitul *undei T*, ceea ce denotă că sistola mecanică este mai scurtă decît sistola electrică. Această constatare are semnificaţie foarte gravă, indicînd o insuficienţă cardiacă avansată.

dic, disproteinemii, tulburări de electroliţi (în special ale ionului K). Aci pătrundem într-un domeniu foarte interesant, dar încă neclarificat al insuficienţei cardiace. Sînt aşa-zisele insuficienţe cardiace „energetico-dinamice" în care procesul intim al insuficienţei trebuie căutat în metabolismul viciat al fibrei miocardice.

În practică, examenul electrocardiografic este de oarecare folos, dar pentru aceasta se cere neapărat înregistrarea sincronă a elec-

Scanned with OKEN Scanner

trocardiogramei și a fonocardiogramei (fig. 190). Numai astfel putem avea o imagine comparativă a duratei sistolei dinamice cu cea a sistolei electrice. Sistola dinamică se termină o dată cu apariția pe fonocardiogramă a zgomotului al II-lea. Sistola electrică ia sfîrșit cînd *unda T* a revenit la linia izoelectrică. În cazurile fiziologice aceste două fenomene grafice coincid. Cînd durata *Q—T* este alungită, de obicei se păstrează această coincidență, adică alungirea sistolei electrice se produce paralel cu o alungire a sistolei dinamice și zgomotul II coincide cu sfîrșitul *undei T*. Astfel se produc fenomenele grafice în toate tipurile I și în majoritatea tipurilor II (hipertrofii ventriculare, sechele de infarct etc.). În unele cazuri toxice precomatoase, însă, se constată o discrepanță: zgomotul al II-lea se înscrie înainte de sfîrșitul undei *T*. Este o dovadă obiectivă că sistola dinamică se termină înainte de sistola electrică. Aceste fapte extrem de interesante au fost observate în unele come diabetice, ca și în unele come hepatice. Ele trebuie interpretate ca o dovadă că forța de contracție a fibrelor miocardice este diminuată. Ca atare, comportă un prognostic foarte rezervat, spre deosebire de toate celelalte cazuri în care alungirea duratei *Q—T* nu modifică prognosticul ce decurge din celelalte constatări clinice sau electrocardiografii.

DURATA Q—T SCURTATĂ

Se observă foarte rar. Desigur, unii factori cum ar fi: efortul, digitala, terapia cu calciu etc. produc o scurtare relativă *Q—T*. Singurele cazuri de scurtare spontană descrise sînt *hipercalcemiile* din cursul tumorilor paratiroidelor.

În cazurile vindecate operator se constată, o dată cu revenirea la normal a calciului sanguin, creșterea duratei *Q—T* spre valori normale sau chiar spre valori crescute.

★

Au fost semnalate scurtări ale intervalului *Q — T* în unele hiperpotasemii.

Scanned with OKEN Scanner

Capitolul al XII-lea

MODIFICĂRILE MORFOLOGICE ALE ELECTROATRIOGRAMEI

(unda *P*, segment *PQ*)

Electroatriograma sau complexul atrial este reprezentarea grafică a tuturor fenomenelor electrice care însoțesc sistola atrială. Ea este formată din două porțiuni: *unda P* care reprezintă depolarizarea atrială și *segmentul PQ* care reprezintă începutul repolarizării atriale. *Segmentul PQ*, după cum am mai arătat, nu trebuie confundat cu *intervalul P—Q*. *Segmentul PQ* este o noțiune morfologică, înfățișată de linia care unește sfîrșitul *undei P* cu începutul *QRS*. *Intervalul P—Q* este o noțiune abstractă, de timp (o noțiune cronologică) care se măsoară de la *începutul undei P* pînă la *începutul QRS*.

ASPECTE GRAFICE ȘI VARIANTE NORMALE (fig. 191).

În conducerile standard: *P* este pozitiv, nu depășește 0,5 milivolți, avînd amplitudine maximă în **C II** (0,3—0,5 milivolți) și amplitudinea mai redusă în **C III**, unde poate fi izoelectric difazic sau chiar negativ. Durata este de 0,08—0,11 sec. (în medie 0,10 sec.). Forma este rotunjită, regulată, dar mici abateri de la acest aspect sînt foarte frecvente: *P* ascuțit, *P* ușor crestat, *P* bifid. Neregularitățile, și mai ales bifiditatea *undei P*, sînt atribuite unui ușor asincronism fiziologic în procesul de excitație a celor două atrii (cu precesiune atrială dreaptă). Aceste mici anomalii nu trebuie luate în considerare decît dacă durata *undei P* depășește limitele fiziologice (0,11 sec.).

În conducerile precordiale: *P* este de obicei slab exprimat, deseori difazic sau negativ.

Scanned with OKEN Scanner

În conducerile esofagiene: *P* capătă înfățișarea unui complex de depolarizare polifazic, comparabil cu *complexul QRS* (vezi fig. 86). Acest aspect este foarte bine exprimat cînd electrodul explorator se află în fața atriului stîng. Atunci *complexul P* poate avea unde de o amplitudine pînă la 1 milivolt. Conducerile esofagiene se pretează foarte bine la studiul anomaliilor electroatriogramei.

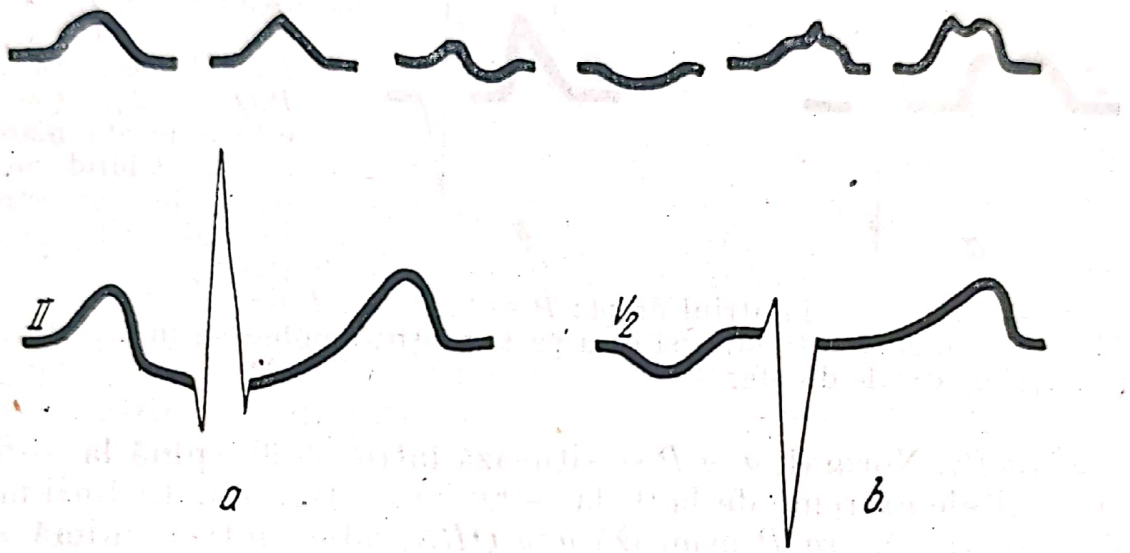

Fig. 191.—*Unda P*; *diferite aspecte și variante normale.* Diferitele forme ale *undei P*: rotunjită, ascuțită, bifazică, negativă (numai în **C III**), crestată, bifidă. Segmentul *P-Q* subdenivelat în **C II** *(a)*; Segmentul *P-Q* supradenivelat în **V2** *(b)*

Segmentul P—Q este de obicei izoelectric în toate conducerile standard și unipolare. Lungimea lui este variabilă, în funcție de durata *intervalului P—Q*, dar nu depășește 0,10 sec. *Segmentul PQ* reprezintă stadiul depolarizat atrial și începutul repolarizării atriale. Sfîrșitul repolarizării atriale (adică unda *T* atrială) nu se poate înregistra în condițiile obișnuite, fiind mascată de începutul depolarizării ventriculare (*unda QRS*). Totuși fenomenele de repolarizare atrială se manifestă uneori sub aspectul unor decalaje ale *segmentului ST*. Aceste decalaje trebuie să fie obligatoriu de sens opus *undei P*; în conducerile standard se observă subdenivelarea mai mult sau mai puțin pronunțată a segmentului, mai ales atunci cînd *P* are o amplitudine mare. În conducerile în care *P* este negativ, poate să apară o supradenivelare a *segmentului PQ*. Aceste decalaje se urmăresc bine în conducerile esofagiene. Tot în conducerile esofagiene au putut fi înregistrate unde *T* atriale în cazurile de bloc total cu disociația complexului ventricular de complexul atrial.

Scanned with OKEN Scanner

Axa *undei P*, adică axa medie de depolarizare atrială se stabilește foarte ușor grafic, pe sistemul triaxial. Se calculează suprafața *P* (în practică se măsoară numai înălțimea undei) în cele trei conduceri standard, și se raportează valoarea obținută pe axa respectivă (vezi capitolul al V-lea). Apoi se face construcția grafică a vectorului mediu, rezultant al depolarizării atriale

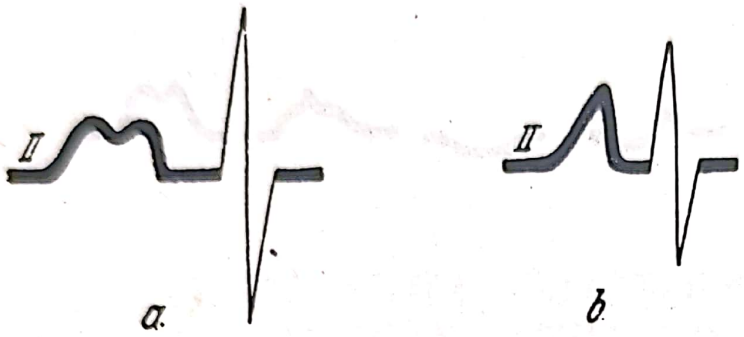

Fig. 192. — *Întîrzierea excitației într-un atriu. a* — întîrzierea în atriul stîng: *P*=0,12 sec. *Interval P-Q* = 0,20. *Unda P* este de durată mare și cu aspect bifid. Se observă în hipertrofiile (dilatările) atriale stîngi.

b — întîrzierea în atriul drept: *P* = 0,09 sec. *Intervalul P-Q* = 0,12. *Unda P* este de durată mică și de aspect ascuțit. Se observă în hipertrofiile (dilatările) atriale drepte.

(=*axa P*). Normal, *axa P* se situează între +30° pînă la +60°, cu limitele extreme de la 0° la +90° (vezi fig. 36). În linii mari se observă că *axa P* urmează *axa QRS*, adică într-o inimă orizontalizată *axa P* tinde să devieze spre stînga (*P* III devine izoelectric sau negativ), pe cînd într-o inimă verticalizată și axa *P* tinde să devieze spre dreapta (*P* I mic). Există totuși oarecare autonomie între *axa P* și devierile de *axă QRS*, ceea ce se explică prin cauze anatomice (baza inimii este fixată) și prin cauze patologice (reacțiile patologice ventriculare sînt diferite de cele atriale).

ASPECTE GRAFICE ANORMALE ALE UNDEI P (fig. 192).

Analiza grafică arată că anomaliile undei *P* pot să intereseze:

— forma ei: *P* ascuțit, crestat, bifid, dedublat, polifazic;

— amplitudinea ei: *P* amplu, micșorat, bifazic, negativ;

— durata ei: *P* lărgit (0,11 sec.). *P* îngustat (0,08 sec.);

— mai multe din elementele de mai sus asociate între ele.

Anomaliile de formă și amplitudine prezintă o semnificație patologică, numai dacă apar în cel puțin două conduceri (**C I** și **C II** sau **C II** și **C III**). Mici neregularități într-o singură conducere pot fi trecute cu vederea, mai ales dacă durata *undei P* se menține în limitele fiziologice.

Scanned with OKEN Scanner

INTERPRETAREA ELECTROFIZIOLOGICĂ ȘI FIZIOPATOLOGICĂ

Ca și pentru electroventriculogramă, anomaliile electroatriogramei recunosc diverse mecanisme:

— poziția anormală a inimii;

— configurația anormală a cavităților atriale, în care caz intervine o întîrziere de propagare a excitației într-una din ele;

— un punct de plecare anormal (heterotop) al excitației și atunci anomalia *undei P* constituie unul din elementele grafice al unei aritmii.

Anomaliile de poziție ale undei P. Am văzut mai sus care este *axa P* normală și variațiile fiziologice care explică un *P* III negativ în caz de inimă orizontalizată.

Reamintim că în „situs inversus", *P* I este obligatoriu negativ, ceea ce constituie chiar elementul fundamental al diagnosticului electrocardiografic, căci acest *P* I negativ, conferă întregii grafice un aspect într-adevăr „în oglindă" (vezi fig. 52).

Anomaliile de configurație a cavităților atriale. Pentru înțelegerea lor este necesar să ne reamintim că atriul drept este excitat puțin mai precoce decît atriul stîng. Din această cauză dilatarea (și întîrzierea excitației) stîngă dă loc la modificări grafice diferite de cele drepte.

Întîrzierea excitației în atriul stîng modifică, atît forma, cît și durata electroatriogramei. *Unda P* durează mai mult decît 0,11 sec. și *intervalul P—Q* tinde spre valorile maxime (0,22 sec.) (fig. 192 a). *Unda P* este bifidă, chiar dedublată în **C I** și **C II**, de obicei și de amplitudine mare. Acestui *P* I și *P* II pozitiv și amplu i se opune un *segment PQ subdenivelat* (fig. 193).

Întîrzierea excitației în atriul drept modifică forma electroatriogramei, dar nu influențează durata ei. *Unda P* se menține la 0,10 sec. și *intervalul P—Q* arată valori mici (0,12—0,15 sec.) (vezi fig. 192 b). *Unda P* este modificată în **C II** și **C III**, fiind pozitivă, amplă și ascuțită (fig. 194). Același aspect se găsește și în precordiala V1. Deseori acestui *P* amplu și ascuțit i se opune un segment *PQ* subdenivelat.

Am descris astfel cele două modificări fundamentale ale *undei P*, care în electrocardiografia empirică erau denumite: „*P* mitral" și „*P* pulmonar". Aceste denumiri sînt — în parte — justificate, atît prin datele anatomice (dilatarea atriului stîng la mitrali și a celui drept în cordul pulmonar), cît și prin numeroase observații clinice. Ar fi însă o greșeală să se facă un diagnostic clinic după aspectul electrocardiogramei. Pe de o parte, există numeroși alți factori care pot modifica aspectul *undei P*: efortul, influențe

Scanned with OKEN Scanner

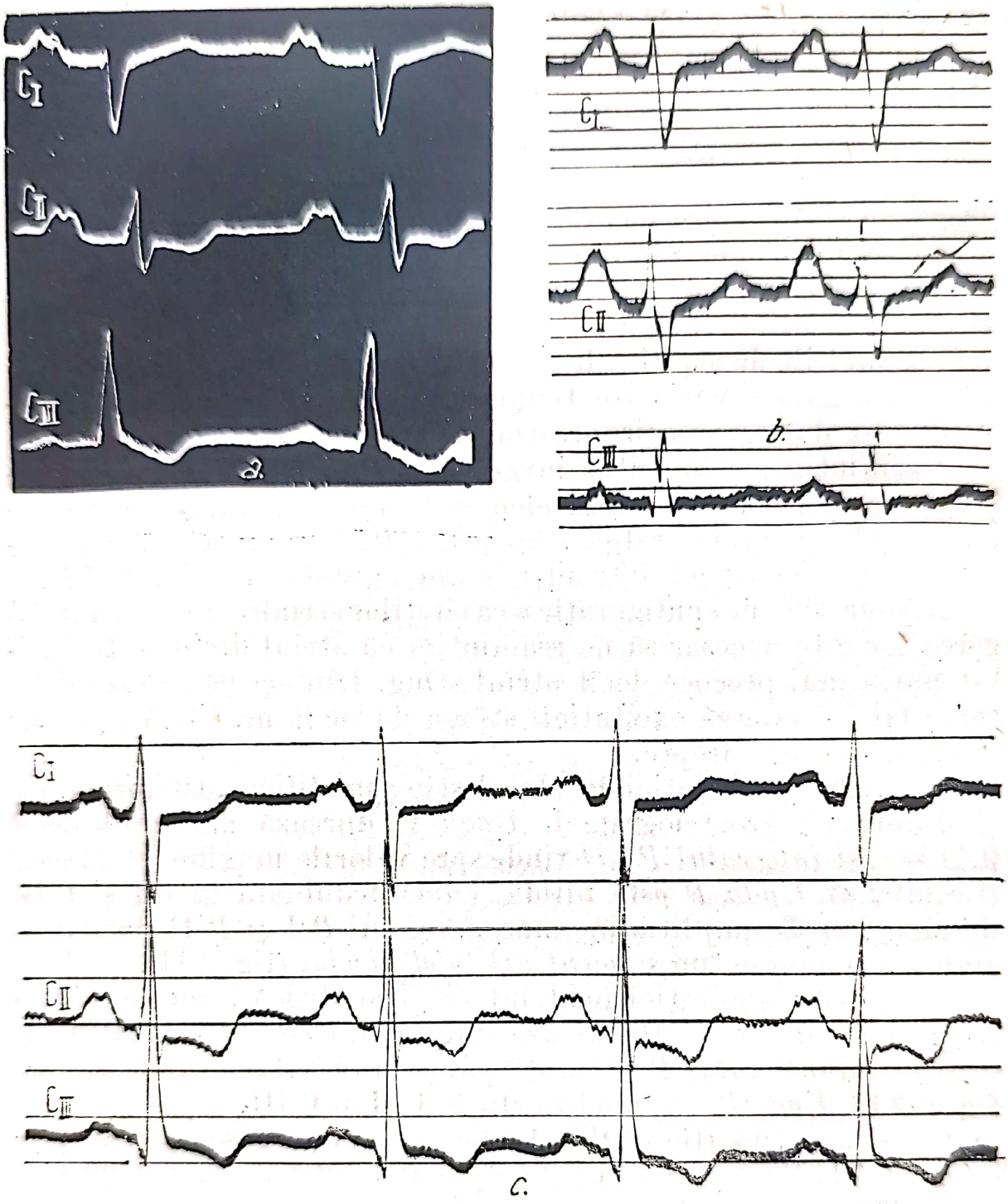

Fig. 193. — *Exemple de întîrziere în atriul stîng.* *a* — durata *undei* *P* = 0,12 sec. *Unda P* de durată crescută și de aspect bifid în C I și C II. Interpretare: hipertrofie (dilatare) atrială stîngă.

b — idem

c — idem

În toate trei exemple, așa-zisul aspect de „*P* mitral“ (*P* I și *P* II). Se observă în toate trei exemple electroventriculograme cu deviație dreaptă „de tip patologic“. Cele trei exemple provin de la bolnave cu leziuni mitrale avînd o deformare importantă a configurației cardiace.

Scanned with OKEN Scanner

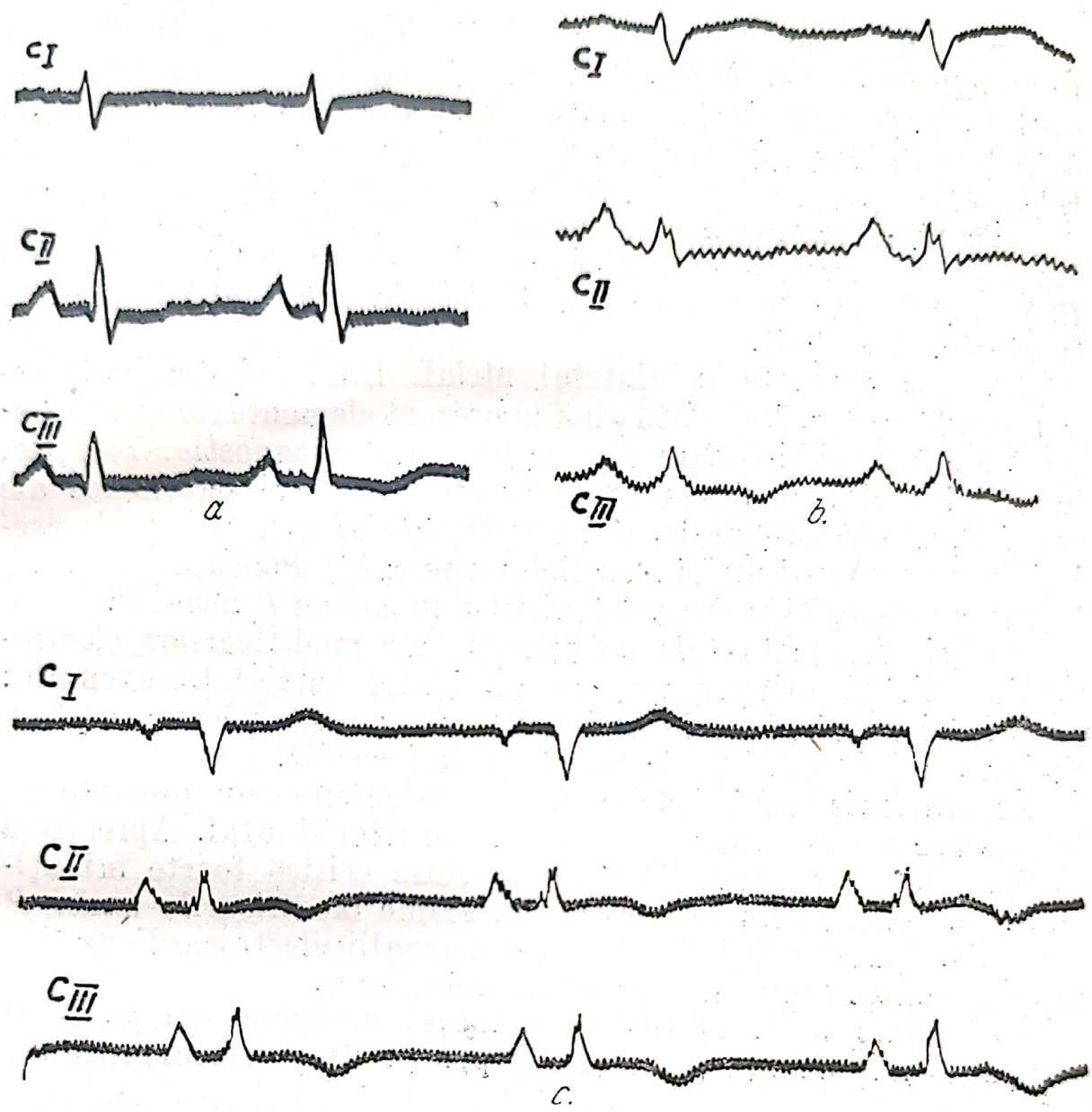

Fig. 194. — *Exemple de întîrziere în atriul drept.* În cele trei exemple (*a*, *b*, *c*) durata *undei P* este $< 0{,}10$ sec. *Unda P* de aspect ascuțit și de amplitudine mare în C II și C III.

Interpretare: hipertrofie (dilatare) atrială dreaptă. Este așa-zisul aspect de „*P* pulmonar". Electroventriculogramele în cele trei exemple arată o deviație dreaptă;

a — rotație orară (tip *S* I și *q* III);

b și *c*. — deviație dreaptă accentuată cu modificări secundare *ST-T* = tip de deviație patologică dreaptă. Cele trei exemple provin de la bolnavi cu afecțiuni pulmonare cronice și cu fenomene de „inimă pulmonară".

vagale și simpatice etc. Pe de altă parte, în numeroase cazuri de stenoză mitrală sau de afecțiune pulmonară cronică, *unda P* rămîne nemodificată.

Scanned with OKEN Scanner

Anomaliile undei P produse prin heterotopie vor fi analizate amănunțit în capitolele aritmiilor. Amintim aci numai că aspectul, precum și prezența sau absența undei *P*, este adesea elementul hotărîtor al diagnosticului electrocardiografic în extrasistole, în tahicardiile paroxistice, în flutterul și fibrilația auriculară.

Electroatriograma în sindromul W.P.W. Prezența *undei P* și mai ales scurtarea *intervalului P—Q* (cu absența oricărui *segment PQ*) sînt elemente grafice constante ale sindromului W.P.W. (vezi fig. 113, 114).

Electroatriograma în infarctul atrial. Infarctul atrial este excepțional întîlnit. Nu există pînă în prezent elemente electrocardiografice caracteristice care să permită acest diagnostic. Teoretic, infarctul atrial ar putea să producă modificări patologice ale *undei P*, urmate de un decalaj al *segmentului PQ*, decalaj de același sens cu sensul *undei P*, adică un segment *PQ* supradenivelat în caz de *P* pozitiv, sau subdenivelat în caz de *P* negativ.

Uneori circumstanțele de apariție ale modificărilor electrocardiografice permit presupunerea unui infarct atrial. De exemplu: modificări patologice ale *undei P* care au apărut brusc după un sindrom clinic și biologic de infarct miocardic.

În concluzie modificările electroatriogramei nu prezintă un interes practic prea mare în graficele cu ritm sinuzal. Aprecierea unui *P* patologic necesită o interpretare critică foarte minuțioasă. În general, nu se vor ține în seamă modificările *undei P* decît dacă sînt însoțite și de alte anomalii electrocardiografice sau dacă sînt în concordanță cu datele clinice.

În schimb însă, în toate heterotopiile, aprecierea *undei P* este de o importanță primordială pentru diagnosticul aritmiei.

Scanned with OKEN Scanner

PARTEA a III-a

ELECTROCARDIOGRAMA PATOLOGICĂ

MODIFICĂRILE CRONOLOGICE ALE ELECTROCARDIOGRAMEI

Scanned with OKEN Scanner

INTRODUCERE ÎN STUDIUL ELECTROCARDIOGRAFIC AL ARITMIILOR

Noțiunea clinică de aritmie implică unele imprecizii, căci sub acest termen se înțelege, atît o modificare a numărului de contracții pe minut (bradicardie — tahicardie), cît și o neregularitate în succesiunea contracțiilor (aritmie propriu-zisă). Mai corect ar fi să se utilizeze expresia clinică de tulburare sau modificare de ritm, ceea ce permite să se îmbrățișeze frecvența contracțiilor și neregularitatea ritmului cardiac. Pentru aprecierea clinică a aritmiilor, ar trebui abandonat obiceiul de palpare a pulsului radial; caracterele pulsațiilor arteriale pot fi foarte utile în diverse cazuri (de exemplu în diagnosticul insuficienței aortice), dar ele pot induce în eroare în ceea ce privește aprecierea ritmului cardiac. Acesta se poate aprecia corect numai la nivelul inimii.

Considerate din punct de vedere fiziologic, aritmiile capătă un înțeles și mai larg, căci ele cuprind și tulburările funcțiilor miocardice, care nu se traduc prin nici o modificare perceptibilă mijloacelor clinice obișnuite.

Examenul electrocardiografic, care permite un studiu de mare finețe, pătrunzînd pînă în intimitatea funcțiilor miocardice, a lămurit multe din aceste tulburări. În felul acesta noțiunea de aritmie s-a extins și mai mult și trebuie înlocuită prin aceea de *tulburare cronologică*, care ține seama nu numai de succesiunea sistolelor atriale și ventriculare, ci și de durata diverselor faze ale revoluției cardiace. Electrocardiografia a revoluționat concepțiile clasice asupra aritmiilor.

CLASIFICARE

Din cele de mai sus rezultă că problema clasificării aritmiilor este destul de complicată. O clasificare unică, cuprinzînd datele clinice, fiziologice și electrocardiografice, nu pare posibilă în

Scanned with OKEN Scanner

momentul de față. De aceea propunem trei clasificări: clinică, patogenică și fiziopatologică, fiecare sprijinită pe argumente proprii disciplinei respective.

Clasificarea clinică trebuie să țină seama în primul rînd, de alura ventriculară, numărul contracțiilor cardiace pe minut fiind unul din elementele esențiale ale debitului circulator. În al doilea rînd, ea trebuie să țină seama și de regularitatea sau neregularitatea ritmului cardiac. Bazați pe faptul că alura ventriculară normală este de 60—80 contracții/minut, putem clasifica tulburările de ritm în trei grupe (vezi tabelul 5).

Clasificare clinică TABELUL 5

Alura pe minut	Regulat	Neregulat
Ritmuri între 60 și 80/minut	Ritm sinuzal normal	Aritmie respiratorie Fibrilație atrială
	Excepțional: Flutter atrial cu blocaj mare regulat 4/1 sau neregulat	
Ritmuri rapide (tahicardii și tahiaritmii)	Tahicardie sinuzală (pînă la 140/minut) Flutter regulat 2/1 (în jurul a 150/minut) Tahicardiile paroxistice (peste 150/minut)	Fibrilație atrială Fibrilo-flutter Flutter neregulat
Ritmuri rare (bradicardii și bradiaritmii)	Bradicardie sinuzală (rareori sub 50/minut) Ritmul nodal pasiv (în jurul a 50/minut) Blocurile atrio-ventric. (sub 50/minut)	Aritmie respiratorie Fibrilație auriculară Blocuri atipice

Este de remarcat că în această clasificare, fibrilația atrială apare în cele trei grupe și că uneori diagnosticul de neregularitate poate fi îngreunat de o alură prea rapidă sau prea rară.

Mai observăm că din această clasificare au fost excluse extrasistolele, care nu au un caracter de modificare permanentă a ritmului. Ele reprezintă de obicei un incident sporadic care întrerupe un ritm existent (regulat sau neregulat). Extrasistolele pot surveni la orice alură de ritm ventricular (rărit, normal sau rapid) și sînt în general ușor de recunoscut. Este bine ca în locul termenului vag și imprecis de „aritmie extrasistolică" să încercăm a formula care este ritmul fundamental și să spunem, de exemplu: ritm sinuzal normal cu extrasistole; sau bradicardie sinuzală cu extrasistole; sau fibrilație atrială cu extrasistole etc.

Scanned with OKEN Scanner

În cazurile în care aceste extrasistole se sistematizează și survin regulat, ele creează *aloritmii*, dintre care forma cea mai curentă este *ritmul bigeminat*, mai rar ritmul *tri-* sau *cvadrigeminat*. În general, apariția de extrasistole frecvente impune înregistrarea electrocardiogramei pentru precizarea diagnosticului.

Clasificarea patogenică a tulburărilor de ritm se bazează pe noțiunile mai precise ale fiziologiei fibrei miocardice.

Cele cîteva noțiuni sumare de fiziologie expuse în capitolul al II-lea ne sînt suficiente pentru această clasificare.

Automatismul (care este în funcție de cronotropism, de excitabilitate și de durata perioadei refractare) și *conductibilitatea* sînt cele două elemente care explică toate aritmiile. Tulburarea lor poate fi datorită unei leziuni (sau modificări funcționale) a fibrei miocardice sau unei influențe nervoase prin intermediul nervilor acceleratori (simpatic) sau inhibitori (vag).

Cînd contracțiile cardiace se află sub comanda sinului (centrul automat primar), ritmul se numește sinuzal sau *nomotop*. Nomotopia poate fi modificată de influențe nervoase (aritmii sinuzale).

Nomotopia se poate însoți de tulburări de conducere (= ritm sinuzal cu blocaje parțiale).

Cînd însă contracțiile cardiace se află sub comanda unui alt centru (centrul automat secundar sau un centru terțiar), ritmul se numește *heterotop*. Heterotopia este de două feluri:

1. heterotopie pasivă, cînd activitatea sinuzală fiind permanent blocată printr-o tulburare de conducere, comanda contracțiilor este preluată de centrul automat imediat subordonat blocajului: ritm nodal în caz de bloc sino-atrial sau ritm idio-ventricular în caz de bloc atrio-ventricular;

2. heterotopie activă, cînd centrul secundar sau un centru terțiar avînd un automatism crescut, depășind automatismul sinuzal, ajunge să preia comanda contracțiilor cardiace.

În baza acestor noțiuni sumare se poate propune următoarea clasificare patogenică a modificărilor de ritm (vezi tabelul 6).

Clasificarea fiziopatologică. Electrocardiografia a simplificat mult studiul aritmiilor, căci permite să se aprecieze foarte exact:

— viteza cu care se propagă unda de excitație, ceea ce pune imediat în lumină orice tulburare a conductibilității;

— felul în care se face depolarizarea atrială și ventriculară (adică punctul de plecare și calea parcursă de unda de excitație) ceea ce pune în evidență tulburarea de automatism.

De aceea clasificarea electrocardiografică cea mai simplă este aceea care ia în considerație funcția miocardică predominant tulburată (vezi tabelul 7).

Scanned with OKEN Scanner

Clasificare patogenică TABELUL 6

Nomotopie	
Ritm sinuzal fără tulburări de conducere	Ritm sinuzal cu tulburări de conducere
Ritm sinuzal normal Tahicardie sinuzală Bradicardie sinuzală Aritmie sinuzală	Ritm sinuzal cu pauze care survin neregulat (bloc intermitent sino-atrial sau atrio-ventricular) Ritm sinuzal cu pauze care survin regulat (bloc parțial 2/1 sau 3/1)
Heterotopie pasivă	
sporadică	permanentă sau prelungită
Bătăi „scăpate" nodale sau ventriculare în cursul unei bradicardii	Ritm nodal pasiv (bloc permanent sino-atrial) Ritm idio-ventricular pasiv (bloc permanent atrio-ventricular)
Heterotopie activă	
sporadică	permanentă sau prelungită
Extrasistole atriale nodale ventriculare	Tahicardii paroxistice atriale nodale ventriculare Flutter atrial } Combinate cu diverse grade de bloc atrio-ventriculare Fibril. atrial }

Clasificarea fiziopatologică are avantajul de a fi logică și de a înlesni analiza și interpretarea fiziopatologică a oricărei electrocardiograme. Observăm că tulburările funcțiilor miocardice de automatism și de conductibilitate se manifestă de obicei printr-o tulburare a ritmului cardiac. Fiecare formă de aritmie în parte poate fi raportată la tulburarea diferitelor funcții miocardice asociate într-un fel sau într-altul. Mai totdeauna însă predomină perturbarea uneia din aceste funcții, ceea ce justifică clasificarea de mai sus.

Dar această clasificare mai arată că și „modificările morfologice ale electroventriculogramei", descrise în partea I a lucrării, traduc de fapt tot o tulburare a funcției de conductibilitate: conducerea intraventriculară. Oricare din modificările secundare *ST* și *T*, descrise în capitolul al VII-lea, se încadrează ca o tulburare de conducere intraventriculară de tip definit, fiind vorba — după caz — de o întîrziere de conducere unilaterală stîngă sau dreaptă, mai mult sau mai puțin pronunțată. Modificările izolate *QRS*, descrise la capitolul al IX-lea, se încadrează în această clasifi-

Scanned with OKEN Scanner

Fiziopatologic	Patogenic	Clinic
TULBURARE PREDOMINANTĂ A FUNCȚIEI DE AUTOMATISM		
Ritmuri și aritmii sinuzale tahicardie sinuzală bradicardie sinuzală aritmie sinuzală	Nomotopii	Ritmuri și aritmii sinuzale tahicardie sinuzală bradicardie sinuzală aritmie respiratorie
Extrasistole atriale nodale ventriculare	Heterotopie activă sporadică	Ritm sinuzal sau orice alt ritm cu extrasistole
Aloritmii		Aloritmie
Parasistolii		Aritmie care nu se poate preciza fără ecg.
Tahicardii paroxistice atriale, nodale, ventriculare Flutter și fibrilație ventriculară	Heterotopie activă prelungită	Tahicardie peste 150
TULBURAREA FUNCȚIEI DE AUTOMATISM ȘI CONDUCTIBILITATE		
Flutter atrial	Heterotopie activă atrială prelungită cu bloc atrio-ventricular regulat sau neregulat	Tahicardie în jurul a 150, regulată sau neregulată
Fibrilație atrială	—idem—	Aritmie completă
TULBURARE PREDOMINANTĂ A FUNCȚIEI DE CONDUCTIBILITATE		
Bloc sino-atrial bătăi „scăpate" pauze totale ritm nodal pasiv	Heterotopie pasivă nodală sporadică sau prelungită	Aritmie greu de precizat fără electrocardiogramă
Tulb. de cond. intraatrială ritm nodal pasiv disociație izoritmică	—idem—	—idem—
Tulb. cond. atrioventriculară *interval P—Q* alungit perioade Wenckebach bloc parțial atrio-ventric. bloc total	Ritm sinuzal cu tulb. de conducere atrio-ventriculare Heterotopie pasivă ventric. permanentă	Nimic sau galop presistolic Pauze Bradicardie variabilă Bradicardie totală
Tulb. cond. intraventriculară — de tip definit (modificări secundare *ST-T*): deviații de tip patologic preponderențe ventriculare blocuri de ramură blocuri de arborizație — de tip nedefinit: modificări izolate *QRS* modificări primare *ST-T*	Oricare ritm cardiac	Oricare ritm cardiac
TULBURARE IZOLATĂ A FUNCȚIEI DE CONTRACTILITATE		
? ? ?		Puls alternant

Scanned with OKEN Scanner

care ca tulburări de conducere intraventriculară de tip nedefinit și sînt explicate printr-o încetinire sau printr-o perturbare în procesul de invazie ventriculară a excitației. Modificările primare *ST* și *T*, descrise la capitolul al VIII-lea, reprezintă tot o tulburare de conducere intraventriculară, căci se explică printr-un proces de scurtare sau de lungire a duratei excitației, deci o accelerare sau o întîrziere a repolarizării. Este interesant de remarcat că, atunci cînd funcția de contractilitate (inotropismul) este predominant sau exclusiv interesată, ca în alternanța inimii sau în unele forme de insuficiență cardiacă, electroventriculograma nu arată modificări caracteristice și poate avea chiar un aspect normal.

Generalizînd, putem spune că toate modificările electrocardiografice sînt de fapt legate de tulburarea funcțiilor miocardice fundamentale (automatism și conductibilitate, însă nu inotropism). Examenul electrocardiografic permite să se analizeze foarte ușor care din aceste funcții este predominant tulburată. Tulburările funcției de automatism duc la diverse forme de aritmie. Tulburările funcției de conducere, cînd sînt „craniale" (atriu, nod, fascicul His), produc diverse forme de aritmie; dar, pe măsură ce tulburarea de conducere interesează fibre mai „caudale" (ramuri ale fasciculului, ramificații, rețeaua Purkinje), în loc de aritmie se observă modificări morfologice ale electroventriculogramei (modificări secundare *ST—T*, blocuri de ramură, modificări *QRS*, modificări primare *ST—T*). Deci, cu cît tulburarea funcției miocardice interesează o regiune mai periferică a sistemului excitoconductor, adică o regiune anatomic și fiziologic mai apropiată de miocardul contractil, cu atît modificarea electrocardiografică se depărtează de tipul „aritmie" și se apropie de tipul „modificare morfologică a electroventriculogramei". Apare deci evident că în realitate, funcțiile miocardice sînt inseparabile și nu pot fi judecate decît simultan, cu toate interreacțiile reciproce. „Funcțiile miocardului sînt strîns legate între ele. Este greu a le separa și a vorbi despre tulburarea numai a unei singure funcții" (Foghelson). Tot astfel, modificările electrocardiografice „cronologice" și „morfologice" se găsesc într-o interdependență care necesită un raționament unitar pentru interpretarea justă a modificărilor constatate.

Electrocardiografia permite un studiu amănunțit și precis al acestor probleme.

Scanned with OKEN Scanner

Capitolul al XIII-lea

RITMURI ȘI ARITMII SINUZALE. EXTRASISTOLE. TAHICARDII PAROXISTICE

RITMURI ȘI ARITMII SINUZALE

Aspecte grafice. Ritmurile sinuzale se caracterizează prin succesiunea permanentă a unei *unde P*, urmată la un interval fix de un *complex QRST*. Aceste grupe *PQRST* se succed ritmic, la intervale de timp aproximativ egale, cu o frecvență de minut, ceea ce constituie *ritmul sinuzal normal* (fig. 195). Cînd grupele *PQRST* sînt mai apropiate între ele și frecvența lor crește la 90—130 /minut, este vorba de o *tahicardie sinuzală* (fig. 196), iar cînd grupele *PQRST* se distanțează și frecvența lor scade sub 60/minut, se realizează o *bradicardie sinuzală* (fig. 197).

O caracteristică esențială a ritmurilor sinuzale este lipsa unei perfecte regularități. La orice frecvență — dar mai ales la frecvențe joase — se constată că intervalul dintre două contracții (*intervalul T — P*), controlat pe un grafic mai lung, arată mici variații de durată. Ritmurile sinuzale sînt deci în mod fiziologic totdeauna ușor aritmice, uneori abia perceptibil, alteori foarte accentuat, cu faze de accelerare care durează 3—4 contracții și faze de rărire tot de 3—4 contracții. Accelerarea se produce spre sfîrșitul inspirației și încalecă chiar pe începutul expirației; rărirea urmează în expirație și se prelungește în pauza respiratorie. Modificările de ritm cardiac sînt deci în ușoară întîrziere față de fazele respirației, dar evident legate de ea, și de aceea această *aritmie sinuzală* se numește *aritmie respiratorie* (fig. 198). Ea este mai accentuată la copil și la adolescent, dar poate să persiste și la adult pînă la 40 de ani. Chiar după această vîrstă, ritmurile sinuzale — deși tind să devină mai regulate — sînt totuși influen-

Scanned with OKEN Scanner

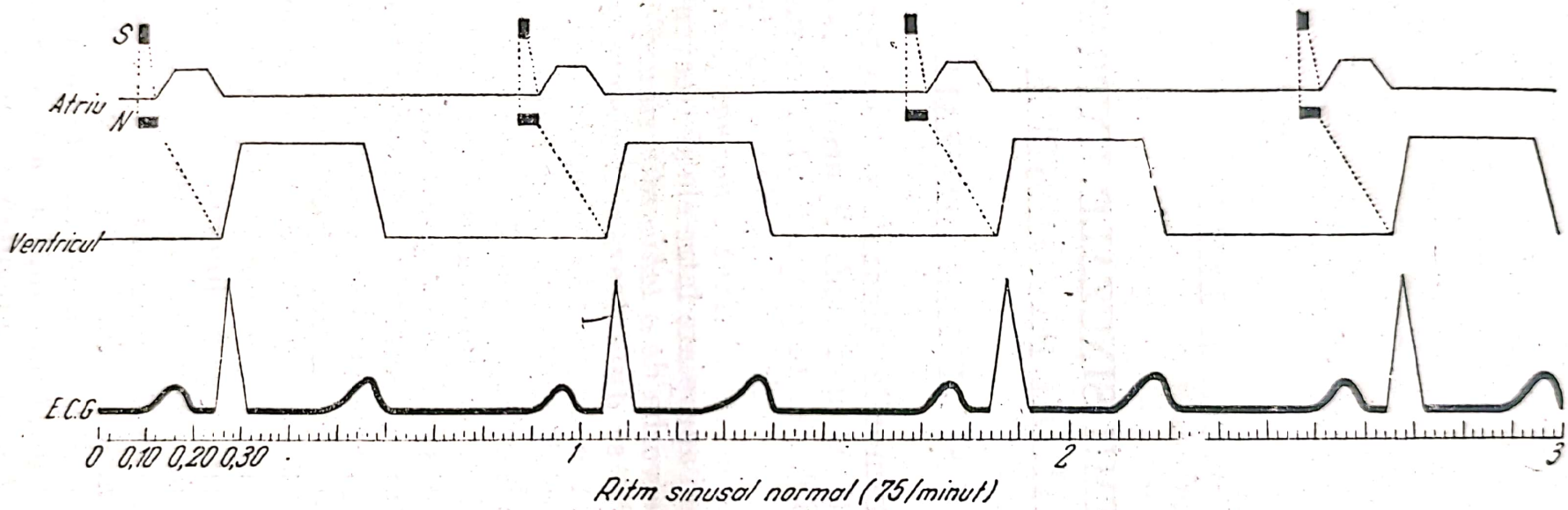

Fig. 195. — *Ritm sinuzal normal.* Schema ritmului sinuzal normal.
S u s : schema fiziologică a contracţiei cavităţilor cardiace. *S* = sin; *N* = nod; Atriu: înfăţişare schematică a contracţiei atriale; Ventricul: înfăţişare schematică a contracţiei ventriculare. Liniile punctate reprezintă progresiunea excitaţiei de la sin în miocardul atrial şi la nod, apoi de la nod la miocardul ventricular
N o t ă : această schemă fiziologică a contracţiei cardiace, va fi utilizată în toate schemele tulburărilor de ritm.

Scanned with OKEN Scanner

ţate de respiraţie. Bineînţeles că numeroşi alţi factori influenţează ritmurile sinuzale. Dintre aceştia, efortul fizic exercită efectul cel mai pronunţat. De obicei, chiar trecerea în ortostatism produce o accelerare evidentă. Alteori este necesar un efort mai pronunţat pentru a obţine o creştere a ritmului. Un efort considerabil poate duce la o accelerare pînă la 150/minut şi chiar peste această cifră. În toate cazurile revenirea ritmului la frecvenţa mai joasă se face treptat, ceea ce constituie una dintre caracteristicile esenţiale ale ritmurilor sinuzale. Cele expuse mai sus sînt fapte banale, lesne de pus în evidenţă prin mijloacele clinice obişnuite, şi de obicei nu necesită electrocardiograma. În unele cazuri extreme, însă, înregistrarea grafică devine necesară pentru precizarea diagnosticului:

1. într-o tahicardie peste 130/minut, unde se poate pune problema unei tahicardii paroxistice;

2. într-o bradicardie sub 50/minut, care pune problema blocurilor;

3. într-o aritmie sinuzală la un adult, unde poate intra în discuţie flutterul sau fibrilaţia atrială.

Aspectul grafic al electrocardiogramei lămureşte imediat diagnosticul.

Semnificaţia electrofiziologică. Electrocardiograma

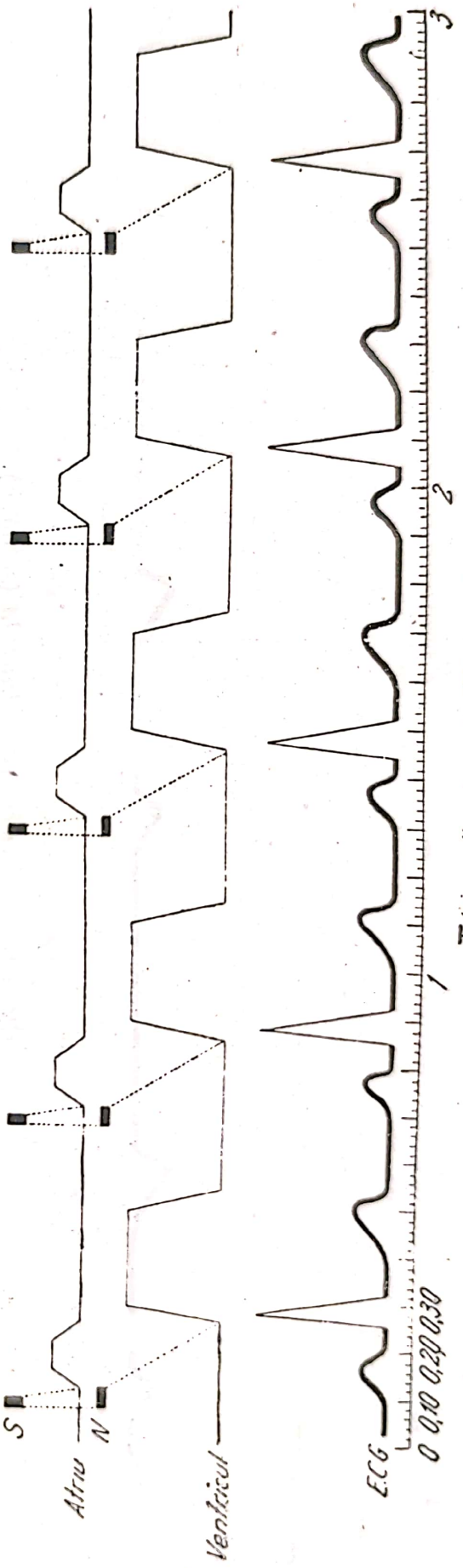

Fig. 196. — *Tahicardie sinusală* (schemă).

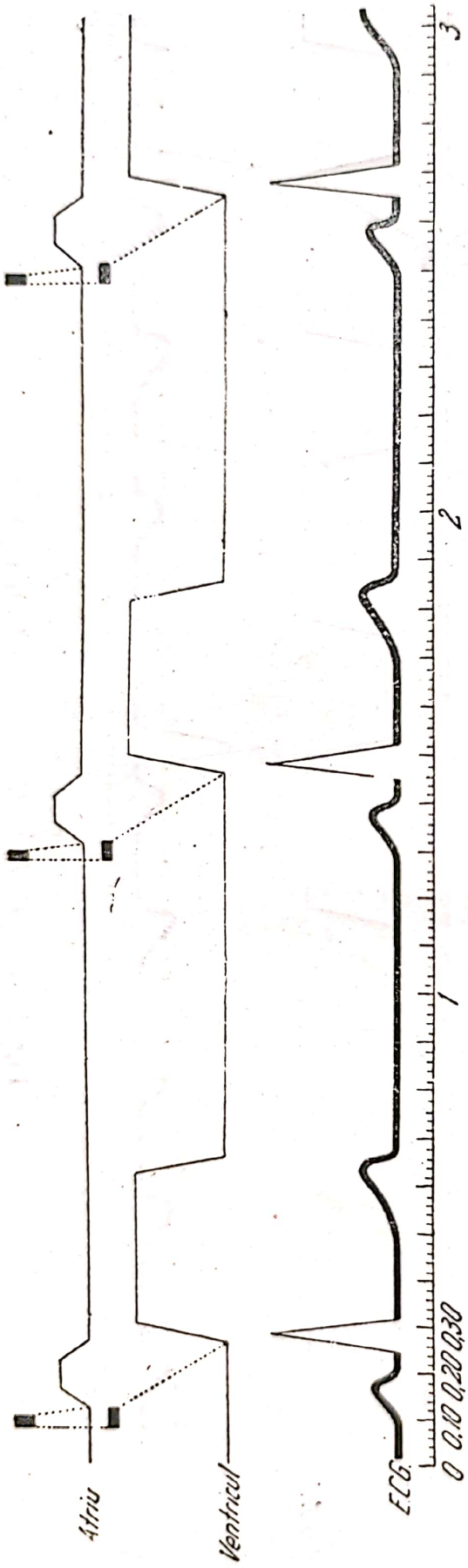

Fig. 197. — *Bradicardie sinusală* (schemă).

evidențiază că fiecare contracție cardiacă este formată din succesiunea unei electroatriograme, urmată la un *interval P-Q* de durată fixă, de o electroventriculogramă. Este vorba deci de un ritm nomotop, cu conducere atrio-ventriculară și intraventriculară, care se face pe căile normale. Bineînțeles că finețea analizei pe care o permite electrocardiograma poate să pună în evidență — dacă există — o tulburare de conducere oricît de discretă și care nici nu putea fi bănuită la examenul clinic. Cît privește însă modificările propriu-zise ale ritmului sinuzal, electrocardiograma nu evidențiază nimic mai mult decît că grupele *PQRST* se succed la intervale mai scurte (tahicardie), mai lungi (bradicardie) sau inegale (aritmie).

Fiziopatologia și clinica ritmurilor și aritmiilor sinuzale. Deseori modificările ritmului sinuzal nu reprezintă un fenomen patologic, ci doar o variație fiziologică sau o ușoară abatere de la normal. Sinul este supus în permanență unor influențe multiple, în primul rînd nervoase (efecte antagoniste vagale și simpatice), dar și unor influențe sanguine (de irigație) și deci tuturor elementelor fizice (căldura) și biochimice (toxine, metaboliți, electroliți, hormoni etc.). Se pune deci totdeauna problema dacă o

Scanned with OKEN Scanner

modificare a ritmului sinuzal este consecința unei distonii neurovegetative sau a unei dereglări directe (miocardice) a sinului sau a ambilor factori. La această întrebare nu este ușor de dat un răspuns și deseori electrocardiograma nu aduce elemente în plus față de datele clinice. Nu este cazul să analizăm aci în detaliu tahicardiile și bradicardiile sinuzale. Vrem numai să atragem atenția asupra cîtorva fapte cu privire la etio-patogenia aritmiilor sinuzale.

Tahicardiile sinuzale sînt foarte banale, mai ales cele moderate între 80 și 100/minut. Cifre mai ridicate pînă la 130/minut se întîlnesc mai rar. Valvulopatiile la limita decompensării, unele miocardopatii și unele forme de insuficiență cardiacă se însoțesc de tahicardie reflexă de adaptare. Dacă examenul clinic, radiologic și cel electrocardiografic (aspectul morfologic) a exclus orice afecțiune cardiacă, trebuie să ne orientăm spre una din celelalte forme frecvente ale tahicardiei sinuzale: tahicardia stărilor subfebrile (acțiune directă a căldurii asupra sinului); tahicardia distoniilor neurovegetative (nevroză cardiacă cu predominență a tonusului simpa-

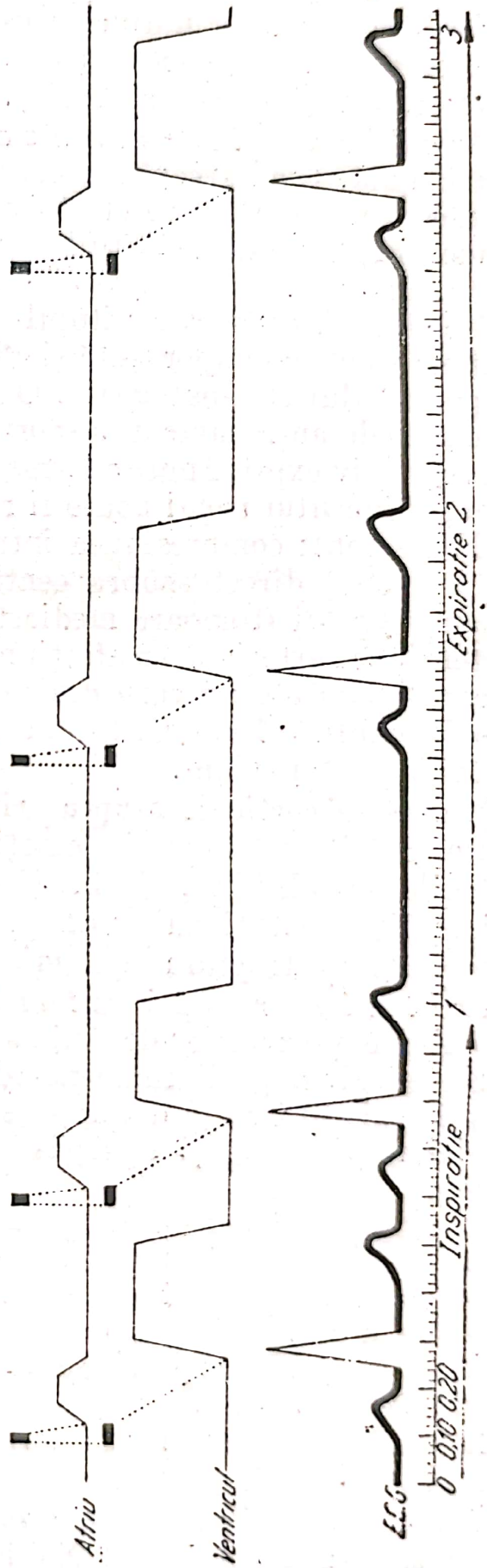

Fig. 198. — *Aritmie respiratorie* (schemă).

Scanned with OKEN Scanner

tic); tahicardia anemicilor (prin reflex compensator al anoxiei); tahicardiile toxice prin diverse droguri, alimente, toxine microbiene etc., dar mai ales cele tireotoxice (efecte, atît simpatico-mimetice, cît și direct sinuzale).

Bradicardia sinuzală este o constatare mai puțin banală. Cînd frecvența contracțiilor scade sub 50/minut, este adesea necesar să se efectueze electrocardiograma pentru a exclude bradicardiile prin tulburare de conducere. Chiar și după aceasta, diagnosticul poate oscila între o bradicardie sinuzală și un bloc sino-atrial (vezi capitolul al XV-lea). Ca și în cazul tahicardiilor, problema importantă și adesea greu de rezolvat este aceea a diagnosticului etio-patogenic. O formă frecventă și banală este bradicardia de antrenament a sportivilor. Modificările tonusului neurovegetativ explică multe forme de bradicardie sinuzală. Astfel, creșterea tonusului vagal poate fi realizată prin mecanisme diferite (Foghelson): compresiunea intracraniană (meningite, tumori cerebrale etc.) direct asupra centrului vagului; compresiune pe traiectul vagului (tumoare mediastinală); pe cale reflexă, ca în hipertensiunea arterială, în afecțiunile gastrice, prin compresiunea sino-carotidiană etc.; diverse droguri vagotrope. Scăderea tonusului simpatic explică bradicardia la hipotiroidieni, subalimentați, în stările post partum.

Influențele corticale asupra ritmului cardiac sînt bine cunoscute. Stările de excitație, emoțiile se însoțesc de tahicardie, iar stările de inhibiție, de bradicardie. Așa-zisele tahicardii și bradicardii constituționale sînt probabil legate mai mult de tipul nervos decît de structura anatomică a sinului.

Aritmia respiratorie este fiziologică și constituie chiar o prezumție de inimă sănătoasă. Desigur există și cazuri de valvulopatii compensate cu aritmie respiratorie. Dar leziunile miocardice și decompensarea se însoțesc de dispariția aritmiei respiratorie și apariția unui ritm sinuzal regulat și accelerat.

Este interesant de remarcat cum respirația poate schimba, atît ritmul cît și aspectul morfologic al electrocardiogramei. Astfel, în unele cazuri de „inimă orizontalizată", în inspirație se produce o accelerare a ritmului concomitent cu o deviere axială spre verticalizare, pe cînd expirul se însoțește de rărirea ritmului și deviere axială stîngă.

În afară de aritmia respiratorie există oare aritmii sinuzale? Această problemă nu este încă bine lămurită și va fi reluată în capitolul tulburărilor de conducere sino-atriale, unde pare să se încadreze (vezi capitolul al XV-lea).

Scanned with OKEN Scanner

EXTRASISTOLELE

Extrasistola este o contracție cardiacă prematură, care se poate intercala în cursul oricărui ritm cardiac. Ea reprezintă o heterotopie activă sporadică, avînd ca punct de plecare o fibră a sistemului excitoconductor și, după unele teorii, chiar orice fibră miocardică. Pentru ca excitația aceasta anormală (heterotopă) să devină eficientă, este absolut necesar ca miocardul să fie excitabil, adică să fi ieșit din perioada refractară absolută.

După locul de origine al excitației heterotope, distingem trei forme principale de extrasistole: atriale (ex. a), nodale (ex. n) și ventriculare (ex. v).

EXTRASISTOLE ATRIALE (ex. a)

Aspecte grafice. În cursul unui ritm sinuzal se observă deodată o electrocardiogramă prematură, după un *interval T-P* scurt, cu următoarele caracteristici (fig. 199): *unda P*, de aspect normal sau de aspect deformat, difazic, uneori chiar negativă; *intervalul P-Q*, de durată normală sau chiar ușor lungit, *niciodată scurtat*; *complexul QRST* de aspect identic cu complexul ritmului fundamental. Adică, în rezumat, extrasistola atrială este o contracție prematură, care nu diferă grafic aproape de loc de electrocardiograma ritmului fundamental, cu excepția anomaliilor *undei P*. Locul unde se situează între cele două contracții ale ritmului fundamental este variabil de la un caz la altul. Față de contracția precedentă, extrasistola atrială poate fi relativ distanțată și atunci *unda P* se degajează bine și se analizează ușor (fig. 199). Alteori, extrasistola atrială fiind mai prematură, *unda P* este ascunsă în *unda T*, a contracției precedente, *T* fiind deformat: fie cu o crestătură (fig. 200), fie cu o creștere a voltajului (sumația unui *P* pozitiv, fig. 202), fie cu o scădere a voltajului (sumația unui *P* negativ). Față de contracția care urmează trebuie analizată lungimea pauzei postextrasistolice: uneori, ea este egală cu pauza diastolică a ritmului fundamental, în care caz extrasistola este *decalantă*, căci a schimbat pasul ritmului fundamental; alteori, pauza postextrasistolică este mai lungă, fără a deveni însă compensatoare, ca în extrasistola ventriculară, decît în cazuri foarte rare. Extrasistola atrială este în genere ușor de recunoscut și nu pune probleme de diagnostic grafic decît în două cazuri:

1. extrasistole atriale cu electroventriculograma deformată, deformări care pot merge pînă la aspectul de bloc de ramură;
2. extrasistole atriale blocate, adică extrasistole atriale care se rezumă la apariția prematură a unei *unde P*, neurmate de *QRST*

Scanned with OKEN Scanner

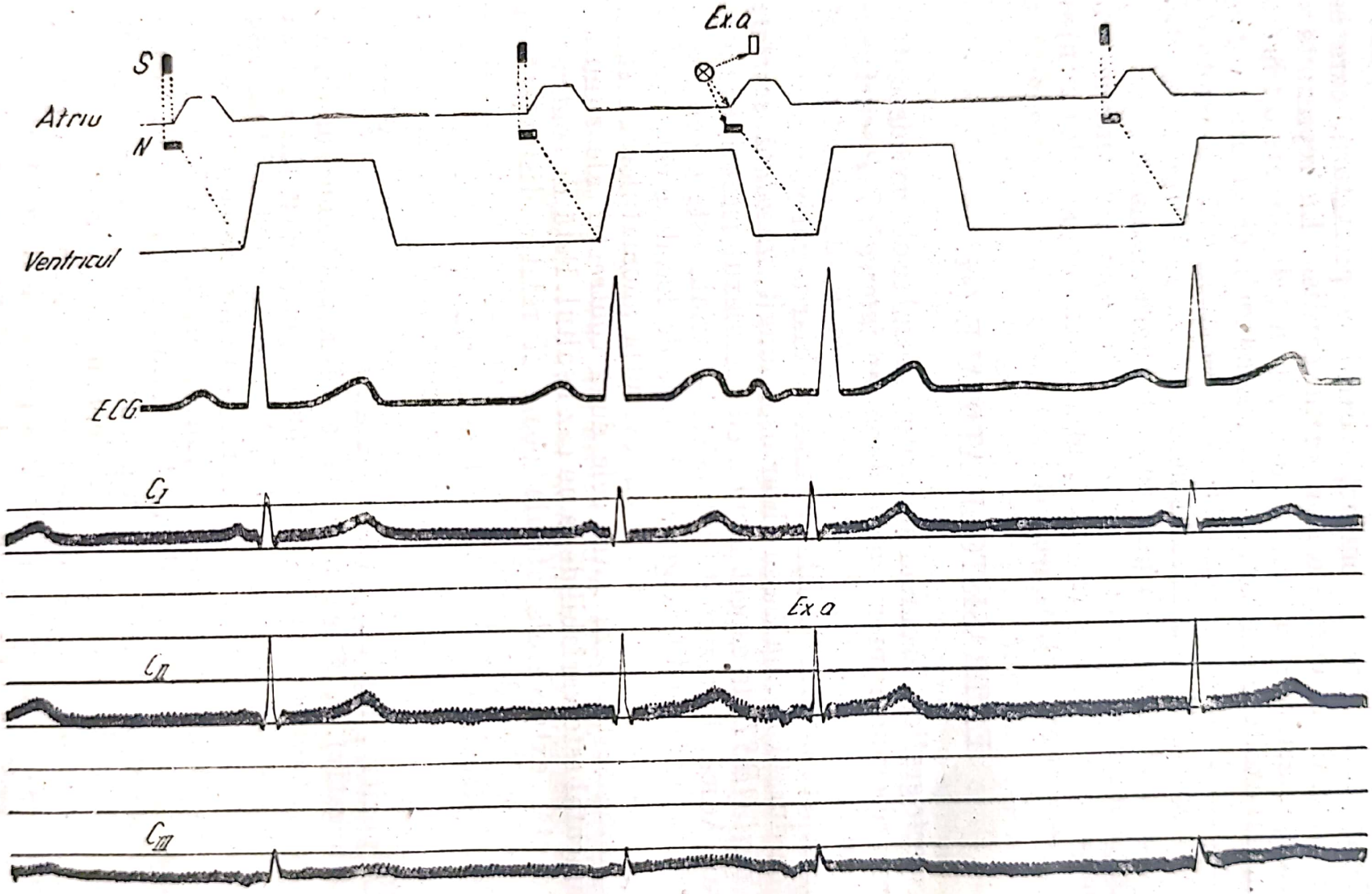

Fig. 199. — *Extrasistolă atrială.* Pe schemă și pe reproducere: *Ex. a.*

Scanned with OKEN Scanner

(fig. 201). Această eventualitate trebuie cunoscută și avută în vedere cînd se discută o deformare (crestătură) a unei *unde T* (fig. 200).

Semnificația electrofiziologică. Aspectul grafic al extrasistolei atriale arată că se produce prematur o depolarizare atrială urmată de o depolarizare ventriculară, adică o excitație pornită din miocar-

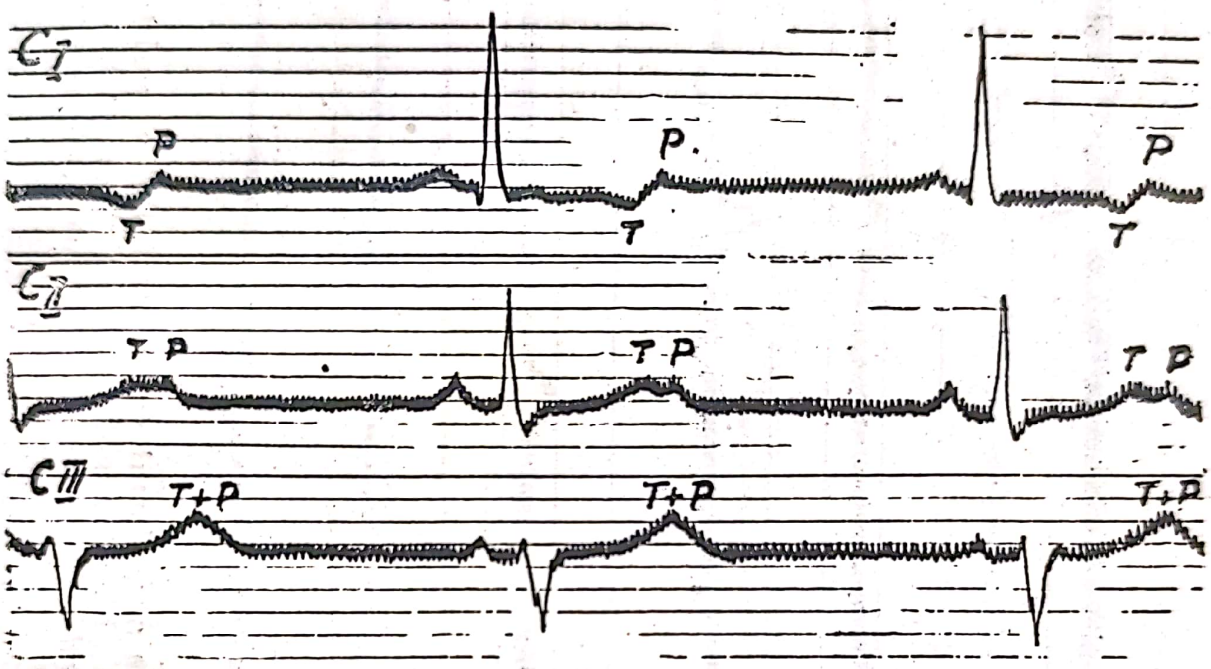

Fig. 200. —*Extrasistole atriale blocate.* În cele trei conduceri, extrasistole atriale blocate, care se repetă regulat după fiecare contracție, simulînd deformări ale *undei T*. În conducerea I, aparența unui *T* difazic prin sumarea unui *T* negativ cu o extrasistolă atrială blocată *(P)*. În conducera a II-a, aparența *T* bifid, prin crestarea undei *T* de extrasistolă atrială blocată *(P)*. În conducerea a III-a, aparența unui *T* înalt și ascuțit, prin sumarea unui *T* pozitiv cu o extrasistolă atrială blocată *(T+P)*.

dul atrial, care apoi s-a transmis la nivelul ventriculului. Cînd *unda P* este de aspect normal se poate afirma că punctul de plecare a excitației heterotope a fost în vecinătatea sinului, adică dintr-o regiune „cranială" a miocardului atrial. Cînd *unda P* este deformată, excitația a pornit dintr-o regiune depărtată de sin, și după aspectul lui *P* în cele trei conduceri, adică după axa lui *P*, se poate deduce cu aproximație locul de unde a plecat excitația. Cînd *P* este negativ în cele trei conduceri standard, se poate afirma că excitația este plecată dintr-o regiune foarte depărtată de sin, adică dintr-o regiune „caudală" a miocardului atrial. Faptul că *intervalul P-Q* este păstrat (uneori chiar lungit) dovedește că excitația care a pornit din miocardul atrial a întîlnit în calea ei barajul fiziologic al nodului. Aspectul *QRST* identic cu electroventriculograma ritmului fundamental ne arată că transmiterea

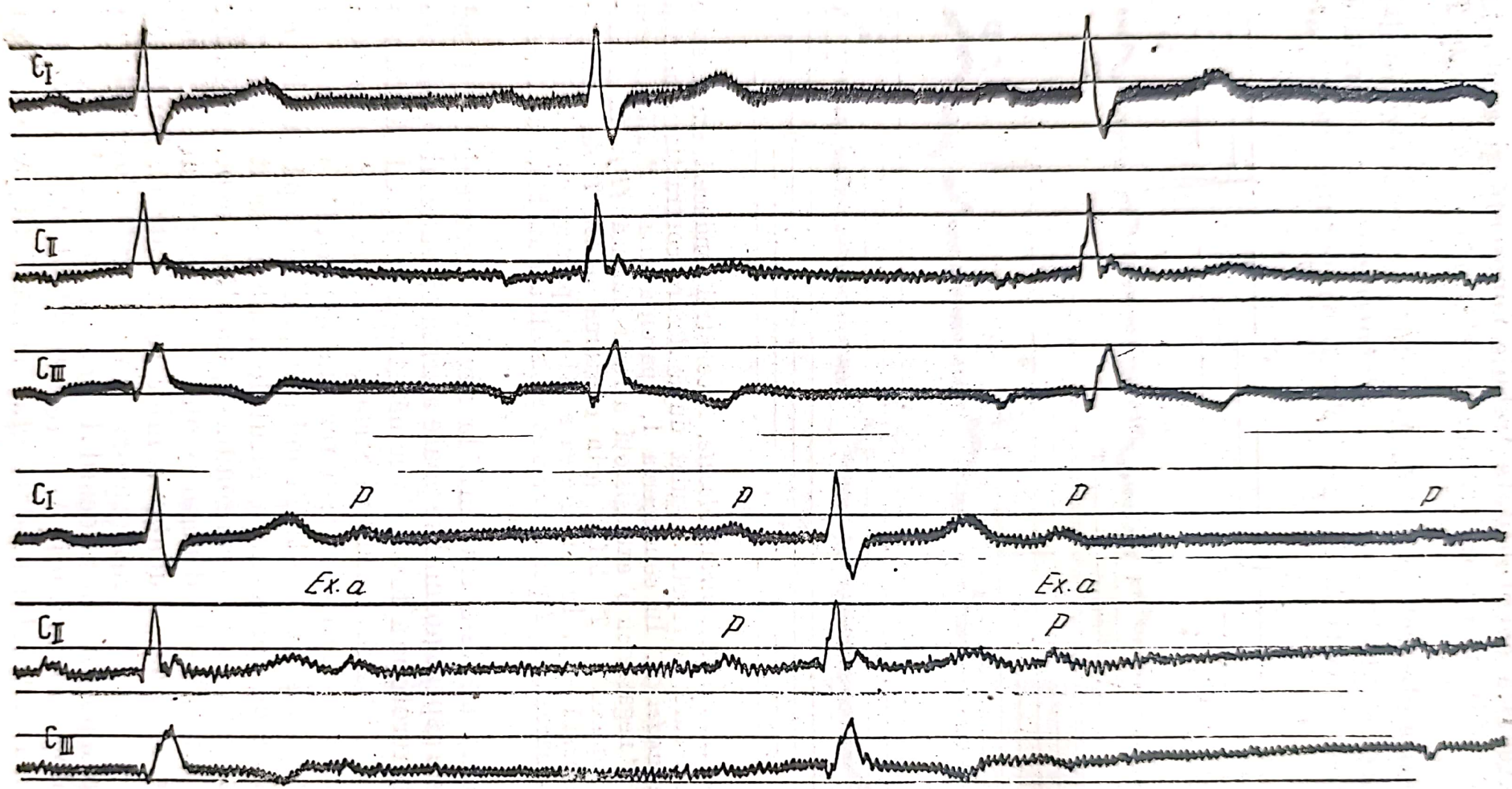

Fig. 201.—*Extrasistole atriale blocate.* Pe graficul de sus, ritmul este sinuzal, fără extrasistole atriale. Pe graficul de jos, același caz, dar cu extrasistole bigeminate și blocate, simulînd un bloc atrioventricular 2/1; se remarcă însă că distanțele dintre *undele P* sînt inegale, *undele P* cu apariție anticipată, reprezentînd extrasistolele atriale blocate, bigeminate *(Ex. a.)*.

Scanned with OKEN Scanner

excitației spre ventricul s-a făcut pe căile de conducere obișnuite. Dacă însă *QRST* este deformat, diferit de aspectul complexului fundamental, înseamnă că a existat o tulburare de conducere intraventriculară latentă, potențată de excitația anticipată a extrasistolei. Deformările minore (*QRS* de voltaj diferit, ușor crestat și lărgit) evidențiază o tulburare de conducere discretă în fascicul, pe cînd deformările mari cu aspect de bloc de ramură, pledează pentru o tulburare de conducere care predomină pe o ramură. Extrasistola atrială blocată trebuie interpretată ca o tulburare de conducere intraventriculară și mai accentuată, care a ocazionat blocarea totală a excitației și a împiedicat-o să se transmită ventriculului. În general însă, aceste anomalii nu trebuie considerate ca avînd semnificație

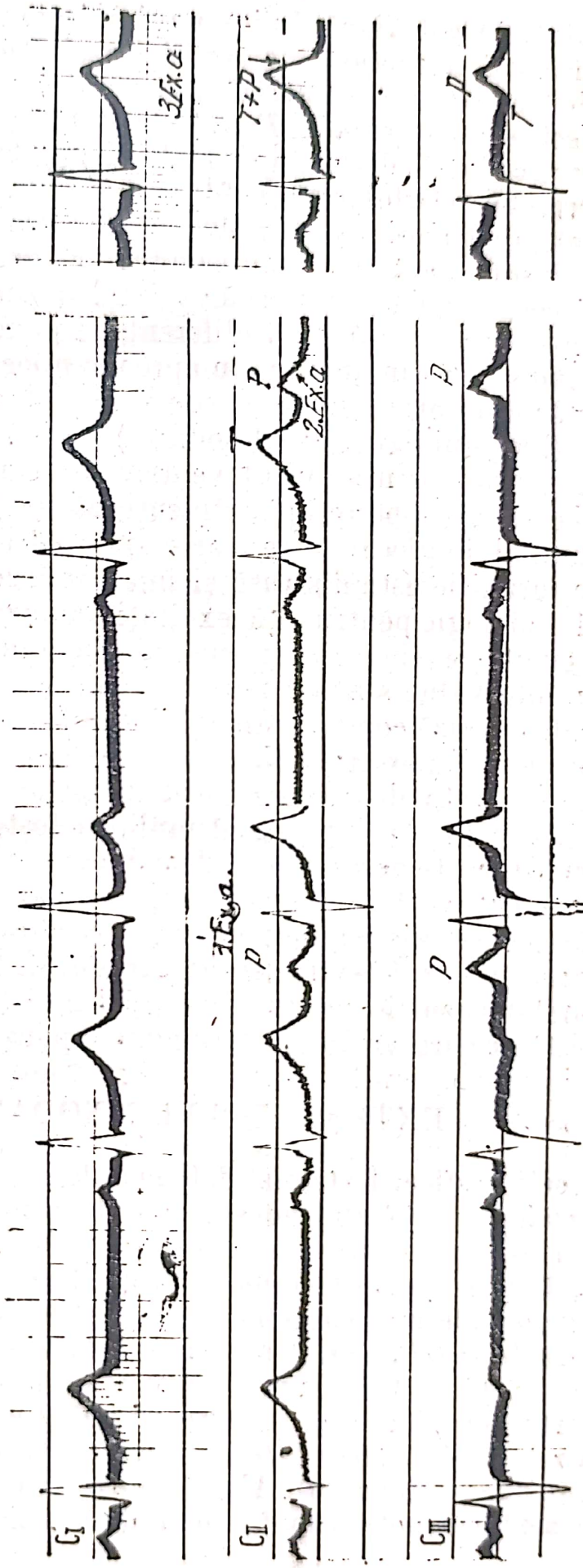
3 Ex.a
T+P
P
T
2 Ex.a
1 Ex.a
P
P
P
T
P
T
P
T

patologică, ci pot fi atribuite unui miocard încă inexcitabil (adică în fază refractară) în caz de excitație foarte prematură. Într-adevăr, extrasistola atrială blocată se înscrie ca o *undă P* care crestează *segmentul ST* sau *unda T* a complexului precedent, ceea ce poate da loc la erori de diagnostic.

Interpretarea fiziologică. Pentru a explica geneza unei extrasistole atriale trebuie să admitem că excitația heterotopă pornește dintr-o insulă de țesut excitoconductor, vestigiu embrionar al tubului cardiac primitiv, sau că excitația pleacă dintr-o fibră oarecare a miocardului atrial. Indiferent de punctul său de plecare, ea cuprinde apoi din aproape în aproape miocardul atrial, care se contractă. Excitația ajunge repede și la nod, unde însă este oprită un timp (blocajul fiziologic al nodului) și abia apoi transmisă prin sistemul hisian la miocardul ventricular care se contractă. Dar excitația atrială heterotopă influențează și activitatea sinuzală. Cînd punctul de plecare este foarte apropiat de sin, excitația normală în formație este distrusă și imediat începe să se adune materialul fiziologic pentru altă excitație sinuzală. Rezultă că viitoarea excitație sinuzală va surveni după un interval de timp egal cu intervalul sinuzal normal și deci extrasistola nu va fi urmată de o pauză compensatoare. Ritmul cardiac a fost decalat, a schimba „pasul"; extrasistola atrială juxtasinuzală este decalantă. Dacă însă punctul de plecare a fost depărtat și excitația heterotopă a ajuns la sin după ce stimulul a fost refăcut, activitatea nomotopă nu este deranjată, ci doar blocată pentru o contracție și pauza postextrasistolică va fi compensatoare. Această eventualitate, care constituie regula pentru extrasistolele ventriculare, este foarte rară în cazul esxtrasistolei atriale. Între aceste două posibilități sînt cazurile intermediare, cel mai frecvent întîlnite, în care există un oarecare grad de alungire a pauzei postextrasistolice.

EXTRASISTOLELE NODALE

Aspecte grafice. Extrasistolele nodale se observă mai rar decît cele atriale, de care sînt adesea greu de diferențiat. Ca și ele, se prezintă cu o electroventriculogramă de aspect fundamental. Diagnosticul se poate face numai după forma și poziția *undei P*. În cazurile cele mai caracteristice se observă un *P* negativ, care se înscrie după *QRS*, crestînd *segmentul ST* sau începutul *undei T* (fig. 205, 206). Alteori, un *P* negativ se înscrie înainte de *QRS*, dar foarte apropiat, așa că *intervalul P-Q* este mult scurtat, nu num i relativ față de *P-Q* fundamental, dar chiar absolut: $P\text{-}Q < 0,12$ sec. (fig. 203). Alteori, *unda P* nu apare de loc; extrasistola nodală este formată doar de o electroventriculogramă

Scanned with OKEN Scanner

(fig. 204—206). În acest caz se consideră că *P* fiind sincron cu *QRS* este mascat de începutul complexului ventricular. În ceea ce privește poziția cronologică a extrasistolei nodale față de contracția care precede și cea care urmează, datele descrise la extrasistola atrială sînt valabile și aci, cu difența că extrasistola nodală nu este niciodată decalantă. În unele cazuri, ca și la extrasistola atrială, *complexul QRST* poate să fie deformat pînă la aspectul de bloc de ramură (fig. 207).

Semnificație electrofiziologică. Se produce prematur o depolarizare ventriculară și concomitent o depolarizare atrială. Excitația ventriculară se face pe cale normală, pe cînd cea atrială este retrogradă, astfel că *P* apare negativ în conducerile standard. După locul pe care îl ocupă *unda P* negativ, extrasistolele nodale pot fi de trei feluri:

— extrasistole supranodale, cu *P* negativ, care precede cu puțin *QRS* (fig. 203);

— extrasistole juxtanodale, în care *P* este absent, înglobat în *QRS* (fig. 204);

— extrasistole infranodale, cu *P* negativ, care urmează după *QRS* (fig. 205, 206).

Semnificația fiziopatologică. Extrasistola nodală reprezintă o heterotopie activă sporadică a nodului. Nodul aflîndu-se la răscrucea dintre miocardul atrial și cel ventriclar, excitația heterotopă se va transmite aproape simultan în ambele etaje miocardice, producînd contracția lor. Precizia analizei electrocardiografice permite să se diferențieze trei tipuri de extrasistole nodale: cele cu precesiunea atrială (extrasistole supranodale) cele cu simultaneitate atrială și ventriculară (extrasistole juxtanodale), cele cu precesiunea ventriculară (extrasistole infranodale). Ca și în cazul extrasistolei atriale, stimulul în formație este distrus sau nu, după cum sinul a fost surprins într-un stadiu mai precoce sau mai avansat al activității sale. Rezultă o pauză postextrasistolică incomplet sau complet compensatoare.

EXTRASISTOLELE VENTRICULARE

Sînt mult mai frecvente decît extrasistolele supraventriculare (extrasistola atrială și cea nodală), ceea ce se explică prin dispersarea anatomică și abundența fibrelor excitoconductoare ale rețelei Purkinje, răspîndite în toată masa miocardului ventricular.

Aspecte grafice. În cursul unui ritm fundamental oarecare (ritm sinuzal, fibrilația atrială, bloc etc.) se observă o electroventriculogramă prematură, cu următoarele caractere: complex ventricular foarte deformat, *QRS* lărgit, crestat, de voltaj mare,

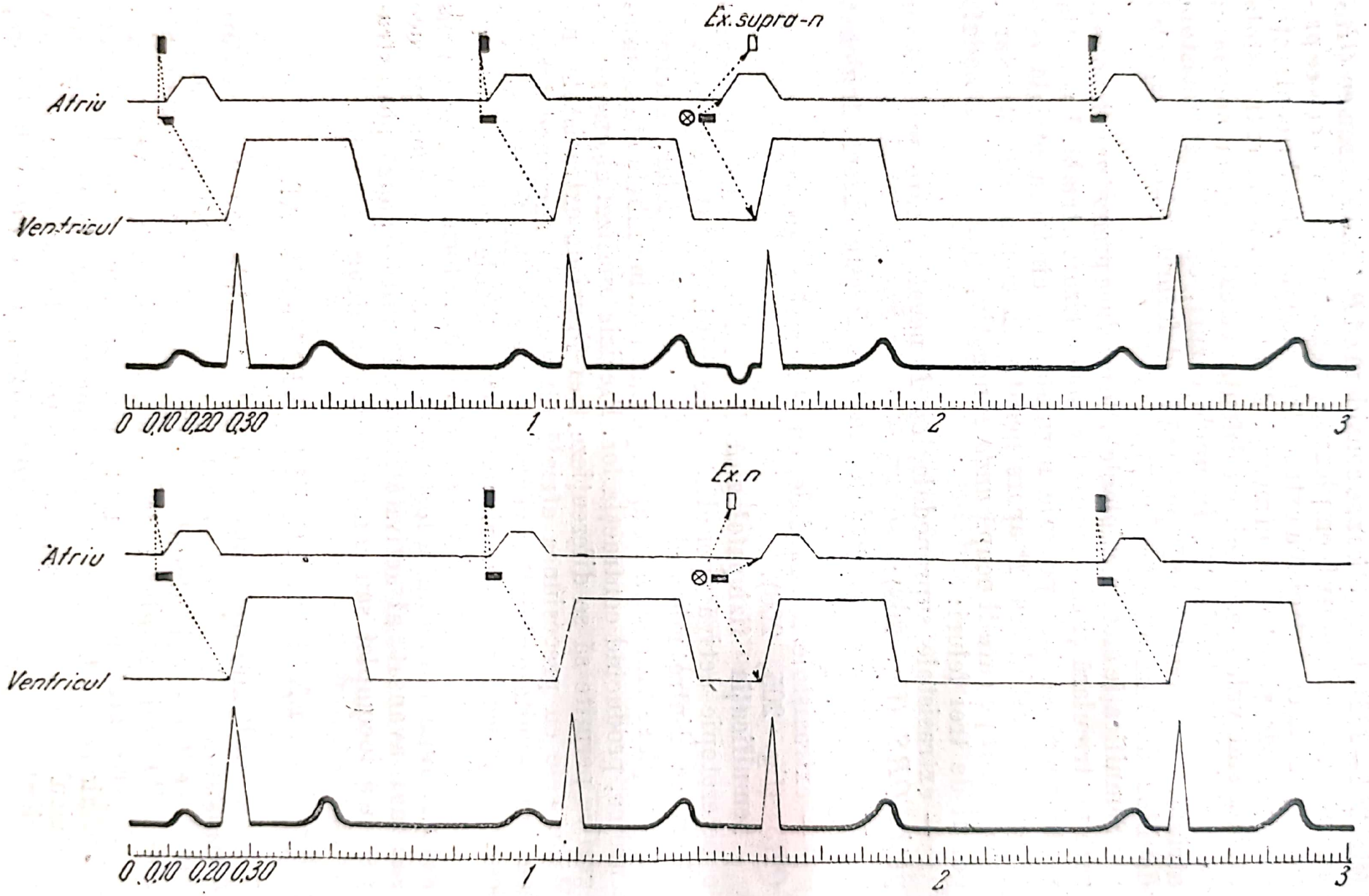
Ex. supra-n
Atriu
Ventricul
0 0,10 0,20 0,30
1
2
3
Ex. n
Atriu
Ventricul
0 0,10 0,20 0,30
1
2
3

Fig. 203. — *Extrasistolă supranodală* (schemă).
Fig. 204. — *Extrasistolă juxtanodală* (schemă).
Fig. 205. — *Extrasistolă infranodală* (schemă).

urmat de o undă de sens opus, care înglobează *segmentul ST* și *unda T*, astfel că ansamblul electroventriculogramei capătă un aspect bifazic, cu o undă de depolarizare de un sens și o undă de repolarizare de sens opus; aspect comparabil cu al blocului de ramură, dar care nu este precedat de o *undă P* (fig. 208, 210). Dacă pe același grafic există mai multe extrasistole ventriculare, ele pot fi de același tip (extrasistole ventriculare monomorfe) sau de tipuri diferite (extrasistole ventriculare polimorfe). Oricare ar fi însă tipul, ele păstrează același caracter esențial: aspect bifazic, *QRS* (deformat) de un sens, urmat de *ST-T* de sens opus. De asemenea, indiferent de tipul ei, extrasistola ventriculară este urmată totdeauna de o pauză compensatoare: intervalul care separă bătaia pre- de cea postextrasistolică este egal cu două intervale sinuzale. În cazuri cu totul excepționale, în cursul unui ritm sinuzal rărit, se poate intercala o extrasistolă între două contracții, fără a urma pauza compensatoare. Aceste extrasistole se

Scanned with OKEN Scanner

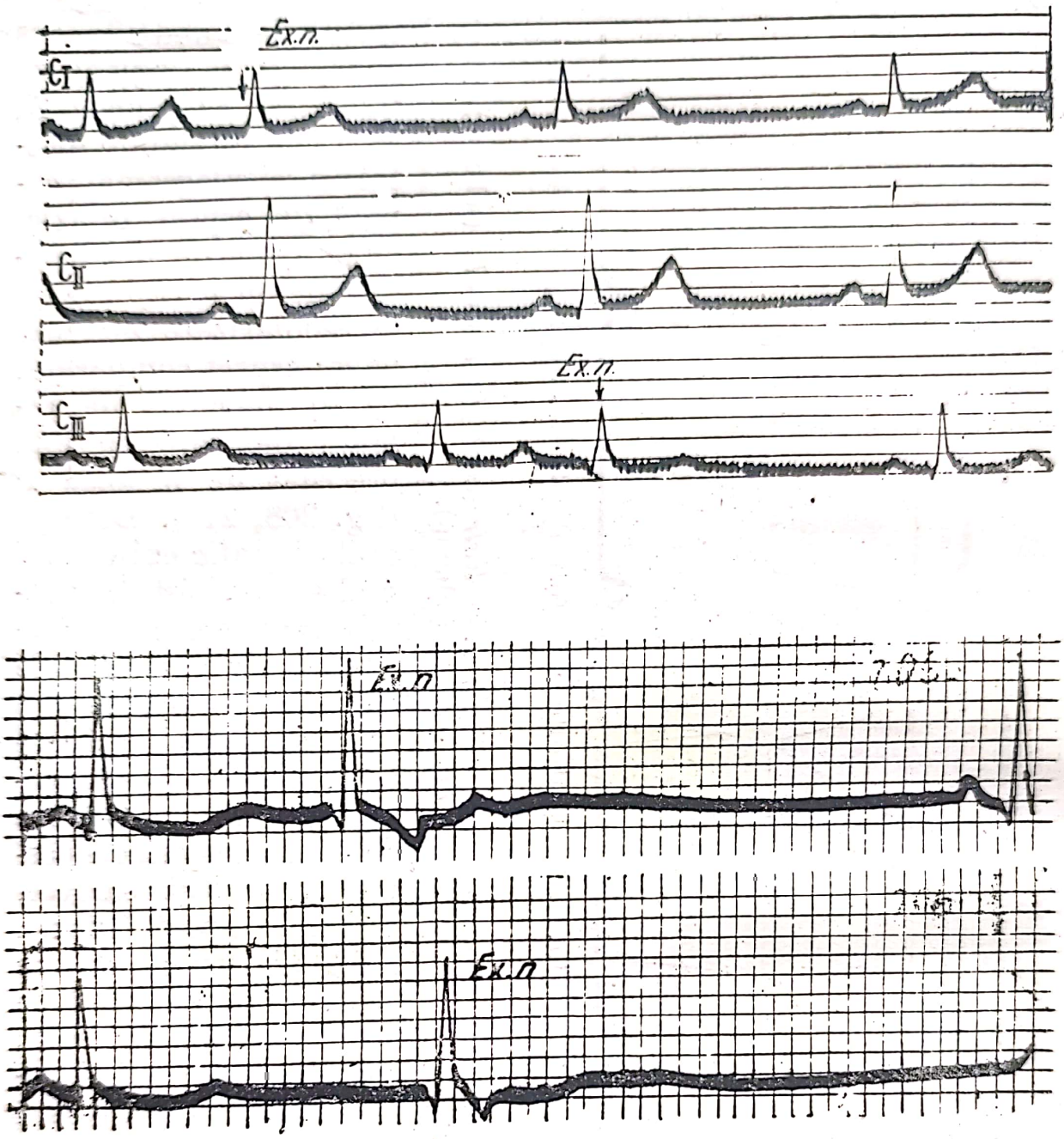

Fig. 206. — *Extrasistole nodale* (exemple). Pe graficul de sus, în conducerea I și în conducerea a III-a cîte o extrasistolă nodală (*Ex. n.*). Pe graficul de jos, un exemplu de extrasistolă infranodală, cu *P* negativ, care se înscrie după *R*.

numesc *interpolate* (fig. 209, 210). Cînd pe grafic există numeroase extrasistole ventriculare, se poate observa că extrasistolele ventriculare monomorfe survin la un interval de timp mereu egal față de contracția precedentă (= extrasistole cu cuplaj fix). Extrasistolele ventriculare polimorfe însă nu se situează mereu la aceeași distanță față de contracția precedentă (= cuplaj variabil).

Interpretarea electrofiziologică. Aspectul grafic, arată că se produce o depolarizare ventriculară precoce, avînd ca punct de

Scanned with OKEN Scanner

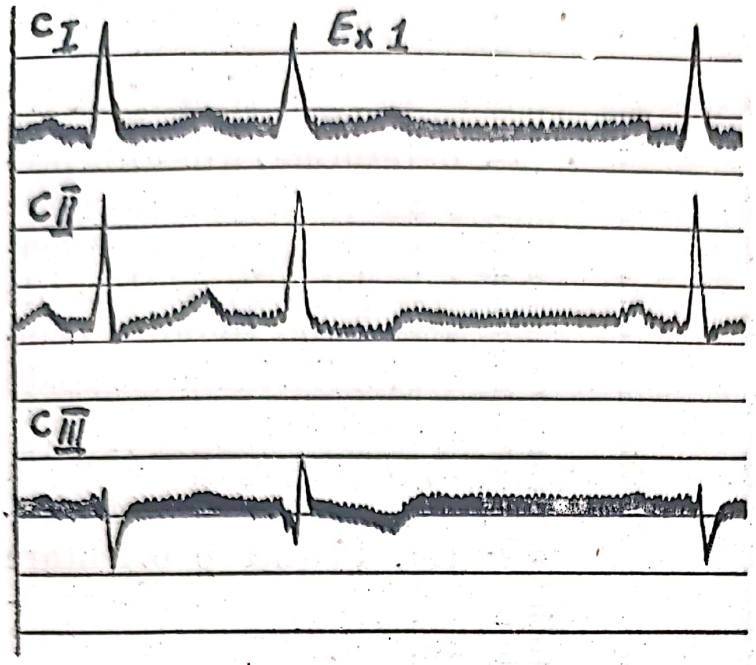

Fig. 207. — *Extrasistole nodale cu electroventriculograma deformată.*

Ex. 1 = extrasistolă nodală cu electroventriculogramă ușor deformată.

Ex. 2 = extrasistolă nodală cu electroventriculogramă foarte deformată, simulînd o extrasistolă ventriculară.

Ex. 3 = extrasistolă nodală cu electroventriculogramă și mai deformată.

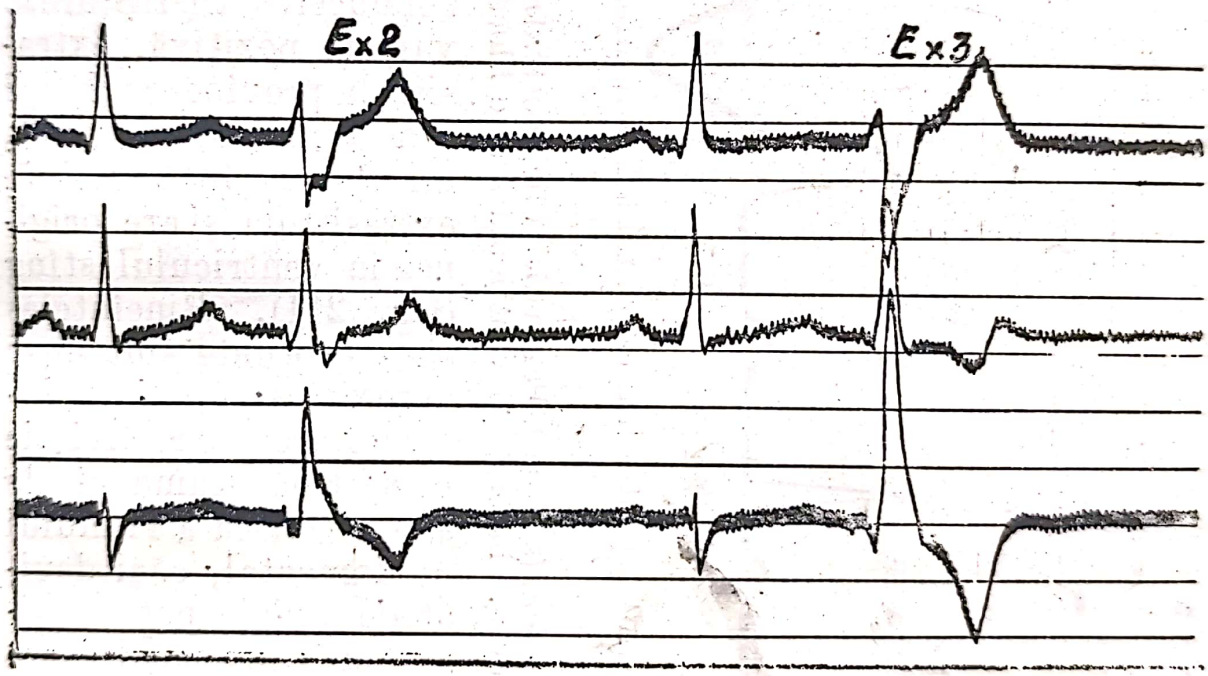

plecare o ramură sau o ramificație a fasciculului. Din acest punct de origine unilateral, excitația cuprinde întîi un ventricul și apoi se propagă difuz prin masa miocardică la celălalt ventricul, din care cauză *QRS* este lărgit și deformat. Cum depolarizarea cuprinde succesiv cei doi ventriculi, nu există nici un moment de echilibru electric, adică nu există nici un segment izoelectric *ST*. Repolarizarea se face aproximativ pe aceeași cale pe care s-a făcut depolarizarea, cuprinzînd întîi ventriculul care a fost excitat inițial. Rezultă o undă de repolarizare de sens opus undei de depolarizare, ceea ce imprimă extrasistolei ventriculare aspectul difazic caracteristic, comparabil cu al blocului de ramură.

Scanned with OKEN Scanner

Fig. 208.— *Extrasistolă ventriculară* (schemă). Pauza diastolică postextrasistolică este compensatoare, căci activitatea sinuzală nu este tulburată; excitația heterotopă ventriculară este blocată de nod și nu se transmite la etajul atrial.

După aspectul *QRS* în conducerile standard și în precordiale se poate determina cu destulă precizie punctul de origine a unei extrasistole ventriculare. În conducerile standard, conform principiului triaxial, se poate stabili *axa medie QRS*, ceea ce arată direcția din care sosește excitația. Pentru o orientare rapidă și destul de exactă, este suficient sensul *QRS* în **C I**. Dacă în conducerea I *QRS* are o valoare pozitivă, extrasistola provine probabil din ventriculul drept, iar dacă este negativă, extrasistola își are originea în ventriculul stîng (fig. 211). Bineînțeles că aceste date sînt doar aproximative, și în interpretarea lor trebuie să se țină seama și de axa electrică a ritmului fundamental, căci deviațiile axiale pot modifica cu totul pozițiile vectorilor proveniți din ventriculul drept sau stîng. În figura schematică 212 se poate observa că o extrasistolă bazală dreaptă și una bazală stîngă pot determina un vector cu aceeași orientare, după cum axa inimii este verticală sau culcată. Tot astfel, o extrasistolă apicală stîngă poate avea

Scanned with OKEN Scanner

Fig. 209. — *Extrasistola ventriculară* interpolată (schemă).

același aspect cu una apicală dreaptă, după cum axa inimii este verticală sau culcată (fig. 212). Putem obține o apreciere justă și rapidă asupra originii extrasistolelor ventriculare în precordiale, după apariția negativității locale (fig. 213). Negativitatea locală apare repede în ventriculul în care începe excitația. Deci negativitate locală precoce în **V2** (complex de aspect *QS* sau *rS*) înseamnă extrasistolă ventriculară dreaptă. Același apect în **V5** denotă că extrasistola este ventriculară stîngă. Același aspect, atît în **V2** cît și în **V5** indică o extrasistolă din regiunea apicală. Un complex de tip *R*, atît în **V2**, cît și în **V5**, este caracteristic pentru o extrasistolă din regiunea bazală. De altfel, această problemă a localizării extrasistolelor nu prezintă nici un interes practic. Mai important este să recunoaștem dacă extrasis-

Scanned with OKEN Scanner

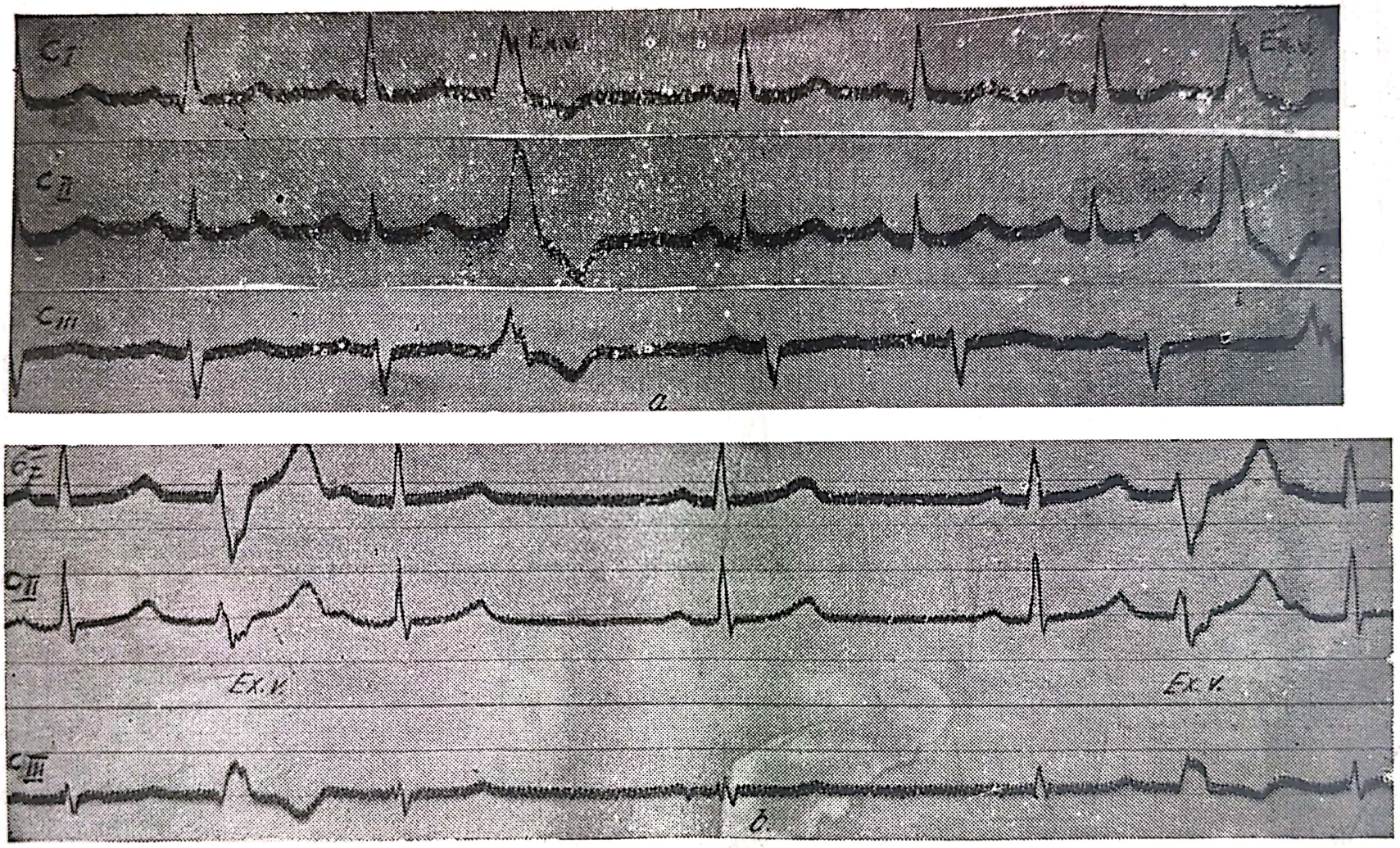

Fig. 210. — *Două exemple de extrasistole ventriculare.a* — *Ex. v.* = extrasistolă ventriculară compensată, *b* — *Ex. v.* = extrasistolă ventriculară interpolată.

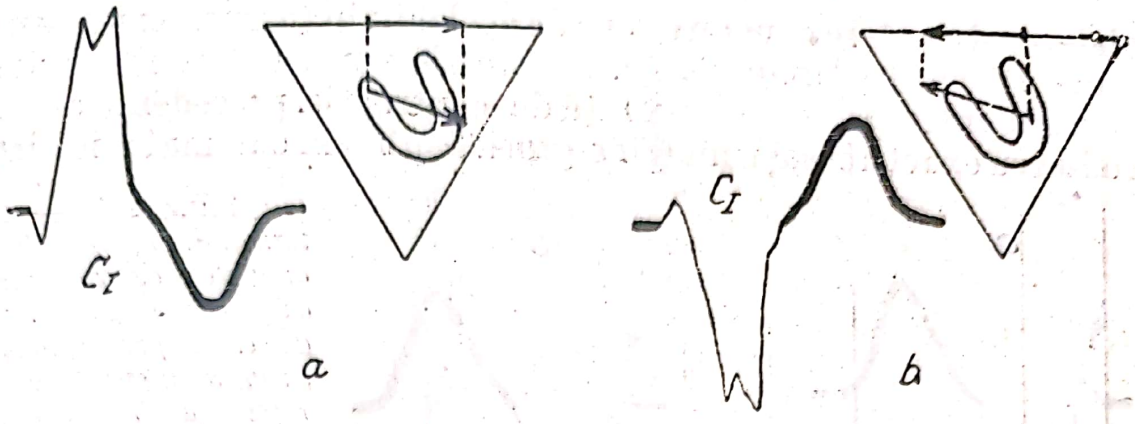

Fig. 211. — *Determinarea punctului de origine a extrasistolelor ventriculare după aspectul lor în conducerea I.* *a*—extrasistolă ventriculară dreaptă și *b* —extrasistolă ventriculară stîngă (cu condiția ca axa medie *QRS* a ritmului fundamental să fie nedeviată).

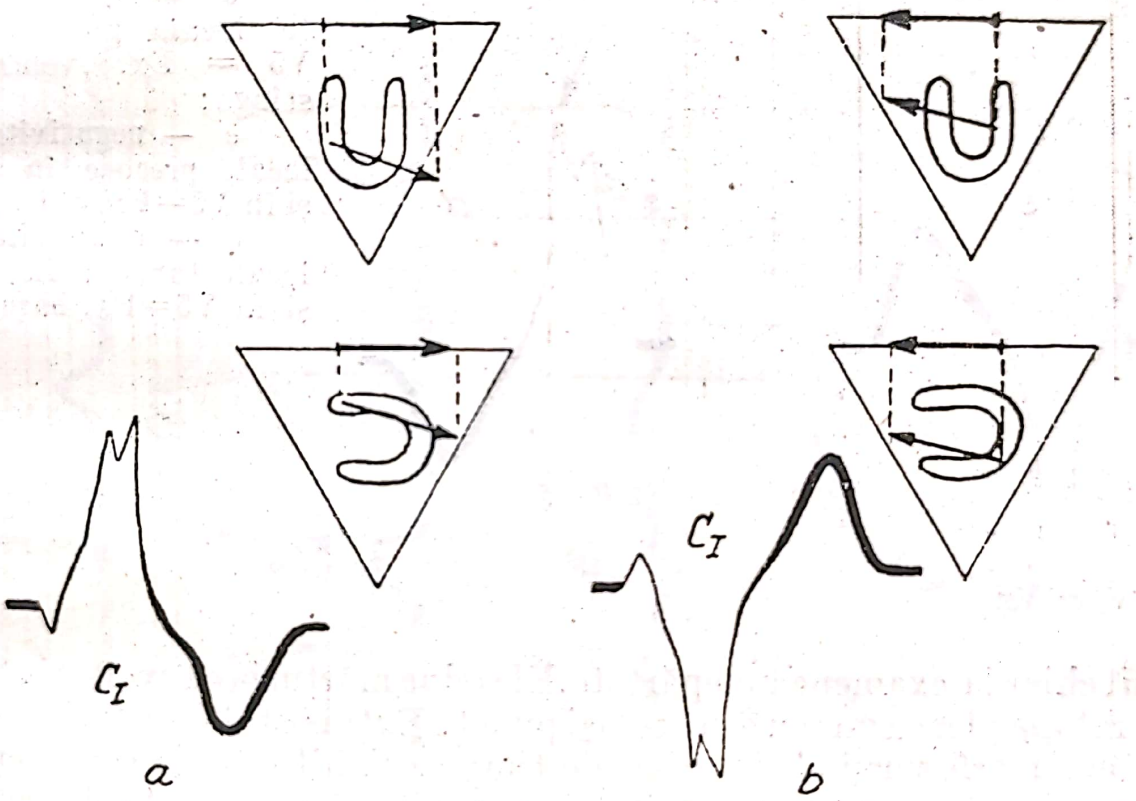

Fig. 212. — *Determinarea punctului de origine a extrasistolelor ventriculare după aspectul lor în conducerea I și după poziția axei medii QRS.* *a* — se observă că același aspect în conducerea I poate fi dat de o extrasistolă ventriculară dreaptă, la o inimă verticală sau de o extrasistolă ventriculară stîngă, la o inimă orizontalizată.

b — se observă că același aspect în conducerea I poate fi dat de o extrasistolă ventriculară stîngă, la o inimă verticală, sau de o extrasistolă ventriculară dreaptă la o inimă orizontalizată. Aplicarea practică la exemplele de mai sus (fig. 210). În fig. 210 *a*, axa medie *QRS* deviată la stînga (circa 0°) și axa de depolarizare a extrasistolei la circa +60°: extrasistolă din regiunea bazală a ventriculului stîng.

În fig. 210 *b*, axa medie *QRS* la circa +30° și axa de depolarizare a extrasistolei la circa 180°: extrasistolă din regiunea apicală.

tolele ventriculare repetate sînt de același tip (monomorfe) sau de tipuri diferite (polimorfe). Extrasistolele ventriculare monomorfe survin la interval de timp fix față de contracția precedentă și se reproduc cu exact aceeași imagine grafică, pînă în cele mai mici deta-

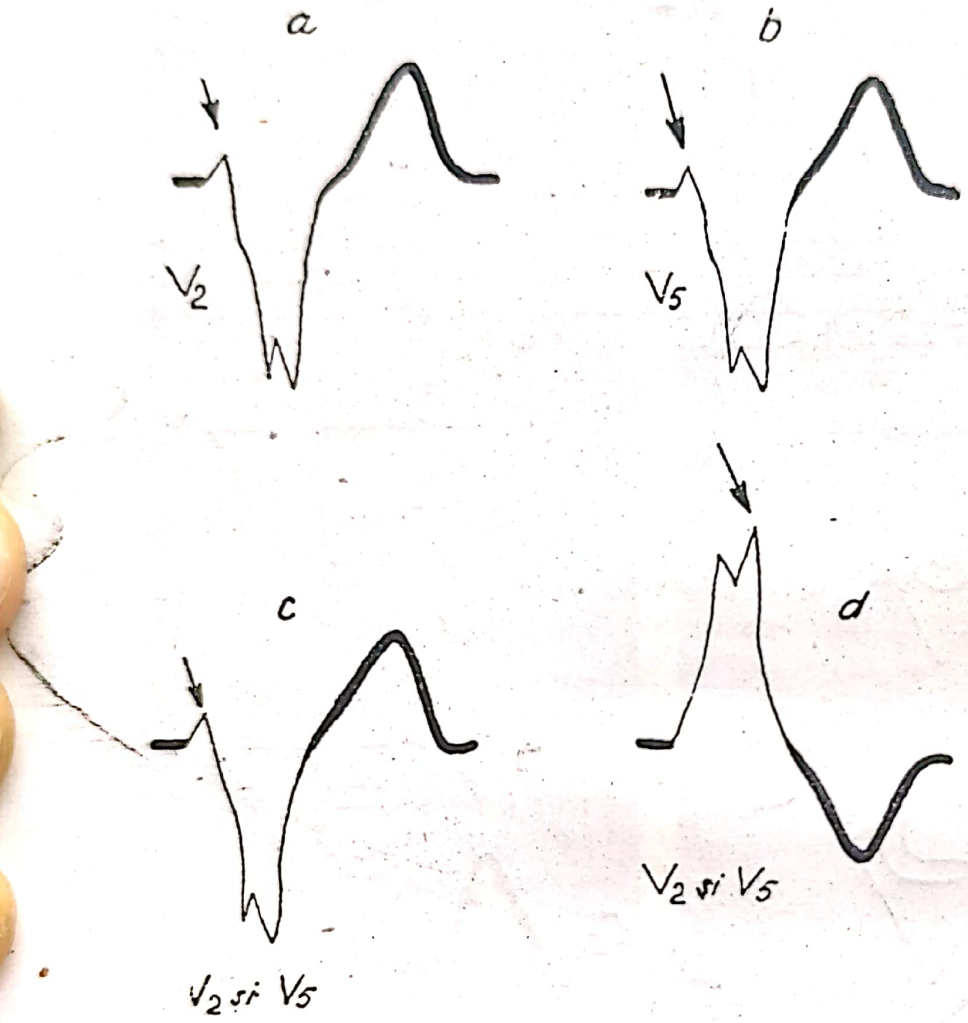

Fig. 213. — *Determinarea punctului de origine a extrasistolelor după aspectul lor în conducerile precordiale și după momentul de apariție a negativității locale.*

a —negativitatea locală (↘) precoce în V2 = Ex. ventric, dreaptă;

b — negativitate locală precoce în V5 = Ex. ventric. stîngă;

c — negativitate locală precoce în V2 și în V5=Ex. apicală;

d — negativitate locală tardivă în V2 și în V5=Ex. bazală.

ii, chiar la examene îndepărtate. Ele aduc mărturia că excitația heterotopă pleacă mereu din același punct. Extrasistolele ventriculare polimorfe survin la interval de timp variabil față de contracția precedentă și reprezintă excitații care pleacă din puncte diferite.

Interpretarea fiziopatologică. Extrasistola ventriculară dovedește o heterotopie activă sporadică, cu punct de plecare ventricular. Cînd acest punct de plecare este mereu același, extrasistolele ventriculare sînt monomorfe. Unor excitații din focare diferite le corespund extrasistole ventriculare polimorfe. Excitația heterotopă are originea într-o fibră a sistemului hisian, într-o ramură sau în rețeaua de dispersie. Indiferent de situația anatomică a acestei fibre, excitația cuprinde întîi un ventricul, apoi difuz restul miocardului ventricular. Retrograd, excitația se transmite prin sistemul hisian pînă la nod, dar aci ea este blocată și nu pătrunde

Scanned with OKEN Scanner

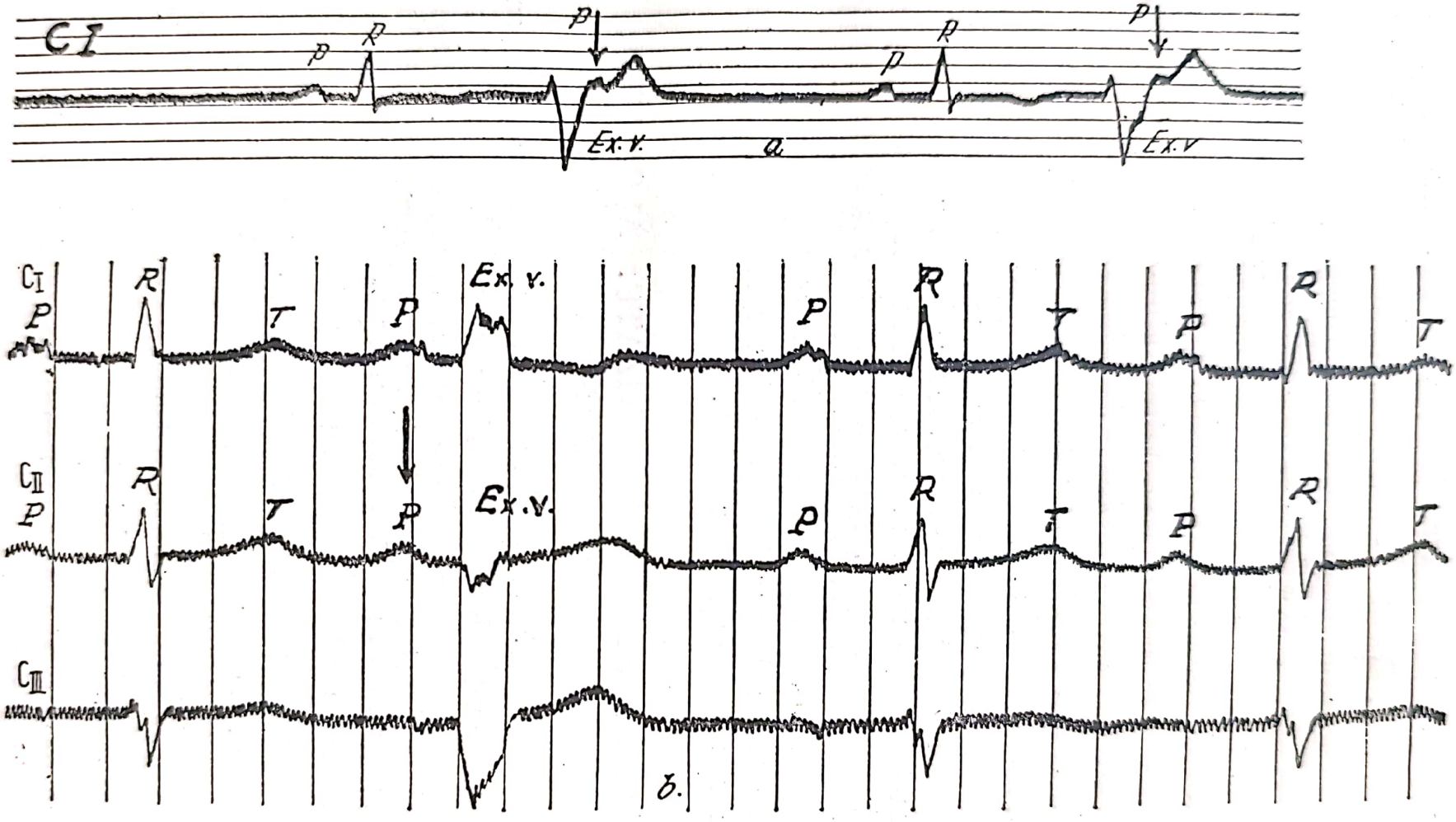

Fig. 214. — *Unda P în extrasistolele ventriculare*:
a. — *Unda P* pozitivă, crestează extrasistola ventriculară;
b. — *Unda P* pozitivă se înscrie înaintea extrasistolei ventriculare, cu care însă nu are nici o legătură fiziologică.

Scanned with OKEN Scanner

în miocardul atrial. Activitatea sinuzală nu este tulburată și continuă normal, producînd contracția atrială. Rezultă deci că *unda P* nomotopă există totdeauna, dar de obicei coincide cu complexul deformat al extrasistolei ventriculare, în care se găsește înglobată și este greu de recunoscut. Totuși, un examen atent permite reperarea acestui *P* (fig. 214 a). Uneori, el se înscrie chiar imediat înainte de complexul extrasistolic (fig. 214 b): caracteristic este atunci că acest *P* este pozitiv, ceea ce permite diagnosticul diferențial cu o extrasistolă nodală cînd *P* este obligatoriu negativ. Contracția atrială și excitația nomotopă ajung pînă la nod, dar aci sînt blocate, nodul fiind tocmai în perioada refractară absolută. Nodul joacă deci un rol de dublu blocaj în cursul extrasistolei ventriculare: el blochează excitația nomotopă și excitația retrogradă heterotopă. Din aceste cauze, activitatea sinuzală (cînd există) nu este tulburată și își continuă ritmul ei: pauza postextrasistolică va fi totdeauna complet compensatoare. Extrasistola ventriculară nu este o contracție suplimentară, ci doar una anticipată, care nu tulbură ritmul fundamental. Singura excepție o constituie extrasistola interpolată, care este o adevărată contracție suplimentară intercalată între două contracții sinuzale (fig. 210) și care se poate produce numai atunci cînd perioada refractară absolută a miocardului ventricular este scurtată.

EXTRASISTOLELE SISTEMATIZATE. ALORITMII. POLIGEMINISM

Indiferent de originea extrasistolelor (atriale, nodale sau ventriculare) se poate observa uneori o tendință de apariție regulată a lor, după fiecare contracție sau după 2,3,4 contracții. Această succesiune de contracții normale și de extrasistole creează o aritmie ritmată (aloritmie) numită, după caz: ritm bigeminat (o contracție normală urmată de o extrasistolă), ritm trigeminat (două contracții urmate de o extrasistolă), ritm cvadrigeminat (trei contracții urmate de o extrasistolă) etc. Mai frecvent se întîlnește ritmul bigeminat — sau bigeminismul — care se poate observa spontan la indivizi sănătoși, dar care adesea este consecința unui tratament digitalic la un cardiac. Electrocardiografic se constată un ritm cuplat, fiecare cuplu fiind format dintr-o contracție normală și o extrasistolă (fig. 215, 216, 217).

Uneori se produc sistematizări mai grave, dînd naștere unui poligeminism (vezi fig. 218). Astfel, cînd o contracție este urmată de două extrasistole, s-a instituit un trigeminism (vezi fig. 216 b) (care nu trebuie confundat cu ritmul trigeminat). Alteori, extra-

Scanned with OKEN Scanner

sistolele se grupează în salve mai mult sau mai puțin prelungite, veritabile accese de tahicardie paroxistică, adică o heterotopie activă prelungită (fig. 229).

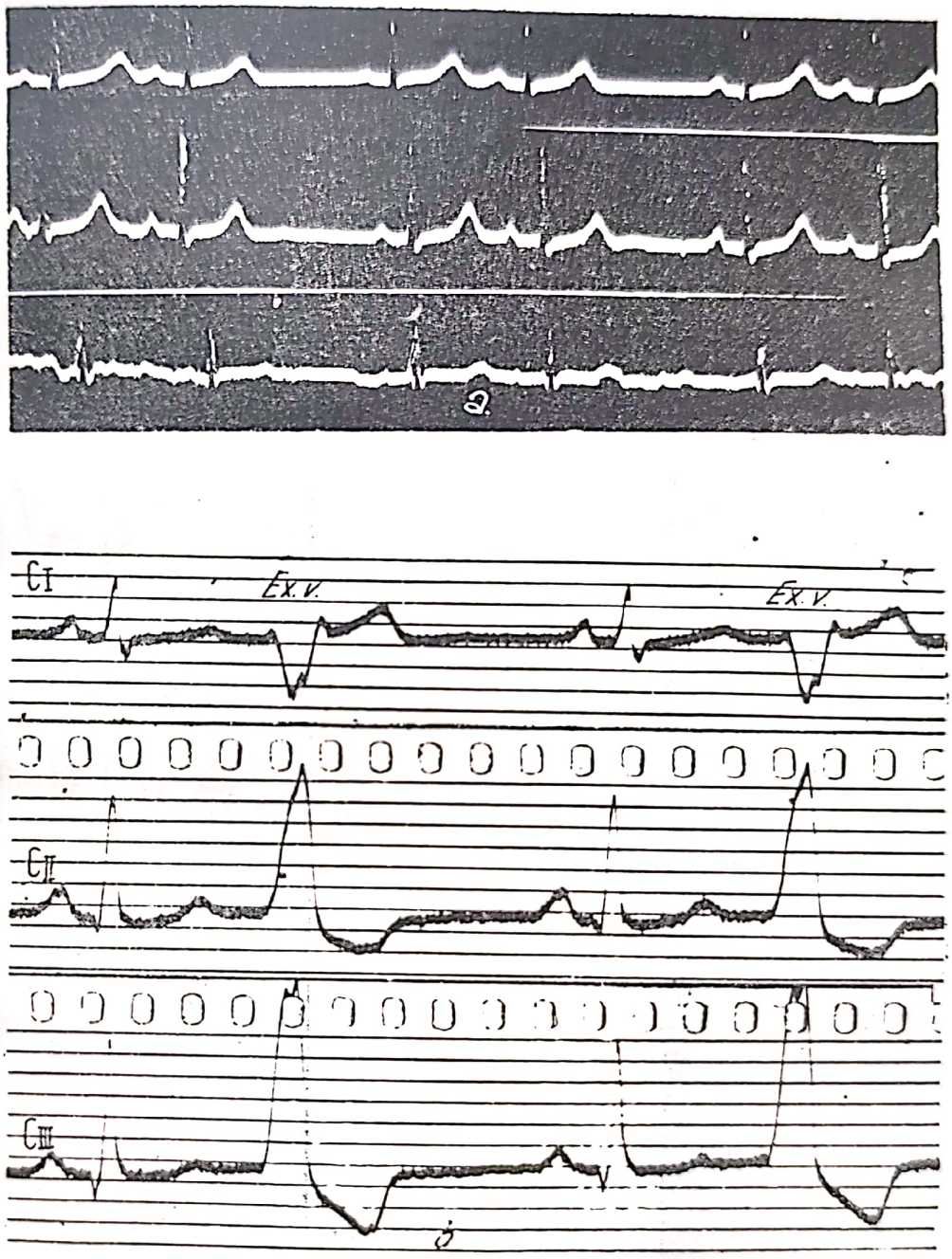

Fig. 215. — *Bigeminismul*:
a. — un exemplu de bigeminism atrial. *Ex. a.*= extrasistola atrială. Se observă că *intervalul P—R* al extrasistolelor este puțin mai lung decît *intervalul P—R* sinuzal (timpul este marcat la 0,04 sec. și la 0,20 sec.).
b. — un exemplu de bigeminism ventricular. *Ex. v.* = extrasistola ventriculară. Se observă că estrasistolele sînt mereu de același tip. Axa medie *QRS* a ritmului fundamental fiind verticală, se poate presupune că extrasistolele provin probabil din ventriculul stîng (conform celor arătate în fig. 212).

Scanned with OKEN Scanner

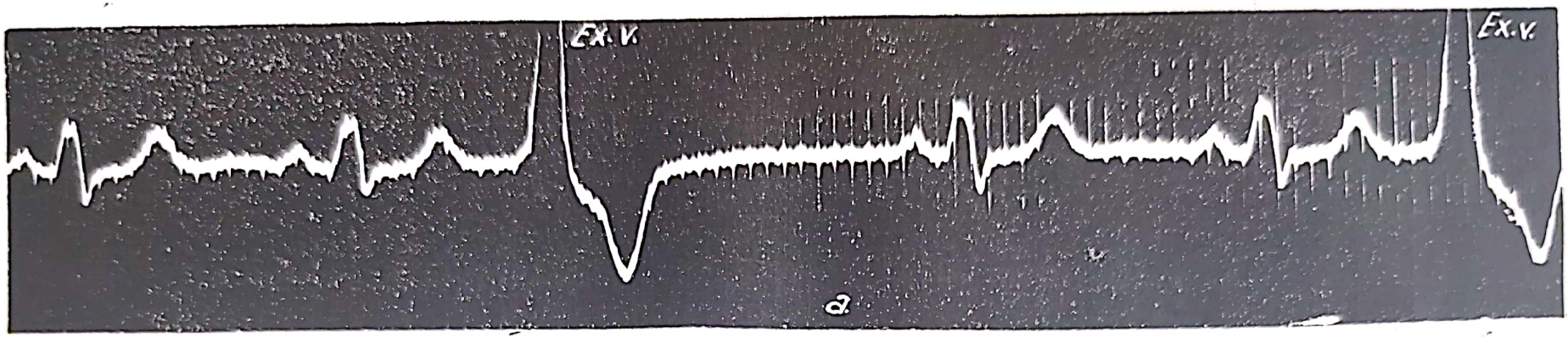

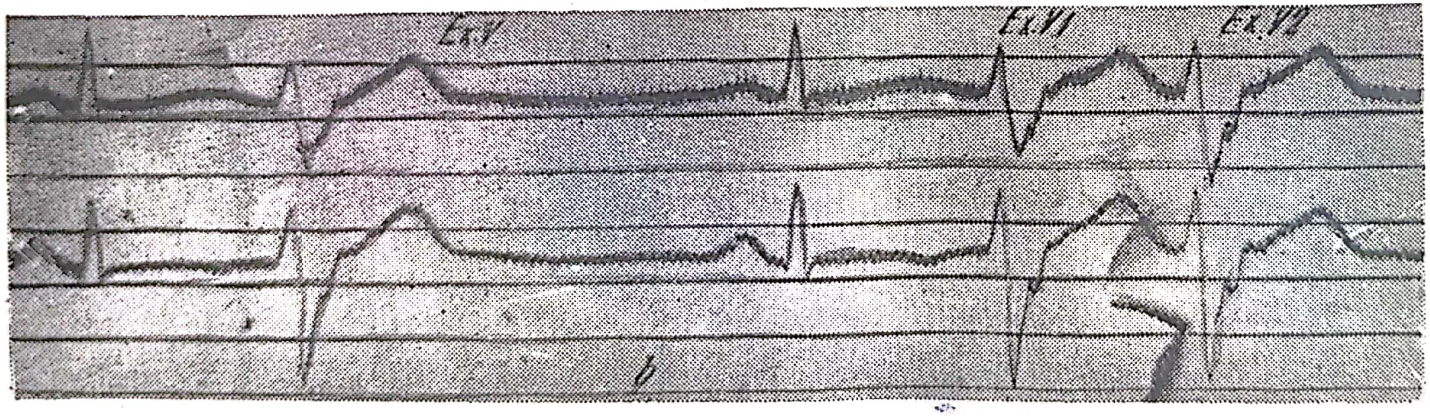

Fig. 216. — *Ritmul trigeminat și trigeminismul*:

a — un exemplu de ritm trigeminat. Se observă că după două contracții sinuzale urmează o extrasistolă ventriculară, fenomen ce se repetă continuu;

b — un exemplu de trigeminism ventricular.

Se observă, după o extrasistolă ventriculară, o contracție sinuzală urmată apoi de două extrasistole ventriculare.

Scanned with OKEN Scanner

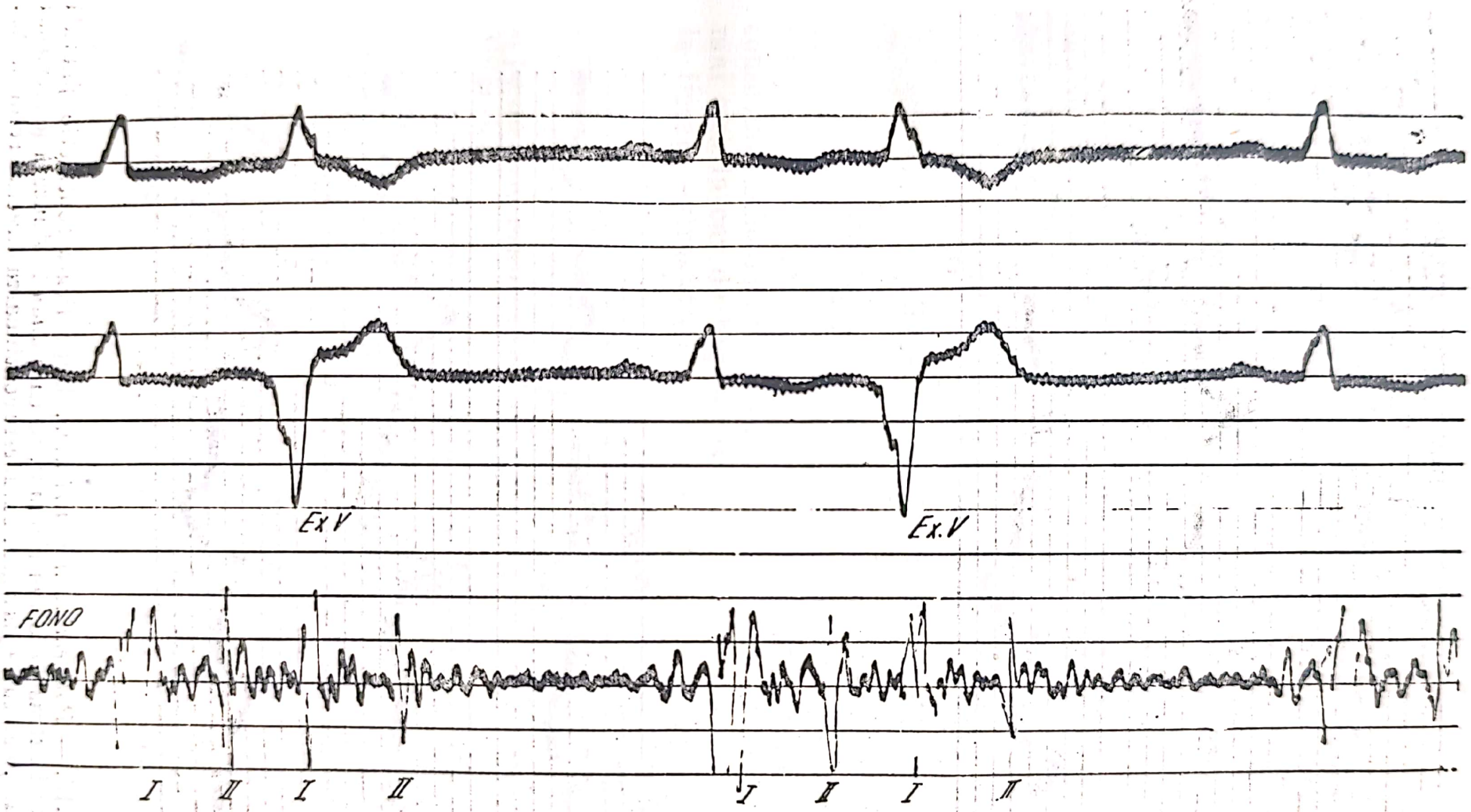

Fig. 217. — *Bigeminism ventricular.* Graficul a fost reprodus pentru a arăta pe fonocardiogramă cele patru zgomote.

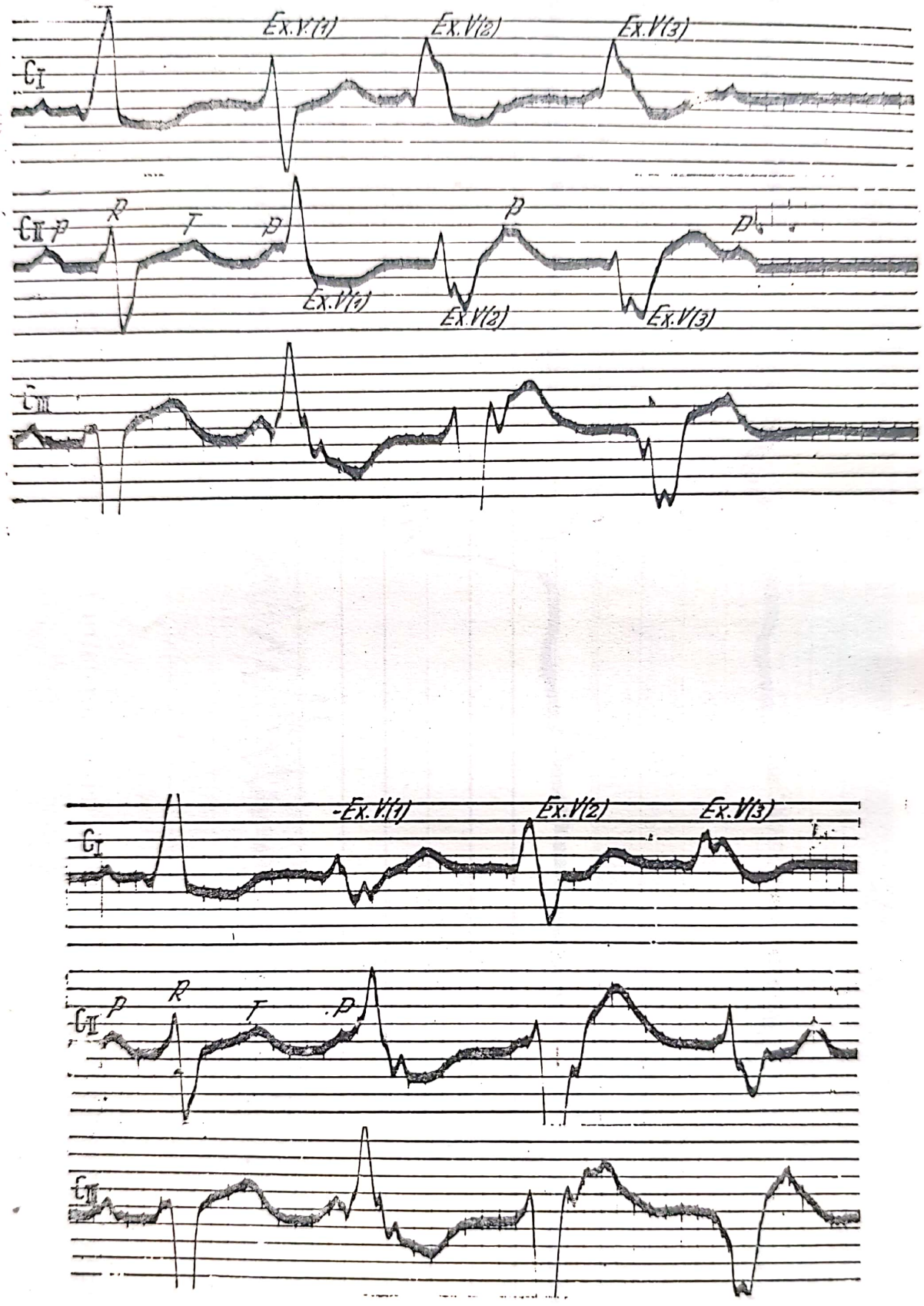

Fig. 218. — *Poligeminism ventricular.* După ficare contracție sinuzală se succed trei extrasistole ventriculare, pe care *unda P* sinuzală le crestează la întîmplare. Partea de jos a graficului este continuarea directă a celui de sus.

PATOGENIA EXTRASISTOLELOR

Aceasta nu este încă deplin lămurită, dar în general sînt admise două mecanisme de producere:

1. Existența unei tulburări de conducere într-un teritoriu miocardic circumscris. În acest teritoriu, excitația este întîrziată, dar cînd se produce, ea devine punctul de plecare al unei noi excitații. Astfel s-ar explica extrasistolele monomorfe care survin la un interval de timp fix. Teritoriul miocardic în care se produce tulburarea de conducere nu presupune neapărat o leziune miocardică.

2. Existența unuia sau a mai multor centri heterotopi, care produc excitații anormale, de unde rezultă extrasistole la un interval de timp variabil, extrasistole polimorfe, și în unele cazuri parasistolii.

Același dualism patogenic îl vom regăsi la explicarea mecanismului de producere a tahicardiei paroxistice.

CLINICA EXTRASISTOLELOR

Extrasistola fiind o bătaie anticipată (cu umplere diastolică incompletă sau nulă), contracția este inutilă, ineficientă. Cum, însă, de obicei urmează o pauză compensatoare, ea rămîne fără consecințe hemodinamice. Cînd extrasistolele sînt foarte frecvente, mai ales în caz de bigeminism, ele duc la oboseala inimii, căci la fiecare extrasistolă consumul energetic este același ca la o contracție normală, pe cînd efectul mecanic care rezultă este redus sau chiar nul. Extrasistolele interpolate, care sînt bătăi suplimentare, fără pauză compensatoare, reprezintă o pierdere energetică apreciabilă, dacă se repetă prea des. Cum însă ele survin sporadic și pe un ritm bradicardic, de obicei nu comportă consecințe hemodinamice.

Senzațiile subiective depind de constituția nervoasă a individului. La nivelul inimii sînt percepute, fie pauzele compensatoare, ca un „gol", fie bătăile postextrasistolice, ca un „șoc". La periferie se percepe uneori unda pulsatilă amplă postextrasistolică (senzație de „nod" în gît). Uneori, totul se rezumă la o senzație de apăsare, de înțepătură, transmisă de plexul cardiac în zona precordială.

Obiectiv, la nivelul pulsului, extrasistola se transmite ca o bătaie anticipată slabă; alteori, ea nu se transmite de loc la periferie și dă o senzație de întrerupere, de pauză. De aceea, cînd există bigeminism permanent, pulsul periferic pretează la erori de diagnostic: falsă alternanță, falsă bradicardie. La nivelul inimii, extrasistolele care survin într-un ritm normal nu prezintă nici o dificultate de diagnostic. În cursul unei tahicardii însă, dacă

Scanned with OKEN Scanner

extrasistolele sînt frecvente, se poate face confuzia cu o aritmie completă. Bigeminismul pretează de asemenea la erori de diagnostic, mai ales atunci cînd extrasistola se rezumă la un singur zgomot. În acest caz, cuplurile (formate din bătaia normală+ extrasistola) se traduc prin trei zgomote, putîndu-se confunda cu alte ritmuri în trei timpi: galopul diastolic, ritmul mitral.

Etiologia extrasistolelor este foarte variată și rămîne adesea obscură. În general se poate spune că ele sînt foarte frecvent observate. Peste 70% din cei ce se prezintă la o consultație de specialitate descriu senzațiile subiective ale extrasistolelor. Dintre aceștia, cei sănătoși reprezintă un procentaj mai mare față de cardiaci. Dintre cardiaci, extrasistolele se constată frecvent la valvulari (mitrali mai mult decît aortici); mai frecvent în afecțiunile miocardice acute sau cronice; de asemenea, la coronarieni (tromboză), extrasistolele se observă foarte des. Cînd nu există dovada clinică a unei afecțiuni cardiace, trebuie cercetate următoarele cauze generale: infecțiile (mai ales cele de focar), intoxicațiile (mai ales tutunul), afecțiuni endocrine (mai ales distiroidiile), cauze mecanice (aerogastria și aerocolia), cauze reflexe (pornite de la tubul digestiv), precum și reflexe cu punct de plecare cortical. Problema corelației dintre tratamentul digitalic și apariția extrasistolelor este arătată mai jos.

VALOAREA PRACTICĂ A ELECTROCARDIOGRAMEI

De obicei examenul electrocardiogramei permite să se recunoască imediat varietatea extrasistolei: cele cu complexul ventricular deformat sînt extrasistole ventriculare, cele cu complexul ventricular nedeformat sînt supraventriculare, atriale sau nodale. Există și unele excepții: extrasistole ventriculare cu originea în trunchiul fasciculului His au complexul ventricular nedeformat (sînt excepționale); unele extrasistole supraventriculare se înscriu cu complexul ventricular deformat (fig. 207). În aceste cazuri, deformarea poate să nu reprezinte decît o inconductibilitate la o extrasistolă prea precoce (interval de timp foarte scurt). Dacă însă extrasistola supraventriculară este tardivă (distanțată), dar prezintă totuși o electroventriculogramă deformată, trebuie interpretată ca o potențare a unei leziuni miocardice latente.

Extrasistolele atriale blocate pun unele probleme de diagnostic electrocardiografic, mai ales cînd *unda P* extrasistolică este negativă și crestează *segmentul ST* sau *unda T* a contracției precedente (fig. 200). În toate aceste cazuri ne orientează faptul că această anomalie este urmată de o pauză mai lungă decît pauza diastolică a ritmului fundamental.

Scanned with OKEN Scanner

Localizarea extrasistolelor poate da unele indicații de prognostic; de exemplu: apariția unor extrasistole atriale frecvente la un mitral ne atrage atenția asupra unei apropiate fibrilații atriale, mai ales dacă *unda P* prezintă aspecte variabile; punctul de plecare al extrasistolei ventriculare în cursul unei tromboze coronariene ne orientează în localizarea infarctului.

Aspectul extrasistolelor ventriculare, totdeauna mult deformate, nu indică starea miocardului, fiind explicate prin calea neobișnuită a conducerii. Cînd extrasistolele ventriculare au mereu același aspect (extrasistole ventriculare monomorfe), se poate afirma că ele pornesc dintr-un singur punct. Aceasta este caracteristica extrasistolelor ventriculare anodine, atît de des observate, dar nu exclude posibilitatea unei leziuni miocardice (unele infarcte se însoțesc de extrasistole ventriculare monomorfe). Cînd extrasistolele ventriculare sînt polimorfe, și mai ales cînd apar în cursul unui ritm accelerat, ele traduc cu certitudine o leziune miocardică (fig. 218).

Extrasistolele sistematizate (aloritmiile) ridică probleme de o mare însemnătate practică. Desigur, există cazuri spontane de ritm bigeminat sau trigeminat care survin pe o inimă sănătoasă și care cedează la sedative și chinidină. Dar de obicei, sistematizarea indică leziuni miocardice și este declanșată de tratamentul digitalic. Din punct de vedere practic, ne găsim adesea în fața unui cardiac decompensat, care prezintă și extrasistole. Care este atitudinea terapeutică în asemenea cazuri? Electrocardiograma ne este de mare folos pentru orientarea digitalizării. Dacă extrasistolele sînt atriale, tratamentul poate fi continuat fără nici o grijă pînă la compensare. Singurul incident care poate surveni este fibrilația atrială, care se instalează oricum, mai devreme sau mai tîrziu, la un mitral. Dacă extrasistolele sînt ventriculare, problema este mult mai delicată. Se recomandă continuarea prudentă a tratamentului cu doze mici de digitală (0,10—0,15 g), sub control electrocardiografic. Mai multe eventualități sînt posibile: 1) extrasistolele dispar pe măsură ce inima se compensează; 2) extrasistolele ventriculare persistă, de aspect monomorf, pînă la compensare; 3) extrasistolele ventriculare devin mai dese și de aspecte diferite sau tind la sistematizare (bigeminism, trigeminism). În acest caz, tratamentul digitalic trebuie suspendat imediat, căci se ivește pericolul tahicardiei ventriculare și chiar al fibrilației ventriculare.

Unii autori preconizează, în toate cazurile cu extrasistole, suspendarea digitalei și trecerea la strofantină. Tocmai aci se recomandă cea mai mare prudență, dacă electrocardiograma a arătat extrasistole polimorfe sau tendință la sistematizare. Un miocard bolnav

Scanned with OKEN Scanner

care a fixat digitală este predispus la poligeminism. Este, deci, prudent ca strofantina să nu fie începută decît după o pauză de 2—3 zile, pentru a evita incidente neplăcute (tahicardia ventriculară) sau chiar accidente letale (fibrilația ventriculară).

PROGNOSTICUL EXTRASISTOLELOR

În cazul unei afecțiuni cardiace, extrasistolele nu adaugă prea mult la prognosticul general. Desigur, bigeminismul, prin condițiile hemodinamice defavorabile, grăbește apariția insuficienței cardiace.

În cazurile de inimă aparent sănătoasă, pentru aprecierea capacității de muncă, Foghelson distinge două tipuri de extrasistole:

1. extrasistole de repaus, care survin la vagotonici, cu tensiunea joasă, cu bradicardie, și care dispar în timpul activității manuale sau intelectuale; ele trebuie considerate anodine și nu contraindică nici un fel de activitate;

2. extrasistole de efort, care se observă la simpaticotonici, indivizi excitabili, cu tahicardie și eretism cardiac; ele apar în cursul activității, în stările de tensiune nervoasă, și de aceea se vor interzice eforturile mari fizice și intelectuale. În orice caz, electrocardiograma are un rol hotărîtor în aprecierea clinică a cazurilor, nu atît după aspectul extrasistolelor, cît mai ales după celelalte caracteristici grafice ale ritmului fundamental.

PARASISTOLIA

Este o formă de aritmie, care nu poate fi recunoscută decît electrocardiografic. Pentru explicarea mecanismului ei de producere există două ipoteze:

1. existența simultană a doi centri automați, care conduc activitatea cardiacă: sinul și un alt centru ectopic;

2. existența unui „blocaj de protecție", care protejează stimulul în formație în ambii centri, astfel că nu își stingheresc reciproc activitatea automată. Totuși, pentru ca activitatea unuia sau a celuilalt centru să se manifeste, este necesar ca stimulul format să găsească miocardul contractil într-o fază excitabilă.

Rezultă o interferență a două ritmuri, de frecvență diferită, complet independente: un ritm de bază, sinuzal, care conduce majoritatea contracțiilor și care prezintă variațiile obișnuite ale ritmului sinuzal; un ritm parasistolic, care conduce contracțiile heterotope și care are o frecvență complet diferită de a sinului, dar absolut fixă, ceea ce permite recunoașterea contracțiilor heterotope.

Scanned with OKEN Scanner

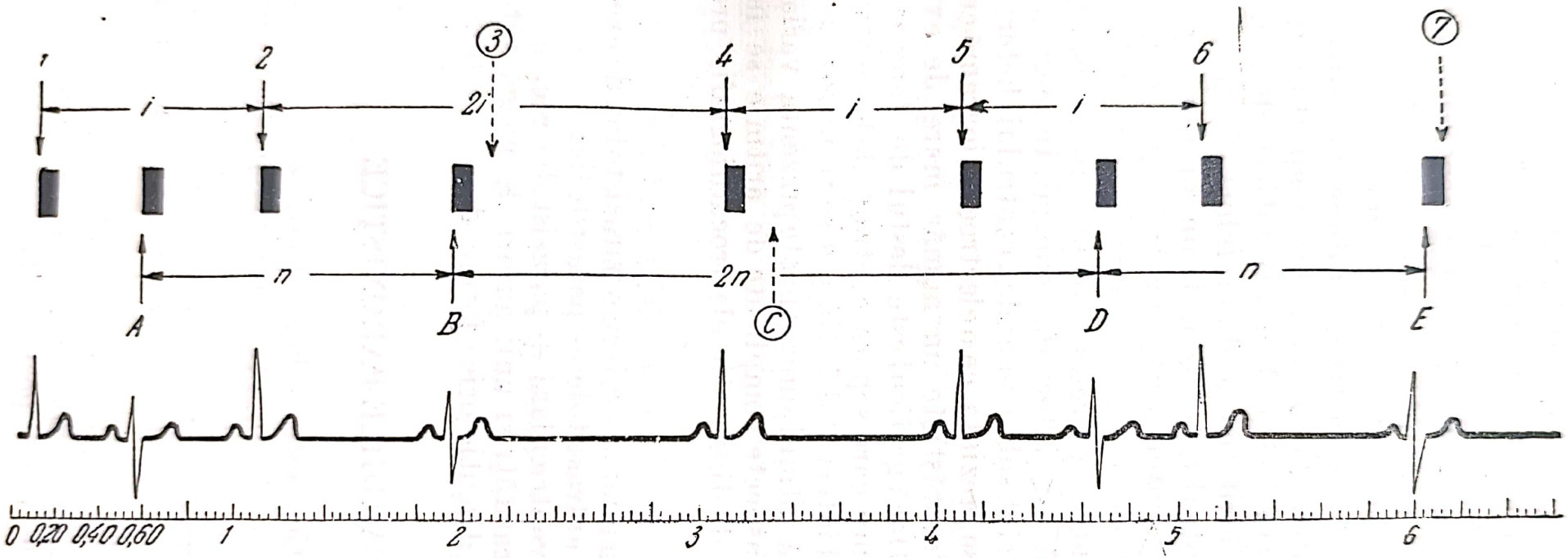

Fig. 219.—*Parasistolia* (schemă). *1*, *2*, *3*, *4*, etc. = ritmul sinuzal; *i* = interval sinuzal = 100; *A*, *B*, *C*, *D* etc. = ritm heterotop; *n* = interval heterotop = 136. Dreptunghiurile negre reprezintă contracțiile cardiace. Cifrele sau literele încercuite reprezintă excitațiile care rămîn ineficiente, căci găsesc miocardul în faza refractară absolută. De exemplu: excitația sinuzală nr. 3 rămîne ineficientă din cauza contracției heterotope *B*; excitația heterotopă *C* rămîne ineficientă din cauza contracției sinuzale nr. 4. Consecutiv, între contracția heterotopă *B* și contracția heterotopă *D* se găsește o distanță egală cu *2n* (adică 272 sutimi de secundă) (vezi și explicațiile din text).

Scanned with OKEN Scanner

Acestea se pot recunoaște, nu atît după forma lor, care poate fi identică cu a contracțiilor sinuzale, cît mai ales după distanța care separă două contracții heterotope succesive. Presupunem că această distanță—adică frecvența centrului heterotop — este de n sutimi de secundă (de exemplu: 136 sutimi de sec.). Cum însă nu toate contracțiile heterotope ajung să se manifeste, distanța care separă două contracții heterotope succesive este fie n, fie multiplu de n, adică $2n$, $3n$ etc. (în exemplul nostru $136 \times 2 = 272$ sutimi de sec. sau $136 \times 3 = 408$ sutimi de sec. etc.).

Teoretic există posibilitatea a două feluri de parasistolie:

a) parasistolie cu centrul heterotop, de un automatism mai redus decît sinul, adică $n >$ intervalul sinuzal; în acest caz, majoritatea contracțiilor sînt sub comanda sinuzală (fig. 219).

b) parasistolie cu centru heterotop, de un automatism mai ridicat decît sinul, adică $n <$ intervalul sinuzal. În acest caz majoritatea contracțiilor sînt sub comanda centrului heterotop.

Grafic, parasistolia se prezintă ca o electrocardiogramă cu ritm sinuzal, pe care sînt împrăștiate un număr mare de extrasistole supraventriculare. Dacă graficul este destul de lung se poate măsura intervalul de timp care separă contracțiile heterotope succesive, găsindu-se astfel intervalul de timp n sau multiplu de n care le separă. Cunoscînd că ritmul sinuzal poate prezenta variații de frecvență, înțelegem ce aspecte complicate de aritmie se înregistrează și ce dificultăți de diagnostic electrocardiografic prezintă parasistolia.

De altfel au fost descrise parasistolii și mai complicate, care iau naștere din asocierea unei aritmii cu o parasistolie, de exemplu:

— ritm sinuzal cu extrasistole + parasistolie;

— disociație atrio-ventriculară + parasistolie etc.

Acestea sînt însă raritați și unii autori le neagă autenticitatea, punînd chiar în discuție orice formă de parasistolie.

TAHICARDIILE PAROXISTICE

Tahicardia paroxistică este o heterotopie activă de durată mai mult sau mai puțin prelungită, care începe și se termină brusc. Apare spontan sau sub efectul unei cauze aparente și încetează de asemenea spontan sau sub efectul unei intervenții terapeutice. Debutul și sfîrșitul crizelor sînt marcate prin una sau cîteva extrasistole.

Tahicardiile paroxistice reprezintă o tulburare a funcției de automatism, cu mecanisme asemănătoare extrasistolelor, adică recunoscînd una din cele două posibilități:

Scanned with OKEN Scanner

Acestea se pot recunoaște, nu atît după forma lor, care poate fi identică cu a contracțiilor sinuzale, cît mai ales după distanța care separă două contracții heterotope succesive. Presupunem că această distanță—adică frecvența centrului heterotop — este de n sutimi de secundă (de exemplu: 136 sutimi de sec.). Cum însă nu toate contracțiile heterotope ajung să se manifeste, distanța care separă două contracții heterotope succesive este fie n, fie multiplu de n, adică $2n$, $3n$ etc. (în exemplul nostru $136 \times 2 = 272$ sutimi de sec. sau $136 \times 3 = 408$ sutimi de sec. etc.).

Teoretic există posibilitatea a două feluri de parasistolie:

a) parasistolie cu centrul heterotop, de un automatism mai redus decît sinul, adică $n >$ intervalul sinuzal; în acest caz, majoritatea contracțiilor sînt sub comanda sinuzală (fig. 219).

b) parasistolie cu centru heterotop, de un automatism mai ridicat decît sinul, adică $n <$ intervalul sinuzal. În acest caz majoritatea contracțiilor sînt sub comanda centrului heterotop.

Grafic, parasistolia se prezintă ca o electrocardiogramă cu ritm sinuzal, pe care sînt împrăștiate un număr mare de extrasistole supraventriculare. Dacă graficul este destul de lung se poate măsura intervalul de timp care separă contracțiile heterotope succesive, găsindu-se astfel intervalul de timp n sau multiplu de n care le separă. Cunoscînd că ritmul sinuzal poate prezenta variații de frecvență, înțelegem ce aspecte complicate de aritmie se înregistrează și ce dificultăți de diagnostic electrocardiografic prezintă parasistolia.

De altfel au fost descrise parasistolii și mai complicate, care iau naștere din asocierea unei aritmii cu o parasistolie, de exemplu:

— ritm sinuzal cu extrasistole + parasistolie;

— disociație atrio-ventriculară + parasistolie etc.

Acestea sînt însă raritați și unii autori le neagă autenticitatea, punînd chiar în discuție orice formă de parasistolie.

TAHICARDIILE PAROXISTICE

Tahicardia paroxistică este o heterotopie activă de durată mai mult sau mai puțin prelungită, care începe și se termină brusc. Apare spontan sau sub efectul unei cauze aparente și încetează de asemenea spontan sau sub efectul unei intervenții terapeutice. Debutul și sfîrșitul crizelor sînt marcate prin una sau cîteva extrasistole.

Tahicardiile paroxistice reprezintă o tulburare a funcției de automatism, cu mecanisme asemănătoare extrasistolelor, adică recunoscînd una din cele două posibilități:

Scanned with OKEN Scanner

1. o tulburare de conducere a unei fibre, care devine astfel punctul de plecare al excitației heterotope; acest mecanism se repetă apoi mereu, dacă excitația heterotopă nu este blocată;

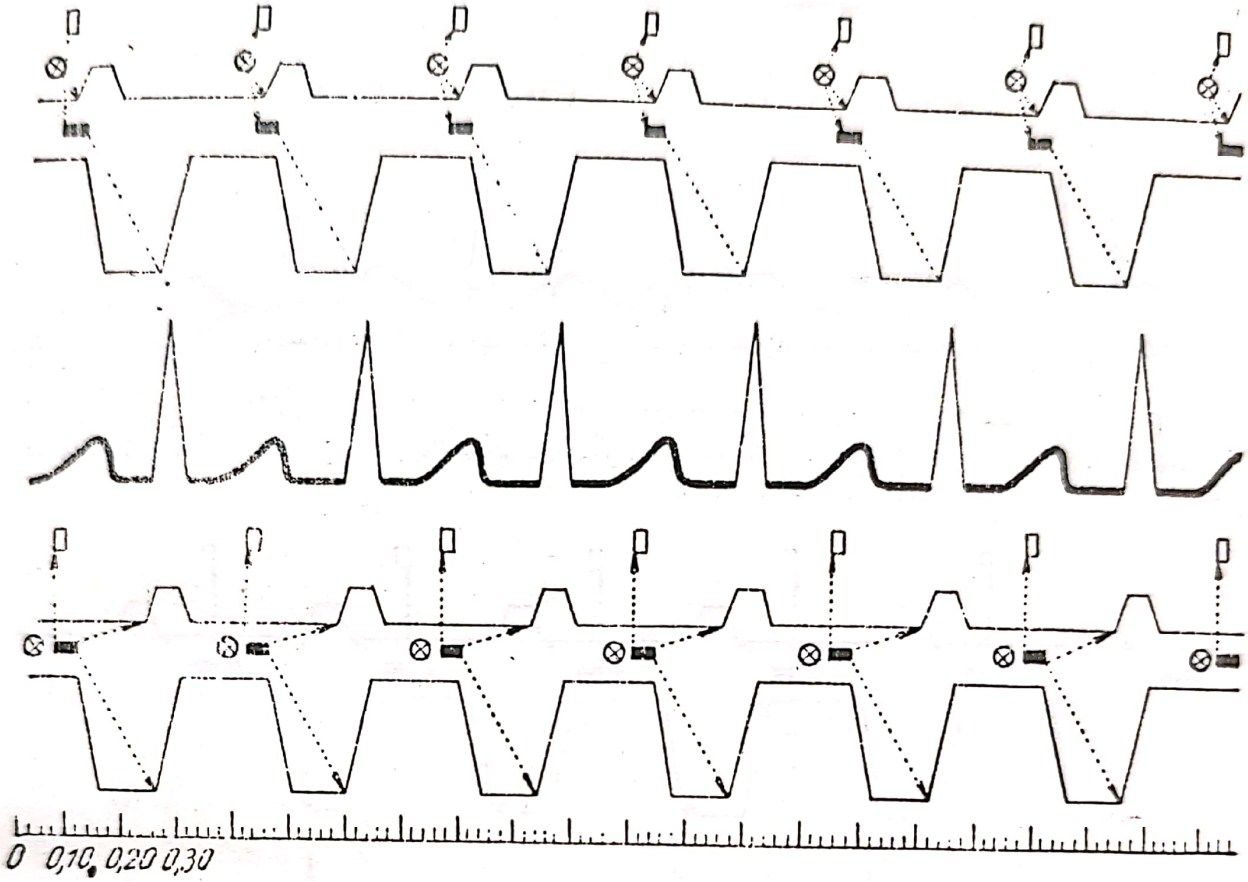

Fig. 220. — *Tahicardie paroxistică supraventriculară* (schemă). *Unda P* nu se vede, astfel încît nu se poate preciza dacă tahicardia este atrială (cu *undă P* mascată de *unda T* a contracției precedente) sau nodală (cu *unda P* mascată de *unda R*). Schema fiziologică de sus înfățișează prima ipoteză, iar schema fiziologică de jos, a doua ipoteză.

2. un centru heterotop ocazionat probabil de o leziune miocardică, ce își exercită automatismul crescut prin extrasistole sporadice sau grupate (crize de tahicardie paroxistică).

DESCRIEREA GRAFICĂ

Ca și pentru extrasistole, distingem trei tipuri: tahicardia paroxistică atrială, tahicardia paroxistică nodală și tahicardia paroxistică ventriculară. Cum însă diferențierea dintre cele atriale și nodale nu este totdeauna posibilă, în practică ne mulțumim adesea cu două forme: tahicardii paroxistice cu complex ventricular nedeformat (= supraventriculare) și altele cu complex ventricular deformat (= ventriculare).

Tahicardiile paroxistice supraventriculare (fig. 220) se caracterizează grafic printr-o succesiune rapidă și neîntreruptă de electroventriculograme nedeformate, separate între ele prin inter-

Scanned with OKEN Scanner

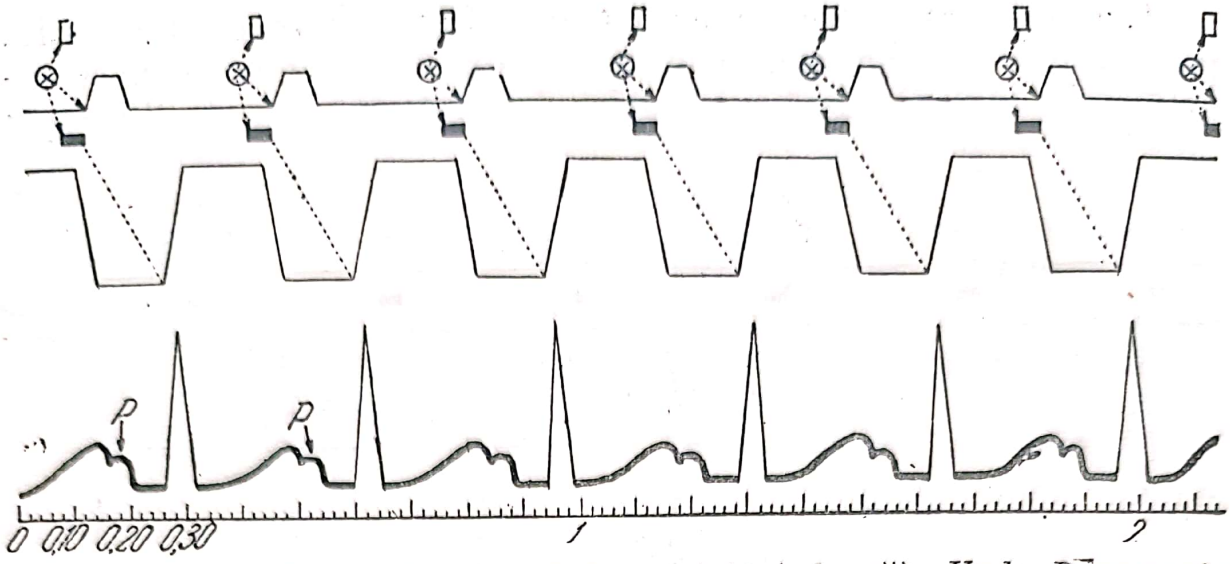

Fig. 221. — *Tahicardie paroxistică atrială* (schemă). *Unda P* se poate identifica; ea este pozitivă și legată fiziologic de complexul care urmează = tahicardie paroxistică atrială.

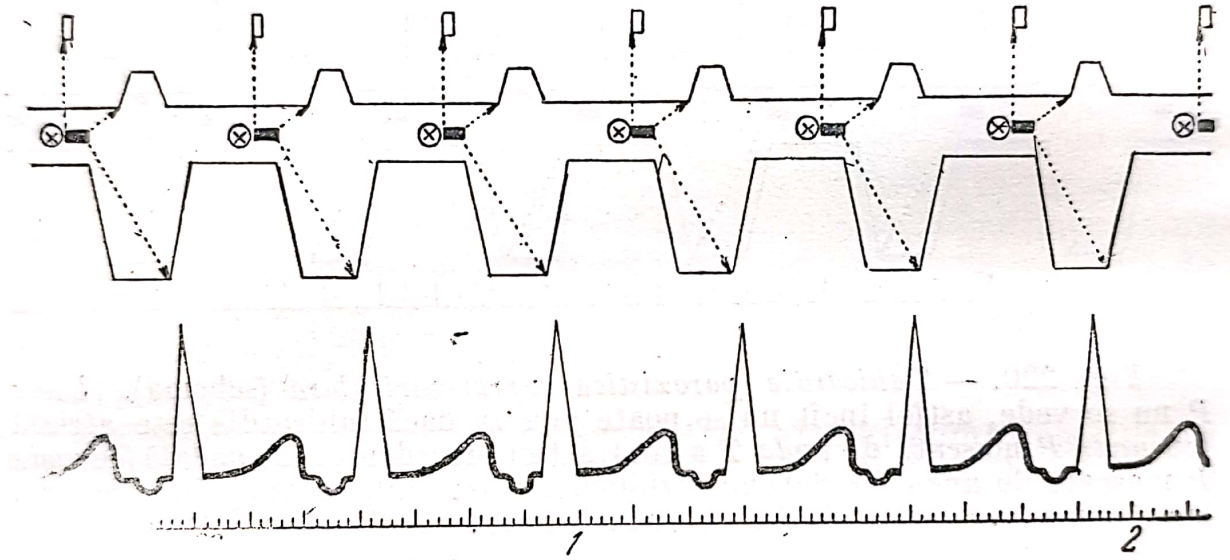

Fig. 222. — *Tahicardie paroxistică supranodală* (schemă). *Unda P* este negativă și foarte apropiată de complexul pe care îl precede = tahicardie paroxistică supranodală.

vale perfect egale. Ritmul este deci perfect regulat, dar foarte rapid: peste 160/minut, pînă la 200 și chiar 220/minut. Se pot observa, excepțional, și frecvențe mai joase (130/minut).

Dacă se decelează pe grafic *unda P*, poate fi precizată varietatea de tahicardie paroxistică.

P pozitiv care crestează *segmentul ST* sau *unda T* indică o tahicardie paroxistică atrială. Bineînțeles că acest *P* pozitiv este fiziologic legat de complexul ventricular care urmează, și nu de cel pe care îl crestează (fig. 221).

P negativ, înscris puțin înainte de *QRS*, indică o tahicardie paroxistică nodală (supranodală) (fig. 222), iar dacă se înscrie

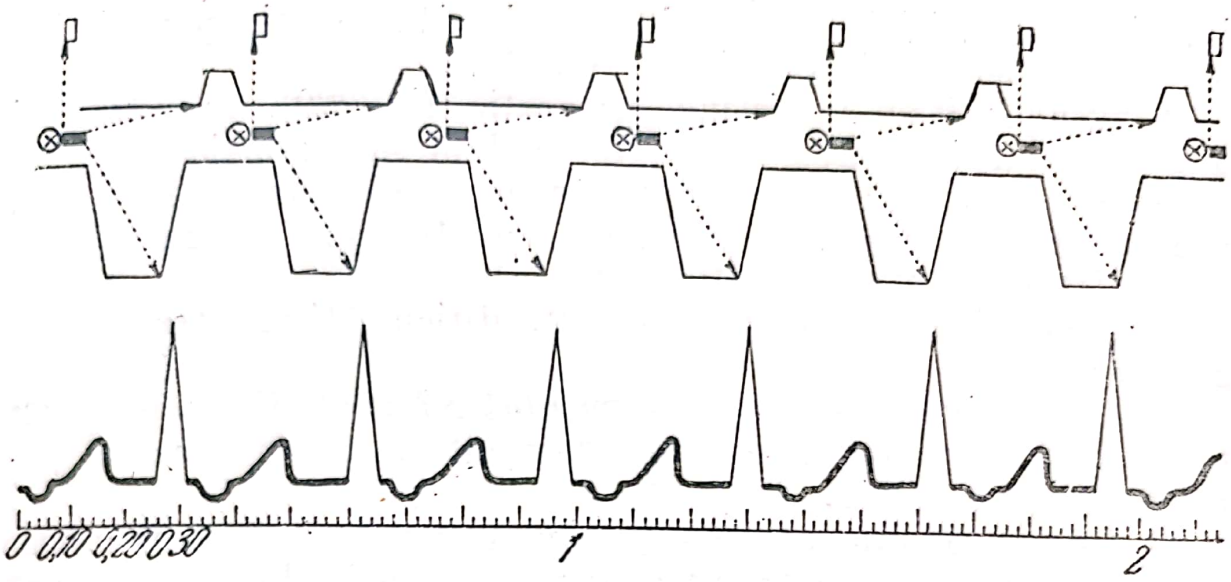

Fig. 223. — *Tahicardie paroxistică infranodală* (schemă). *Unda P* este negativă și se înscrie imediat după *unda R*.

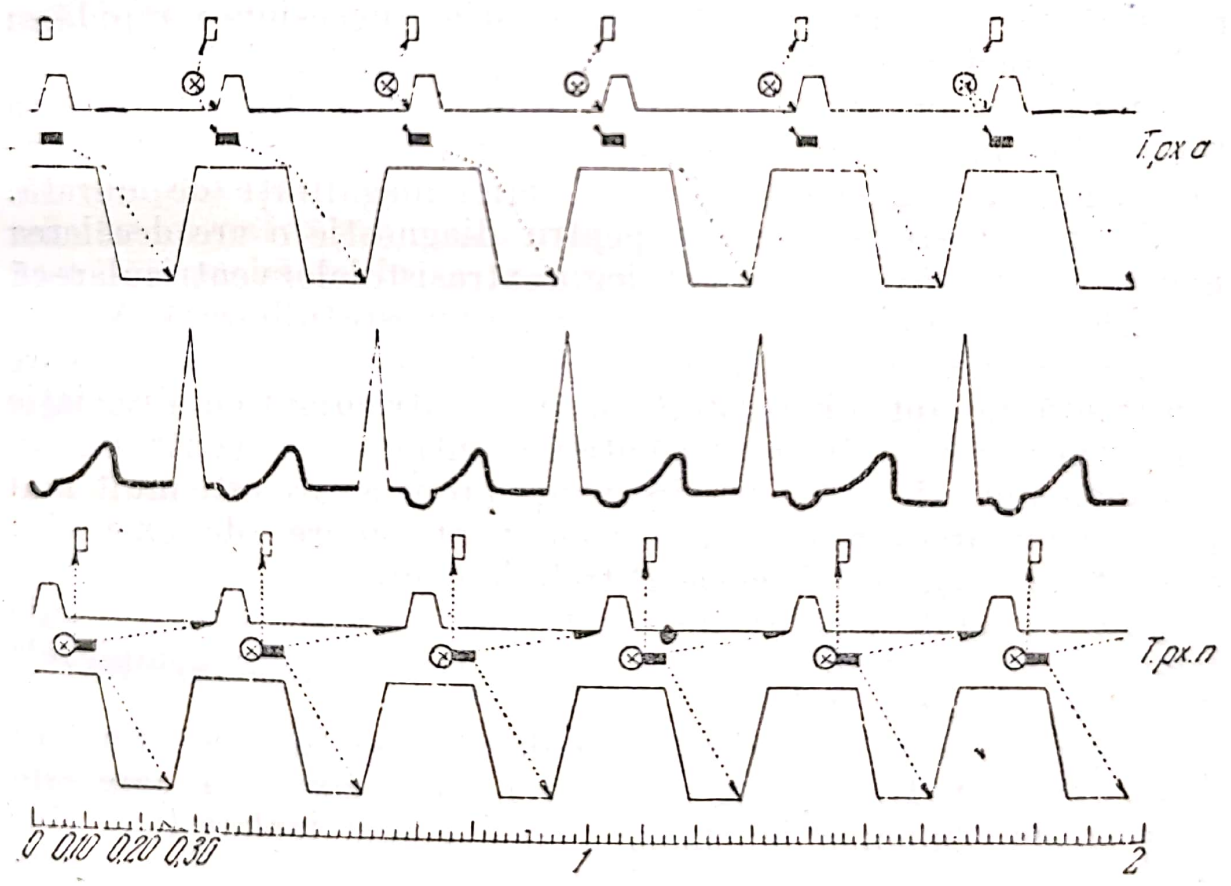

Fig. 224.—*Tahicardie paroxistică supraventriculară* (schemă). Din figură reiese că o tahicardie paroxistică supraventriculară cu *unde P* negative între *unda R* și *unda T* poate fi o tahicardie infranodală sau una atrială inferioară cu *unde P* negative (conform celor două scheme fiziologice care încadrează graficul: *T. px. a* =tahicardie paroxistică atrială inferioară; *T. px. n* = tahicardie paroxistică infranodală).

Scanned with OKEN Scanner

imediat după *QRS*, este vorba tot de o tahicardie paroxistică nodală (varietatea infranodală, fig. 223).

Cînd *unda P* nu se distinge pe grafic (fig. 220), nu putem ști dacă tahicardia paroxistică este nodală sau atrială decît în cazurile excepționale, cînd înregistrarea surprinde, la începutul sau la sfîrșitul crizei, extrasistole izolate, care se pretează la o analiză grafică mai amănunțită.

In practică ne mai lovim și de alte dificultăți în interpretarea grafică:

1. *P* negativ care crestează *segmentul ST* poate fi atribuit, atît unei tahicardii paroxistice infranodale, cît și unei tahicardii paroxistice atriale (fig. 224).

2. Uneori, o tahicardie paroxistică supraventriculară se înfățișează cu complexe ventriculare deformate prin bloc de ramură preexistent sau potențat de însăși criza de tahicardie paroxistică. În aceste cazuri diferențierea de tahicardia paroxistică ventriculară este imposibilă, dacă *unda P* nu poate fi decelată.

Tahicardia paroxistică ventriculară se întîlnește mai rar în practică și este caracterizată grafic prin succesiunea rapidă și neîntreruptă de extrasistolele ventriculare (fig. 225 și 230). Ritmul este rapid, peste 150/minut, dar nu are regularitatea perfectă a tahicardiei paroxistice supraventriculare. Distanțele dintre complexe, măsurate cu compasul, arată mici inegalități de durată.

Cea mai mare importanță pentru diagnostic o are decelarea *undelor P*. Am văzut la fiziopatologia extrasistolelor ventriculare că prin blocajul nodal, activitatea sinuzală nu este tulburată. Același fenomen se produce în tahicardia paroxistică ventriculară, care reprezintă de fapt o heterotopie activă ventriculară cu disociație atrio-ventriculară. Rezultă că atriile continuă să se contracte sub comanda sinuzală, deci cu o frecvență proprie care este mult mai joasă decît frecvența contracțiilor ventriculare (de exemplu: 80—100/minut). Deci *undele P* trebuie căutate cu cea mai mare atenție pe grafic; ele se înscriu la intervale aproximativ egale (conform ritmului sinuzal) și crestează la întîmplare complexele ventriculare (fig. 231).

După aspectul ventriculogramelor în conducerile standard (mai ales în **C I**) se poate determina cu aproximație care este punctul de origine al heterotopiei active ventriculare (fig. 211, 212), ceea ce nu prezintă prea mare interes practic. Mai important pentru prognostic este să observăm dacă complexele prezintă mereu aceeași formă. Complexele polimorfe din tahicardiile ventriculare sînt de un prognostic foarte rezervat, din care cauză au fost numite *tahicardii ventriculare preterminale*. Uneori se înregistrează chiar ventriculograme cu aspecte mereu variabile,

Scanned with OKEN Scanner

adevărată *anarhie ventriculară*.

Flutterul și fibrilația ventriculară. În cazuri cu totul excepționale au fost înregistrate grafice în care electroventriculogramele nici nu mai pot fi recunoscute. Galvanometrul arată că se mai produc variații ritmice de potențial electric, cu unde de depolarizare de un sens și unde de repolarizare de sens opus, ansamblul descriind o sinusoidă neregulată, în care elementele caracteristice ale complexului ventricular nu mai există. Sînt stări preletale de scurtă durată și de aceea au fost înregistrate grafic extrem de rar (fig. 232).

MODIFICĂRILE ELECTROVENTRICULOGRAMEI DIN CURSUL TAHICARDIILOR

În tahicardiile ventriculare, electroventriculograma este totdeauna mult deformată prin modificări secundare *ST-T*, complexul ventricular avînd aspectul unei extrasistole ventriculare. Dar și în tahi-

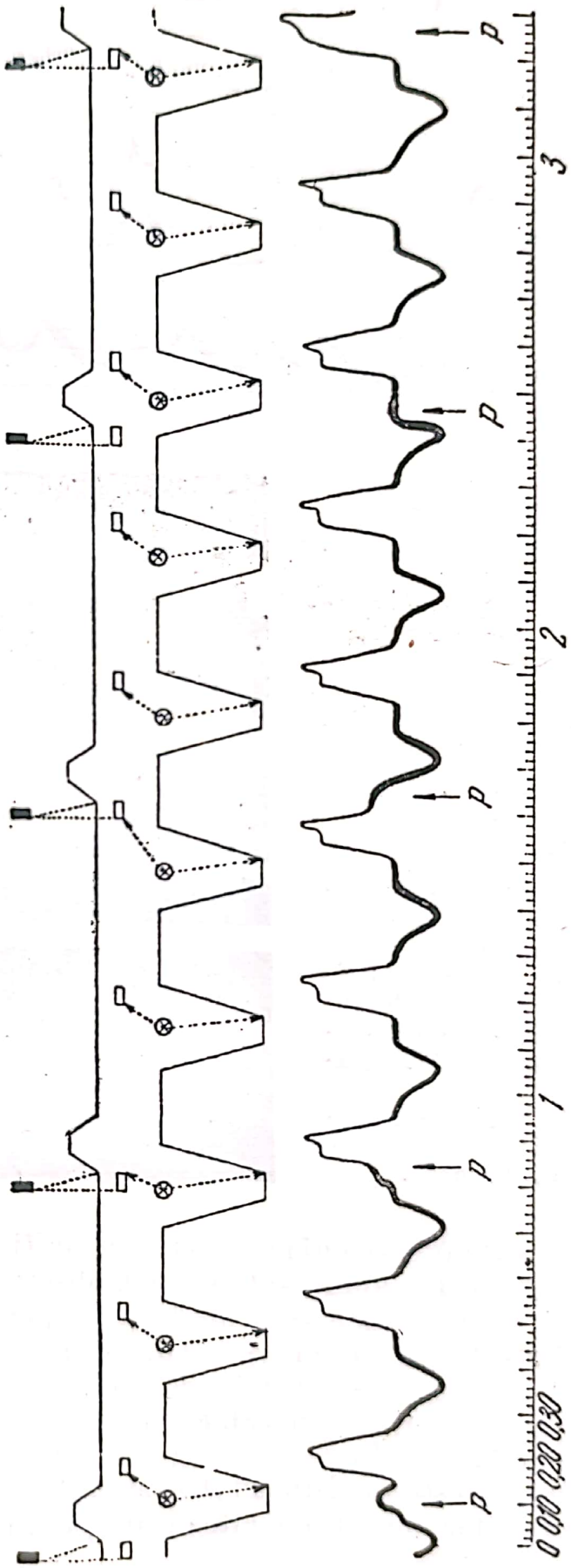

Fig. 225. — *Tahicardie paroxistică ventriculară* (schemă). Se observă că *undele P* există, ele sînt pozitive și crestează graficul la întîmplare, conform frecvenței ritmului sinusal.

Scanned with OKEN Scanner

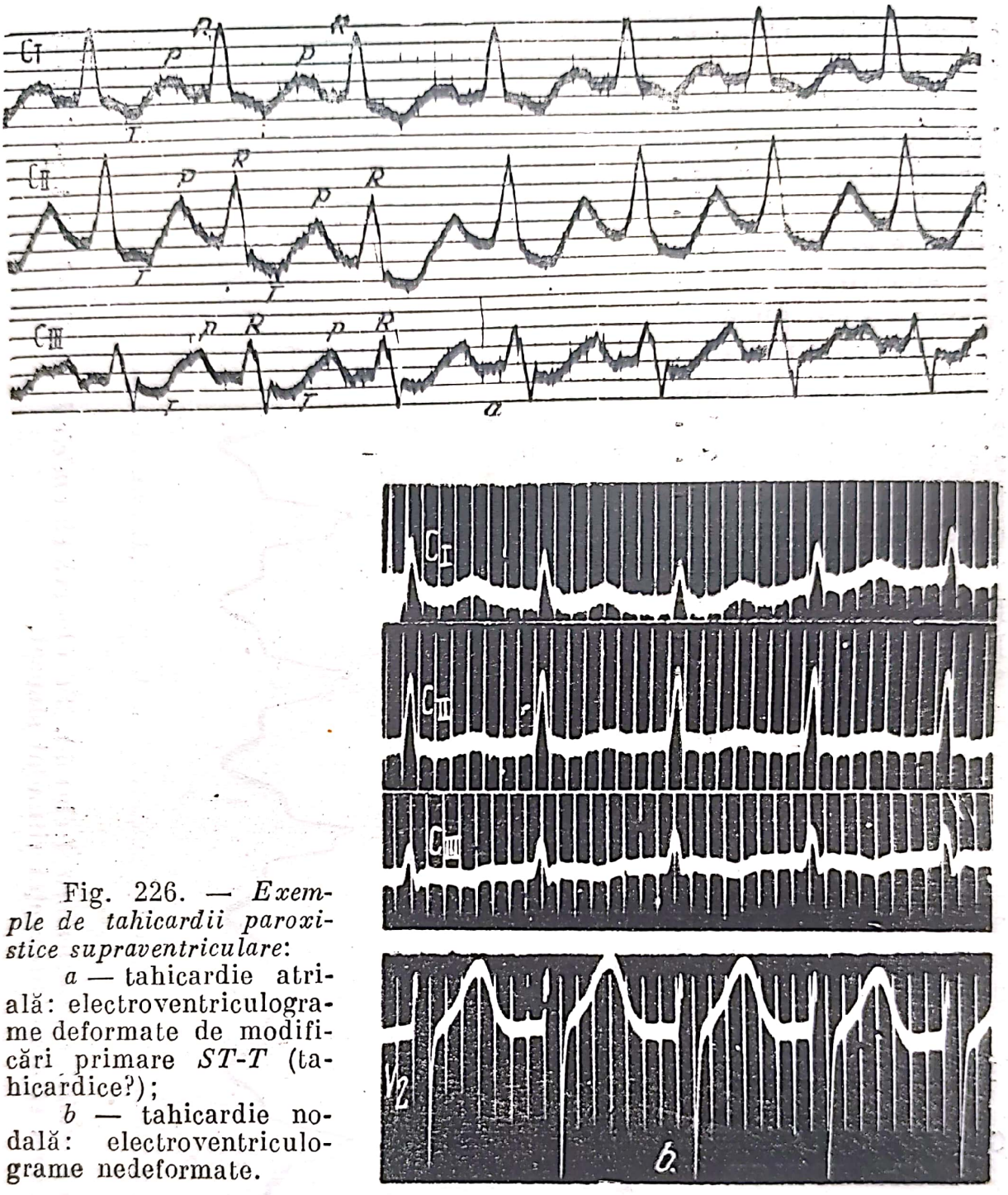

Fig. 226. — *Exemple de tahicardii paroxistice supraventriculare*:
a — tahicardie atrială: electroventriculograme deformate de modificări primare *ST-T* (tahicardice?);
b — tahicardie nodală: electroventriculograme nedeformate.

cardiile supraventriculare, oricare ar fi tipul lor (chiar și în unele tahicardii sinuzale), se pot observa deformări ale complexului ventricular, prin modificări primare *ST-T*. Din cauza ischemiei relative la care este supus miocardul în cursul tahicardiei, suferă mai ales straturile profunde subendocardice. Consecutiv poate să rezulte o denivelare a *segmentului ST*, concordantă sau discordantă, după caz, care să atingă 3—5 mm (fig. 226, 227, 228). Aceste modificări dispar o dată cu încetarea accesului tahicardic, dar uneori trec cîteva ore pînă la revenirea *segmentului*

Scanned with OKEN Scanner

Fig. 227. — *Exemple de tahicardii paroxistice supraventriculare.* Modificări tahicardice ale complexelor.

ST la linia izoelectrică. În practică, ele au fost numite „modificări *ST-T* tahicardice". Bineînțeles că în caz de afecțiuni cardiace (scleroză coronariană), modificările apar obligatoriu sau dacă existau și înainte, ele se accentuează. „Proba de efort" urmărește tocmai evidențierea electrocardiografică a acestor modificări *ST-T* tahicardice.

ETIO-PATOGENIE ȘI CLASIFICARE CLINICĂ

Celor două mecanisme posibile ale tahicardiei paroxistice le corespund cele două forme clinice cunoscute:

1. *Tahicardia paroxistică numită „esențială" (boala Bouveret)*, care este atribuită mecanismului legat de o tulburare de conducere într-o fibră (vezi patogenia extrasistolelor), mecanism repetat apoi indefinit. Se observă uneori la cei cu afecțiuni cardiace, dar deseori la persoane sănătoase, care în intervalul dintre crize nu se plîng de nici o tulburare cardiacă.

Scanned with OKEN Scanner

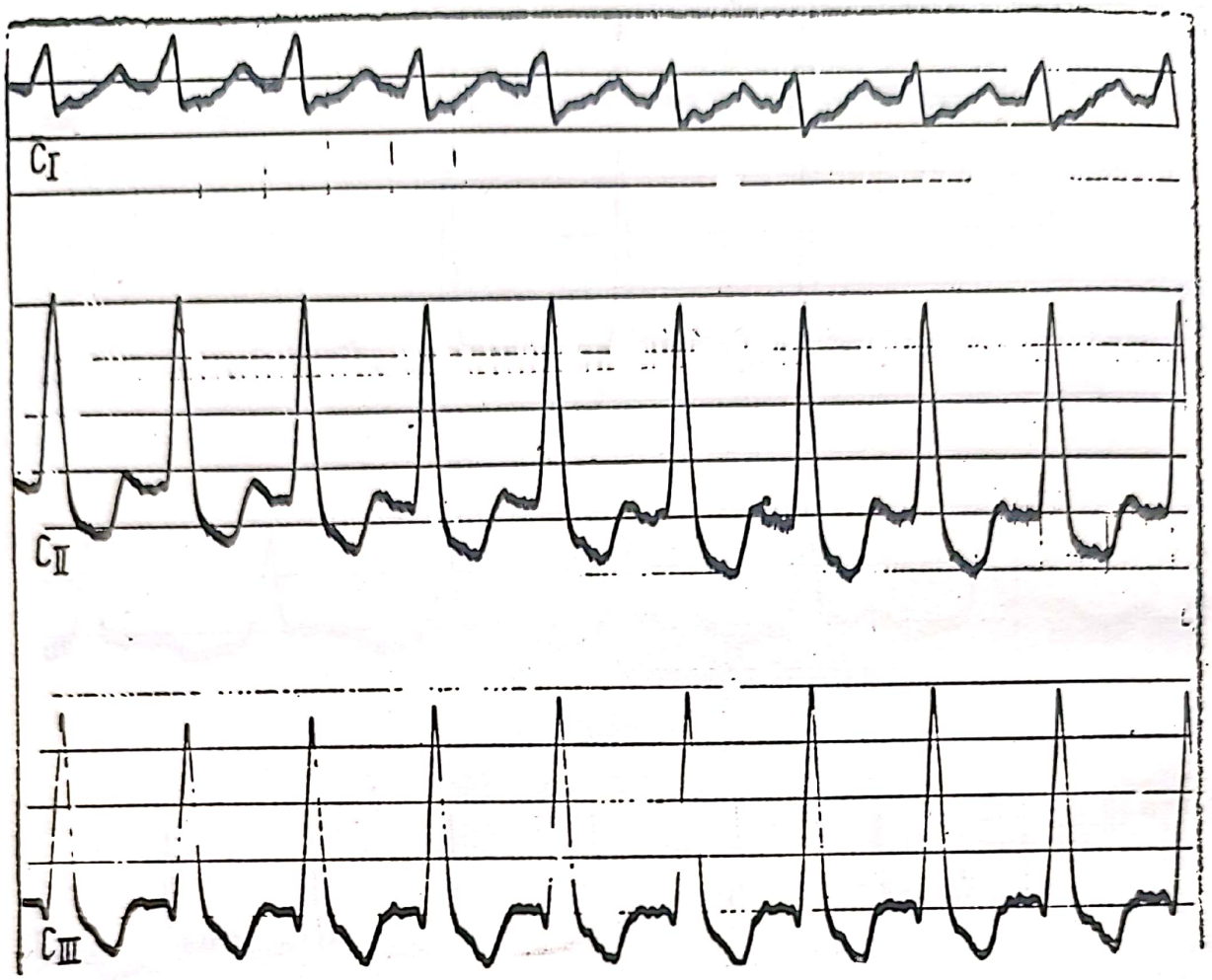

Fig. 228. — *Tahicardie paroxistică supraventriculară.* Frecvența ritmului este foarte ridicată (circa 300/minut), ceea ce explică modificările primare *ST-T* accentuate ale complexelor.

2. *Tahicardia paroxistică simptomatică* este atribuită existenței unui centru automat heterotop activat de o leziune miocardică. Se observă deci numai la cardiaci, care și în intervalul dintre crize prezintă frecvente extrasistole.

Forma „esențială" (tip Bouveret) este în genere tahicardia paroxistică supraventriculară. Unii autori descriu și forme esențiale de tahicardie paroxistică ventriculară, dar acest fapt este discutabil, căci majoritatea tahicardiilor ventriculare sînt simptomatice. Formele denumite esențiale apar spontan sau reflex, ca o consecință a modificării tonusului vagal (digestie, deglutiție, balonări etc.), sau sub influența factorilor corticali (emoții, supărări etc.). Etiologia este aceeași cu a extrasistolelor.

Forma simptomatică este foarte des ventriculară, dar poate fi și supraventriculară. Ea traduce existența unei leziuni miocardice situate, după caz, în miocardul ventricular sau atrial, și care se manifestă în intervalul crizelor paroxistice prin extrasistole spora-

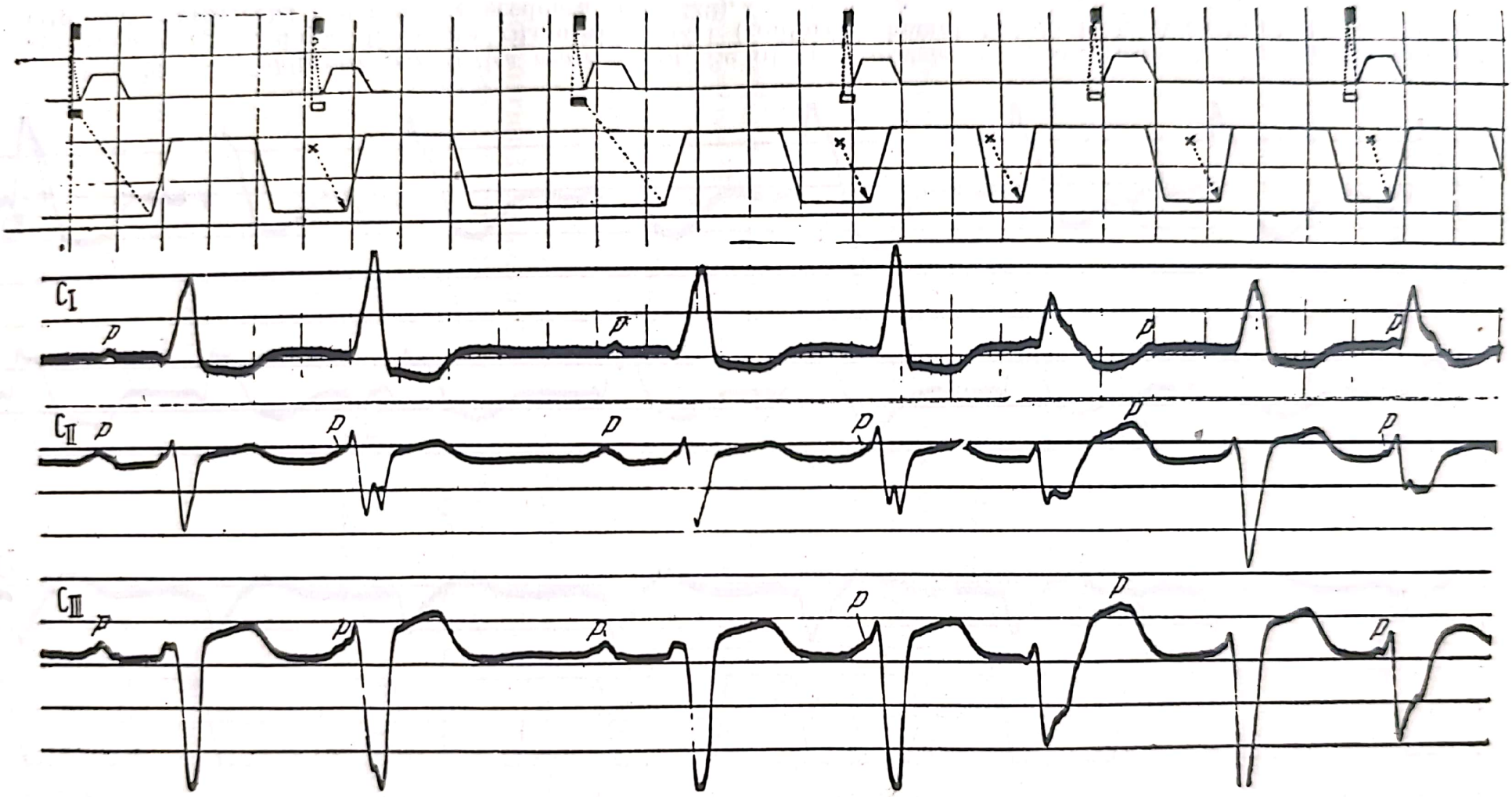

Fig. 229. — *Poligeminism ventricular cu trecere spre tahicardie ventriculară. S u s :* schema fiziologică. Se observă o contracţie sinuzală, apoi o extrasistolă ventriculară, apoi din nou o contracţie sinuzală după care urmează patru extrasistole ventriculare de aspecte variabile marcînd începutul crizei de tahicardie ventriculară.

Scanned with OKEN Scanner

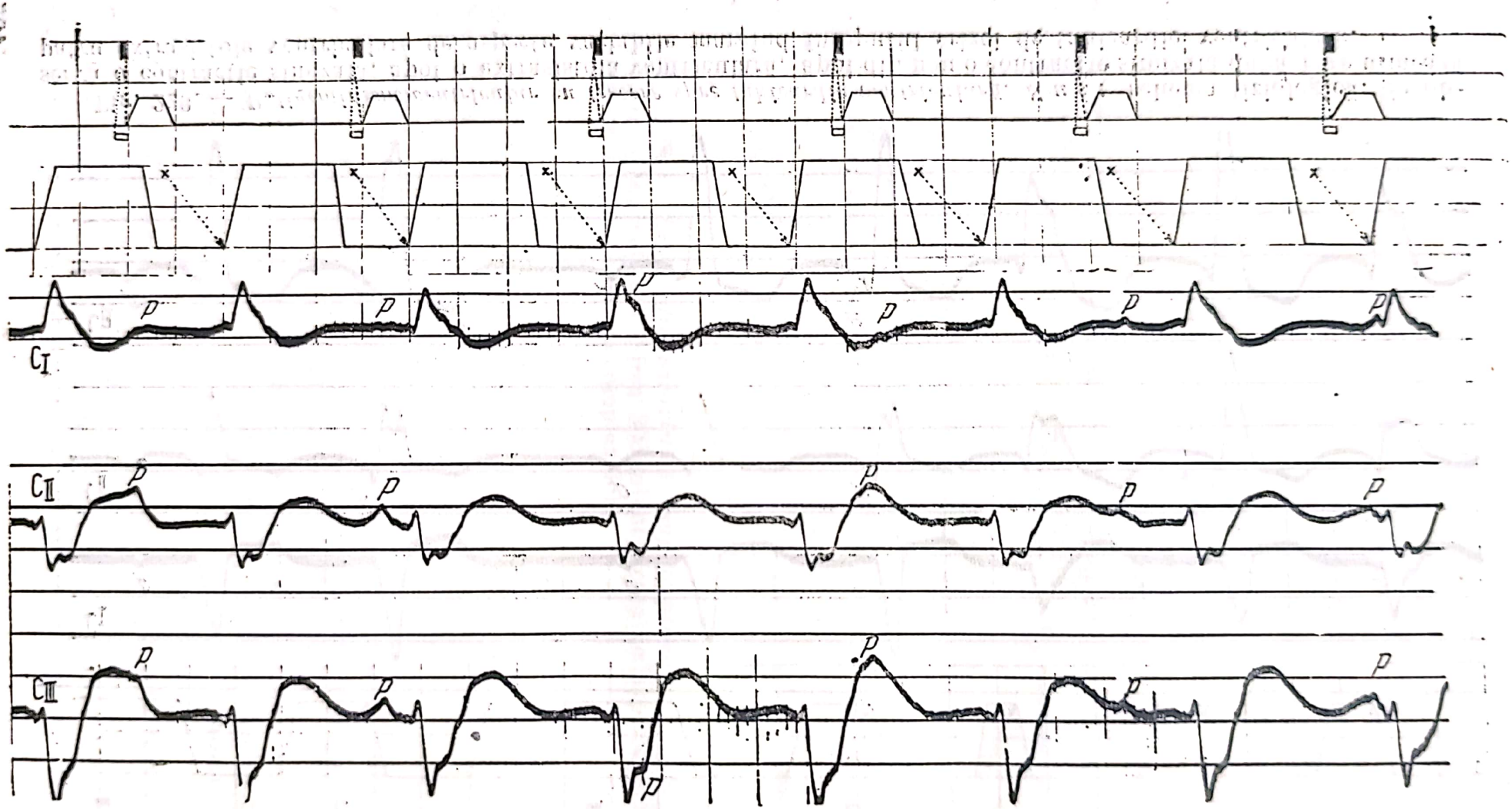

Fig. 230. — *Tahicardie paroxistică ventriculară.* Se observă *undele P* care crestează graficul la distanțe aproximativ egale, după frecvența ritmului sinuzal (conform schemei fiziologice). Această electrocardiogramă este continuarea celei din figura precedentă (fig. 229).

Scanned with OKEN Scanner



Fig. 231. — *Un exemplu de tahicardie paroxistică ventriculară.* Ritm atrial (*undele P*), circa 105/minut. Ritm ventricular (*undele R*) circa 225/minut. Se observă că există o disociație completă atrio-ventriculară, cu heterotopie ventriculară activă. Săgețile de jos=*undele P*. Săgețile de sus = *undele R*.

dice sau grupate în salve. Leziunile sînt de tip inflamator (mai ales în tahicardia paroxistică supraventriculară) sau de tip ischemic (mai ales ischemia septală în tahicardia paroxistică ventriculară).

FIZIOPATOLOGIE ȘI MODIFICĂRI HEMODINAMICE

Orice criză de tahicardie paroxistică prelungită poate să ducă la insuficiență cardiacă. Este forma specială de insuficiență cardiacă subacută, cunoscută sub numele de insuficiență cardiacă hipodiastolică. Din cauza scurtării pauzei diastolice, umplerea ventriculară este defectuoasă și se produce stază retrogradă. Cînd criza se prelungește, apar semnele clinice ale insuficienței cardiace congestive (stază jugulară, stază hepatică, edeme). Aceste semne pot surveni chiar la o inimă sănătoasă, dar sînt cu atît mai precoce cu cît inima este mai afectată. Ele nu sînt de loc influențate de tratamentul digitalic și nu pot ceda decît prin întreruperea tahicardiei paroxistice.

Altă consecință hemodinamică a hipodiastolei este insuficiența coronariană relativă. Ea explică posibilitatea durerilor de tip anginos din cursul tahicardiei, dureri care nu cedează la trinitrină, ci la chinidină, prin cuparea accesului paroxistic.

DIAGNOSTICUL CLINIC ȘI VALOAREA PRACTICĂ A ELECTROCARDIOGRAMEI

Diagnosticul clinic al tahicardiei paroxistice nu prezintă dificultăți prea mari: începutul brusc; un ritm peste 160/minut, embriocardic, perfect regulat, fără nici o variație a frecvenței în tot cursul examinării. Compresiuna sino-carotidiană, sau rămîne fără efect, sau întrerupe accesul.

Electrocardiograma înregistrată în timpul crizei permite să se determine cu certitudine tipul ventricular sau supraventricular al tahicardiei paroxistice. Cele ventriculare trebuie considerate ca simptomatice ale unei leziuni miocardice: la un tînăr vom pre-

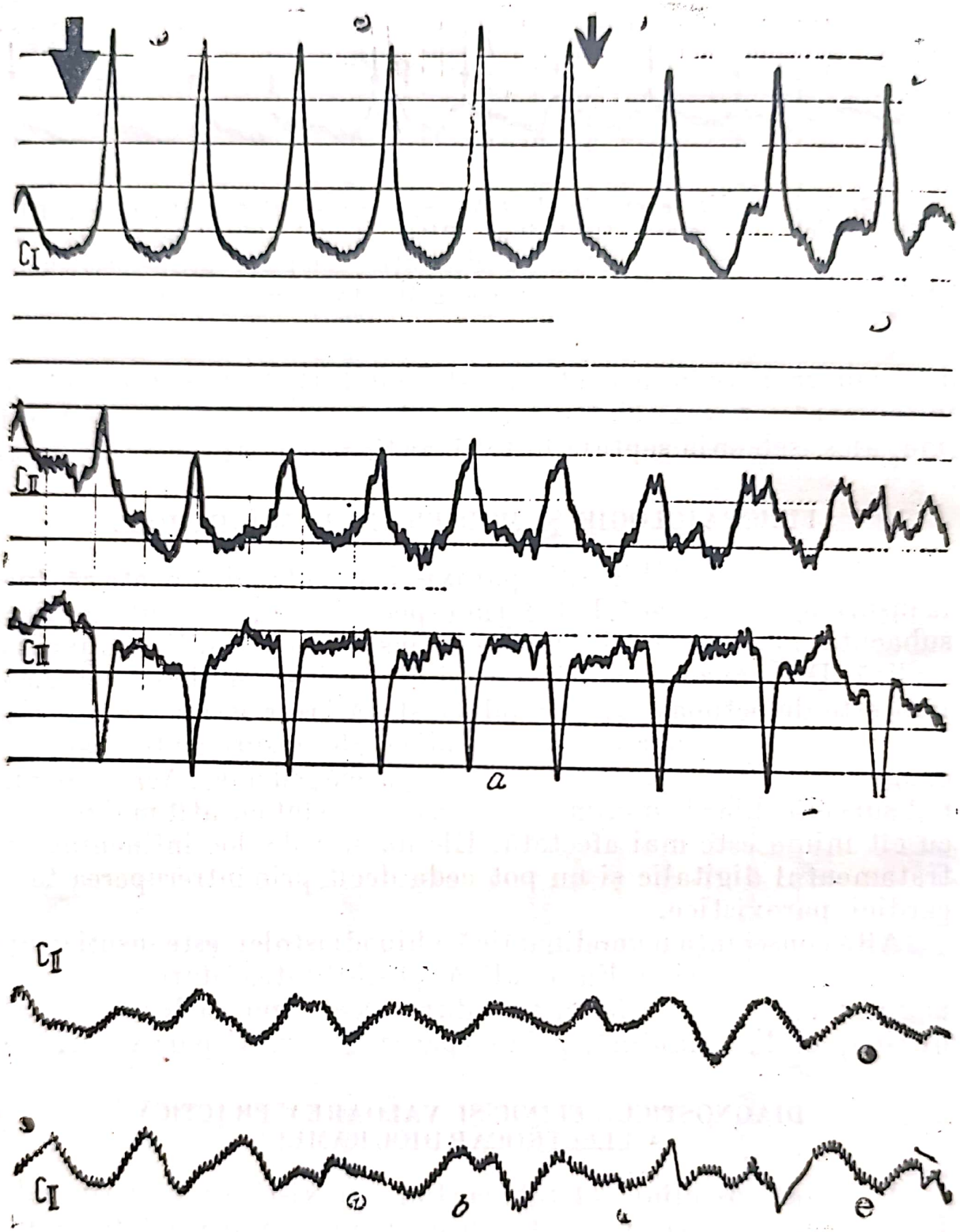

Fig. 232. — *Flutter şi fibrilaţie ventriculară*:
a — perioada de flutter ventricular în cursul unui acces de tahicardie ventriculară (între cele două săgeţi);
b — anarhie ventriculară (fibrilaţie ventriculară). Graficul a fost înregistrat la un bolnav în agonie, după încetarea contracţiilor cardiace.

Scanned with OKEN Scanner

supune mai curînd un proces inflamator (miocardită septală); la un vîrstnic, vechi hipertensiv, ne vom orienta spre un proces ischemic (ischemie septală). Reamintim că infarctul miocardic se însoțește uneori de tahicardie ventriculară, care maschează semnele electrocardiografice caracteristice ale infarctului. În cazurile dubioase, este bine ca bolnavul să stea imobilizat pînă la terminarea crizei, cînd o nouă electrocardiogramă va permite diagnosticul. Tahicardiile paroxistice supraventriculare survin adesea la persoane în aparență sănătoase. Cum însă în cursul crizei, din cauza tahicardiei, perceperea suflurilor valvulare este imposibilă, trebuie să așteptăm ieșirea din criză, pentru a preciza dacă este vorba de o cardiopatie sau nu.

În concluzie, ori de cîte ori se constată o criză de tahicardie paroxistică sau se bănuiește numai după descrierea pacientului, se impune să se efectueze, pe lîngă examenul clinic, o electrocardiogramă. Numai astfel putem avea siguranța că nu a fost trecută cu vederea o leziune miocardică. În mod paradoxal deci, interesul practic al examenului electrocardiografic nu se rezumă numai la momentul crizei de tahicardie paroxistică (cînd se poate constata cel mult varietatea tahicardiei), el fiind necesar și în intervalul dintre crize, cînd permite o apreciere mai exactă a stării miocardului.

Scanned with OKEN Scanner

Capitolul al XIV-lea

FLUTTERUL ȘI FIBRILAȚIA ATRIALĂ

Datele experimentale arată că flutterul și fibrilația sînt tulburări miocardice grave, cauzate de tulburări ale funcției de automatism și de conductibilitate. Ele sînt determinate de o excitație anormală permanentă, căreia miocardul trebuie să-i răspundă permanent, pauzele dintre contracții apărînd doar în perioada refractară. De aceea, frecvența contracțiilor atinge cifre foarte mari: 300 —400/minut și chiar mai mult. Un timp, aceste contracții sînt sinergice, miocardul contractîndu-se ca un sincițiu (flutter). Alteori însă, fibrele nu se mai contractă sinergic, ci anarhic, și miocardul fibrilează. Dacă tulburarea survine pe un miocard sănătos, ea poate fi reversibilă; dacă însă miocardul este bolnav, tulburarea rămîne definitivă.

Cavitatea cardiacă, al cărei miocard fibrilează, nu-și mai poate îndeplini funcția hemodinamică. Înțelegem deci de ce tulburarea este imediat letală cînd survine la etajul ventricular. Dacă însă se limitează la etajul atrial, ventriculii, sub protecția nodului Tawara, continuă să se contracte sinergic, mai mult sau mai puțin repede și neregulat sau regulat. Nodul, prin conductibilitatea lui redusă, protejează fiziologic etajul ventricular.

Fig. 233. — *Flutterul atrial* (schemă). Este reprezentat schematic mecanismul fiziopatologic și geneza grafică a flutterului atrial. Pe schema fiziologică este înfățișată unda circulară și excitațiile numeroase pe care le produce (x). Apoi sînt figurate contracțiile atriale care se produc cu frecvența de 300/ minut și excitațiile nodului. Se observă că numai o parte din aceste excitații sînt eficiente, celelalte fiind blocate. Contracțiile ventriculare sînt răspunsurile ventriculare la aceste contracții eficiente.
e a g =electroatriograma; *e v g* =electroventriculograma. Ele au fost figurate separat, pentru a se arăta că electrocardiograma (*e c g*) reprezintă interferența acestor două grafice. După numărul de răspunsuri ventriculare, flutterul este 2/1 sau 4/1 sau 3/1.

Scanned with OKEN Scanner

Fig. 233. — vezi legenda în pag. 410.

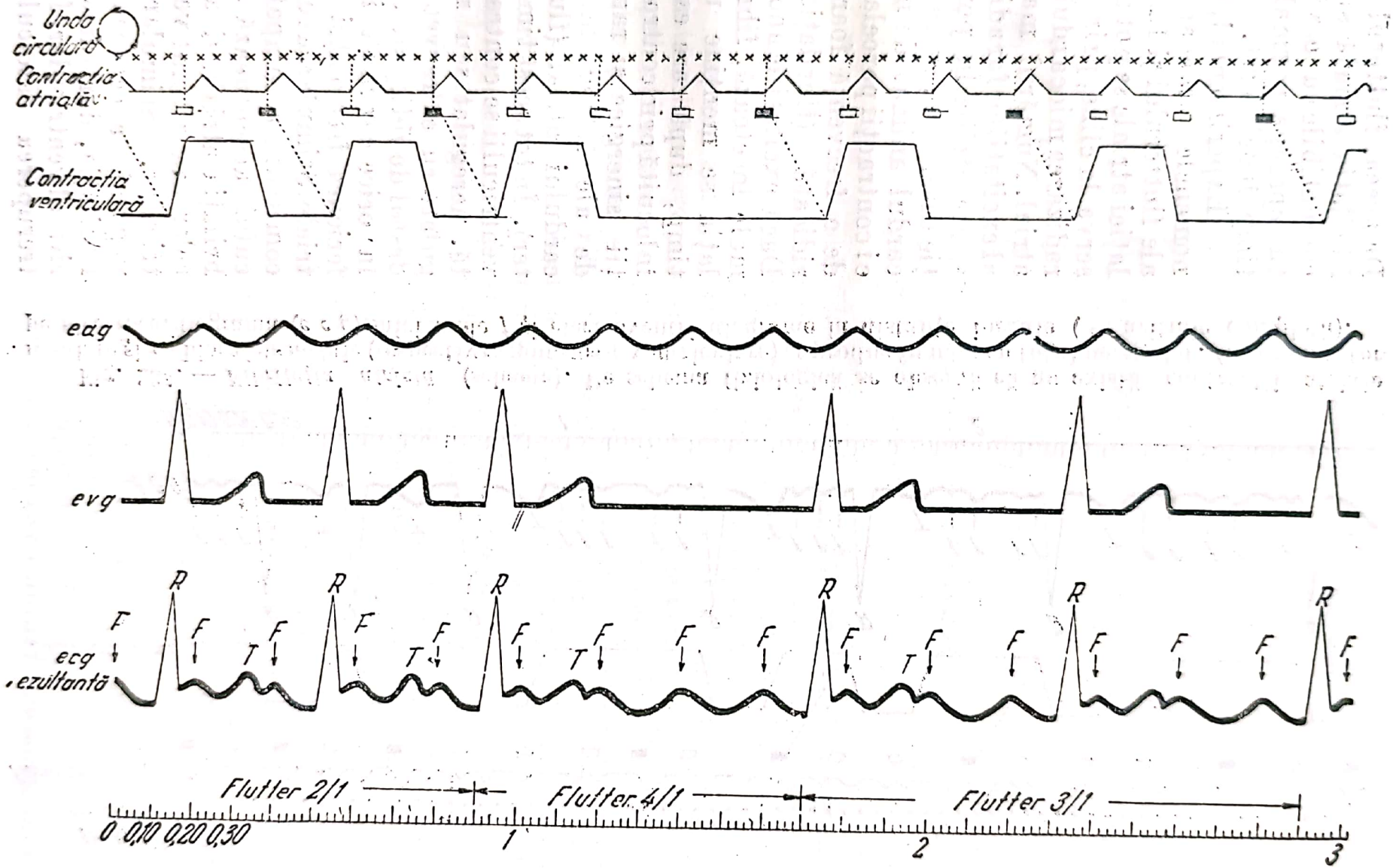

Fig. 234. — *Fibrilația atrială* (schemă). Pe schema fiziologică se observă că nu există contracții atriale regulate și că blocajele nodale (respectiv răspunsurile ventriculare) se produc în mod cu totul neregulat. Corespunzător pe electrocardiogramă (*e c g*) mici unde *f* și electroventriculograme la distanțe inegale (= aritmie completă).

De aceea, flutterul și fibrilația atrială sînt compatibile cu o viață aproape normală, timp îndelungat.

Experimental, fenomenele mecanice ale flutterului și fibrilației atriale se pot observa la cîine, prin faradizarea miocardului atrial. Numărul mare al excitațiilor faradice aduce atriile în poziție diastolică, cu miocardul animat de mici contracții parcelare de o frecvență foarte ridicată (fibrilație). Dacă excitațiile anormale încetează, fibrilația se menține un timp, după care este înlocuită prin contracții sinergice și rapide ale întreg miocardului atrial (flutter). În tot acest timp, ventriculii se contractă, neregulat sau regulat, cu o frecvență destul de ridicată, dar în orice caz mult inferioară frecvenței atriale. Stimularea concomitentă a simpaticului accentuează fibrilația atrială și accelerează ritmul ventricular. Stimularea vagului accentuează fibrilația, dar rărește ritmul ventricular. Întreruperea fasciculu-

Scanned with OKEN Scanner

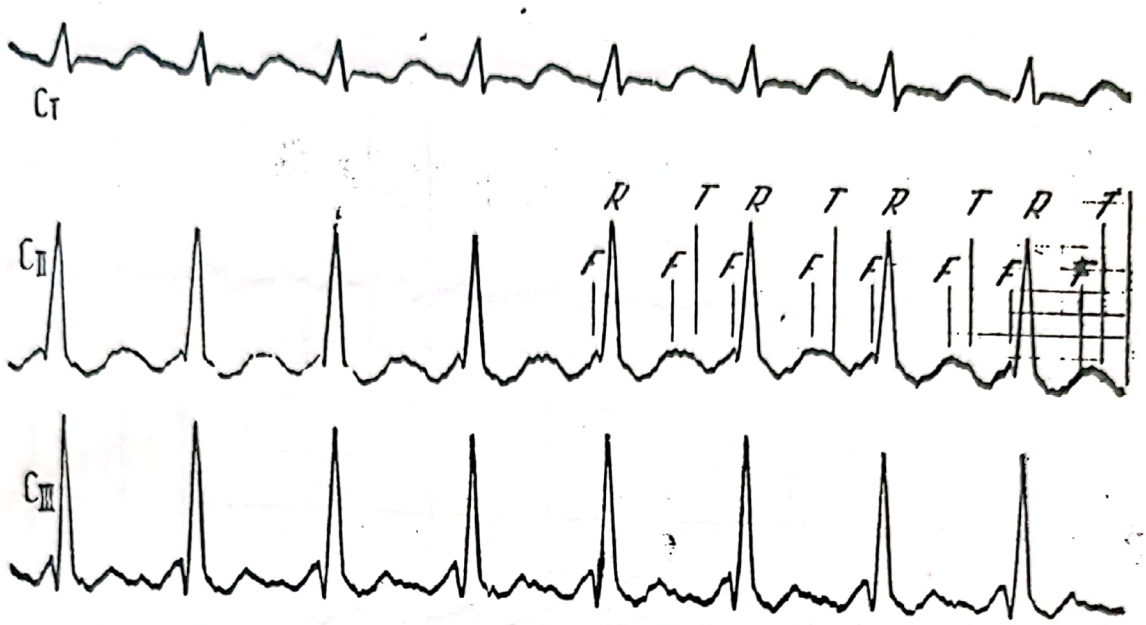

Fig. 235. — *Un exemplu de flutter atrial 2/1.*

lui His nu modifică fibrilația atrială, dar provoacă instalarea unui ritm ventricular rărit și regulat.

Electrocardiograma arată că la om se pot produce fapte întru totul superpozabile datelor experimentale.

Aspecte grafice. Atît în flutter (*F*) cît și în fibrilație (*f*), există o interferență a unei activități atriale permanente și foarte rapide, și a unei activități ventriculare disociate. Ritmul ventricular este variat — neregulat sau regulat — toată gama fiind posibilă, de la un ritm rapid (peste 150) pînă la unul lent (sub 40).

În flutter se observă o succesiune neîntreruptă de unde joase (*unde F*), ascuțite ca dinții unui fierăstrău sau rotunjite, de amplitudine mai mare, descriind o sinusoidă (fig. 233). Aceste *unde F* survin la intervale perfect regulate, cu o frecvență în jurul a 300/minut. Cifrele extreme sînt 240—360/minut. Pe tot graficul se constată că frecvența se menține aceeași, cu o constanță remarcabilă. *Undele F* nu sînt totdeauna evidente în toate conducerile; de obicei se înscriu maibine în **C III**. În precordialele obișnuite nu se văd bine. În precordialele înalte (seria **X** sau **Y**) sînt mai aparente. În conducerile esofagiene se desemnează bine, cu o amplitutine mare.

Electroventriculogramele se înregistrează la un ritm variabil. În cazurile cele mai tipice, ele se succed la intervale regulate, cu o frecvență care este un submultiplu al frecvenței *undelor F*. Astfel la un ritm *F* de 300/minut, putem observa un ritm ventricular de 150/minut (bloc 2/1, fig. 235, 236, sau de 100/minut (bloc 3/1) sau excepțional de 75/minut (bloc 4/1). Este de la sine înțeles că la altă frecvență a ritmului *F* vor corespunde

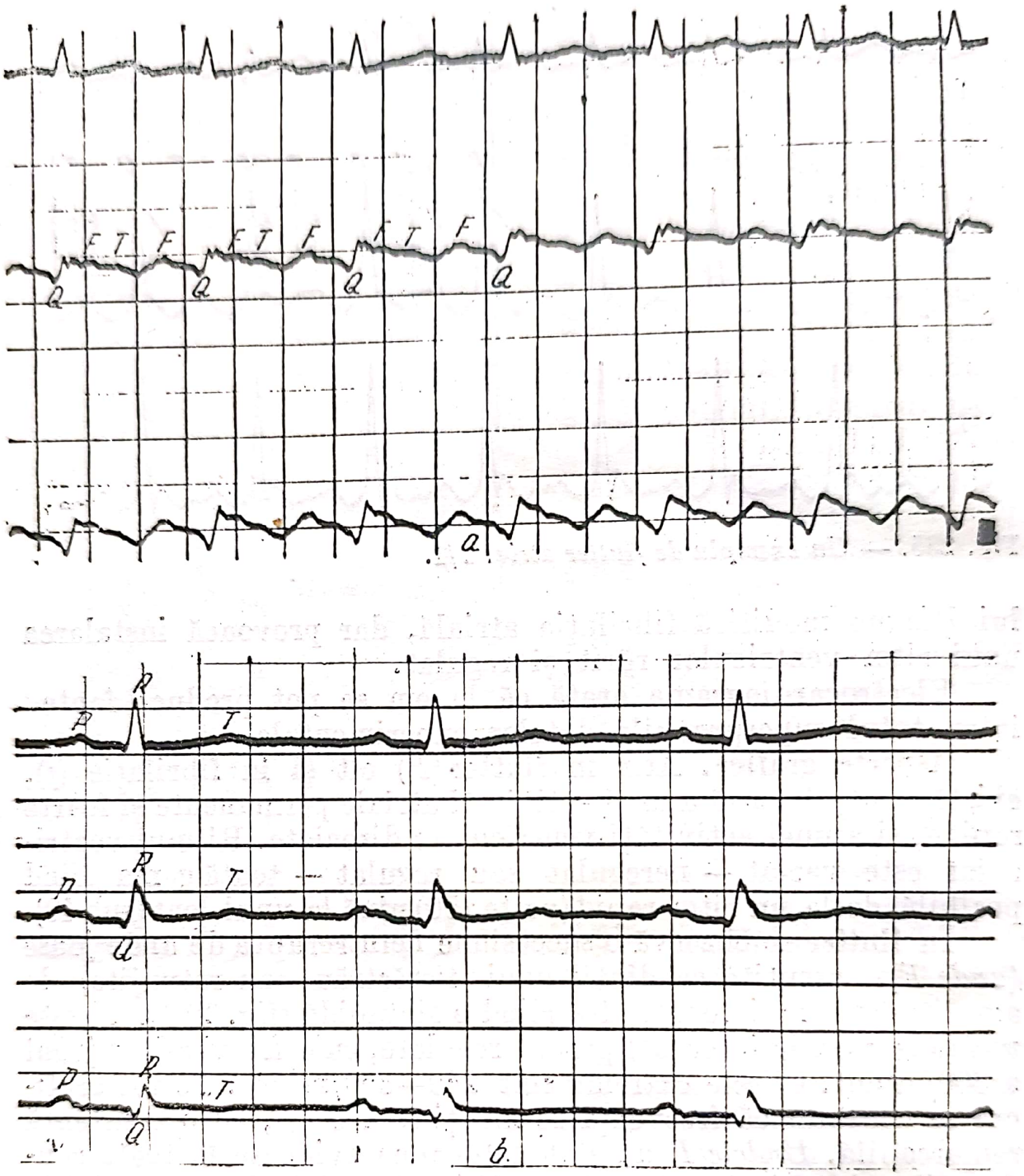

Fig. 236. — *Un exemplu de flutter atrial 2/1*:
a — din cauza *undelor F* care interferează cu electroventriculogramele, complexele ventriculare sînt foarte deformate;
b — același caz revenit în ritm sinuzal: se observă că electroventriculogramele au un aspect normal.

și alte frecvențe ale ritmului ventricular (de exemplu: ritm $F = 312$/minut, ritm ventricular = 156/minut în caz de bloc 2/1 sau 104/minut în caz de bloc 3/1). În alte cazuri, blocajele fiind neregulate, se observă un ritm ventricular neregulat, fie cu blocaje variabile (cînd 4/1, cînd 2/1, cînd 3/1, fig. 237, 238) fie complet

Scanned with OKEN Scanner

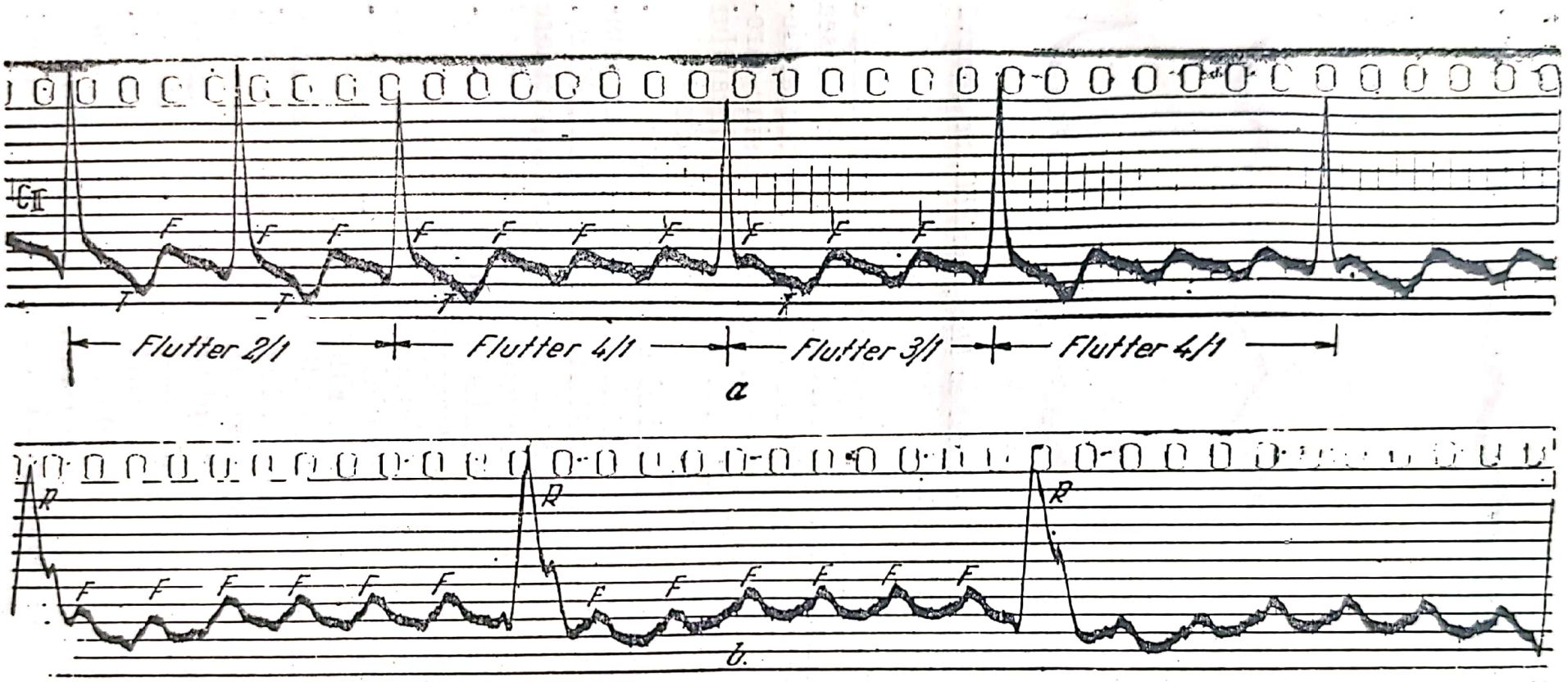

Fig. 237. — *Un exemplu de flutter atrial cu blocaj variabil: a.*—o porțiune din conducerea a II-a. Ritm atrial de frecvență foarte mare, circa 257/minut. Ritmul ventricular este complet neregulat. *Unda R* se înscrie după un număr mereu variabil de *unde F*. Concluzii: flutter atrial cu blocaj variabil, 2/1, apoi 4/1, apoi 3/1 etc:

b — același caz înregistrat după cîteva zile, tot în conducerea a II-a. Ritmul atrial are o frecvență mai mare de circa 287/minut. Ritmul ventricular pare regulat și este foarte rărit (circa 41/minut), electroventriculogramele se succed regulat după cîte 7 *unde F*. Concluzii: flutter atrial cu blocaj mare, 7/1.

Scanned with OKEN Scanner

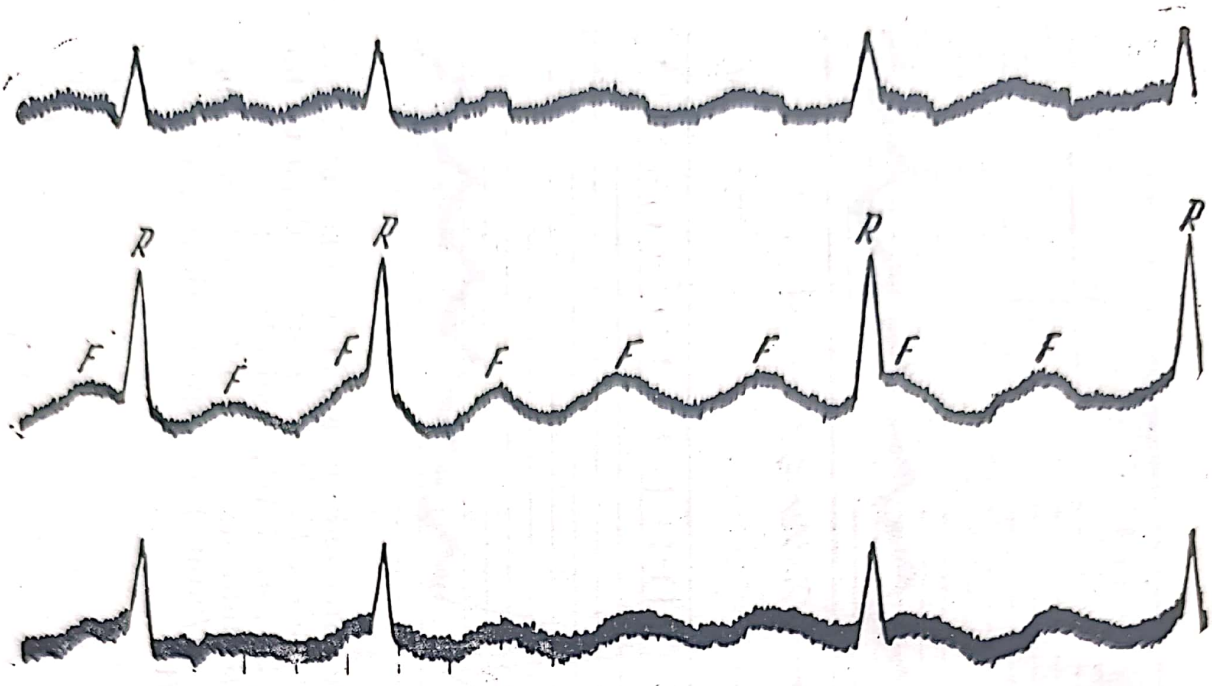

Fig. 238. — *Un exemplu de flutter atrial cu blocaj-variabil.* Se observă aspectul sinusoidal al *undelor F* în **C II.**

neregulat, ca în fibrilația atrială. Suprapunerea permanentă a ventriculogramelor peste sinusoida atrială îngreunează adesea citirea *undelor F*. În aceste cazuri, înregistrarea electrocardiografică, concomitent cu exercitarea unei compresiuni sino-carotidiene, poate ușura diagnosticul; prin accentuarea blocajului nodal, ventriculogramele se distanțează și în pauzele diastolice lungite se poate urmări și controla mai bine succesiunea *undelor F*.

Aspectul morfologic al electroventriculogramei este, în principiu, același dinaintea instalării flutterului atrial (fig. 236 b). În realitate însă, din cauza interferenței complexelor ventriculare cu *undele F*, se produc deformări care afectează în special *segmentul ST* și *unda T* (fig. 236 a). În caz de blocaj regulat, aceste deformări sînt mereu aceleași; în caz de blocaj neregulat, ele pot varia de la un complex la altul. Deci, în nici un caz nu se poate trage vreo concluzie asupra stării miocardului ventricular, din aspectele *ST-T* observate în cursul flutterului atrial.

În **fibrilația atrială**, *unda P* sau o altă undă (*F*) care să arate o activitate atrială coordonată lipsește. În schimb, se observă mici ondulații (*f*), de frecvență foarte mare și mereu variabilă (între 400 și 600/minut, fig. 234 și 239). Amplitudinea este și ea mereu variabilă, dar se menține în limite joase (sub 3 mm). Aceste ondulații, absolut neregulate ca frecvență și amplitudine, se înscriu pe tot graficul: pe linia diastolică *T—R*, peste *segmentul ST* și *unda T*. Uneori, amplitudinea este mai mare și oarecum regulată, simulînd o sinusoidă (fig. 240), dar numai pe porțiuni

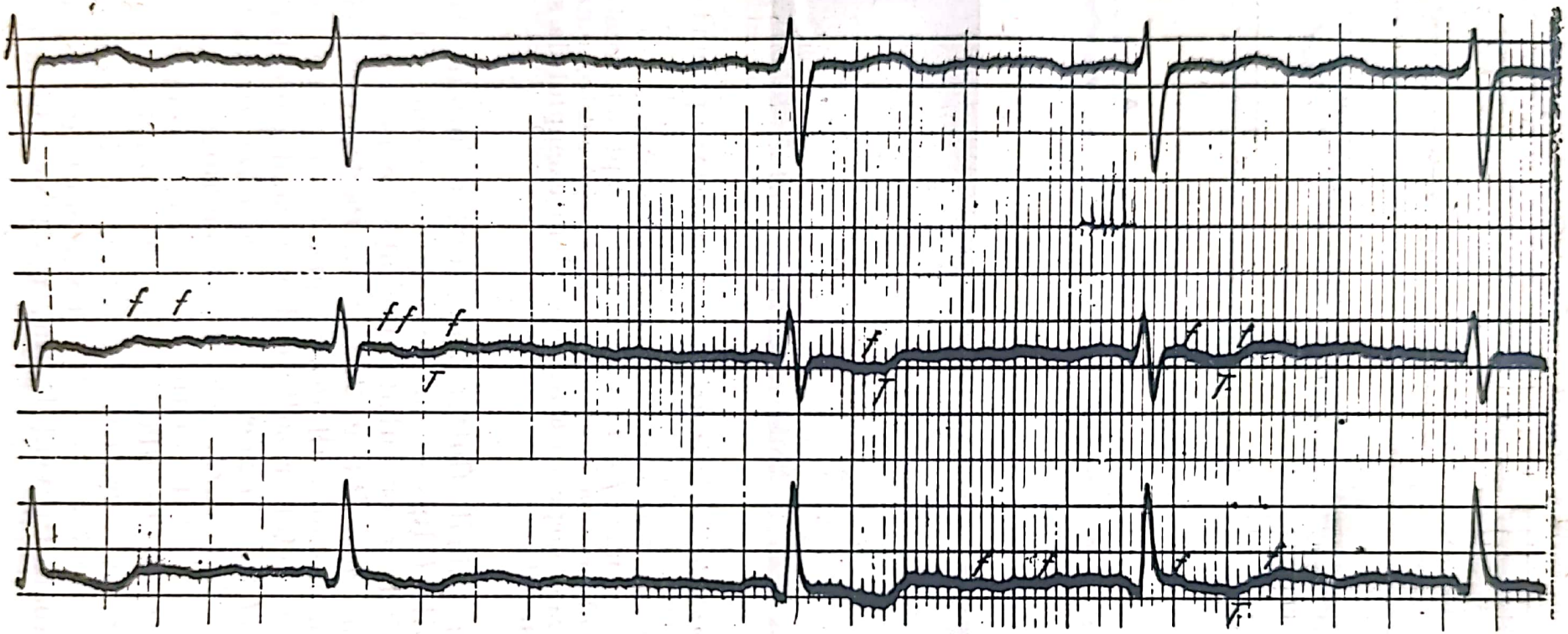

Fig. 239. — *Un exemplu de fibrilaţie atrială.* C r o n o l o g i c : electroatriogramele lipsesc şi activitatea atrială se traduce numai prin prezenţa unor mici unde *f*, care se succed absolut neregulat ca frecvenţă şi ca amplitudine şi care deformează, atît linia izoelectrică, cît şi electroventriculogramele. Ritmul ventricular este complet neregulat, circa 90/minut.

M o r f o l o g i c : *axa medie QRS* deviată la dreapta, situată la circa +150°; *segmentul ST* şi *unda T*, deşi deformate de *undele f*, pot fi analizate. *Segmentul ST* izoelectric. *Unda T* are *axa medie* la circa — 30°, adică complet dislocată faţa de *axa medie QRS*, ceea ce se poate interpreta ca o modificare secundară a *undei T*.

C o n c l u z i i : fibrilaţie atrială cu aritmie completă ventriculară. Deviaţie dreaptă accentuată cu modificări secundare, indicînd o supraîncărcare (hipertrofie?) ventriculară dreaptă. Diagnosticul clinic era: boală mitrală decompensată.

Scanned with OKEN Scanner

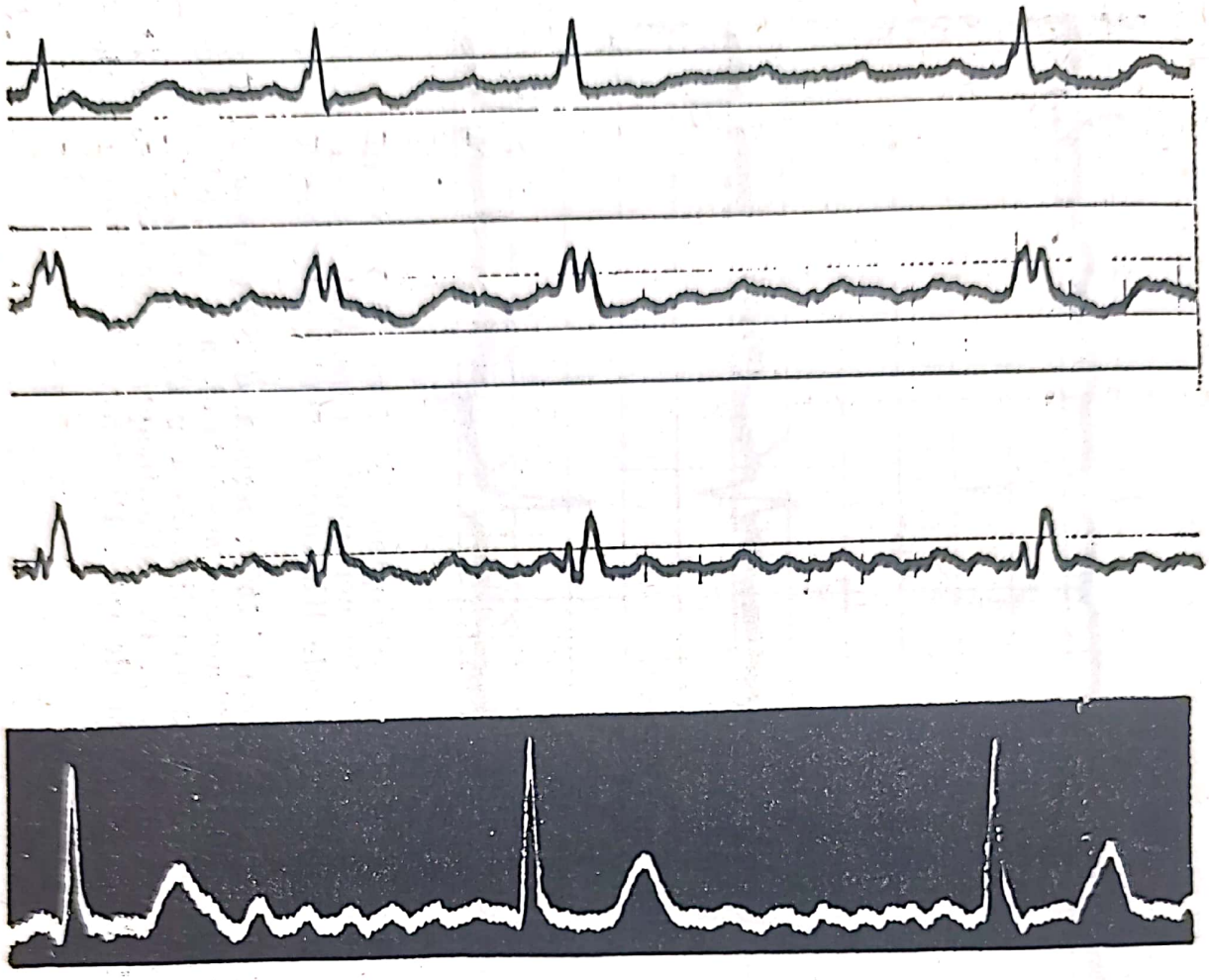

Fig. 240. — *Două exemple de fibrilație atrială.* În ambele exemple undele *f* au o amploare destul de mare, descriind o sinusoidă neregulată. Frecvența cu care se repetă undele *f* este foarte ridicată (peste 600/minut), ceea ce exclude flutterul atrial. Aceste unde *f* deformează mult complexele ventriculare, dar totuși se poate observa că în exemplul de jos (*b*) electroventriculogramele au un aspect morfologic normal, pe cînd în exemplul de sus *(a)* există un bloc de ramură atipic.

limitate ale graficului (fibrilo-flutter sau flutter impur, fig. 245). Alteori, ondulațiile *f* lipsesc cu desăvîrșire, linia diastolică se înscrie rigidă și diagnosticul de fibrilație se face numai pe *absența permanentă a undei P* (fig. 243, 244). Particularitățile grafice ale fibrilației nu prezintă alt interes practic decît ca diagnostic diferențial cu artefactele rezultate din paraziții electrici. *Prezența undei P exclude diagnosticul de fibrilație atrială.*

În timp ce atriile fibrilează, electroventriculogramele se succed într-o ordine cu totul aritmică (aritmie completă). Pentru a stabili frecvența ventriculară pe minut, trebuie să controlăm o lungime mai mare a graficului și astfel să determinăm o distanță medie între două contracții. Examenul grafic, ca și cel clinic, arată că toate frecvențele sînt posibile, de la cele

Scanned with OKEN Scanner

Fig. 241. — *Un exemplu de fibrilație atrială.*
Frecvența ritmului ventricular este foarte mare, peste 180/minut. *Undele R* se succed la intervale complet neregulate, ceea ce exclude diagnosticul de tahicardie paroxistică supraventriculară și permite diagnosticul de tahiaritmie completă prin fibrilație atrială.

mai rapide (peste 160/minut, fig. 241) pînă la cele mai lente (sub 40/minut, fig. 242, 243). Aritmia totală, care reiese cel mai bine în cazul frecvențelor mijlocii între 60 și 80/minut, poate prezenta dificultăți de diagnostic grafic, în cazurile cu frecvențe extreme. Tahiaritmia peste 150/minut se distinge greu de tahicardia paroxistică și trebuie măsurate cu atenție distanțele dintre *undele R* pentru a surprinde neregularități. La ritmuri foarte joase, sub 40/minut, se poate confunda clinic cu blocul; și aci este necesară măsurarea exactă a distanțelor $R—R$, pentru punerea în evidență a inegalităților. Există de altfel cazuri de fibrilație (și de flutter) cu disociație atrio-ventriculară totală și instalarea unui ritm idio-ventricular regulat și foarte rar (circa 40/minut). Reamintim că în toate cazurile litigioase, cheia diagnosticului de fibrilație ne-o dă absența permanentă, în toate conducerile, a *undei P* (fig. 244).

Relativ la aspectul electroventriculogramelor se pot face aceleași observații ca în cazul flutterului atrial. Ele pot prezenta toate formele, de la aspectul normal (fig. 240 b), la aspectul de bloc de ramură (fig. 240 a) etc., după cum erau înainte de instalarea fibrilației atriale. În cazurile cu electroventriculograme normale, sumațiile neregulate ale undelor *f* influențează suficient complexele pentru a determina unele deformări *ST* și *T*, ceea ce ne împiedică de obicei să ne pronunțăm asupra stării miocardului ventricular. Aceste deformări de sumație sînt însă mai puțin pronunțate decît în cazurile de flutter atrial. În toate formele de fibrilație pot exista și extrasistole ventriculare, care se recunosc după caracterele lor grafice speciale. Ele apar mai ales

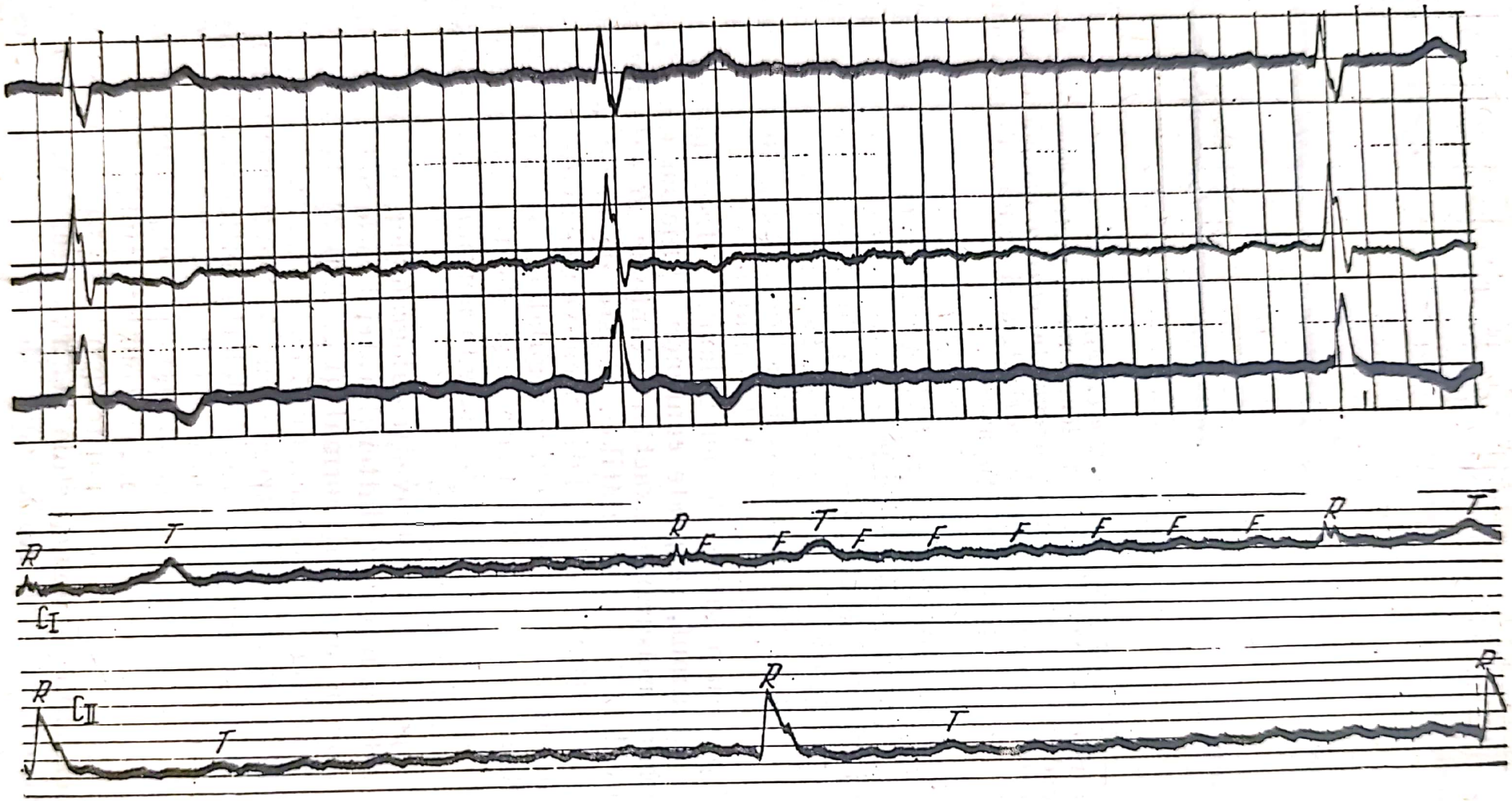

Fig. 242. — *Două exemple de bradiaritmie.* S u s : frecvența contracțiilor ventriculare este foarte coborîtă (circa 30/minut). Absența undelor *P*, prezența undelor *f*, precum și neregularitatea ritmului ventricular, exclud diagnosticul de bloc și permit diagnosticul de bradiaritmie completă prin fibrilație atrială; j o s: mici unde atriale care se succed regulat (circa 240/ minut). Ritm ventricular rărit. Probabil flutter atrial cu blocaj 9/1 și 10/1.

Scanned with OKEN Scanner

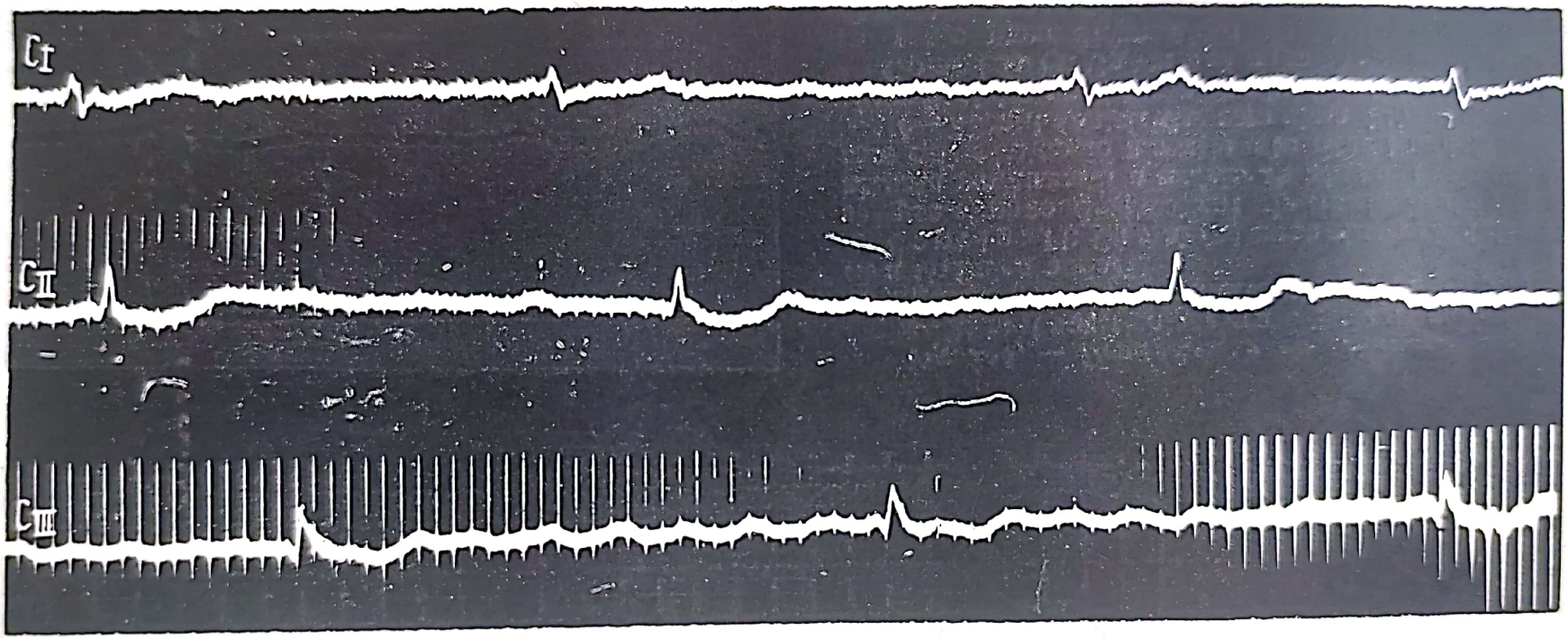

Fig. 243. — *Un exemplu de fibrilație atrială.* Cu ritm ventricular foarte rărit (circa 35/minut).

Scanned with OKEN Scanner

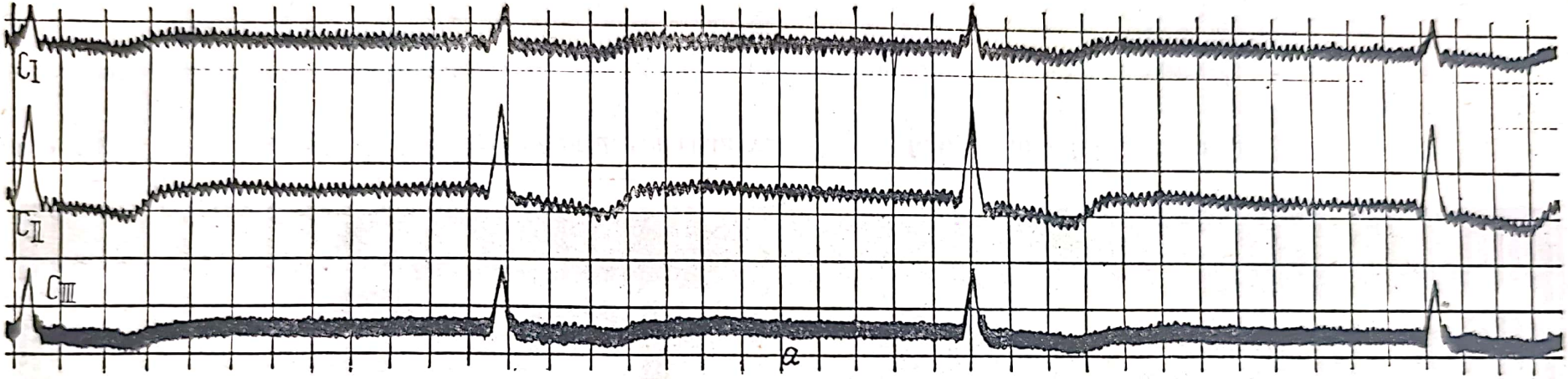

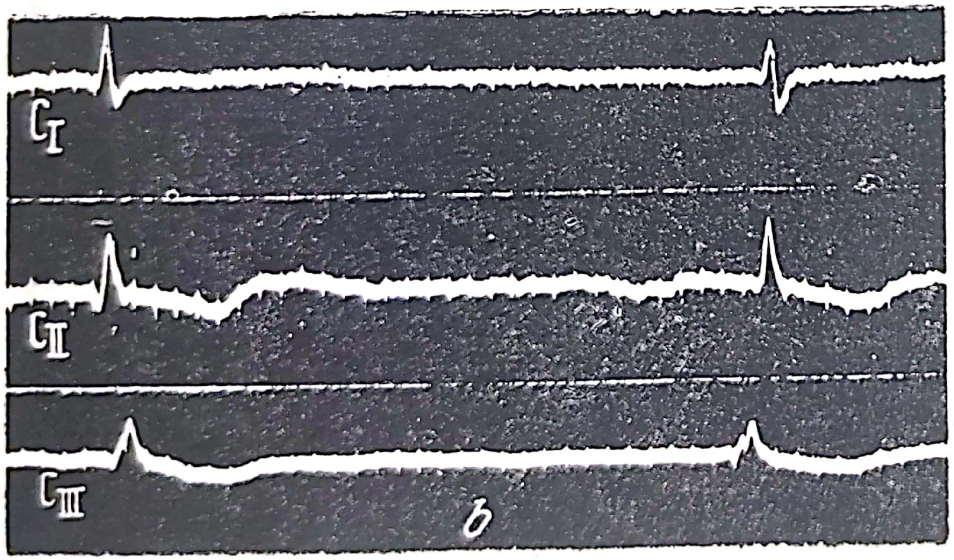

Fig. 244. — *Două exemple de fibrilație atrială.*

a—Ritmul ventricular circa 50/minut, pare destul de regulat. Nu se observă nici o undă care să traducă activitatea atrială.

Concluzii: Cu toate că nu se observă ondulații *f*, se poate pune diagnosticul de fibrilație atrială pe absența permanentă a *undelor P*. Singurul diagnostic care mai rămîne în discuție este ritmul nodal pasiv.

b—Ritmul ventricular este circa 40/minut. Nu se observă nici o undă care să traducă activitatea atrială.

Concluzii: Cu toate că nu se observă ondulații *f*, se poate pune diagnosticul de fibrilație atrială pe absența permanentă a *undei P*.

Scanned with OKEN Scanner

în cursul tratamentului digitalic, unde survine — nu rareori — chiar un bigeminism prelungit. În aceste cazuri, graficul ia un aspect de alloritmie aritmică: o succesiune neîntreruptă de cupluri formate dintr-o contracție și o extrasistolă, distanța dintre cupluri fiind mereu inegală (fig. 267).

SEMNIFICAȚIA ELECTROFIZIOLOGICĂ ȘI FIZIOPATOLOGICĂ

Electrocardiograma dovedește că ritmul sinuzal este suprimat și înlocuit cu un ritm heterotop permanent. La nivelul atriilor se produce un număr mare de excitații, cărora miocardul atrial le răspunde după starea lui: fie prin depolarizări sinergice (*unde F*), fie prin depolarizări parcelare și anarhice (ondulații *f*).

Aceste excitații numeroase însă nu se transmit la ventriculi, care se contractă disociat, sub barajul de protecție al nodului.

În cazurile de fibrilație atrială, ventriculii răspund cu totul neregulat, la un număr oarecare de excitații (probabil la cele mai intense). După starea fiziologică a nodului, după gradul său de conductibilitate, excitațiile trasmise sînt mai mult sau mai puțin numeroase.

În cazurile de flutter atrial, funcționează același mecanism de protecție, dar aci blocajul este de obicei regulat (2/1 sau 3/1). Există cazuri cu blocaj mult mai mare (6/1, 8/1 etc., fig. 237), cazuri cu blocaje variabile, cazuri cu blocaj complet neregulat.

Atît în flutter, cît și în fibrilația atrială poate să se producă un bloc total, cu disociație atrio-ventriculară completă. Atunci se instalează un ritm idio-ventricular rar și regulat (fig. 244).

Uneori se observă pe același grafic tranziția de la undele *F* spre ondulațiile *f*, precum și transformarea inversă. Sînt cazurile denumite fibrilo-flutter (fig. 245).

Alteori, într-o aritmie ventriculară completă, nu se înscrie nici un fel de undă care să traducă vreo activitate atrială. Absența permanentă a undei *P* în aceste cazuri dovedește că ritmul nu este sinuzal și indică foarte probabil o fibrilație a miocardului atrial (fig. 244).

PATOGENIA FLUTTERULUI ȘI FIBRILAȚIEI ATRIALE

Electrocardiograma a lămurit bine fiziopatologia contracțiilor cardiace în cazurile de flutter și fibrilație atrială, dar nu a contribuit cu nimic la elucidarea mecanismului intim care determină tulburarea de la nivelul miocardului atrial. Au fost propuse mai multe explicații, dar „nici una dintre teoriile propuse pentru explicarea flutterului și fibrilației atriale nu se poate

Scanned with OKEN Scanner

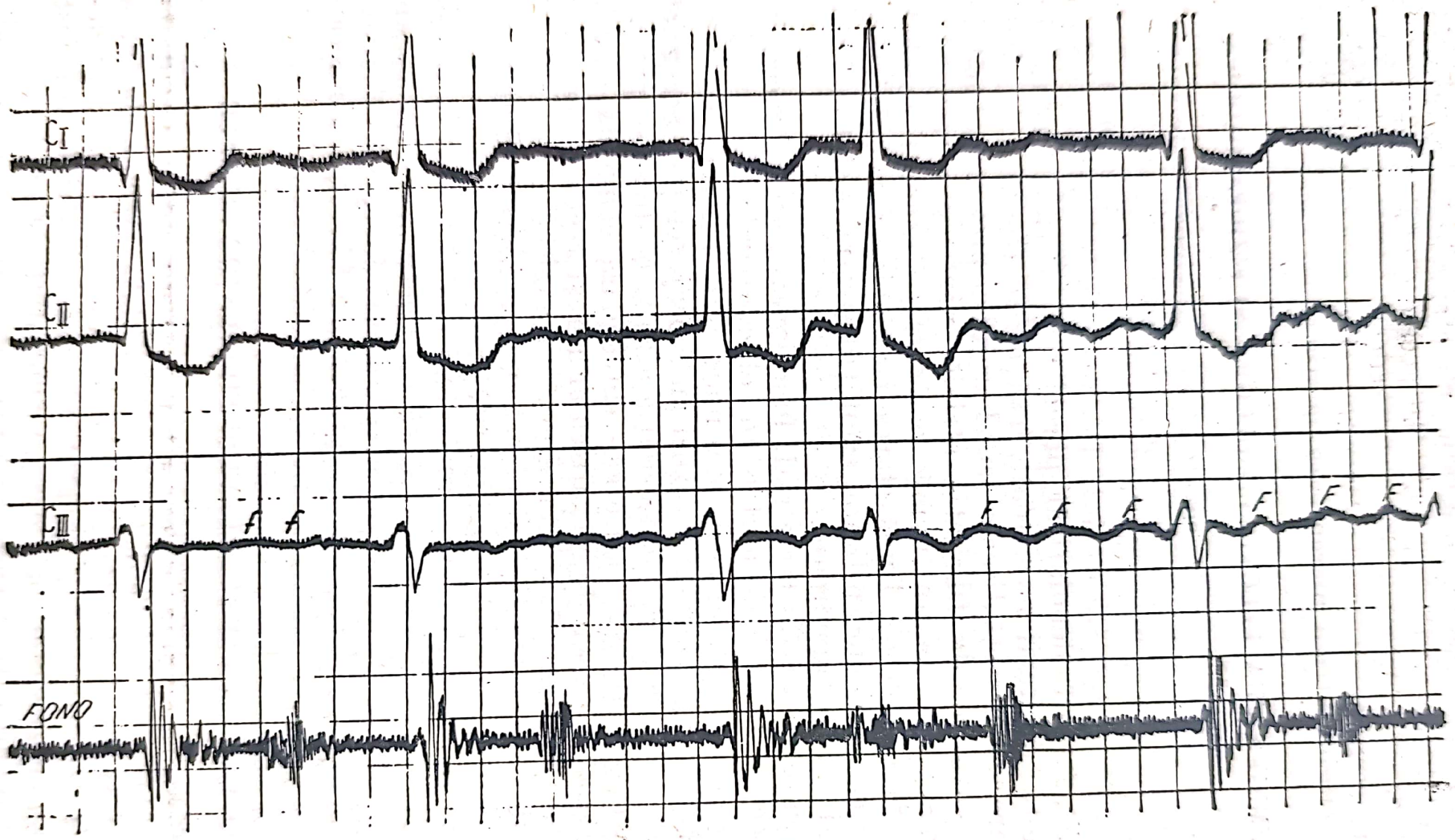

Fig. 245. — *Un exemplu de fibrilo-flutter.* La începutul graficului se observă mici unde *f* care se succed neregulat; apoi, spre sfîrșitul graficului, unde mai ample *F*, care se succed regulat. Ritm ventricular complet neregulat, circa 83/minut. Interpretare: fibrilație atrială cu perioade de flutter atrial.

considera ca dovedită. Se poate considera ca stabilit că pentru apariția lor sînt necesare două condiții: scurtarea fazei refractare a atriilor și încetinirea trecerii excitației prin ele. Ambele procese sînt strîns legate de activitatea nervilor extracardiaci. De aci reiese marea importanță pe care o au, în apariția flutterului și fibrilației atriale, nervii extracardiaci, și în special vagul" (Foghelson).

Teoria undei circulare este în general admisă, căci se bizuie pe fapte experimentale. Pe un inel muscular, o excitație exercitată într-un punct pornește în ambele sensuri pînă se întîlnește de partea opusă și se stinge. Dacă însă excitația pornește într-un singur sens, ea se înapoiază prin fibrele inelului muscular la punctul de plecare. Aci ea se găsește în fața a două posibilități:

1. miocardul este în fază refractară; atunci excitația se stinge;

2. miocardul este în fază receptivă; atunci ia naștere o altă excitație, care pornește pe calea inelului muscular. Acest fenomen repetat la infinit dă naștere undei circulare. Observăm că anumiți factori fiziologici favorizează perpetuarea fenomenului: o cale lungă (adică un inel mare), o fază refractară scurtată, o progresiune încetinită a excitației. Se admite că aceste condiții pot fi realizate într-un inel virtual al miocardului atrial, fie în urma unor leziuni miocardice, fie chiar numai prin distonie neurovegetativă. Unda circulară care ia naștere devine excitația heterotopă permanentă a miocardului atrial*. După starea lui, el răspunde la aceste excitații permanente prin contracții sinergice (flutter) sau complet anarhic (fibrilație).

CLINICA FLUTTERULUI ȘI A FIBRILAȚIEI ATRIALE

În baza constatărilor electrocardiografice se pot da următoarele definiții:

flutterul atrial este o tahisistolie atrială cu disociație atrioventriculară regulată sau, uneori, neregulată,

fibrilația atrială este o anarhie atrială cu aritmie completă ventriculară.

Nomenclatura flutter și fibrilație atrială, intrată în uzul curent, poate crea unele confuzii, căci în clinică, activitatea atrială (sau lipsa de activitate atrială) nu se manifestă cu semne directe. Ceea ce se percepe, este o activitate ventriculară anormală

*Cercetări recente întreprinse direct pe inima descoperită în cursul intervențiilor cardiace, par să infirme teoria undei circulare la om. Flutterul sau fibrilația s-ar datora unui centru heterotop atrial, cu o frecvență foarte ridicată.

care nu poate fi înțeleasă decît avînd o imagine clară a mecanismelor expuse mai sus. Examenul electrocardiografic a ușurat mult înțelegerea acestor mecanisme și permite ușor diagnosticul și urmărirea efectelor terapeutice.

Nu putem intra aci într-o descriere clinică amănunțită a flutterului și a fibrilației atriale. Vrem numai să arătăm unele aspecte ale problemei, precum și modul în care examenul electrocardiografic se integrează în tabloul clinic.

În general, diagnosticul clinic de fibrilație atrială este lesne de făcut și nu necesită totdeauna o înregistrare electrocardiografică. Dimpotrivă, flutterul prezintă dificultăți reale și necesită neapărat o electrocardiogramă.

Atît flutterul, cît și fibrilația, pot surveni în crize paroxistice de scurtă durată, așa că un examen electrocardiografic negativ nu exclude diagnosticul. Constatarea lor pe un grafic și lipsa lor pe altul nu trebuie să ne surprindă. Din acest punct de vedere, flutterul este și rămîne o afecțiune de obicei paroxistică, pe cînd fibrilația, după cîteva crize, se stabilește și rămîne definitivă. Flutterul constituie adesea o etapă intermediară de tranziție spre fibrilație. Variații în sens invers sînt însă mult mai rare.

Circumstanțele etiologice în care ne putem aștepta să găsim flutterul și fibrilația atrială sînt în primul rînd afecțiunile mitrale, apoi hipertiroidismul. Și la hipertensivi, la ateroscleroticii, flutterul, dar mai ales fibrilația, sînt destul de frecvente. Apariția lor la o inimă sănătoasă este posibilă, dar mult mai rar decît tahicardia paroxistică.

După cum am văzut, frecvența ritmului cardiac nu poate constitui în nici un caz un criteriu de diagnostic. Totuși, un ritm regulat la 150/minut evocă ideea unui flutter 2/1, mai ales dacă în timpul auscultației se percep salturi mari în frecvența ritmului. Fibrilația nu poate fi confundată cu aritmia extrasistolică decît la un examen superficial; auscultația atentă și prelungită arată că nu există nici o perioadă de ritm regulat în cursul fibrilației, unde aritmia ventriculară este completă și permanentă.

Importanța examenului electrocardiografic reiese mai ales în anumite forme de fibrilație și de flutter.

Fibrilația cu tahiaritmie peste 160/minut se poate confunda adesea cu tahicardia paroxistică. Chiar și electrocardiografic, diagnosticul poate prezenta dificultăți în aceste cazuri: în tahicardiile paroxistice supraventriculare, unda *P* nu este totdeauna ușor de găsit și uneori lipsește ca și în fibrilație (tahicardia juxtanodală); în tahicardiile ventriculare, succesiunea complexelor ventriculare nu este perfect regulată și undele *P*, disociate, sînt adesea imposibil de pus în evidență. Problema prezintă un

Scanned with OKEN Scanner

interes practic de prim ordin, căci indicațiile de tratament sînt diferite.

Fibrilația cu bradiaritmie, în care ritmul coboară sub 50/minut și este aproape regulat, se poate confunda cu un bloc. Aci însă electrocardiograma lămurește imediat diagnosticul, nu atît prin neregularitatea complexelor ventriculare, cît prin absența undelor *P* în caz de fibrilație. Forma de fibrilație cu disociație completă se prezintă clinic absolut identic cu blocul total și nu poate fi recunoscută decît electrocardiografic, prin absența undei *P*. Există, în fine, unele forme de disociație izoritmică, unele forme de ritm nodal pasiv, în care unda *P* lipsind, diagnosticul rămîne discutabil chiar după examenul electrocardiografic.

Flutterul nu poate fi diagnosticat cu certitudine prin examenul clinic decît în cazurile cele mai tipice cu blocaj regulat 2/1 sau 3/1, în care compresiunea sino-carotidiană produce o scădere bruscă a ritmului ventricular, cu revenire la ritmul inițial imediat după încetarea manevrei. Altfel, în toate formele de flutter, examenul electrocardiografic este indispensabil pentru a preciza diagnosticul, mai ales în formele cu blocaj neregulat și în formele cu aritmie ventriculară completă. Chiar și electrocardiografic, diagnosticul rămîne incert, atunci cînd *undele F* nu apar bine în nici o conducere. În aceste cazuri poate fi de folos: înregistrarea în conduceri precordiale înalte (seria **X** și **Y**), înregistrarea de conduceri esofagiene, înregistrarea în timpul cît se exercită compresiunea sino-carotidiană.

În flutterul și fibrilația atrială, electrocardiograma are o valoare practică de prim ordin și pentru urmărirea tratamentului. Digitalizarea în doze mari, deseori necesară, prezintă unele inconveniente (apariția de extrasistole, modificări primare *ST-T* etc.) pe care electrocardiograma le evidențiază imediat. În cursul tratamentului cu chinidină, reapariția undei *P* arată cu certitudine că ritmul sinuzal s-a reinstalat.

Scanned with OKEN Scanner

Capitolul al XV-lea

TULBURĂRILE DE CONDUCERE. BLOCURILE. ALTERNANȚA INIMII

(Tulburările funcției de conductibilitate)

INTRODUCERE ȘI CLASIFICARE

Conductibilitatea este funcția miocardică fundamentală care asigură transmiterea excitației de la o fibră la alta, de la o regiune miocardică la alta.

Pentru ca mecanismul cardiac să funcționeze normal, excitația trebuie să parcurgă neapărat aceeași cale (sin—miocard atrial—sistemul His Tawara—miocard ventricular). Această lege își găsește expresia, foarte plastic, în aspectul normal și nemodificat al electrocardiogramei (și al vectocardiogramei). Dacă însă excitația întîlnește în calea ei normală o tulburare de conducere, se va produce o modificare a mecanismului fiziologic normal, reflectată totdeauna în modificări electrocardiografice și uneori evidențiată prin simptome clinice.

Cînd tulburarea de conducere se produce într-o regiune anonimă a miocardului, excitația ocolește fibrele lezate și se transmite pe altă cale. Rezultă o ușoară întîrziere a depolarizării, care în nici un caz nu poate fi percepută clinic, dar care dă loc la modificări morfologice ale electrocardiogramei.

Dacă însă tulburarea de conducere se află într-o regiune pe care excitația trebuie obligatoriu s-o parcurgă pentru a transmite stimulul de la o regiune la alta (de exemplu fascicul His), va rezulta o întîrziere sau chiar o lipsă a contracției, deci o tulburare a ritmului cardiac. Ca atare, ele au o expresie clinică proprie și sînt descrise în cadrul aritmiilor sub denumirea de „blocuri ale inimii".

Scanned with OKEN Scanner

Leziunile miocardice de orice etiologie pot afecta conductibilitatea; se remarcă însă raritatea relativă a blocurilor inimii, față de frecvența leziunilor miocardice, în general. Aceasta se poate explica prin autonomia anatomică relativă a sistemului excitoconductor, care este învelit într-o teacă conjunctivă și se bucură de o irigație proprie (Ivan Mahaim).

În realitate însă, examenul electrocardiografic a demonstrat limpede că, nu tulburările de conducere sînt rare, ci cele care interesează electiv puntea miocardică (milimetrică) de legătură dintre atrii și ventriculi. În regiunile mai periferice ale fasciculului, acolo unde autonomia lui se pierde în masa difuză a miocardului, tulburările de conducere sînt foarte frecvente. Ele sînt însă lipsite de o expresie clinică proprie și doar examenul electrocardiografic a permis descoperirea și analizarea lor. Aceste tulburări de conducere intraventriculară joacă un rol hotărîtor în explicarea multora din modificările morfologice ale electroventriculogramei.

Topografic, orice regiune miocardică poate fi sediul unei tulburări de conducere și, după locul unde ea se produce, pot exista:

— tulburări de conducere sino-atriale,
— „ „ „ intraatriale,
— „ „ „ atrio-ventriculare,
— „ „ „ intraventriculare.

Succesiunea normală a contracțiilor cardiace nu este influențată decît de tulburările de conducere sino-atriale și atrio-ventriculare. Ele constituie capitolul descris în cadrul aritmiilor sub denumirea de „blocuri ale inimii".

Celelalte tulburări de conducere constituie un capitol pur electrocardiografic.

În cele ce urmează, vom descrie în special blocurile inimii.

Celelalte tulburări de conducere vor fi arătate foarte sumar. Ele determină modificări morfologice ale electrocardiogramei, așa că în mod firesc, își găsesc descrierea amănunțită în alte capitole.

BLOCURILE INIMII

ASPECTE GRAFICE ȘI SEMNIFICAȚIA ELECTROFIZIOLOGICĂ

Blocurile atrio-ventriculare fiind mai bine cunoscute, atît clinic, cît și electrocardiografic, vor fi studiate în primul rînd.

După intensitatea tulburării de conducere, distingem trei grade de bloc atrio-ventricular (fig. 246).

Scanned with OKEN Scanner

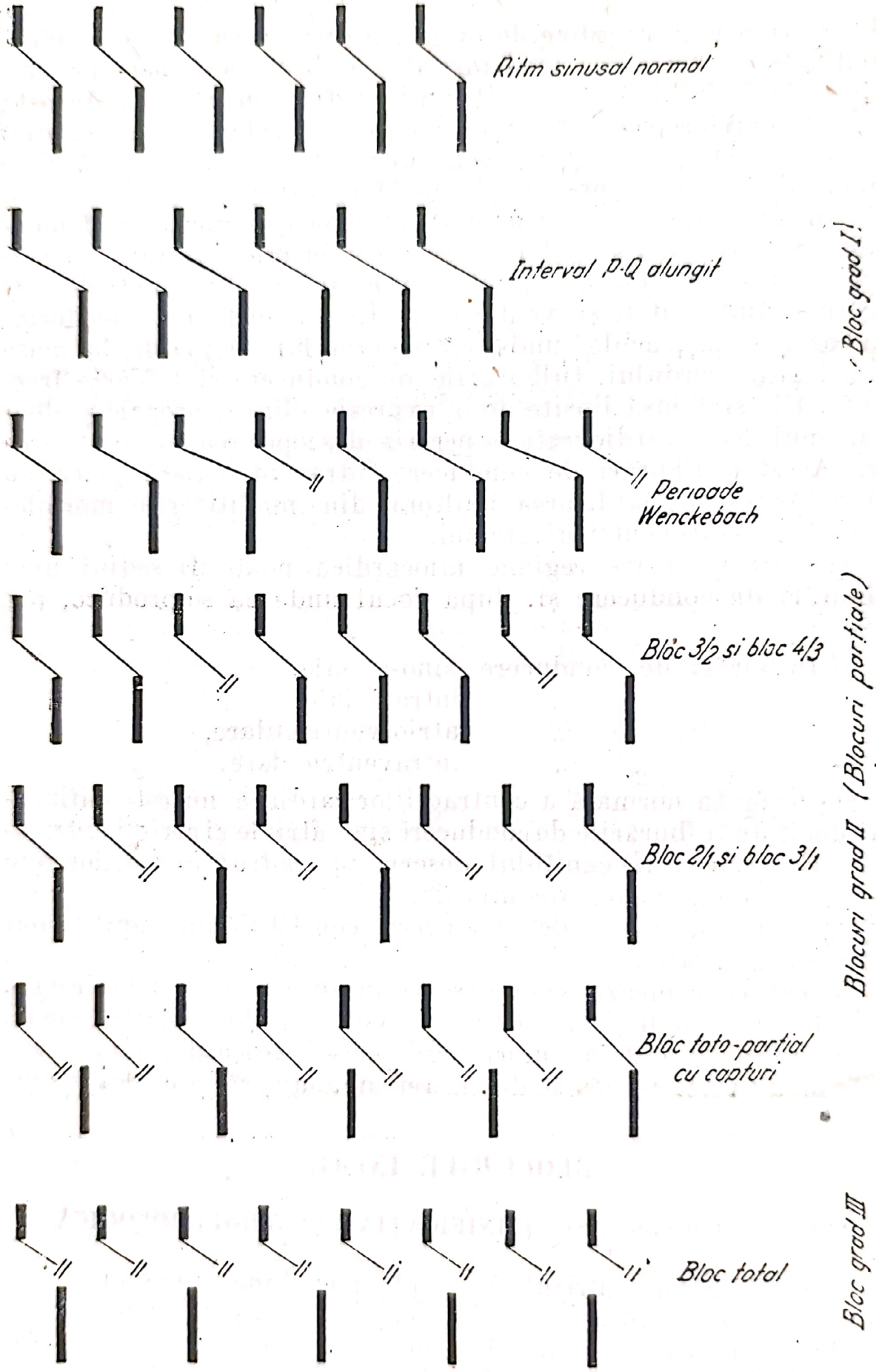

Fig. 246. — *Tabloul sintetic al blocurilor atrio-ventriculare.*

Scanned with OKEN Scanner

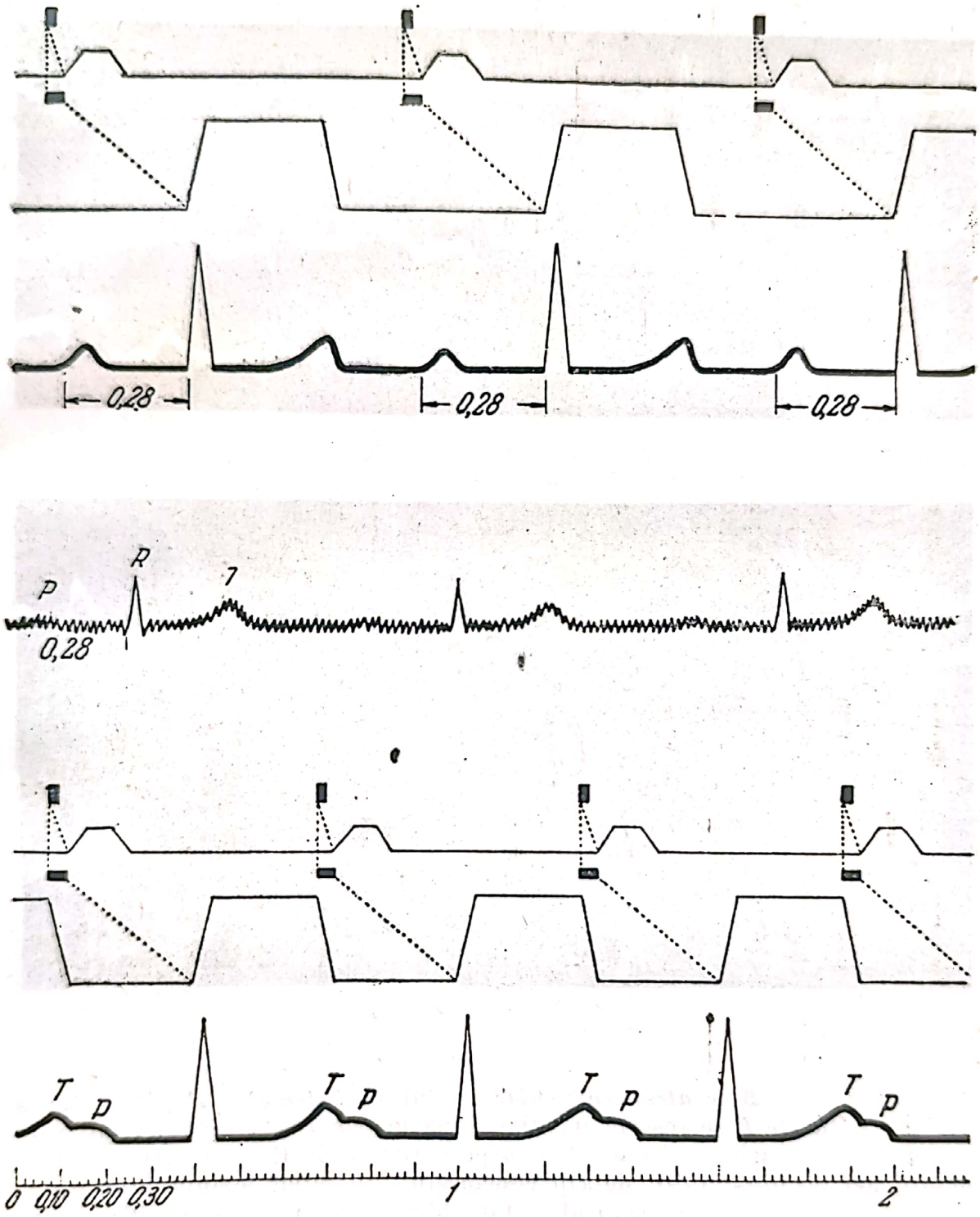

Fig. 247. — *Blocul atrio-ventricular de gradul I.* În cele trei exemple se observă că *intervalul P - R* este alungit (=0,28 sec.) avînd însă mereu aceeași valoare de la o contracție la alta.

În exemplul de jos, din cauza tahicardiei sinuzale (100/minut), pauza diastolică s-a scurtat și *unda P* crestează *unda T* a contracției precedente.

Scanned with OKEN Scanner

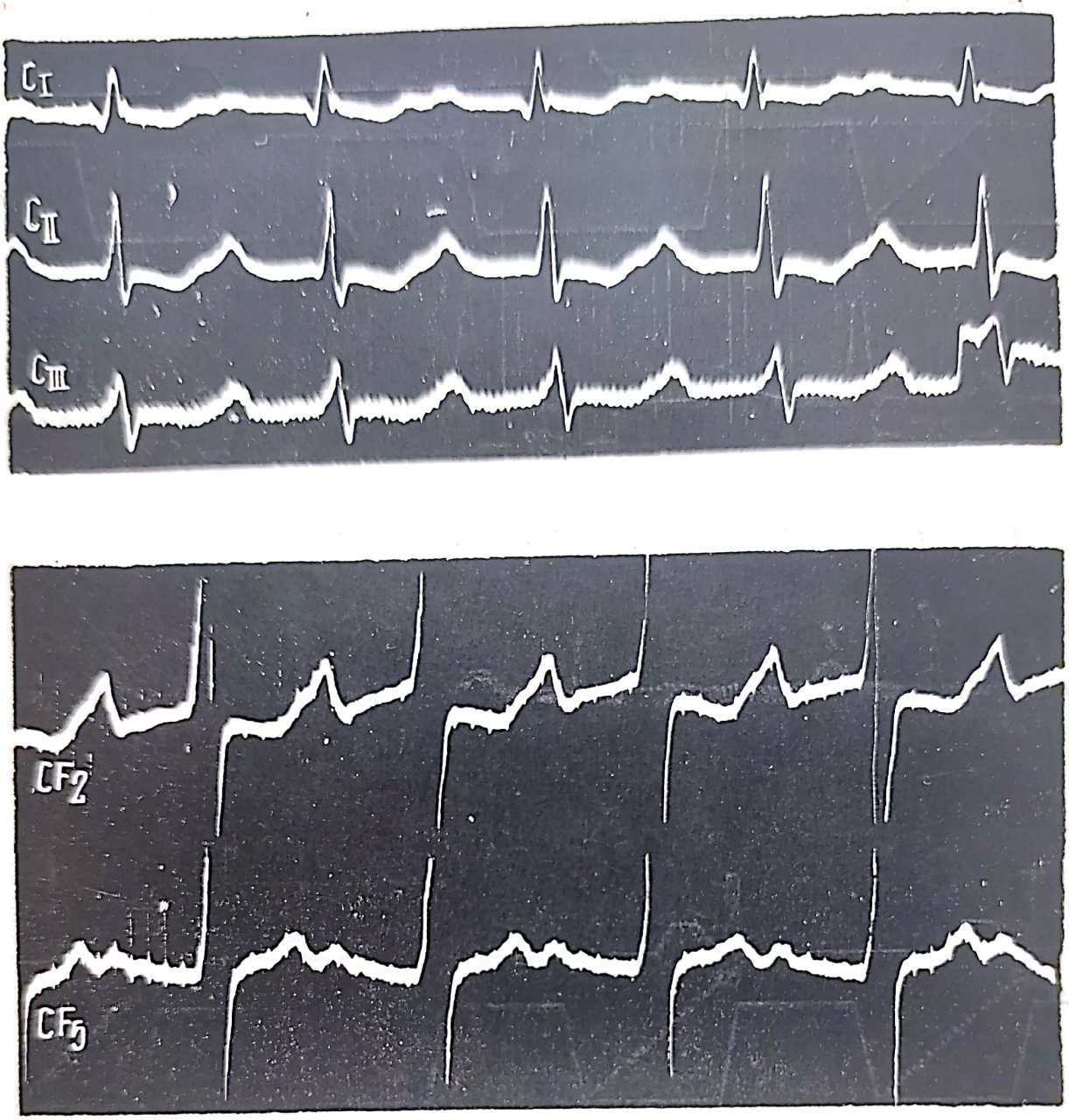

Fig. 248. — *Bloc atrio-ventricular gradul I. Intervalul P - R* măsoară 0,27 sec. *Undele P* se înscriu imediat după *undele T* ale contracțiilor precedente, dînd iluzia unei *unde T* de aspect difazic (în **C II, C III** și CF2). Modificări primare *ST-T* de tip concordant, indicînd leziuni miocardice difuze. Ritmul este sinuzal, dar identificarea *undelor P* prezintă oarecare dificultăți din cauză că *intervalul P—Q* este alungit și *undele P* au tendința să se confunde cu *undele T* ale contracției precedente. *Undele* P se degajează totuși destul de bine în **C I** și mai ales în **CF5**. Ritmul sinuzal are frecvența de 100 minut. Unda P prezintă oarecare anomalii, atît în conducerile standard, cît și în conducerile precordiale.

C o n c l u z i i: Tahicardie sinuzală. Tulburări de conducere intraatriale și atrio-ventriculare. Bloc atrio-ventricular de gradul I.

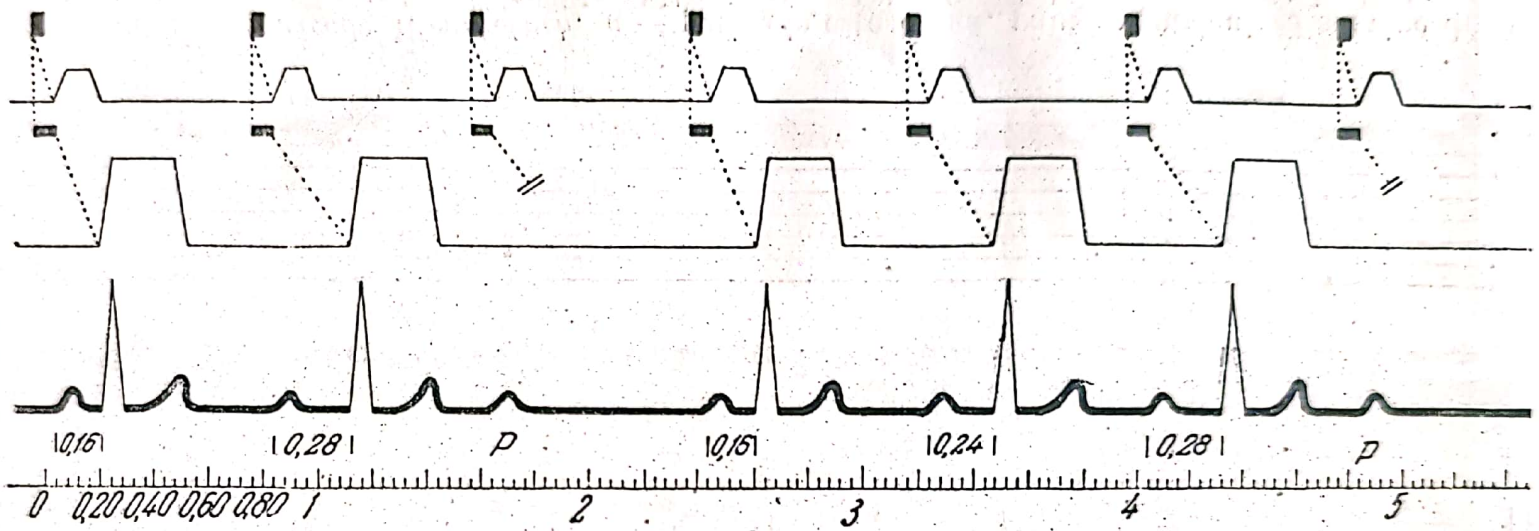

Fig. 249.—*Bloc atrio-ventricular de gradul al II-lea.* Schema fiziologică și electrocardiografică a perioadelor Wenckebach. Conducerea atrio-ventriculară se lungește progresiv, pînă cînd o contracție atrială (și respectiv o undă *P*) rămîne fără răspuns ventricular.

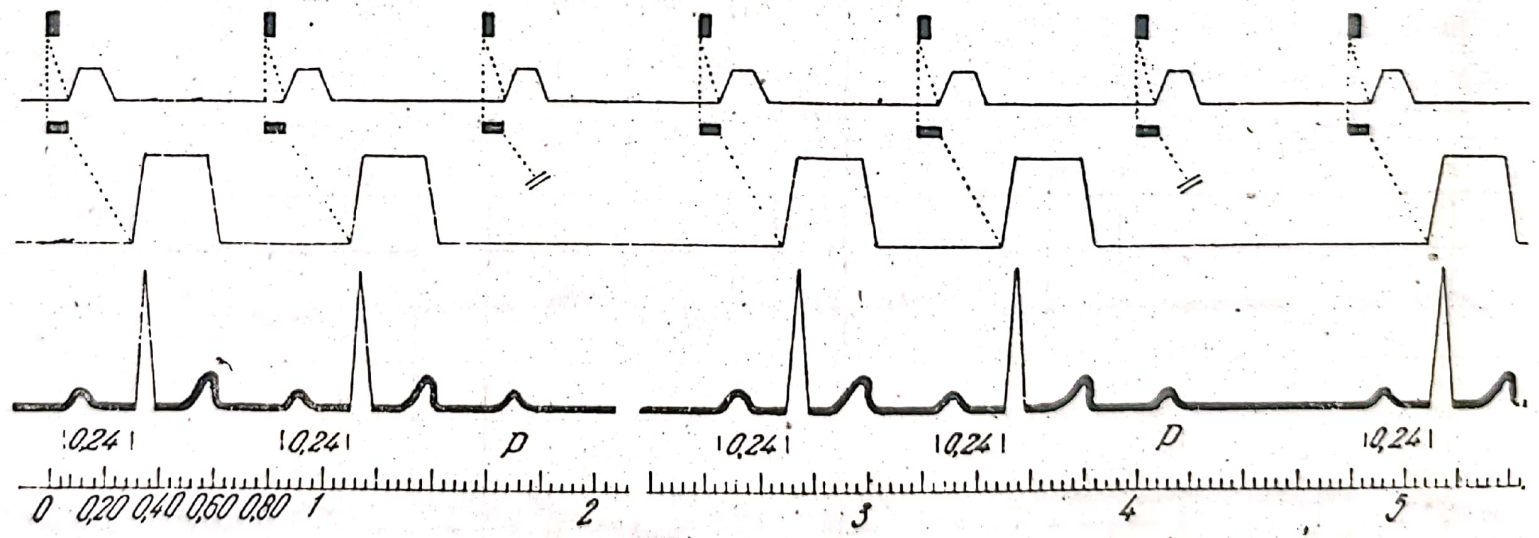

Fig. 250.—*Bloc atrio-ventricular de gradul al II-lea.* Schema fiziologică și electrocardiografică a blocului intermitent de tip 3/2. *Intervalul P–R* nu se modifică de la o contracție la alta, dar după două răspunsuri ventriculare, al treilea *P* rămîne fără răspuns ventricular.

Scanned with OKEN Scanner

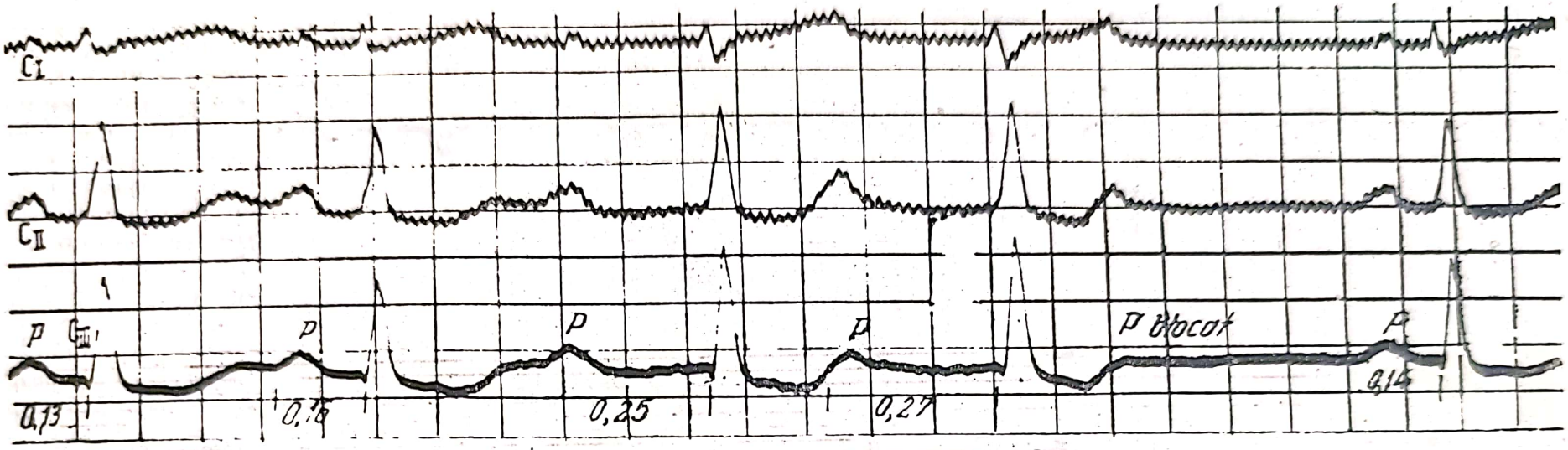

Fig. 251. — *Un exemplu de perioadă Wenckebach.*

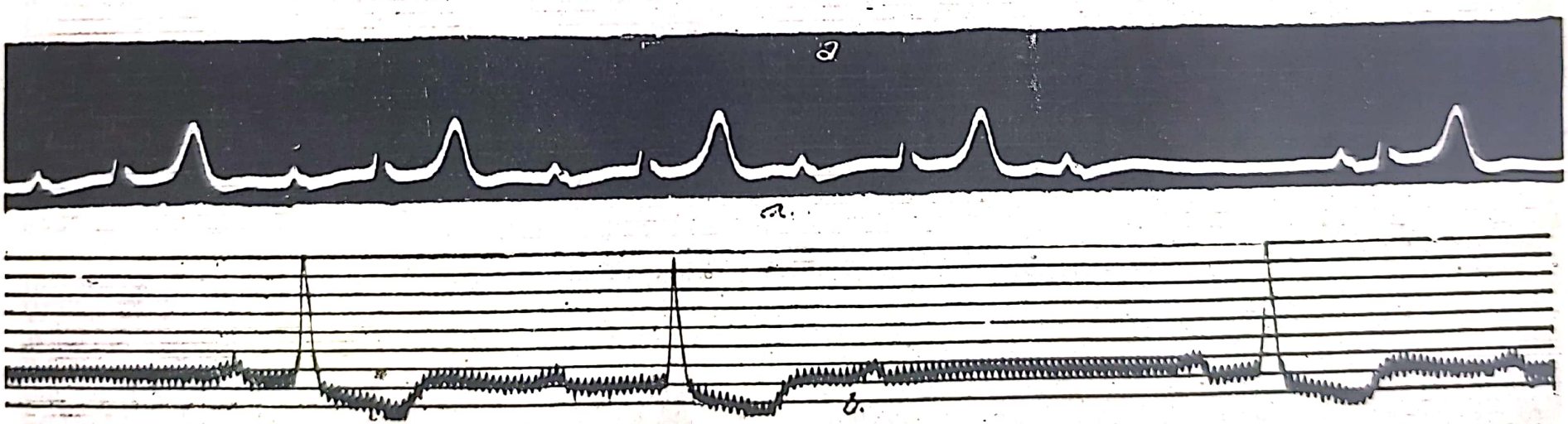

Fig. 252.—*Două exemple de perioade Wenckebach. a* — perioada este lungă, pauza ventriculară survine după a cincea contracție atrială. Se observă scurtarea considerabilă a *intervalului P - R* după pauza ventriculară; *b* — perioada este scurtă, a treia contracție atrială rămîne fără răspuns ventricular.

Scanned with OKEN Scanner

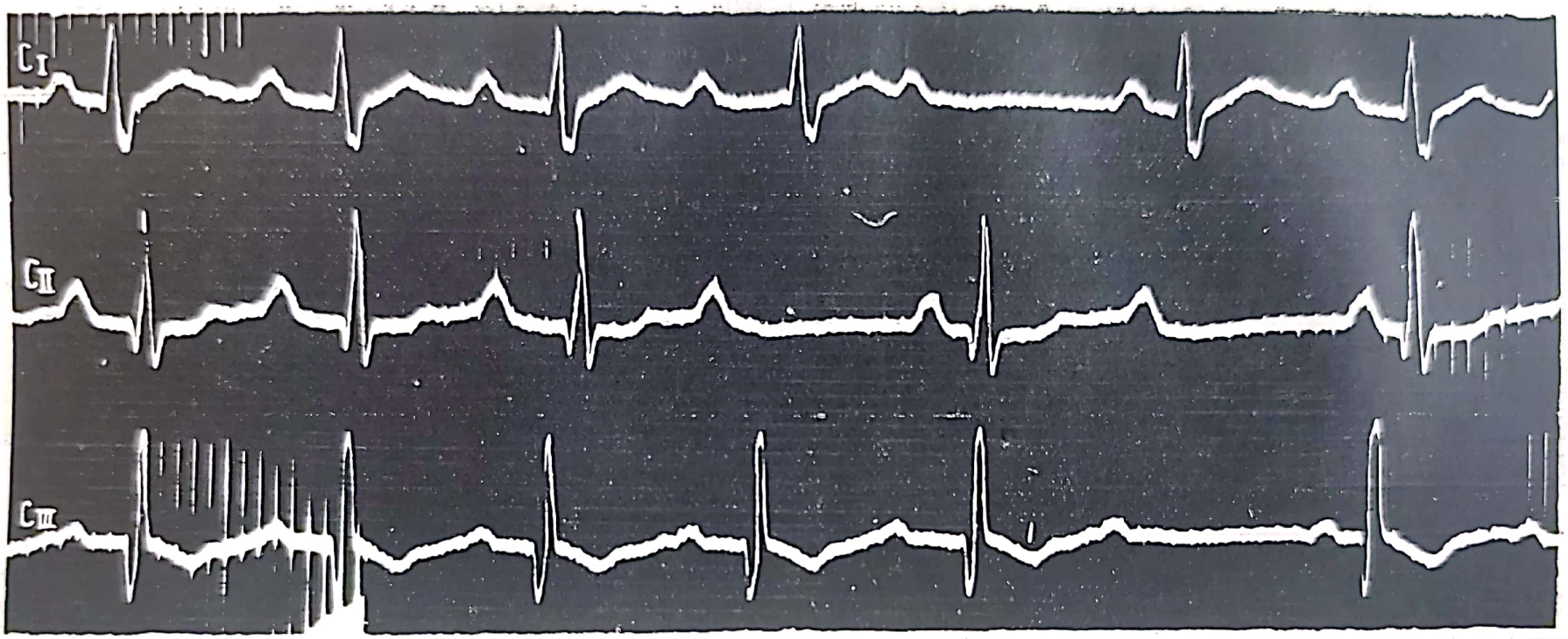

Fig. 253. — *Un exemplu de blocaj atrio-ventricular de gradul al II-lea.* Perioade Wenckebach cu tendinţă la blocaj mai accentuat; în conducerea a II-a se observă o tendinţă la bloc parţial 2/1. Ritmul este sinuzal, circa 90/minut, dar cu neregularităţi, din cauza pauzelor ventriculare ocazionate de blocul atrio-ventricular parţial. În conducerea I se observă o *perioadă Wenckebach* în care *intervalul P-Q* creşte progresiv de la 0,17 la 0,25 secunde timp de patru contracţii, pentru ca apoi, la a cincea *undă P* să se producă blocajul atrio-ventricular, după care *intervalul P-Q* revine la 0,17 secunde. În conducerea a II-a blocajul atrio-ventricular se produce la a patra contracţie, după care urmează un *interval P-Q* de 0,17 secunde, apoi din nou o *undă P* blocată, fără răspuns ventricular. În conducerea a III-a *perioada Wenckebach* are o durată mai lungă, blocajul atrio-ventricular survenind abea după a şasea *undă P*. Concluzii: ritm sinuzal cu tulburări de conducere atrio-ventriculare de gradul al II-lea. Perioade *Wenckebach* de durată variabilă şi cu tendinţă la blocaje mai accentuate de tip „bloc parţial 2/1“ (vezi în conducerea a II-a).

Scanned with OKEN Scanner

Fig. 254. —*Bloc atrio-ventricular de gradul al II-lea.* Blocul parțial permanent 2/1: pe schemă, tipul este marcat la 0,04 și 0,20 sec. Pe grafic, timpul este marcat la 0,02 și 0,10 sec. ritmul sinuzal este de circa 90/minut, astfel că ritmul ventricular este de circa 45/minut prin blocaj 2/1.

Scanned with OKEN Scanner

1. *Bloc gradul I*, în care ventriculul răspunde la fiecare contracție atrială; tulburarea de conducere se traduce numai printr-o *alungire a intervalului P—Q (R)*. Durata lui fiziologică este de 0,20 (0,22) sec., în care sînt cuprinse: durata de conducere intraatrială de la sin la nod, durata pauzei nodale și durata de conducere pe trunchiul fasciculului His. Orice depășire a acestui interval de timp trebuie considerată ca o tulburare de conducere într-una din componentele de mai sus. În majoritatea cazurilor este vorba de o creștere a pauzei nodale, dar unele caractere grafice pledează pentru celelalte mecanisme: un *P* deformat dovedește tulburări de conducere intraatriale; un *QRS* deformat, lărgit, arată că tulburarea de conducere se produce în sistemul hisian. Alungirea *intervalului P — Q (R)* este de obicei moderată (0,25—0,30), dar poate să atingă și chiar să depășească 0,40 sec. În aceste cazuri, prin distanțarea mare a *undei P*, ea poate să ajungă la suprapunere peste *ST-T* (uneori chiar *QRS*) a contracției pre-

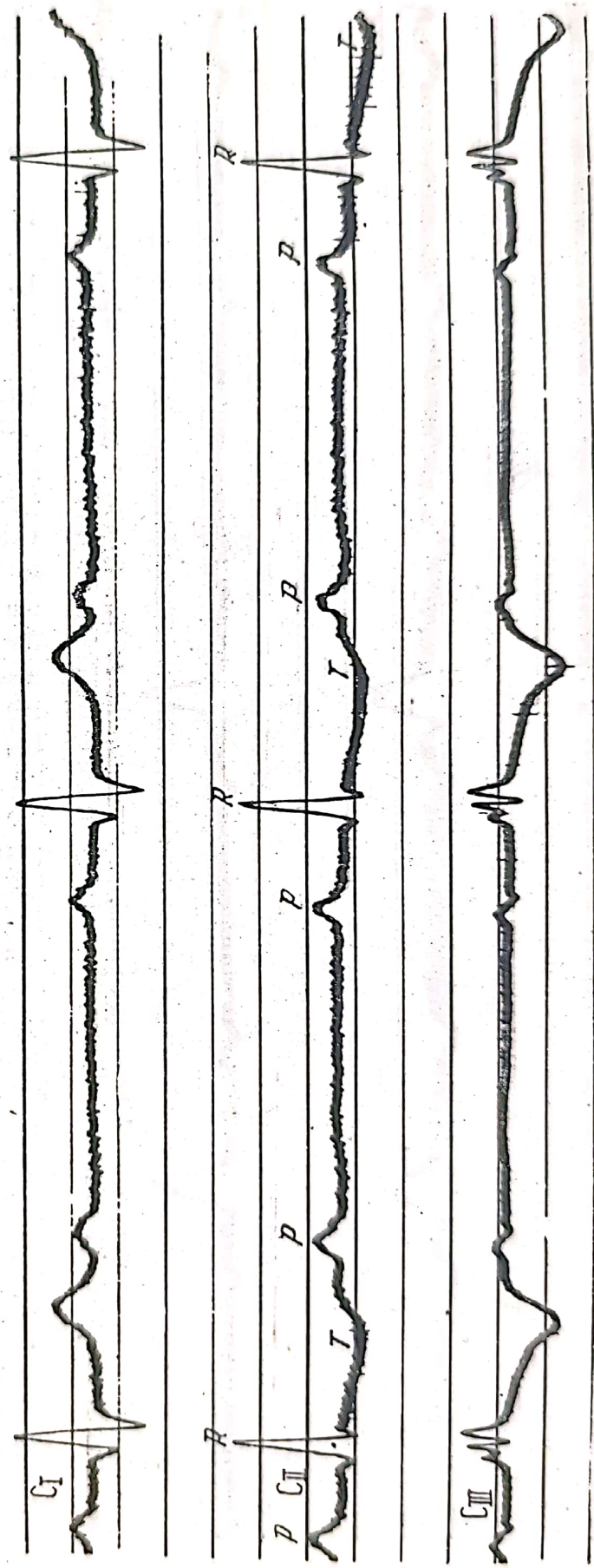

Fig. 255. — *Un exemplu de bloc atrio-ventricular parțial 2/1.*

Scanned with OKEN Scanner

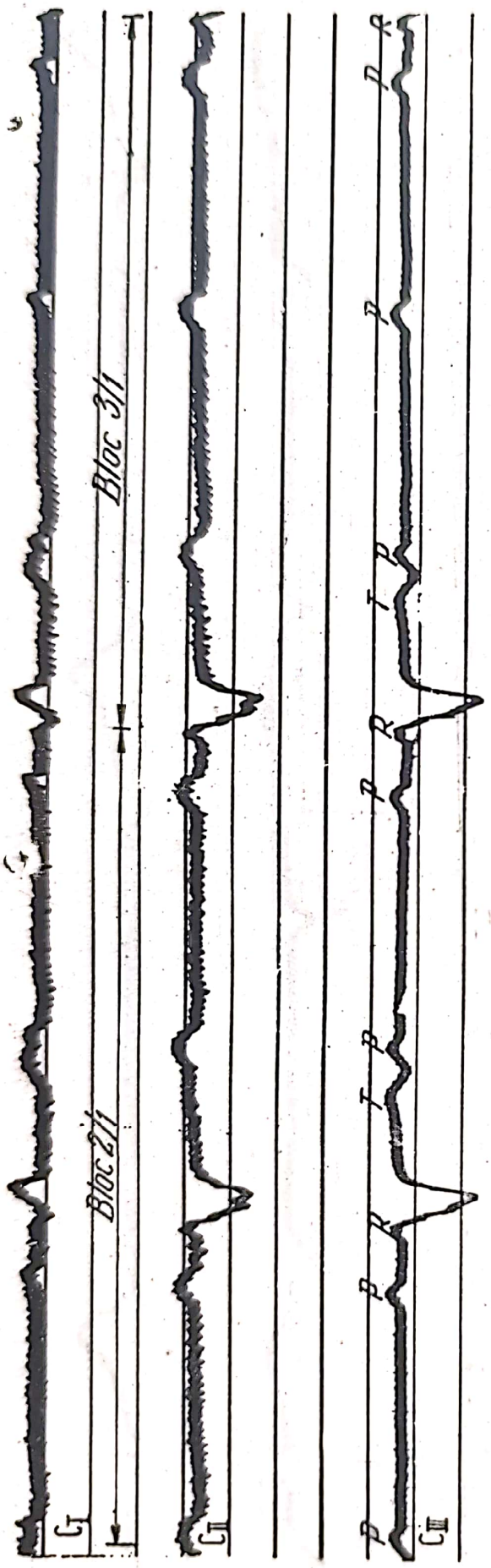

Fig. 256.—*Un exemplu de bloc atrio-ventricular de gradul al II-lea.* Blocajul este variabil, cînd 2/1, cînd 3/1. Se observă că există și turburări de conducere intraventriculare (bloc de ramură stîngă).

cedente, ceea ce creează dificultăți de interpretare (fig. 247, 248).

2. *Bloc gradul II* este *blocul parțial*, la care distingem, după intensitate, mai multe tipuri.

a) Perioadele Wenckebach sînt caracterizate printr-o creștere progresivă a *intervalului P-Q*, pînă cînd la un moment dat *P* nu mai este urmat de *QRST*, după care fenomenul se repetă. Creșterea *intervalului P-Q* nu se face obligatoriu în aceeași proporție, dar de obicei se remarcă imediat după blocare un *P-Q* scurt, apoi cel următor mult mai lung (ca un salt), cele următoare continuînd să crească moderat, sau menținîndu-se la aceeași lungime, pînă la contracția blocată. Ciclurile se repetă, regulat sau neregulat, cu blocări la 3—4 contracții sau mult mai rar. Ceea ce caracterizează perioadele Wenckebach este deci blocajul intermitent precedat de o serie de contracții, în care *P—Q* se lungește progresiv (fig. 249, 251, 252).

b) Alteori, se produce același fenomen de blocaj, fără ca *intervalele P—Q* să sufere vreo modificare (fig. 250). Dacă fenomenul se reproduce cu regularitate, poate fi simbolizat printr-o formulă (bloc 3/2 sau 4/3 etc.) în care prima cifră

Scanned with OKEN Scanner

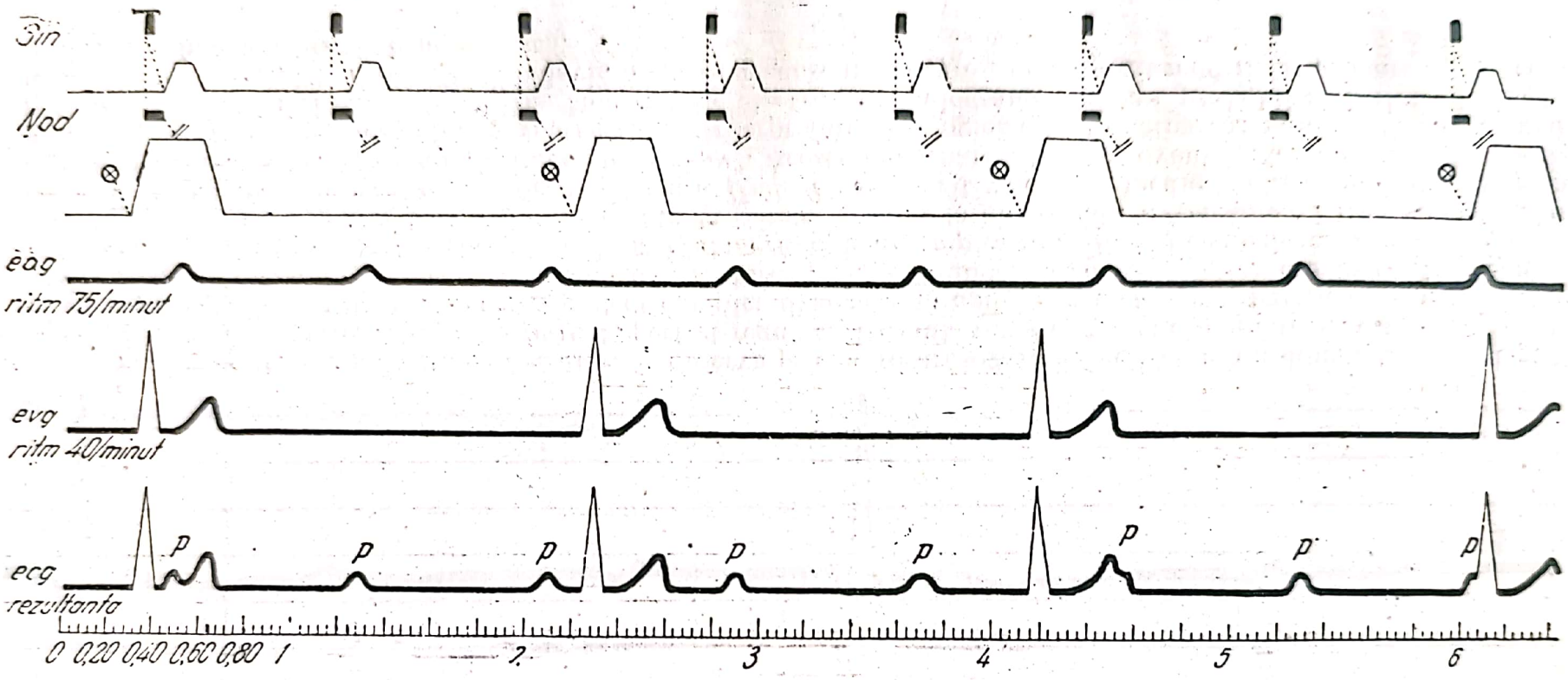

Fig. 257.—*Blocul atrio-ventricular de gradul al III-lea* (schemă) (blocul total). Pe figură sînt reprezentate schematic și separat fenomenele fiziopatologice și cele electrocardiografice corespunzătoare. Pe schema fiziologică (sus) se arată activitatea sino-atrio-nodală și activitatea ventriculară. Se observă că excitațiile sinuzale transmise miocardului atrial produc regulat contracțiile atriale. Aceste excitații ajung și la nod, unde rămîn însă blocate și nu se transmit mai departe. Contracțiile atriale reprezintă deci activitatea sinuzală. Activitatea ventriculară este complet disociată, sub comanda unui centru heterotop ventricular. Contracțiile ventriculare traduc activitatea acestui centru heterotop.

Pe schema electrocardiografică sînt explicate aspectele grafice corespunzătoare fenomenelor fiziopatologice. Primele două grafice din partea de jos a figurii sînt o reprezentare teoretică a electroatriogramei și a electroventriculogramei. Bineînțeles că asemenea grafice nu se pot înregistra niciodată separat. Ele au fost reprezentate astfel numai pentru a facilita înțelegerea electrocardiogramei din blocul total. Ultima grafică reprezintă electrocardiograma blocului total. Se observă că ea reprezintă interferența și sumația fenomenelor electrice atriale și ventriculare.

Scanned with OKEN Scanner

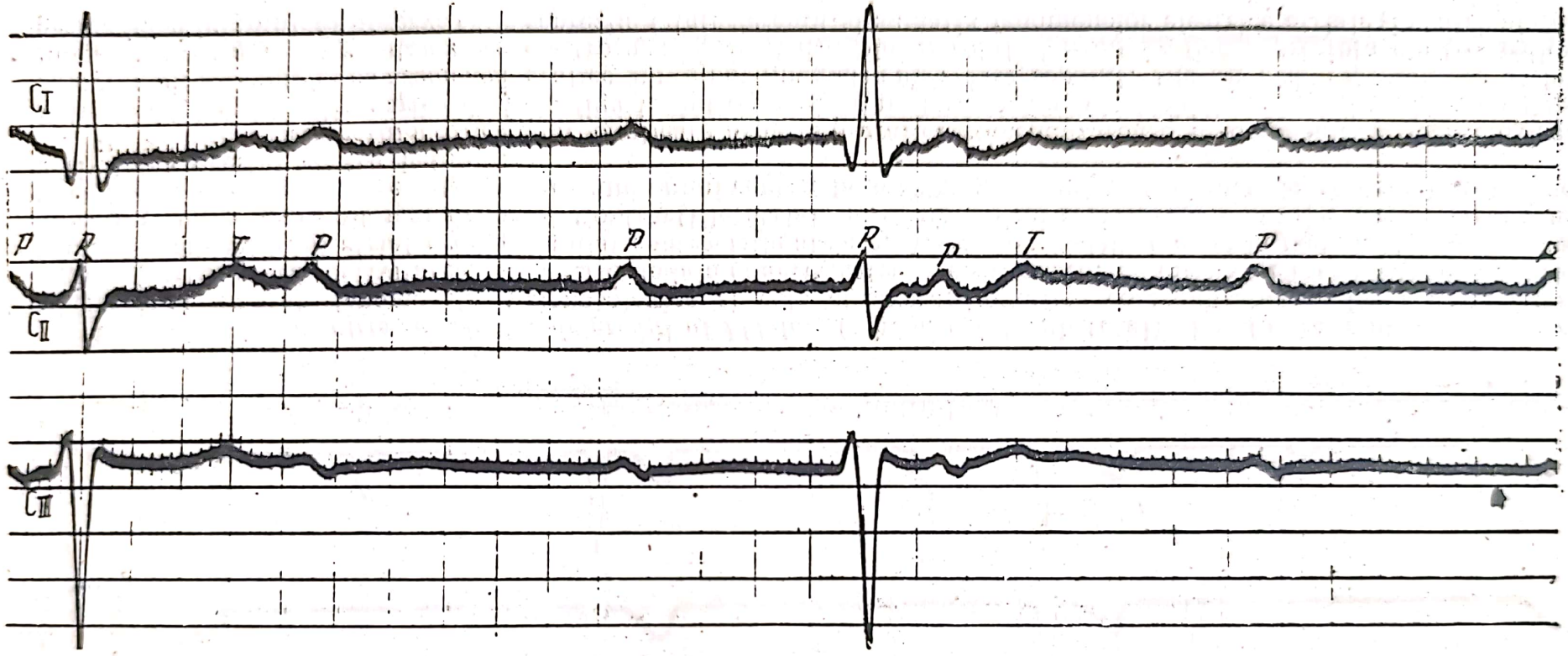

Fig. 258. — *Bloc total atrio-ventricular.* Se observă pe electrocardiogramă interferența a două ritmuri independente. Ritmul atrial este de circa 100/minut, perfect regulat. Ritmul ventricular, și el regulat, este mult mai rar, circa 39/minut. Aceste două ritmuri sînt deci complet disociate, fără nici o rațiune matematică între ele. Durata undelor electrice este în limitele normale. *Unda P* durează 0,10 secunde. *Complexul QRS* durează 0,10 secunde, adică este la limita superioară a normalului. Aspectul morfologic al *complexului QRS* ridică unele probleme. *Complexul* este de durată mare cu axa medie mult deviată la stînga, situată la circa —40°. *Segmentul ST* fiind subdenivelat concordant, traduce probabil o modificare primară. *Unda T* este pozitivă cu axa medie la circa +60°, dar oferă un aspect simetric-ascuțit, așa-zisul „T ischemic pozitiv". Aceste deformări ale electroventriculogramei nu pot fi atribuite originii heterotope a excitației ventriculare. Interpretarea lor logică este următoarea: ritmul idio-ventricular pornește din trunchiul fasciculului His. Modificările electroventriculogramei existau probabil și înainte de instalarea blocului complet. Ele reflectă o deviere stîngă accentuată la care s-au adăugat modificări primare *ST-T*, care traduc o ischemie difuză subendocardică.

Scanned with OKEN Scanner

arată numărul contracțiilor atriale și cea de-a doua, contracțiile ventriculare. În exemplul bloc 3/2, atriul s-a contractat de trei ori, în timp ce ventriculul a răspuns numai de două ori, adică cea de-a treia contracție a fost blocată. Dacă fenomenul nu se reproduce cu regularitate, ci se observă numai din loc în loc cîte un *P* blocat, aritmia capătă denumirea de *bloc intermitent*.

c) Un tip mai pronunțat de bloc parțial este blocul regulat 2/1 sau 3/1 (sau chiar 4/1) (fig. 254, 255, 256). Aceste formule, care dau numărul contracțiilor atriale și ventriculare, reprezintă deci faptul că numai una din două, sau una din trei contracții atriale sînt urmate de contracții ventriculare. Ritmul ventricular este deci regulat, dar foarte bradicardic, fiind un submultiplu al ritmului sinuzal. De exemplu, pentru un ritm sinuzal de 90/minut cu bloc 2/1, ritmul ventricular este de 45/minut sau, în caz de bloc 3/1,

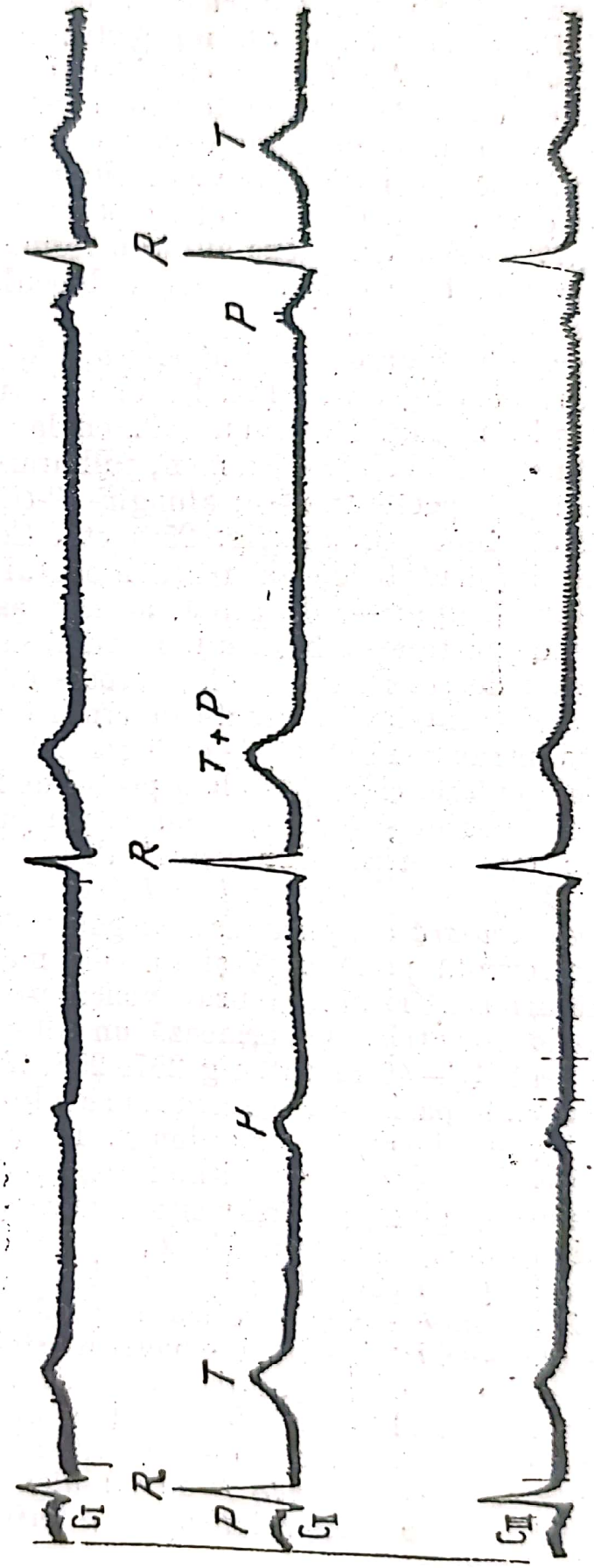

Fig. 259. — *Bloc total atrio-ventricular.* Ritmul atrial circa 60/minut; ritmul ventricular circa 41/minut. Electroventriculograme de aspect normal, cu axa nedeviată. Tînăr de 23 de ani (bloc congenital?)

Scanned with OKEN Scanner

30/minut. Cînd pauza ventriculară este prea lungă (de exemplu bloc 4/1), se poate manifesta un centru heterotop, sub formă de „bătăi scăpate". Acest fenomen se poate repeta chiar cu regularitate, ca o adevărată manifestare a unui ritm idio-ventricular.

d) În unele cazuri, majoritatea contracțiilor fiind blocate, se instalează un ritm idio-ventricular permanent, și doar din cînd în cînd se observă pe grafic o contracție în care *P* este cuplat de *QRST*, aceste complexe avînd o formă diferită de cele idio-ventriculare. Este o formă rară a blocului, denumită *bloc toto-parțial*.

Blocurile de gradul I și al II-lea, blocurile parțiale, prezintă numai rareori un tip stabil. De obicei, tulburarea de conducere se schimbă mereu. De la un examen la cel următor, și deseori chiar în cursul aceluiași examen, tulburarea de conducere se manifestă sub aspecte diferite: alungire *P-Q*, perioade Wenckebach (fig. 253), bloc parțial (fig. 256) etc. Complexele ventriculare nu sînt influențate de existența blocului atrio-ventricular, așa că — în principiu — ele arată același aspect pe care îl aveau înainte de instalarea blocului. Fiind însă vorba de o tulburare a funcției de conducere, același proces care a influențat conducerea atrio-ventriculară poate determina și o întîrziere în conducerea intraventriculară, de unde rezultă deformări ale complexelor ventriculare, chiar pînă la aspectul de bloc de ramură. Faptul trebuie cunoscut și ținut în seamă, pentru a nu confunda aceste aspecte cu un ritm idio-ventricular.

3. *Blocul gradul III* este *blocul total* sau *disociația atrio-ventriculară completă*. Orice legătură între atrii și ventricul este întreruptă permanent și de cele mai multe ori definitiv. Atriile urmează ritmul sinuzal, ventriculii, sub dependența unui centru idio-ventricular, urmează un alt ritm regulat, de obicei foarte lent (30—40/minut, fig. 257, 258, 259, 260, 261). Este deci o heterotopie pasivă permanentă, prin eliberarea de sub controlul sinului a unui centru subordonat. Pe grafic apare foarte clar interferența acestor două ritmuri absolut autonome. *Undele P*, la distanțe egale, cu frecvența sinuzală de 70—80/minut, se succed regulat. *Complexe QRST*, la distanțe de asemenea egale dar mai lungi, se succed regulat cu frecvența proprie de 30—40/minut. Prin interferența grafică se produc suprapuneri, la întîmplare, ale *undei P*, fie în lungile pauze diastolice *T—Q*, fie peste unul din elementele complexului ventricular: *unda QRS*, *segmentul ST* sau *unda T*. Este evident că, chiar atunci cînd *unda P* cade puțin înainte de *QRS*, între ele nu există nici o legătură fiziologică; distanța care separă *unda P* de complexul ventricular arată, de la o contracție la alta, valori mereu diferite, cînd mai lungi, cînd

Scanned with OKEN Scanner

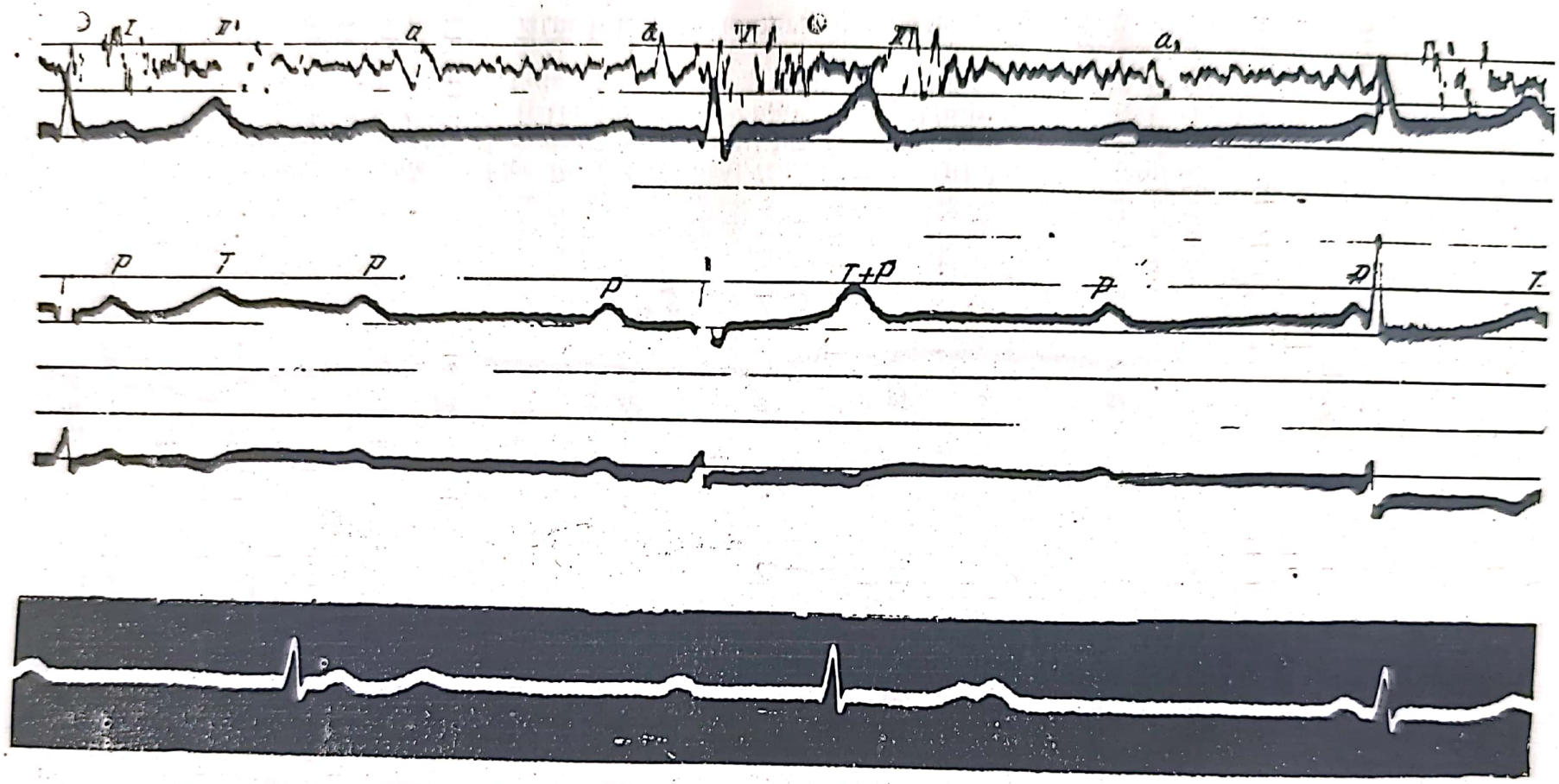

Fig. 260. — *Două exemple de bloc total atrio-ventricular.* Sus: ritm atrial circa 90/minut; ritm ventricular circa 35/minut, electroventriculograme de aspect normal. Pe fonocardiogramă se pot observa „sistolele în ecou" care corespund contracţiilor atriale *(a)*. I, II (pe fonocardiogramă) = zgomotul I şi al II-lea. Aceste două exemple au fost alese pentru a arăta blocul complet cu electroventriculograme de aspect normal, fapt care denotă că centrul heterotop ventricular se situează înspre extremitatea cefalică a fasciculului His, aproape de nodul Aschoff-Tawara.

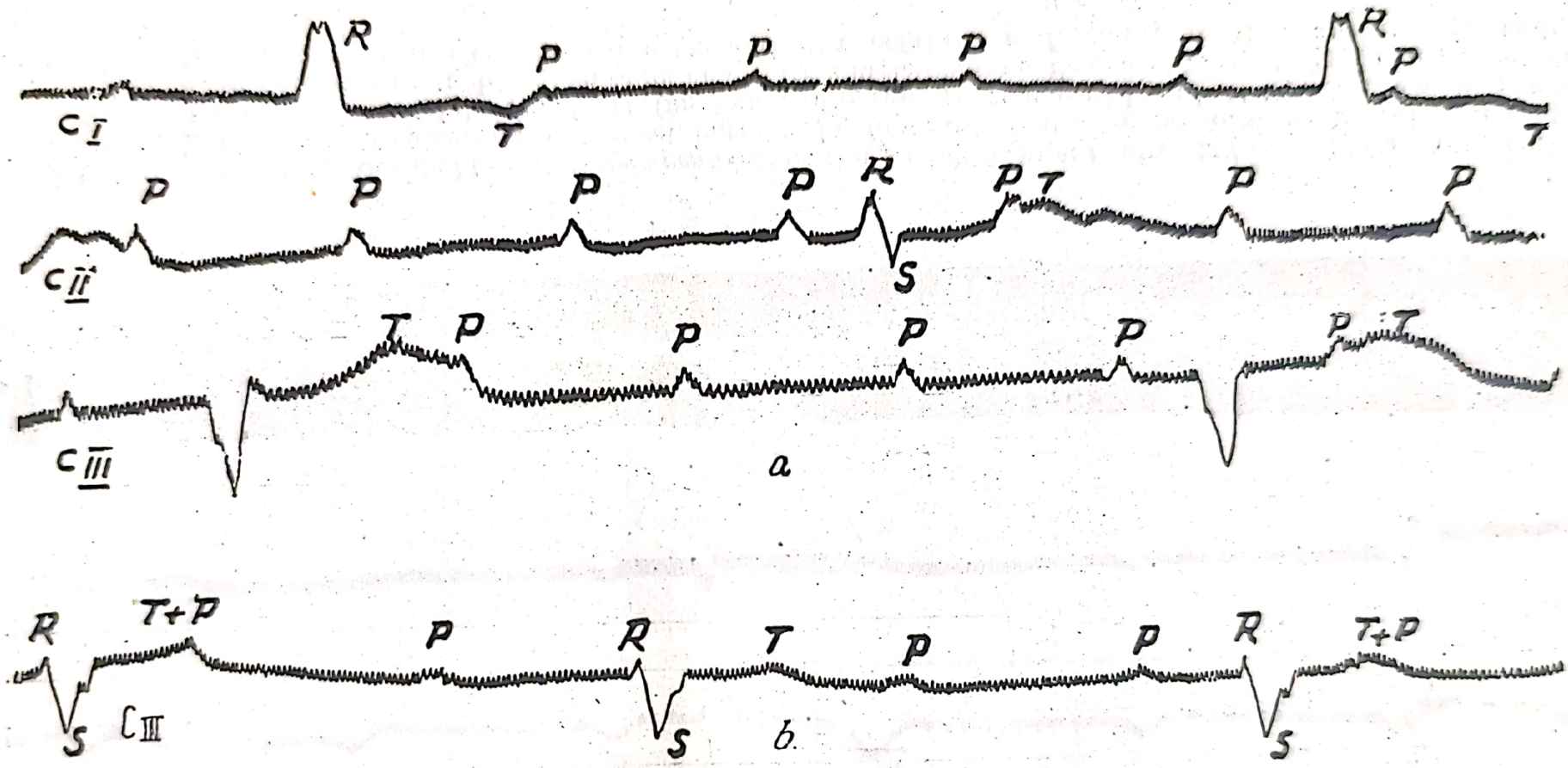

Fig. 261. — *Două exemple de bloc total atrio-ventricular.* Aspectul deformat (comparabil cu aspectul blocului de ramură) al complexelor ventriculare denotă că ritmul idio-ventricular are originea într-o ramură.

a — ritm atrial circa 98/minut. Ritm idio-ventricular circa 21/minut, cu electroventriculograme deformate ca în blocul de ramură stîngă: punct de plecare al excitațiilor idio-ventriculare din profunzimea ventriculului drept;

b — ritm atrial, circa 81/minut, ritm idio-ventricular, circa 31/minut.

Scanned with OKEN Scanner

mai scurte, așa cum sînt determinate de interferența celor două ritmuri de frecvență diferită.

Aspectul electroventriculogramei în cursul blocului total poate fi absolut normal, cînd centrul heterotop care comandă ritmul ventricular se află în fasciculul His (fig. 259). De cele mai multe ori însă, complexele sînt deformate cu aspect de extrasistolă ventriculară, fiindcă centrul idio-ventricular este situat într-o ramură sau într-o ramificație (fig. 261). Deci, aspectul deformat al *complexului QRST* nu înseamnă neapărat leziune miocardică; este însă greu de spus dacă centrul idio-ventricular este situat într-o ramură sau dacă heterotopia se produce în fasciculul His, dar în calea ei întîlnește un bloc de ramură.

Frecvența ritmului ventricular poate da unele indicații. Un ritm peste 40 provine, probabil, din fasciculul His (sau chiar din nodul Tawara). Cu cît ritmul este mai rar, cu atît provine probabil, dintr-o regiune mai caudală. Ritmul idio-ventricular este, în principiu, perfect regulat și neinfluențat de efort, de sistemul vago-simpatic. În realitate, doar ritmurile foarte rărite, care provin dintr-o regiune mai caudală, sînt absolut fixe. Heterotopia pasivă poates ă-și modifice cu timpul frecvența ritmului; la trecerea de la un ritm la altul se poate observa atunci și o schimbare morfologică a complexelor, ceea ce denotă că centrul idio-ventricular și-a schimbat sediul. Uneori, chiar pe același grafic, se observă, după aspectul schimbător al complexelor, că centrul heterotop s-a deplasat. Pe unele grafice apar extrasistole ventriculare de aspect monomorf (sau polimorf), care se pot chiar sistematiza sub formă de bigeminism.

În unele circumstanțe etiologice (ischemia septală), heterotopia pasivă se poate transforma în heterotopie activă, frecvența ritmului ventricular depășind frecvența ritmului sinuzal.

De altfel, trebuie să atragem atenția asupra unui fapt pe care electrocardiografia l-a evidențiat foarte bine: disociația atrio-ventriculară poate să însoțească felurite aritmii. Bradicardia totală, disociația izoritmică (fig. 265 și 266), tahicardia paroxistică ventriculară, flutterul atrial, toate aceste aritmii, care în clinică se prezintă așa de diferite una de alta, comportă ca element fiziopatologic primordial și o disociație atrio-ventriculară. Există chiar unele forme de fibrilație atrială cu bloc total, în care activitatea ventriculară — complet disociată — se află sub dependența unui centru idio-ventricular. Numai examenul electrocardiografic a putut lămuri aceste probleme.

Blocurile sino-atriale reprezintă o entitate clinico-electrocardiografică mult mai puțin conturată decît blocurile atrio-ventriculare. Mulți autori, printre care și unii autori sovietici, le neagă individua-

Scanned with OKEN Scanner

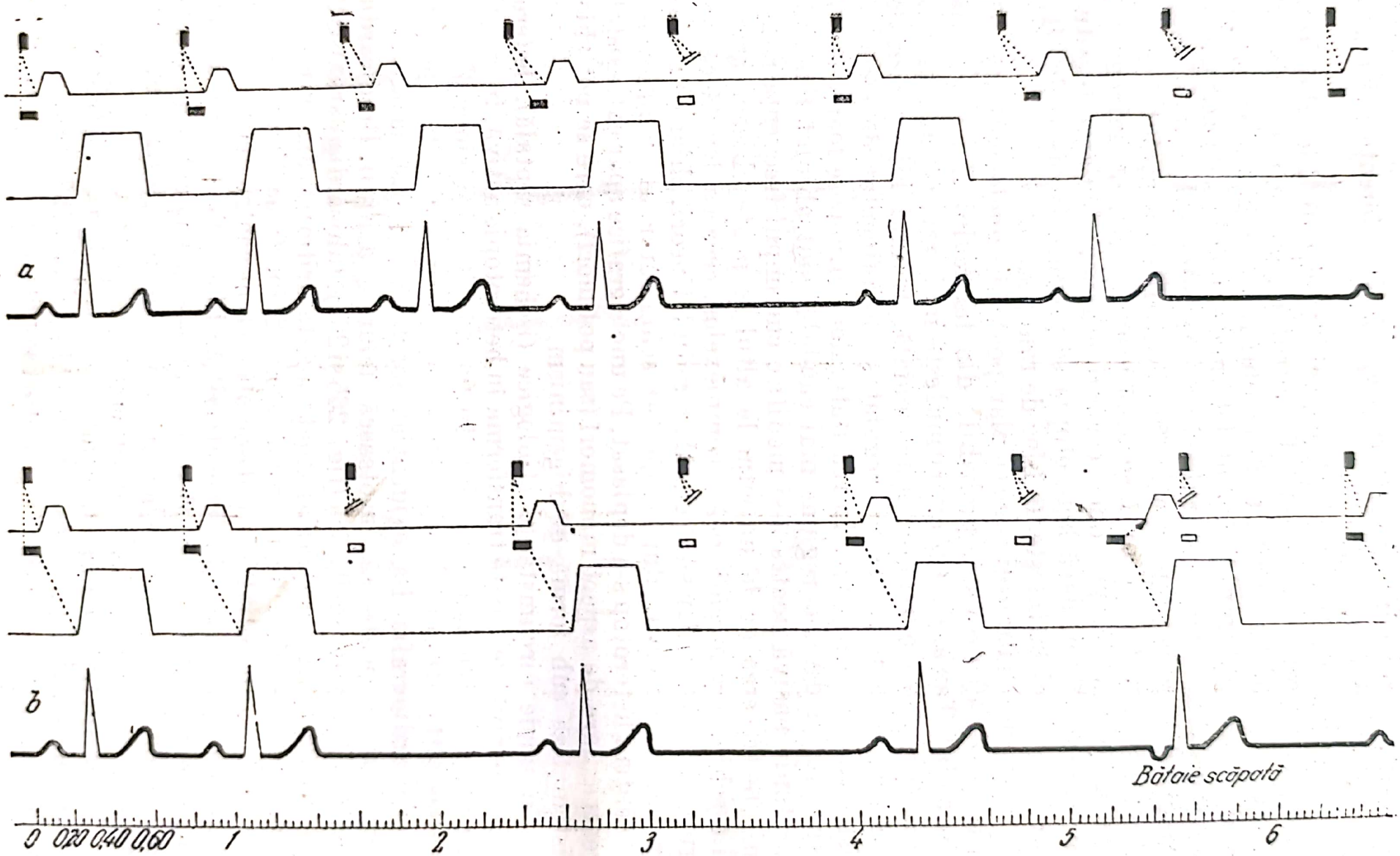
a
b
Bătaie scăpată
0 0,20 0,40 0,60 1 2 3 4 5 6

Fig. 262 (din pag. 446) — *Bloc sino-atrial* (schemă). *a* — bloc sino-atrial de tip perioade Wenckebach sino-atriale; *b*—bloc sino-atrial intermitent.

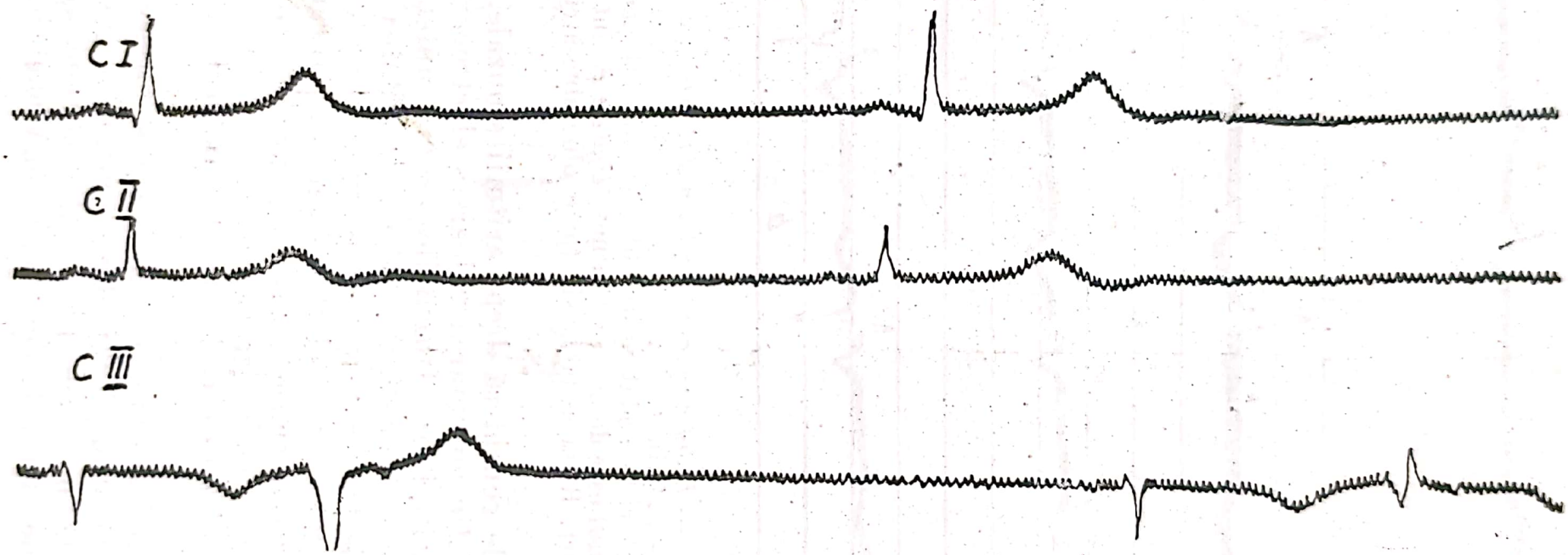

Fig. 263. — *Un exemplu de bloc sino-atrial.* În conducerea a III-a bătăi scăpate.

Fig. 264. — *Două exemple de ritm nodal pasiv*: *a* — ritm atrial = ritm ventricular = 52/minut. *Undele P* sînt negative și *intervalul P-R* este scurtat. Interpretare: ritm nodal pasiv (bloc sino-atrial permanent?);
b — ritmul este de circa 60/minut. *Undele P* sînt negative și *intervalul P-R* este scurt. Ritm nodal pasiv (prin bloc sino-atrial permanent?).

litatea și le consideră drept aritmii sinuzale. Din acest simplu fapt reiese din nou marea valoare a electrocardiogramei în diagnosticul aritmiilor. Discuțiile asupra autenticității blocurilor sino-atriale provin din faptul că activitatea sinuzală nu are o expresie electrocardiografică proprie (directă) și deci *unda P* este prima manifestare electrică a activității cardiace. Nu se poate afirma niciodată cu certitudine că există o tulburare de conducere care precede depolarizarea atrială.

Se poate bănui o tulburare de conducere sino-atrială, în două cazuri:

1. cînd în cursul unui ritm sinuzal se observă o creștere progresivă a intervalului dintre două contracții, după care urmează o pauză totală, pentru ca apoi ciclul se reînceapă, se poate bănui un bloc sino-atrial de tip „perioade Wenckebach“ (fig. 262 a);

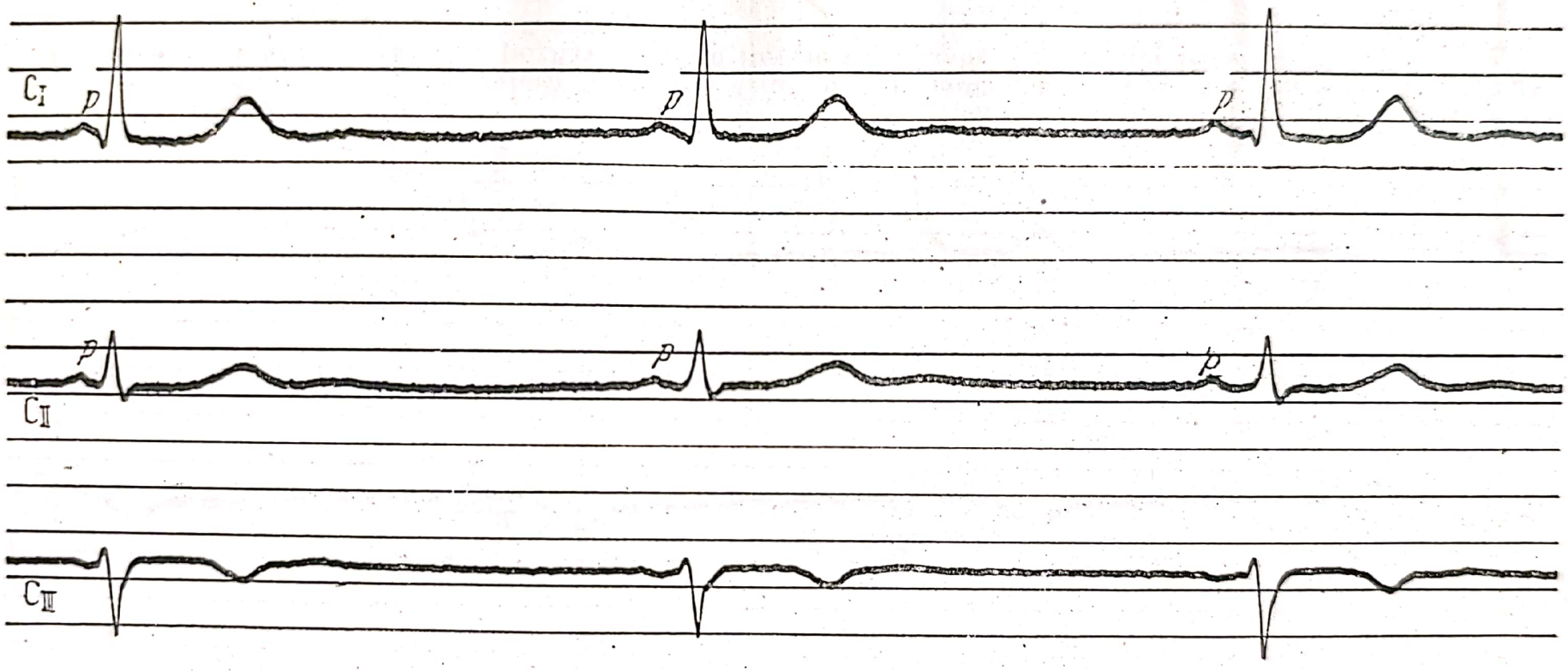

Fig. 265. — *Disociație atrio-ventriculară izoritmică.* Ritmul atrial aproximativ egal cu ritmul ventricular, circa 56. *Undele P* sînt pozitive și se înscriu înaintea complexului ventricular, dar *intervalul P-R* este foarte scurt și variabil de la o contracție la alta.

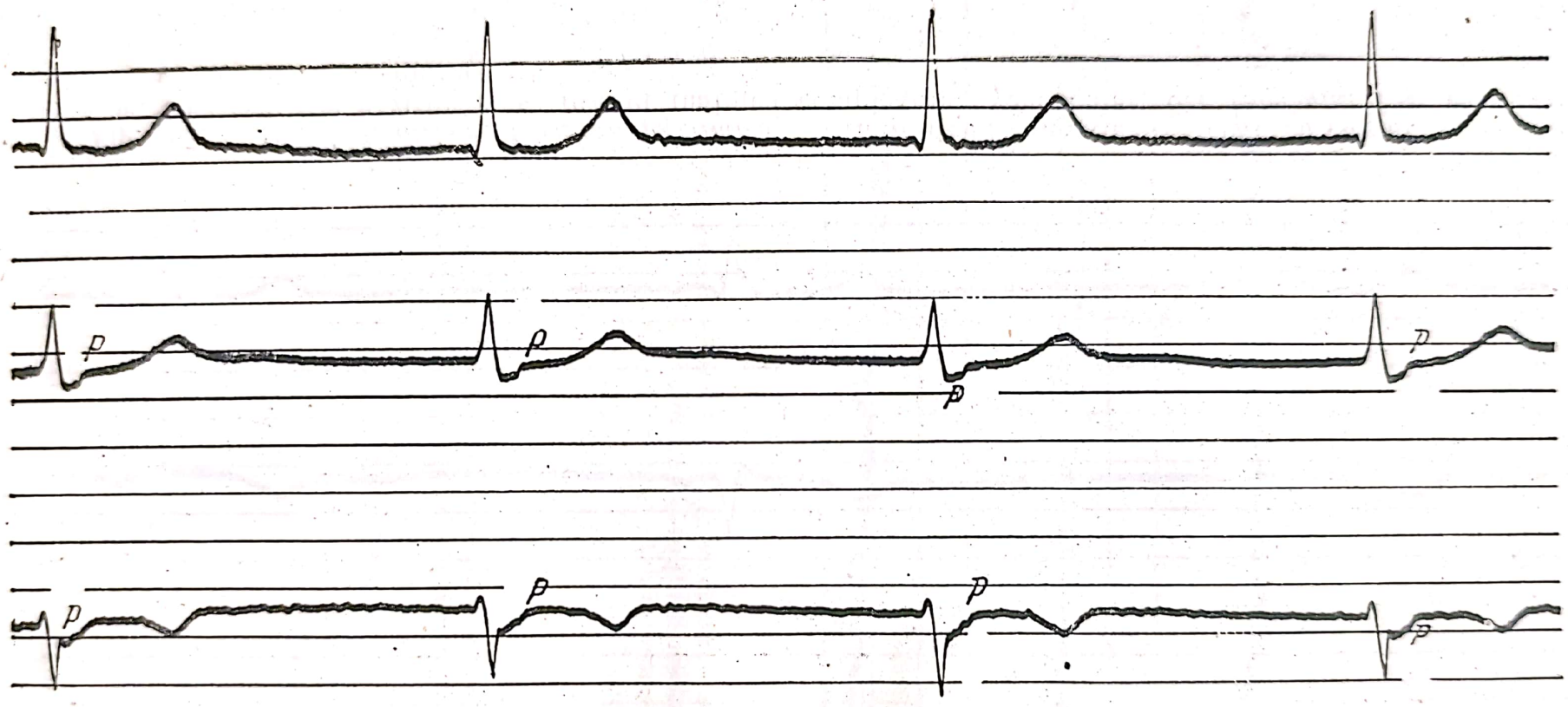

Fig. 266. —*Disociație atrio-ventriculară izoritmică.* Graficul este continuarea celui din figura precedentă (fig. 265). Se observă că *unda P* este tot pozitivă, dar se înscrie după *unda R*, crestînd *segmentul ST*.

2. cînd în cursul unui ritm sinuzal se produc din loc în loc pauze totale, care durează circa dublul unei pauze diastolice, se poate bănui un bloc parțial sino-atrial intermitent (fig. 262 b); uneori, pauzele totale sînt mai lungi (triplul sau multiplul unei pauze diastolice) și atunci poate să apară activitatea unui centru subordonat sub formă de „bătăi scăpate" (fig. 263) sau chiar ca un ritm heterotop;

3. ritmul nodal pasiv, reprezentat prin complexe de tip nodal care se succed regulat cu o frecvență de circa 50/minut, este considerat tot ca o expresie indirectă a unui bloc sino-atrial; aci ar fi în cauză un bloc sino-atrial total: din cauza blocului se eliberează centrul automat subordonat (adică nodul), care preia comanda (fig. 264).

În rezumat, blocul sino-atrial se caracterizează prin absența intermitentă sau prelungită a activității sinuzale. În blocul parțial se întîlnesc pauze sinuzale mai mult sau mai puțin prelungite și repetate. Blocul total determină instalarea unui ritm heterotop pasiv. Este clar că un bloc sino-atrial simulează perfect, în clinică, blocul atrio-ventricular. Numai examenul electrocardiografic poate să arate dacă pauzele care se percep sînt pauze sinuzale (lipsește toată electrocardiograma adică și *unda P* și *complexul QRST*) sau pauze ventriculare (*complexul QRST* lipsește, dar *P* există).

SEMNIFICAȚIA FIZIO- ȘI ANATOMOPATOLOGICĂ

Fiziologic, pentru producerea contracției cardiace este necesar ca excitația să treacă nestingherită de la sin la miocardul atrial și apoi de la etajul atrial—prin sistemul His-Tawara—la etajul ventricular. Cînd intervine o tulburare de conducere care interesează fibre ale sistemului excitoconductor, care asigură aceste importante legături fiziologice, apar blocurile inimii. Atît timp cît tulburarea de conducere se menține moderată și cea mai mare parte a excitațiilor trec pe căile normale, contracțiile inimii rămîn sub comanda sinuzală, dar cu lipsa intermitentă a unor contracții: pauze totale (absența *undei P* și a *complexului QRST*) în caz de bloc sino-atrial; pauze ventriculare (absența *complexului QRST*) în caz de bloc atrio-ventricular. Pauzele (adică blocajele) survenind neregulat sau regulat, creează diverse aspecte clinice de aritmie. Blocajele regulate de tip 2/1 sau 3/1 duc la instalarea unei bradicardii regulate. Tulburări de conducere mai grave, care blochează excitația de cîteva ori consecutiv, determină pauze lungi, în care timp circulația periferică fiind deficientă și irigația sistemului nervos defec-

Scanned with OKEN Scanner

tuoasă, apar atacuri de tip Adams-Stokes. În pauzele lungi încep să se manifeste centri heterotopi subordonați, sub formă de „bătăi scăpate", sau chiar sub forma unei heterotopii pasive prelungite. Cînd legătura fiziologică este complet întreruptă se instalează un ritm heterotop pasiv permanent: în caz de bloc sino-atrial, un ritm nodal pasiv ; în caz de bloc atrio-ventricular, un ritm idio-ventricular.

Structura anatomică a sistemului excito-conductor ne explică de ce blocurile atrio-ventriculare sînt mai frecvente decît cele sino-atriale. Sistemul His-Tawara are o individualitate anatomică bine conturată. Este ușor de înțeles că un proces patologic, chiar limitat, poate să producă întreruperea celor cîțiva milimetri de țesut miocardic ai fasciculului His. Pentru explicarea unui bloc sino-atrial este însă necesar să admitem un blocaj mult mai complicat, care să întrerupă toate legăturile dintre sin și atrii. Un astfel de mecanism anatomic nu a fost încă demonstrat și este pur ipotetic, de altfel contestat (Mandelstam). În schimb însă, se poate admite un blocaj fiziologic prin hipervagotonie (Zelenin și Foghelson).

De altfel, vagul și stările de hipervagotonie joacă un rol important și în blocurile atrio-ventriculare, după cum vom vedea la considerațiile clinice.

Tot argumente anatomice explică raritatea relativă a blocurilor față de frecvența leziunilor miocardice în general. După cum am mai arătat, prin structura sa anatomică, sistemul excito-conductor se bucură de autonomie relativă, fiind învelit într-o teacă conjunctivă și avînd o irigație proprie (Ivan Mahaim). Astfel, se poate înțelege că unele procese patologice interesează în mod electiv miocardul contractil, pe cînd altele, mai ales fasciculul His.

CLINICA BLOCURILOR ȘI VALOAREA PRACTICĂ A ELECTROCARDIOGRAMEI

Cauzele cele mai frecvente ale blocurilor atrio-ventriculare sînt bolile infecto-alergice (mai ales miocardita reumatică și cea difterică), intoxicația digitalică (accidentală sau terapeutică), ischemiile miocardice (mai ales ischemiile posterioare), factori mecanici (compresiuni prin tumori, ulcerații sau distrugeri septale prin cauze diverse), rareori malformații congenitale, în sfîrșit, hipervagotonia.

Dintre aceste cauze, pentru blocul sino-atrial nu pot fi valabile decît: bolile infecto-alergice, intoxicația cu digitală și, mai ales, hipervagotonia.

Scanned with OKEN Scanner

În clinică, noțiunea de bloc evocă de obicei ideea unei bradicardii regulate. În realitate însă, numeroase forme de bloc se prezintă ca niște aritmii care pot simula diversele aritmii curente:

a) un bloc intermitent, cu pauze la intervale neregulate, seamănă cu o fibrilație;

b) un bloc 3/2 simulează un ritm bigeminat și un bloc 4/3 poate fi confundat la un examen superficial cu un ritm trigeminat;

c) un bloc complet cu extrasistole e greu de diferențiat clinic de o fibrilație cu ritm rar etc.

Examenul electrocardiografic însă, lămurește imediat toate aceste probleme. De altfel, este recomandabil să se practice examenul grafic totdeauna cînd se bănuiește un bloc, acesta fiind singurul care poate evidenția formele mai complicate de aritmie produse de tulburările de conducere. Blocurile sino-atriale nici nu pot intra în discuție fără examenul electrocardiografic. Chiar și atunci diagnosticul rămîne de obicei ipotetic. În aceste cazuri putem recurge la proba de efort și proba cu atropină. Atropina în doza de 0,001 g injectată subcutanat anihilează componentele vagale, dar nu influențează pe cele miocardice. Efortul reduce de asemenea componentele vagale și accentuează pe cele miocardice. Probele sînt recomandabile și în unele forme de bloc atrioventriculare pentru a elimina vagotonia.

CELELALTE TULBURĂRI DE CONDUCERE

Conform celor arătate în introducere, tulburările de conducere, care nu modifică succesiunea normală a contracțiilor cardiace, nu au nici o expresie clinică proprie. Ele nu pot intra în discuție decît în urma unui examen electrocardiografic.

TULBURĂRI DE CONDUCERE INTRAATRIALE

Aceste tulburări produc modificări morfologice ale electroatriogramei, adică ale *undei P* și *segmentului PQ*. Este vorba de modificări de formă, amplitudine, sens și durată, care au fost analizate într-un capitol special (capitolul al XII-lea).

TULBURĂRI DE CONDUCERE INTRAVENTRICULARĂ

Modificările morfologice ale electroventriculogramei în aceste cazuri pot fi rezumate în tabelul din pagina 454.

Scanned with OKEN Scanner

TABELUL 8

Mecanism fiziologic	Aspect electrocardiografic
Întîrziere uşoară de conducere unilaterală (într-un ventricul)	Tipurile patologice de deviere de axă
Întîrziere de conducere într-o ramură	Tipurile de deviere de axă cu „prepondereneă ventriculară“
Întreruperea unei ramuri	Blocul de ramură
Întîrziere de conducere atipică în ambele ramuri	Modificări izolate *QRS*
Lungirea sau scurtarea excitaţiei în unele regiuni miocardice	Modificări primare *ST-T* Modificări de durată *Q-T*

Observăm că în acest tabel sînt cuprinse majoritatea modificărilor electroventriculogramei descrise în alte capitole (modificările secundare *ST-T*, modificări primare *ST-T*, modificări izolate *QRS*) şi care în fond se reduc tot la tulburarea funcţiei de conducere. În felul acesta am restabilit concepţia unitară a electrocardiogramei, pe care — numai din motive didactice — am separat-o în „modificări morfologice“ şi „cronologice“. Electrocardiograma este un tot unitar care exprimă grafic activitatea cardiacă. Ea reflectă cu multă fidelitate punctul de pornire a excitaţiei şi felul în care excitaţia se transmite, producînd depolarizarea şi repolarizarea musculară.

Examenul electrocardiografic a modificat concepţiile noastre asupra tulburărilor de conductibilitate. Din domeniul restrîns al blocurilor cardiace el s-a extins atît de mult, încît îmbrăţişează aproape toate modificările electrocardiogramei.

Se constată că o tulburare de conducere nu se manifestă printr-o aritmie decît dacă sînt interesate anumite fibre miocardice de legătură, pe care excitaţia normală le străbate în calea ei de la sin, prin atriu, pînă la ventricul. Este vorba de fibrele sino-atriale şi atrio-ventriculare ale sistemului excitoconductor. De altfel, în geneza acestor aritmii, sistemul nervos — prin intermediul vagului — joacă un rol important. Electrocardiograma arată clar unde se produce tulburarea de conducere, dar nu poate indica dacă este „miogenă“ sau „neurogenă“.

Tulburările de conducere care se produc în alte regiuni miocardice pot să rămînă fără nici o manifestare clinică şi numai fineţea analizei electrografice permite diagnosticul lor. Chiar atunci cînd sînt minime (asimptomatice) prezintă totuşi o valoare considerabilă, căci aduc dovada obiectivă a unei „determinări“ miocardice.

Scanned with OKEN Scanner

ALTERNANȚA INIMII ȘI ALTERNANȚA ELECTRICĂ

Alternanța inimii este o tulburare gravă a dinamicii cardiace, care se traduce clinic prin succesiunea regulată și prelungită a unei pulsații mai ample cu o pulsație mai slabă (puls alternant). Din punct de vedere electrocardiografic sînt mai multe posibilități:

1. cel mai des electrocardiograma este mereu aceeași; alternanța fiziopatologică nu are nici un corespondent electrocardiografic.

2. uneori există și o alternanță electrică, adică o succesiune de complexe, care alternativ arată două aspecte ușor diferite;

3. există uneori alternanță electrică, fără corespondent clinic (adică fără puls alternant).*

Alternanța electrică nu poate fi în nici un caz atribuită contracțiilor de intensitate diferită. Se știe foarte bine că mărimea undelor electrice nu este proporțională cu intensitatea contracțiilor.

Alternanța electrică este tot o manifestare a unei tulburări de conducere. De la o contracție la alta, conducerea excitației este modificată, ceea ce poate influența alternativ aspectul electrocardiogramei. Au fost descrise diverse aspecte:

a) succesiunea unui R mai mare și a unui R mai mic;

b) succesiunea unui T mai mare și a unui T mai mic;

c) succesiunea unui bloc de ramură de un tip și a unui bloc de ramură de alt tip;

d) succesiunea unei deformări oarecare cu altă deformare etc.

Înainte de a pune un diagnostic de alternanță electrică, trebuie să ne asigurăm că variațiile de înălțime ale *undelor* R sau T nu sînt în legătură cu modificările respiratorii ale axelor electrice.

Pentru aceasta înregistrăm o electrocardiogramă în cele trei conduceri standard, în timp ce bolnavul se oprește în apnee. Dacă pe această electrocardiogramă se mențin variațiile de amplitudine ale *undelor* R sau (și) ale *undelor* T, se poate pune diagnosticul de alternanță electrică.

Problema pseudoalternanței (prin extrasistole bigeminate) care se pune uneori în clinică nu intră în discuție electrocardiografic, căci, prin definiție, alternanța electrică presupune un ritm perfect regulat.

---

*Bineînțeles că alternanța, dinamică sau electrică, nu intră în discuție decît în prezența unui ritm perfect regulat.

Scanned with OKEN Scanner

Semnificația unei alternanțe electrice nu poate fi apreciată fără un examen clinic aprofundat. Unele alternanțe electrice, fără nici un alt indiciu patologic, se consideră anodine, dar bolnavul va fi revăzut periodic. Cînd însă alternanța electrică coincide cu alternanța dinamică (puls alternant), prognosticul este foarte rezervat, fiind vorba de leziuni miocardice grave.

De altfel în asemenea cazuri, electrocardiograma este totdeauna deformată și de alte modificări: modificări primare *ST-T*, modificări izolate *QRS*, uneori aspecte de bloc de ramură.

Scanned with OKEN Scanner

PARTEA A IV-a

ELECTROCARDIOGRAMA PATOLOGICĂ

VALOAREA ȘI UTILITATEA PRACTICĂ A ELECTROCARDIOGRAMEI

Scanned with OKEN Scanner

INTRODUCERE

Electrocardiograma, prin caracterul ei de examen absolut obiectiv, constituie o probă paraclinică de primă importanță în aprecierea funcțiilor cardiace. Desigur că nu ar trebui să lipsească într-un examen complet, la întocmirea unei fișe de sănătate, a unei fișe de sportiv și în cazurile propuse pentru pensionare, unde constituie un document valoros. De asemenea, în probele preoperatorii și în stările de gestație, utilitatea ei este indiscutabilă. În unele afecțiuni cardio-vasculare, electrocardiograma este pivotul diagnosticului, permițînd afirmarea sau infirmarea lui.

Totuși, de multe ori cererile de înregistrare electrocardiografică nu sînt justificate și deplasarea bolnavului, scoaterea lui din producție etc., par inutile și în disproporție cu beneficiul pe care îl poate avea de pe urma acestui examen. Aceste exagerări par să provină dintr-o concepție eronată, dintr-o supraestimare a posibilităților electrocardiogramei și a valorii ei pentru diagnosticul și prognosticul cazului. Orice palpitație, orice aritmie extrasistolică, nu necesită neapărat o electrocardiogramă. O afecțiune valvulară stabilizată de asemenea se poate dispensa de obicei de grafica electrică. Pentru aprecierea insuficienței cardiace, electrocardiograma nu prezintă, practic, nici un interes. În schimb, ea poate fi extrem de utilă în convalescența unei simple gripe, dacă bolnavul are simptome subiective cardiace, ea singură putînd decela modificări miocardice discrete, care necesită însă un repaus prelungit, pînă la dispariția semnelor electrocardiografice. În problema așa de dificilă a durerilor precordiale, deseori numai electrocardiograma poate rezolva diagnosticul unui angor coronar autentic. Aceste cîteva exemple ne arată că în solicitările de electrocardiograme, se fac unele greșeli prin cereri „în minus", dar de obicei prin exagerări „în plus".

Scanned with OKEN Scanner

În cele ce urmează, vom trece în revistă marile probleme de cardiologie și vom discuta critic, valoarea și utilitatea electrocardiogramei în diferite cazuri în parte. Vom analiza deci succesiv utilitatea de diagnostic și de prognostic a electrocardiogramei,

— în diagnosticul ritmului cardiac (diagnostic fiziopatologic) (Capitolul al XVI-lea)

— în diagnosticul leziunilor cardiace (diagnostic anatomic) (Capitolul al XVII-lea)

— în diagnosticul insuficienței cardiace (diagnostic funcțional) (Capitolul al XVIII-lea)

— în diagnosticul etiologic al cardiopatiilor (Capitolul al XIX-lea)

Scanned with OKEN Scanner

Capitolul al XVI-lea

UTILITATEA ELECTROCARDIOGRAMEI ÎN DIAGNOSTICUL RITMULUI CARDIAC

Aritmiile au fost primul și cel mai complet studiat capitol al electrocardiografiei. De la introducerea acesteia în clinică, toate celelalte metode grafice au devenit inutile pentru diagnosticul aritmiilor. Flebograma, sfigmograma, mecanograma apexiană, sînt astăzi abandonate, căci electrocardiograma este o metodă mult mai simplă și totodată o oglindă mult mai fidelă a activității fiziologice a inimii. Finețea analizei electrocardiografice, care dă detalii pînă la cîteva sutimi de secundă, a permis diagnostice de o precizie nebănuită și a extins domeniul aritmiilor, transformîndu-l în noțiunea mult mai cuprinzătoare de tulburare cronologică. Astfel înțeles, examenul electrocardiografic apare ca indispensabil pentru cercetări de fiziologie, pentru diagnosticul cazurilor mai complicate de aritmie. Dar pentru nevoile clinice curente, electrocardiograma nu este totdeauna necesară; majoritatea aritmiilor se pot diagnostica fără ajutorul examenului grafic, numai prin auscultația inimii, înainte și după efort.

ARITMIILE SINUZALE

Ritmurile și aritmiile sinuzale se recunosc foarte ușor după variațiile pe care le prezintă la efort, așa că examenul electrocardiografic este de obicei inutil.

Uneori, tahicardia sinuzală foarte accelerată (peste 140/minut) și foarte regulată pune problema unei tahicardii paroxistice. În aceste cazuri, chiar electrocardiograma poate să rămînă neconcludentă în diferențierile unei tahicardii sinuzale de o tahicardie paroxistică atrială cu P pozitiv. Important aci nu este aspec-

tul *undelor P*, ci faptul că pe un grafic mai lung, măsurătoarea cu compasul a pauzelor diastolice arată variații de durată, care nu există în tahicardia paroxistică atrială.

În bradicardia sinuzală pronunțată, electrocardiograma este necesară pentru a îndepărta orice dubiu de bloc. Bradicardia fiind deseori însoțită și de aritmie sinuzală, poate simula o fibrilație atrială cu ritm rar. Deși proba de efort este destul de elocventă prin faptul că accelerează și regularizează ritmul, prudența cere ca o astfel de aritmie la un adult sau la un vîrstnic să fie verificată și electrocardiografic.

În aritmia respiratorie însă, așa de ponunțată la copil sau la adolescent — încît impresionează chiar pe medicii încercați — electrocardiograma este absolut inutilă.

Deci, de obicei, aritmiile sinuzale nu pun probleme prea complicate, în ceea ce privește diagnosticul cronologic. Problema esențială este diferențierea originii lor miocardice sau pur nervoase. În această privință, modificările morfologice ale electrocardiogramei sînt de o importanță hotărîtoare. Atragem atenția că în cursul oricărei tahicardii mai pronunțate se pot produce modificări primare *ST-T* (denivelări *ST*), care apoi dispar fără urmă, o dată cu rărirea ritmului. Cu totul alta este semnificația unor modificări morfologice care persistă la un ritm normal sau bradicardic. În mod indirect, deci, aspectul electrocardiogramei orientează și în privința diagnosticului etiologic al unei aritmii sinuzale:

— electrocardiograma de aspect morfologic normal pledează în favoarea unei aritmii sinuzale de natură pur nervoasă;

— electrocardiograma morfologic deformată pledează pentru o aritmie sinuzală de origine miocardică.

EXTRASISTOLELE

Dacă survin în cursul unui ritm sinuzal, extrasistolele sînt ușor de recunoscut fără electrocardiogramă. Auscultator se poate stabili chiar varietatea: cele supraventriculare sînt urmate de o pauză care nu este compensatoare, pe cînd după cele ventriculare urmează totdeauna o pauză lungă, compensatoare.

Electrocardiograma permite recunoașterea, dintr-o privire, a varietății extrasistolei: un complex ventricular deformat = extrasistolă ventriculară; un complex ventricular nedeformat = extrasistolă supraventriculară. Și totuși, unele erori sînt posibile: a) teoretic, ar putea să existe o extrasistolă ventriculară cu originea în fasciculul His și, deci, cu complex nedeformat, dar ele sînt excepționale; b) mai puțin excepționale sînt extrasistolele supraventriculare cu complexe deformate. În interpretarea lor

Scanned with OKEN Scanner

trebuie să se țină seamă de intervalul de timp față de contracția precedentă: dacă extrasistola este foarte prematură, deformarea poate fi atribuită unei inconductibilități temporare și, deci, trecută cu vederea; dacă însă extrasistola nu este așa de precoce, ea trebuie considerată ca o dovadă a unei leziuni miocardice latente, potențată de contracția anticipată.

La o extrasistolă ventriculară, deformarea impresionantă a complexului nu are — în sine — nici o semnificație patologică, fiind explicată prin calea cu totul anormală pe care a urmat-o excitația. Cu o condiție însă: deformarea să fie mereu aceeași, chiar la examene electrocardiografice repetate. Din acest punct de vedere trebuie să distingem două tipuri de extrasistole ventriculare:

1. *Extrasistole monomorfe*, care au totdeauna același aspect grafic, astfel încît se poate afirma că ele pornesc dintr-un singur loc. Aceasta este caracteristica extrasistolelor anodine, atît de frecvent observate, dar nu exclude posibilitatea unei leziuni miocardice: unele infarcte se însoțesc de extrasistole monomorfe.

2. *Extrasistole polimorfe*, ale căror complexe deformate se schimbă mereu ca aspect, traducînd cu certitudine leziuni miocardice, mai ales atunci cînd apar în cursul unui ritm accelerat.

Singurul interes pe care îl prezintă înregistrarea grafică a extrasistolelor este posibilitatea de a recunoaște tipul mono- sau polimorf al acestora.

Localizarea punctului de origine a extrasistolei poate da unele indicații, foarte relative, de prognostic. De exemplu: extrasistolele atriale, frecvente la un mitral, anunță apropierea fibrilației atriale, mai ales dacă unda *P* are aspecte variabile; extrasistolele ventriculare din anumite regiuni ale inimii — în cursul trombozei coronariene — permit stabilirea localizării infarctului.

Extrasistolele atriale blocate pun unele probleme de diagnostic grafic, mai ales cînd *unda P* extrasistolică crestează *segmentul ST* sau *unda T* a contracției precedente. Este suficient să ne amintim că o extrasistolă atrială se poate traduce numai printr-o *undă P*, pentru a nu da o interpretare greșită acestor crestături.

Extrasistolele sistematizate (aloritmiile) ridică unele probleme de o mare însemnătate practică. Există desigur cazuri de ritm bigeminat sau trigeminat, care survin spontan la o inimă sănătoasă și care cedează la sedative și la chinidină. De obicei însă, sistematizarea indică leziuni miocardice și este declanșată de tratamentul digitalic. Cînd, în practică, ne aflăm în prezența unui astfel de caz, se pune problema dificilă a tratamentului. Electrocardiograma este de mare folos pentru orientarea digitalizării. Dacă extrasistolele sînt atriale, tratamentul trebuie continuat

Scanned with OKEN Scanner

pînă la compensare. Se poate întîmpla să se instaleze fibrilația atrială, care oricum — la un mitral — survine mai devreme sau mai tîrziu. Cînd însă extrasistolele sînt ventriculare, problema este mult mai delicată. Sub controlul electrocardiogramei se poate continua tratamentul cu doze mici de digitală, în care caz sînt posibile mai multe eventualități:

1) extrasistolele se răresc și dispar pe măsură ce inima se compensează; 2) extrasistolele persistă pînă la compensare; 3) extrasistolele devin mai dese, de aspect polimorf, sau tind la sistematizare (bigeminism, trigeminism). În aceste cazuri, digitala trebuie oprită imediat, căci se ivește pericolul tahicardiei și chiar al fibrilației ventriculare.

Unii autori recomandă, în toate cazurile cu extrasistole, suspendarea digitalei și înlocuirea ei cu strofantină. Tocmai aci se impune cea mai mare prudență, dacă electrocardiograma a arătat extrasistole polimorfe sau tendință la sistematizare. Un miocard bolnav care a fixat digitală este predispus la poligeminism. Pentru a evita incidente neplăcute (tahicardie ventriculară) sau chiar accidente mortale (fibrilația ventriculară), este deci prudent ca injecțiile cu strofantină să nu fie începute decît după o pauză de 2—3 zile, necesare pentru eliminarea digitalei fixate pe miocard.

PARASISTOLIA

Este o formă de aritmie caracterizată prin existența simultană a doi centri automați, care conduc activitatea inimii. În clinică dă forme foarte bizare de aritmie, ușor de confundat cu fibrilația atrială. Diagnosticul se poate face numai prin examenul electrocardiografic.

TAHICARDII PAROXISTICE

Diagnosticul tahicardiei paroxistice se face de obicei fără ajutorul examenului electrocadiografic. De cele mai multe ori sîntem nevoiți să ne orientăm după cele spuse de bolnav, care descrie o criză de palpitații cu debut și sfîrșit brusc. Chiar cînd asistăm la accesul tahicardic, nu avem totdeauna un aparat electrocardiografic la îndemînă, dar examenul clinic este destul de elocvent: se constată un ritm peste 160/minut, ritm embriocardic, perfect regulat, fără nici o variație a frecvenței în tot cursul examinării. Compresiunea sino-carotidiană, sau rămîne fără efect, sau jugulează accesul.

Electrocardiograma este utilă, atît în timpul crizei, cît și în afara acestora.

Scanned with OKEN Scanner

În timpul accesului, după aspectul „nedeformat" sau „deformat" al complexului, se poate determina cu certitudine tipul supraventricular sau ventricular al tahicardiei. Sînt totuși posibile unele erori.

1. Unele tahicardii sinuzale se deosebesc anevoie de tahicardia paroxistică atrială. Pe un grafic mai lung, măsurătoarea cu compasul scoate în evidență variațiile de frecvență inerente ritmului sinuzal.

2. Există tahicardii paroxistice supraventriculare cu complexe „deformate", fie prin bloc de ramură preexistent, fie printr-o tulburare de conducere declanșată de însuși accesul tahicardic.

3. Există unele aritmii complete cu ritm ventricular peste 160/minut, la care neregularitatea nu apare evidentă, necesitînd măsurătoarea cu compasul. Chiar și atunci poate rămîne un dubiu între o fibrilație atrială și o tahicardie ventriculară, unde adesea există mici neregularități ale ritmului. În aceste cazuri este necesară o analiză foarte atentă a graficului, pentru a preciza dacă există sau nu *unda P*. În tahicardia ventriculară, *undele P* persistă, disociate, și se suprapun grafic peste complexele tahicardice, la un interval de timp regulat (intervalul sinuzal) de circa 80—100/minut.

În cursul oricărui acces tahicardic mai prelungit, complexele ventriculare suferă modificări morfologice mai mult sau mai puțin pronunțate, dar acest fapt nu are — în sine — o semnificație de prognostic, multe tahicardii paroxistice fiind considerate „esențiale". În tahicardiile supraventriculare, oricare ar fi tipul lor (chiar și în unele tahicardii sinuzale), se pot observa modificări „primare" *ST-T*. Din cauza ischemiei relative la care este supus miocardul, apar denivelări ale *segmentului ST* pînă la 3—5 mm. Aceste modificări dispar o dată cu încetarea accesului, dar uneori trec cîteva ore pînă la revenirea *segmentului ST* la linia izoelectrică. În practică, sînt numite „modificări *ST-T* tahicardice". Dacă inima este afectată (scleroză coronariană), modificările apar obligatoriu, sau, dacă existau înainte, ele se accentuează. Ideea de a supune inima unei „probe de efort" sub control electrocardiografic urmărește tocmai evidențierea acestor modificări tahicardice. În tahicardiile paroxistice ventriculare, electroventriculogramele sînt prin definiție mult „deformate", graficul luînd aspectul unei succesiuni neîntrerupte de extrasistole ventriculare. Orice tahicardie ventriculară trebuie considerată ca un fenomen mai serios decît o tahicardie supraventriculară. Dacă însă complexele ventriculare arată aspecte variabile de la o contracție la

Scanned with OKEN Scanner

alta, prognosticul devine extrem de rezervat (tahicardiile preterminale, anarhia ventriculară).

Tipul grafic al tahicardiei dă unele indicații de diagnostic etiologic.

Tahicardiile supraventriculare sînt adesea „esențiale" la sănătoși, uneori „simptomatice" la bolnavi cu cardiopatii. Cum însă în cursul crizei, din cauza tahicardiei, perceperea suflurilor valvulare este imposibilă, trebuie să așteptăm pînă la încetarea ei pentru a preciza clinic acest diagnostic.

Tahicardiile ventriculare sînt excepțional „esențiale" și de regulă trebuie considerate ca „simptomatice" ale unei leziuni miocardice. La un tînăr vom presupune mai curînd un proces inflamator de miocardită septală; la un vîrstnic, vechi hipertensiv, ne vom orienta spre un proces coronarian de ischemie septală. Reamintim că infarctul miocardic se însoțește uneori de tahicardie ventriculară, care maschează semnele electrocardiografice caracteristice ale infarctului. În cazurile dubioase, este bine ca bolnavul să stea imobilizat pînă la încetarea crizei, cînd o nouă electrocardiogramă va permite precizarea diagnosticului.

Valoarea și utilitatea examenului electrocardiografic apar deci indiscutabile, nu atît în timpul accesului, unde ne arată doar varietatea tahicardiei, cît mai ales între crize, cînd poate da informații prețioase asupra stării miocardului. Ea va fi deci practicată ori de cîte ori se bănuiește, după anamneză, o tahicardie paroxistică.

FLUTTERUL ȘI FIBRILAȚIA ATRIALĂ

Nomenclatura „flutter" și „fibrilație" a intrat în uzul curent de cînd se utilizează în clinică pe scară largă examenul electrocardiografic. Aceste denumiri, care subînțeleg flutter sau fibrilație atrială, pot crea unele confuzii, căci în clinică activitatea atriilor (sau lipsa de activitate a acestora) nu se manifestă cu semne directe. Ceea ce se percepe este o activitate ventriculară anormală, care nu poate fi înțeleasă decît avînd o imagine clară a mecanismelor fiziopatologice. Examenul electrocardiografic, care arată clar, atît tulburarea activității atriale, cît și anomaliile cronologice ventriculare, a ușurat mult înțelegerea acestor mecanisme și permite diagnosticul și urmărirea efectelor terapeutice.

În general, diagnosticul de fibrilație se poate face numai prin examenul clinic și nu necesită neapărat o înregistrare electrocardiografică. Dimpotrivă, flutterul prezintă dificultăți reale de diagnostic și cere totdeauna o confirmare electrocardiografică.

Scanned with OKEN Scanner

Importanța electrocardiogramei reiese mai ales în anumite forme de fibrilație și de flutter.

În fibrilația cu tahiaritmie peste 160/minut, confuzia se face adesea cu tahicardia paroxistică. În aceste cazuri, diagnosticul poate prezenta dificultăți chiar și electrocardiografic: în tahicardiile supraventriculare, unda *P* nu este totdeauna ușor de găsit, iar în tahicardia nodală lipsește, ca și în fibrilație; în tahicardiile ventriculare, succesiunea complexelor nu este perfect regulată, iar undele *P* (disociate) sînt adesea imposibil de pus în evidență, așa că diagnosticul rămîne uneori incert. Cum tratamentul fibrilației este diferit de cel al tahicardiei, problema are un interes practic de prim ordin.

În fibrilația cu bradiaritmie, dacă ritmul coboară sub 50/minut și este aproape regulat, se poate confunda cu un bloc. Examenul electrocardiografic lămurește imediat diagnosticul prin absența undelor *P*. Tot pe absența permanentă a undei *P* se bizuie diagnosticul de fibrilație cu disociație atrio-ventriculară, care, clinic, simulează perfect blocul total. În unele forme de disociație izoritmică, în unele forme de ritm nodal pasiv, în care unda *P* lipsește, diagnosticul rămîne de asemenea discutabil, chiar după electrocardiogramă. În aceste cazuri ne orientăm după succesiunea complexelor care este în orice caz mai neregulată în fibrilație decît într-un ritm nodal. Avem deci la dispoziție două elemente grafice pentru elucidarea cazurilor mai dificile: absența permanentă a undei *P* și neregularitatea în succesiunea complexelor. Pentru a avea certitudinea că nu greșim, este necesar să analizăm un grafic mai lung și să măsurăm cu compasul distanțele dintre complexe, înainte de a afirma sau de a infirma diagnosticul de fibrilație.

Examenul electrocardiografic este necesar în toate formele de flutter, chiar și în cele tipice, cu tahicardie regulată de 150 sau 100, prin blocaj 2/1 sau 3/1. Electrocardiograma devine cu atît mai indispensabilă în formele cu blocaj neregulat și în formele cu aritmie completă. Chiar și electrocadiografic diagnosticul rămîne incert, dacă *undele F* nu apar bine în nici o conducere. În aceste cazuri poate fi de folos: înregistrarea în conduceri precordiale înalte (seria **X** și **Y**); înregistrarea de conduceri esofagiene: înregistrarea în timpul compresiunii sino-carotidiene.

Atît flutterul, cît și fibrilația pot surveni în crize paroxistice de scurtă durată, așa că un examen negativ nu exclude diagnosticul. Constatarea lor pe un grafic și lipsa lor pe altul nu trebuie să ne surprindă. Din acest punct de vedere, flutterul este și rămîne o afecțiune paroxistică, pe cînd fibrilația, după cîteva crize se stabilește și rămîne definitivă. Flutterul constituie adesea o

Scanned with OKEN Scanner

etapă intermediară de tranziție spre fibrilație. Variații în sens invers sînt însă mult mai rare. Uneori, pe același grafic se observă pe un fond permanent de fibrilație, scurte perioade de flutter (fibrilo-flutter).

Relativ la aspectul morfologic al complexelor ventriculare, menționăm următoarele observații. Complexele pot fi de toate formele, de la aspectul normal pînă la aspectul de „bloc de ramură" etc., așa cum erau înainte de instalarea flutterului sau fibrilației. În cazurile cu complexe normale, sumațiile *undelor F* sau *f*, influențează suficient complexele pentru a determina deformări *ST-T*. Aceste deformări de sumație sînt mai pronunțate în flutter decît în fibrilație și ne împiedică să ne pronunțăm asupra stării miocardului ventricular.

În toate formele de fibrilație pot exista și extrasistole ventriculare, dar ele apar mai ales în cursul tratamentului digitalic, unde — nu rareori — se observă chiar un bigeminism prelungit. În aceste cazuri, graficul ia un aspect particular: o succesiune neîntreruptă de cupluri formate dintr-o contracție și o extrasistolă, distanța dintre cupluri fiind inegală (fig. 267).

În flutter și în fibrilație electrocardiograma are o valoare practică de prim ordin și pentru urmărirea tratamentului. Digitalizarea în doze mari, deseori necesară, prezintă unele inconveniente, pe care electrocardiograma le evidențiază imediat. Apariția extrasistolelor (mai ales bigeminismul), modificări primare *ST-T* etc., indică o supradigitalizare și comandă întreruperea temporară a tratamentului. În timpul curei cu chinidină, reapariția undei *P* arată cu certitudine că ritmul sinuzal s-a reinstalat.

TULBURĂRILE DE CONDUCTIBILITATE. BLOCURILE INIMII

Examenul electrocardiografic a modificat concepțiile asupra tulburărilor de conducere. Din domeniul restrîns al blocurilor inimii, noțiunea de tulburare de conducere s-a extins atît de mult, încît îmbrățișează azi aproape toate modificările morfologice ale electrocardiogramei. Toate modificările de aspect ale *undei P* și majoritatea modificărilor *complexelor QRST* sînt atribuite unor tulburări de conducere din miocardul atrial sau ventricular.

Prin examenul electrocardiografic se constată că o tulburare de conducere determină o aritmie perceptibilă clinic numai în cazurile în care ea interesează anumite fibre ale sistemului excito-conductor: fibrele sino-atriale și (sau) fibrele atrio-ventriculare. Este cazul blocurilor inimii. În toate celelalte cazuri, tulburarea

Scanned with OKEN Scanner

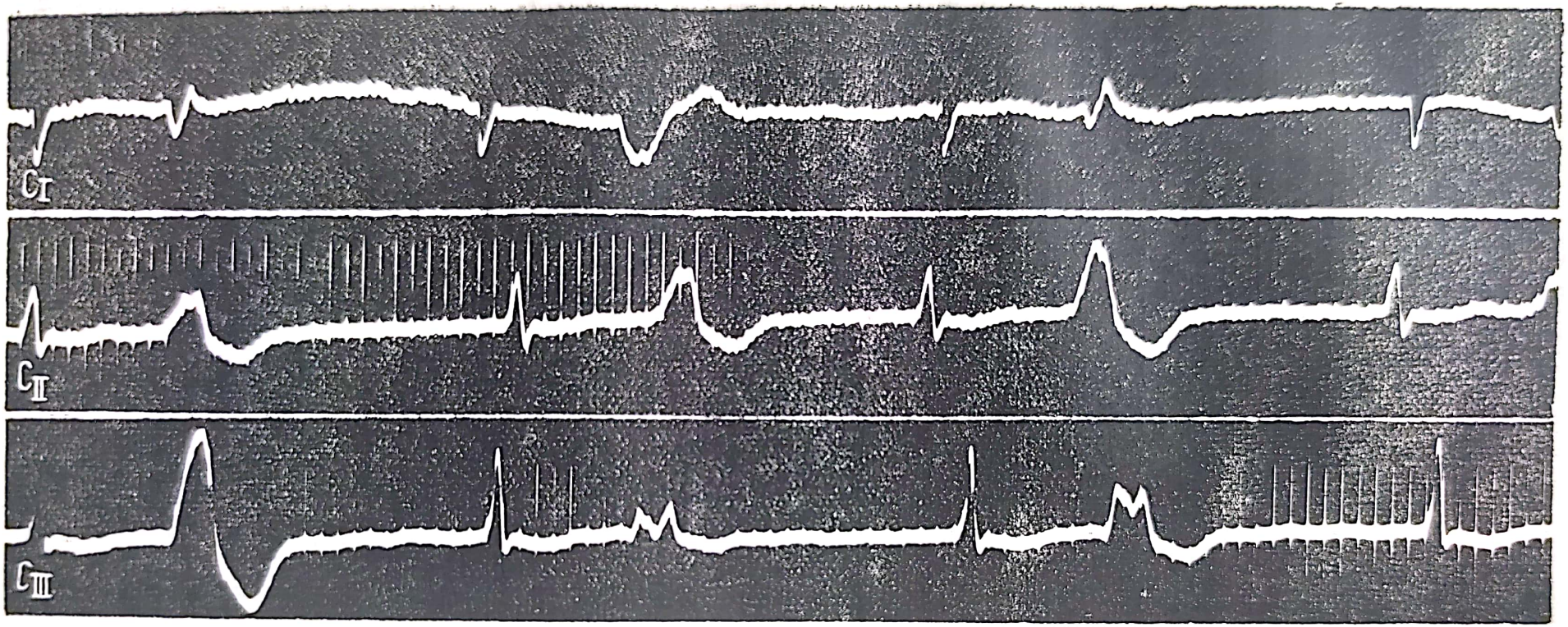

Fig. 267. — *Un exemplu de fibrilație atrială cu bigeminism.* Graficul este format dintr-o succesiune continuă de electroventriculograme cuplate două cîte două, și care se succed la distanțe mereu variabile. În fiecare cuplu, cea de-a doua electroventriculogramă este o extrasistolă ventriculară. Distanța care separă cele două electroventriculograme ale cuplurilor este fixă (cuplaj fix) dar aspectul extrasistolelor variază de la un cuplu la altul. Unda *P* lipsește. Concluzii asupra ritmului cardiac: bigeminism ventricular permanent în cursul unei aritmii complete prin fibrilație atrială; extrasistole ventriculare de aspect polimorf. Caracteristicile morfologice ale ritmului fundamental: *complex QRS* de durată normală cu axa medie deviată la dreapta (circa + 120°), *segment ST* ușor subdenivelat concordant, *unda T* negativă, precoce. Concluzii: fibrilație atrială cu bigeminism ventricular polimorf, pe o inimă cu configurația modificată, rotată la dreapta și prezentînd leziuni miocardice difuze ale straturilor interioare. Bolnavă, în vîrstă de 23 de ani, cu leziune mitrală și insuficiență cardiacă.

Scanned with OKEN Scanner

de conducere poate să rămînă asimptomatică din punct de vedere clinic și doar finețea examenului electrocardiografic a permis evidențierea lor. Dacă însă cercetăm numeric cazurile respective, acestea din urmă apar ca mult mai frecvente decît blocurile. Explicația o găsim, între altele, în condițiile anatomice: blocurile apar în caz de leziuni precis localizate ale sistemului excitoconductor, pe cînd tulburările de conducere difuze intraatriale sau intraventriculare, fac parte integrantă din patologia generală a miocardului. Electrocardiograma evidențiază foarte limpede, atît pe unele, cît și pe celelalte.

ELECTROCARDIOGRAMA ÎN BLOCURILE INIMII

Blocul de gradul I poate fi bănuit clinic, prin prezența unui galop presistolic sau mezodiastolic. El nu poate fi afirmat însă decît electrocardiografic prin alungirea *intervalului P—Q*. Dată fiind importanța practică a acestor blocuri atenuate, care evidențiază leziuni miocardice discrete, examenul electrocardiografic este recomandat în toate circumstanțele etiologice care sînt la originea miocarditelor acute (reumatismul Sokolski-Bouillaud, bolile infecțioase, gripa etc.). Blocul de gradul I o dată constatat, trebuie urmărit electrocardiografic și cazul nu poate fi considerat vindecat decît după revenirea la normal a *intervalului P—Q*.

Noțiunea clinică de bloc evocă de obicei ideea unei bradicardii regulate, ceea ce este valabil în cazurile tipice de bloc 2/1 sau de bloc complet. Diagnosticul clinic este destul de ușor în acest caz și se poate afirma după o simplă probă de efort. În realitate însă, numeroase forme de bloc se prezintă clinic ca tulburări de ritm ce simulează diversele aritmii curente:

a) un bloc cu perioade Wenckebach sau un bloc intermitent cu pauze la intervale neregulate, seamănă cu o fibrilație;

b) un bloc 3/2 simulează un ritm bigeminat și un bloc 4/3 poate fi confundat, la un examen superficial, cu un ritm trigeminat;

c) un bloc complet cu extrasistole este greu de diferențiat clinic de o aritmie completă cu ritm rar etc.

Examenul electrocardiografic lămurește însă imediat toate aceste probleme.

Este de altfel recomandabil să se ceară totdeauna examenul grafic acolo unde se bănuiește un bloc. Numai el permite diagnosticul unor forme mai complicate de blocaj, ca: blocuri parțiale cu bătăi scăpate, blocuri toto-parțiale, disociații izoritmice etc.

Aspectul morfologic al electroventriculogramei în cursul blocului complet poate fi absolut normal, cînd centrul heterotop, care comandă ritmul ventricular, se află în trunchiul fascicu-

Scanned with OKEN Scanner

lului His. Cum însă de obicei complexele sînt deformate, se pune problema dacă aceste deformări se datoresc numai originii heterotope a excitației sau dacă ele traduc leziuni miocardice. Electrocardiograma nu poate da un răspuns precis la această întrebare, căci este greu de afirmat dacă centrul idio-ventricular e situat într-o ramură sau dacă heterotopia se produce în fasciculul His, dar în cale el întîlnește un bloc de ramură.

Examenul electrocardiografic mai arată că disociația atrio-ventriculară constituie o tulburare fiziopatologică primordială și în alte forme de aritmie: în flutterul atrial, în fibrilația atrială blocată etc. Chiar și tahicardia paroxistică ventriculară este în fond tot o disociație atrio-ventriculară. Aci însă, heterotopia ventriculară este activă și numărul contracțiilor ventriculare depășește cu mult frecvența contracțiilor atriale.

Blocurile sino-atriale constituie o problemă pur electrocardiografică. Ele nici nu pot intra în discuție fără un examen grafic, fiind totdeauna confundate clinic cu o aritmie sinuzală sau cu o aritmie extrasistolică. Chiar și electrocardiografic, diagnosticul rămîne de obicei ipotetic și de altfel contestat de unii autori. De un mare ajutor ne poate fi în aceste cazuri proba de efort și proba cu atropină, recomandate de Zelenin și Foghelson. Atropina în doza de un miligram, injectată subcutanat, anihilează pînă într-o jumătate de oră componentele vagale și lasă să persiste doar pe cele miocardice. Efortul reduce de asemenea componentele vagale, dar accentuează pe cele miocardice. Probele trebuie practicate sub control electrocardiografic și sînt de asemenea indicate în unele forme de bloc atrio-ventricular pentru a elimina hipervagotonia.

Celelalte tulburări de conducere care nu modifică succesiunea normală a contracțiilor cardiace, neavînd nici o expresie clinică proprie, nu pot intra în discuție decît în urma unui examen electrocardiografic.

Tulburările de conducere intraatriale se traduc prin modificări morfologice ale *undei P* și *segmentului PQ*, așa cum se observă în unele afecțiuni în care miocardul atrial este afectat (leziuni mitrale, afecțiuni pulmonare cronice, unele ischemii atriale etc.).

Tulburările de conducere intraventriculară se traduc prin modificări morfologice ale complexului ventricular: fie de tip definit (de la tipul „deviere de axă patologică" pînă la tipul „bloc de ramură"), care traduc o tulburare de conducere unilaterală, fie de tip nedefinit (unele modificări primare *ST-T*, unele modificări izolate *QRS*), care traduc o tulburare de conducere difuză. În aceste titluri sînt cuprinse majoritatea modificărilor morfologice ale electrocardiogramei.

Scanned with OKEN Scanner

Capitolul al XVII-lea

UTILITATEA ELECTROCARDIOGRAMEI ÎN DIAGNOSTICUL LEZIUNILOR CARDIACE

Valoarea examenului electrocardiografic în diagnosticul cardiopatiilor este deseori greșit înțeleasă. Din electrocardiografia empirică s-a moștenit obiceiul ca, mînuind unele „clișee" electrocardiografice, să se facă un diagnostic rapid, după aspectul în conducerile standard. Această metodă poate reuși celor cu multă rutină, care au văzut multe „cazuri" similare. Pentru cei mai puțin experimentați însă, și pentru începători, necesită un mare efort de memorie și expune la erori grosolane.

Electrocardiograma este o metodă științifică, absolut obiectivă, din care orice empirism trebuie eliminat. Ea permite o analiză minuțioasă a proceselor fiziologice sau fiziopatologice din intimitatea miocardului. Pentru aceasta este necesar un proces de gîndire ale cărui etape obligatorii sînt:

1. o analiză grafică precisă comparativ cu datele normale standard;
2. interpretarea electrofiziologică a celor observate;
3. interpretarea fiziologică și anatomică a evenimentelor electrice; cînd ele apar viciate, trebuie stabilită corespondența lor fizio- și anatomopatologică;
4. interpretarea clinică a faptelor.

Primele trei etape pot fi străbătute în laborator: din aspectul graficei se culeg simptome care, cu ajutorul electrofiziologiei, capătă o semnificație fiziologică și un corespondent anatomic. Etapa cea mai dificilă este a patra, adică legătura cu clinica. Aci intervine un proces de sinteză, în care simptomele electrocardiografice, bine interpretate, sînt coroborate cu datele clinice și integrate cazului respectiv. A face un diagnostic anatomo-clinic precis (de exemplu:

Scanned with OKEN Scanner

miocardită) din laborator, a da unui caz o etichetă etiologică (de exemplu: insuficiență coronariană), este o eroare. Acest diagnostic revine numai clinicii. De aceea, este recomandabil ca orice clinician să fie familiarizat cu metoda electrocardiografică. Lui îi revine în ultimă instanță datoria de a face ca bolnavul să beneficieze de toate avantajele pe care le oferă examenul electric al inimii.

În practică, electrocardiograma dă oarecare indicații în privința *leziunilor endocardice și pericardice*. Dar utilitatea ei majoră se dovedește în aprecierea *leziunilor miocardice ventriculare* (al căror studiu este întrunit în partea a II-lea a lucrării: *modificările morfologice ale electroventriculogramei*). Expresia de „leziune" nu este perfect corespunzătoare, întrucît, de multe ori electrocardiograma a arătat modificări patologice în cazuri în care nu s-au evidențiat leziuni prin metodele anatomice. Acest fapt nu trebuie să ne surprindă, căci finețea analizei electrocardiografice permite să se pătrundă pînă în intimitatea proceselor metabolice din fibra miocardică. Astfel, pot fi decelate tulburări funcționale înainte de apariția modificărilor anatomice mai grosolane. Vom adopta deci expresia de „leziune", subînțelegînd prin aceasta, nu o modificare anatomică obligatorie, ci o simplă „determinare" miocardică.

Pentru analiza grafică ideală și pentru a fi siguri că nici un fenomen electrofiziologic nu scapă investigației, s-ar impune următoarele examene:

— trei conduceri standard și trei unipolare ale membrelor (respectiv conducerile planului frontal);

— seria celor șase precordiale, V1—V6 (respectiv conducerile din planul orizontal);

— vectodiagrama în cele trei planuri: frontal, sagital, orizontal;

— calcularea gradientului ventricular.

În practică însă, aproape în toate cazurile ne sînt suficiente cele trei conduceri standard și cîteva precordiale (minimum V2 și V5), ceea ce se poate obține cu orice aparat.

Credem că nu este inutil să reamintim ce importanță pot avea amănuntele pur tehnice (baterii încărcate, paraziți electrici etc.). Dacă aceste condiții tehnice nu sînt îndeplinite, electrocardiograma apare deformată de artefacte și este inutilizabilă.

LEZIUNILE MIOCARDULUI VENTRICULAR

Prima orientare pentru aprecierea miocardului ventricular ne-o va da *axa electrică a inimii*, adică *axa medie QRS* (axa medie a depolarizării ventriculare). Cunoscînd variațiile ei fiziologice, vom evita să acordăm importanță unor devieri de axă care sînt în

Scanned with OKEN Scanner

concordanță cu vîrsta sau cu constituția individului. Dimpotrivă, vom acorda atenția cuvenită unei discordanțe între tipul anatomic sau etatea individului și poziția axei lui electrice. De exemplu:

— la un adolescent, o deviere stîngă pune problema unei inimi mărite;

— la un vîrstnic, la un obez, o axă nedeviată la stînga este o situație neobișnuită, care trebuie să atragă atenția etc.

În concepția vectorială a electrocardiogramei, *axa T* (axa de repolarizare) prezintă aceeași importanță ca și *axa QRS*. Normal, axele trebuie să devieze concordant, adică atunci cînd *axa QRS* este deviată la stînga sau la dreapta, *axa T* trebuie să o urmeze. În asemenea cazuri, considerăm că devierea este simplă (tipurile de „poziție" stîng sau drept). În caz contrar, spunem că axele sînt dislocate. De exemplu: într-o deviere stîngă este normal ca *T* III să fie negativ (tip de „poziție") și este anormal ca *T* III să rămînă pozitiv (axă dislocată). O dislocare a axelor, oricare ar fi ea, permite să se afirme o modificare a configurației cardiace, fiind deci indiciul cert al unei „determinări" miocardice. Tipul de „poziție" stîng este extrem de frecvent și nu are prea mare valoare pentru diagnostic, căci poate fi datorit, atît unei schimbări de poziție a inimii (inima orizontalizată), cît și unei modificări de configurație (inimă cu ventriculul stîng mărit). Tipul de „poziție" drept este mai rar și are totdeauna o semnificație patologică dacă *axa QRS* depășește +90° spre dreapta.

În prezența unei electroventriculograme de aspect patologic, trebuie să căutăm ca primă orientare s-o încadrăm într-una din următoarele categorii:

1. *Modificări secundare ST-T*, cînd electroventriculograma este interesată în toate componentele ei, adică și în partea inițială *QRS* și în partea finală *ST-T*.

2. *Modificări primare ST-T*, cînd electroventriculograma este interesată predominant sau exclusiv în partea ei finală *ST-T*.

3. *Modificări izolate QRS*, cînd electroventriculograma este interesată predominant sau exclusiv în partea ei inițială *QRS*.

Deși modificările primare *ST-T* și modificările izolate *QRS* sînt independente unele de altele, ele pot să coexiste pe același grafic.

Modificările secundare *ST-T* sînt în general ușor de recunoscut chiar numai după aspectul în conducerile standard, prin deviația puternică a *axei QRS* și aspectul difazic al electroventriculogramei în **C I** și **C III**, adică așa-zisele aspecte de *„deviere patologică de axă"*. Cazurile lor extreme sînt *blocurile de ramură „tipice"*.

Din punct de vedere fizio- și anatomopatologic, aceste modificări corespund unei întîrzieri unilaterale a excitației, spre unul

sau celălalt ventricul. Dovada o vom căuta în conducerile precordiale, cercetînd apariția „negativității locale" asupra ventriculului drept și a celui stîng. Această întîrziere are loc în masa difuză a miocardului (prin hipertrofie ventriculară) sau într-o ramură. Cînd nu există întîrzierea negativității locale, este vorba probabil de o ușoară hipertrofie ventriculară. Cînd există o întîrziere, dar e moderată, hipertrofia ventriculară este indiscutabilă. Cînd întîrzierea este mare, tulburarea interesează cu certitudine și una din ramuri. Această gradație corespunde, pînă la un punct, și cu gradul de deformare a electroventriculogramei în conducerile standard.

Se poate spune că, în general, orice modificare secundară *ST-T* traduce — între altele — și o modificare a configurației cardiace.

Deformările moderate, așa-zisele deviații de tip patologic, rezultă de obicei din solicitarea hemodinamică a unui ventricul. Tipul stîng patologic se observă deci: în afecțiunile valvulare aortice, în stadiul inițial al bolii hipertensive, în aortite etc. Tipul drept patologic apare în afecțiunile mitrale, în afecțiuni congenitale ale inimii drepte, în afecțiunile arterei pulmonare și în hipertensiunile din mica circulație (pulmonarii cronici etc.). Este de remarcat că leziunile asociate, care determină o solicitare hemodinamică a ambilor ventriculi, pot prezenta multă vreme o electroventriculogramă de aspect normal. De exemplu mitro-aortici, boala Roger, canalul arterial persistent, pulmonarii cronici cu hipertensiune arterială etc.

Deformările mai accentuate, așa-zisele *preponderențe ventriculare* sînt dovada certă a unei hipertrofii ventriculare. Ele se observă în stadiile clinice mai avansate ale cazurilor de mai sus și apar de obicei atunci cînd ventriculul respectiv începe să dea și semne de oboseală. În prezența unor astfel de aspecte electrocardiografice se pune totdeauna și problema unei tulburări de irigație coronariană.

Insuficiența coronariană unilaterală, însă, nu poate fi afirmată atît timp cît nu apar modificările caracteristice, de tip ischemic, ale undei *T*.

Blocul de ramură fiind o consecință certă a unei leziuni septale, denotă totdeauna o stare patologică gravă.

Evoluția în timp a modificărilor secundare *ST-T* arată unele particularități interesante. În opoziție cu modificările primare, care sînt mult mai labile, cele secundare sînt absolut fixe: într-o perioadă de timp scurtă nu se notează nici o modificare a electroventriculogramei. Totuși, studiate pe perioade mai lungi, se observă evoluția și trecerea de la un tip la altul, fără însă a se

Scanned with OKEN Scanner

putea stabili vreo regulă. Uneori, trecerea se face relativ repede în cîteva luni, alteori durează ani de zile pînă la instalarea tipului „preponderență" deși clinic se observase mai de mult hipertrofia ventriculară. Unele cazuri care au trecut încet de la devierea simplă la devierea de tip patologic, își accelerează apoi evoluția și ajung repede la tipul „proponderență" sau chiar la tipul „bloc de ramură". Aceste cazuri coincid deseori cu semne clinice de tulburări coronariene.

O problemă care se pune de multe ori în practică este aceea a cazurilor la limită între devierea simplă și cea de tip patologic. Ne vom orienta după următoarele date electrocardiografice:

— durata mare a *undei QRS*, tendința la opoziție a lui *ST-T* față de *QRS* în standard și precordiale, negativitatea locală cu tendință la întîrziere asupra unui ventricul, pledează în favoarea tipului patologic, pe cînd absența lor orientează spre o deviere simplă (tip de poziție);

— construirea *axelor QRS* și *T* arată dacă devierea lor este concordantă (unghiurile αQRS și αT au valori apropiate) sau dacă ele sînt dislocate. Știm că devierile simple se produc fără dislocare între *axa QRS* și *axa T*;

— date suplimentare mai precise se pot obține prin studiul vectogramei și prin calcularea gradientului ventricular.

Corelația semnelor electrocardiografice cu acelea de insuficiență cardiacă prezintă unele particularități interesante și unele aspecte paradoxale. Uneori, o deviere simplă de axă arată primele elemente de tip patologic o dată cu prima decompensare, în legătură cu dilatarea cavității ventriculare. Alteori, modificările secundare care existau dispar cu ocazia decompensării. Aceasta se poate produce în cazul unui tip stîng patologic (insuficiență aortică, de exemplu), cînd apare insuficiența cardiacă congestivă. Din cauza dilatării inimii drepte, semnele electrocardiografice de tip stîng se pot anula și aparent electrocardiograma se ameliorează tocmai atunci cînd fenomenele clinice și radiologice indică o agravare. Aceste modificări paradoxale ale electrocardiogramei trebuie cunoscute, pentru a li se da o interpretare justă, legată de manifestările clinice.

Blocurile de ramură, care, din cauza caracterelor grafice ale unor tipuri, au fost incluse în acest capitol, formează de fapt o entitate aparte. Din punct de vedere grafic, *blocul stîng „tipic"* este destul de frecvent (40%), pe cînd blocul drept „tipic" este foarte rar (5%). În schimb însă, există un bloc drept, așa-zisul *bloc Wilson*, care este cel mai frecvent dintre toate (55%), așa că pe o statistică globală, blocurile de ramură drepte apar mai frecvente decît cele stîngi. Precizarea tipului grafic și anatomic

Scanned with OKEN Scanner

nu are de altfel prea mare importanță și nu modifică considerațiile etiologice și prognostice. Asupra etiologiei ne orientează vîrsta. La copil și la tineri, trebuie să se pună problema unei afecțiuni congenitale, cu sau fără defect septal. Unele blocuri intermitente și reversibile au fost descrise în cursul miocarditelor acute. În genere însă, la vîrstnici este vorba de o leziune definitivă, legată de o scleroză coronariană și deseori chiar o sechelă de infarct miocardic. Reamintim că blocul de ramură nu are nici o manifestare clinică proprie și că numai examenul electrocardiografic atrage atenția aspura acestei stări de leziune miocardică avansată. Într-adevăr, blocul de ramură este un indiciu de mare gravitate, cu o mortalitate ridicată chiar în primul an; supraviețuirea depășește rareori 5 ani. Unele elemente grafice arată o gravitate excepțională: *QRS* foarte lărgit (0,15—0,20 s), *QRS* de voltaj redus (aspectul bloc de „arborizație").

Pentru a evita unele erori regretabile, este cazul să amintim aci că există un sindrom electrocardiografic comparabil cu blocul de ramură, care are însă cu totul altă semnificație și deci nu comportă același prognostic. Este *sindromul Wolff-Parkinson-White* (*W-P-W*) care, deși are electroventriculograme cu aspect de bloc de ramură, se poate recunoaște lesne după *scurtarea pronunțată a intervalului P—Q*; între *unda P* și debutul *QRS* nu există nici un segment izoelectric și *unda P* se continuă imediat cu prima undă rapidă a *complexului QRS*.

Modificările primare *ST-T* sînt mai greu de recunoscut și de definit decît modificările secundare *ST-T*. Sub această denumire se descriu alterări *ST-T* care se produc independent de aspectul *QRS*. Ele sînt multiple și variate, greu de sistematizat. Cum nu le putem găsi o definiție atotcuprinzătoare, am fi tentați să spunem că acolo unde există alterații *ST-T*, dacă analiza arată că nu sînt secundare, le vom considera primare.

În afară de caracterele lor grafice, o trăsătură esențială este instabilitatea modificărilor primare *ST-T*: de la o zi la alta (sau într-un scurt interval de timp), aspectul poate să se modifice și uneori se observă chiar un ciclu evolutiv. Această labilitate a *segmentului ST* și a *undei T* este caracteristică modificărilor primare și se explică prin substratul lor anatomo-fiziologic și prin etiologia lor.

Ceea ce am spus mai sus relativ la termenul de „leziune" se aplică mai ales modificărilor primare *ST-T*. „Leziune" în sensul anatomic nu există totdeauna, ci doar „determinări" miocardice, care pot evolua în ambele sensuri: pînă la restabilirea completă și dispariția semnelor electrocardiografice sau pînă la constituirea leziunilor anatomice și apariția de alterări electrocardio-

Scanned with OKEN Scanner

grafice mai grave și definitive. Iată una din explicațiile labilității modificărilor primare *ST-T*.

Din punct de vedere fiziopatologic se admite că modificările primare *ST-T* rezultă dintr-o viciere a procesului de excitație în miocardul contractil. Excitația parcurge normal căile de conducere, dar în masa difuză a miocardului contractil întîlnește leziuni, ceea ce duce la o modificare în intensitatea sau (și) în durata excitației. Din aceste motive, modificările electrocardiografice privesc stadiul de repolarizare *ST-T*. Alte teorii admit apariția unor „curenți de leziune" care influențează aspectul grafic al segmentului *ST*.

Din punct de vedere etiologic și clinic găsim un mare număr de afecțiuni capabile să influențeze miocardul contractil: cauze infecțioase sau infecto-alergice, toxice, dismetabolice, disendocrine și avitaminotice, și mai ales anoxiile miocardice care ocupă un loc așa de important în etiologia modificărilor primare *ST-T*.

Deși în problema modificărilor primare *ST-T* există încă multe necunoscute și date ipotetice, se admite că anumitor tipuri de modificări grafice le corespund anumite forme anatomo-clinice de leziuni miocardice. De aceea, printr-o simplificare extremă, am divizat modificările primare *ST-T* în trei tipuri fundamentale, pe care le-am numit A, B, C, pentru înlesnirea expunerii.

Le vom analiza pe rînd, arătînd caracterele lor grafice esențiale și corespondența lor anatomo-clinică.

Tipul A prezintă *ST* subdenivelat urmat de *T* preterminal, negativ asimetric. Modificările sînt concordante, deci prezente în toate conducerile standard și precordiale, foarte bine exprimate în **C II**. Analiza și interpretarea electrofiziologică arată că astfel de modificări concordante corespund unor *leziuni miocardice difuze*, care interesează zonele mai fragile — *subendocardice* — ale miocardului. Etiologic, trebuie să admitem în aceste cazuri, cauze care interesează miocardul în totalitatea lui: miocardite infecțioase și infecto-alergice, cauze toxice, procese miocardice difuze dismetabolice, disendocrine, anemice etc. Problema leziunilor miocardice de natură ischemică se poate pune în prezența tipului A? Chestiunea este încă foarte discutată. Dacă admitem că ischemia difuză interesează mai ales straturile profunde subendocardice, ipoteza ar fi justificabilă electrofiziologic. S-ar cere însă pentru aceasta ca unda *T* să tindă la opoziție față de *ST* și să dobîndească un aspect simetric-ascuțit, așa-zisul aspect „ischemic" (fig. 117 și 132). Ipoteza ischemiei este ridicată de obicei în cazurile care arată o accentuare a deformărilor *ST-T*

Scanned with OKEN Scanner

în C I sau în C III. Aceste abateri de la concordanța perfectă a modificărilor *ST-T* este atribuită unei lateralizări spre stînga sau spre dreapta a leziunilor miocardice. Dintre cauzele etiologice amintite mai sus, nici una nu poate justifica această lateralizare, cu excepția unei cauze vasculare. Se poate concepe o ischemie difuză unilaterală, fie a ventriculului stîng, fie a celui drept, prin stenoza coronarei respective. Ne întîlnim aci cu vechea și mult dezbătuta problemă a insuficienței corariene stîngi și drepte și a diagnosticului lor electrocardiografic. Citățm după Foghelson concluziile în această problemă: „Nu se poate considera ca definitiv clarificată problema posibilității de a preciza, pe baza deplasării *ST* în diferite derivații, în care ventricul este localizat procesul patologic. Materialul clinic acumulat indică însă că în majoritatea cazurilor în care predomină leziunile ventriculare stîngi, *segmentul ST* este subdenivelat în **C I**, iar în cazurile unde predomină leziunile ventriculare drepte, *segmentul ST* este subdenivelat în **C III**". „...lezarea miocardului contractil care produce subdenivelarea *segmentului ST* poate fi provocată, nu numai de insuficiența coronariană, ci și de alți factori". „Nu se poate să diagnosticăm insuficiența coronariană — așa cum, din păcate, se face deseori — pe baza denivelării *ST*". În practică deci, ne vom mulțumi în aceste cazuri cu diagnosticul mai general de „leziuni difuze unilaterale stîngi sau drepte". Urmează ca examenul clinic să decidă dacă ele sînt coronariene sau nu. Proba de efort, care a fost propusă ca mijloc ajutător de investigație, este din ce în ce mai abandonată de clinicieni. Pentru a fi concludentă, se cere un efort destul de mare (cîteva etaje de urcat în fugă!). Deși poate da unele indicații prin accentuarea deformărilor *ST-T*, nu este recomandabilă acolo unde se bănuiește o insuficiență coronariană, căci comportă riscul unei crize de angor, și chiar pericolul unor accidente mai grave. Sînt citate cazuri de moarte subită, provocate de asemenea manevre. Proba de efort va fi deci utilizată numai ca o probă cu caracter negativ în cazurile în care se bănuiește că nu există leziuni coronariene. În concluzie, din tipurile A ale modificărilor primare *ST—T* reținem: o varietate, în care alterațiile perfect concordante sînt urmarea unor procese miocardice difuze (miocardite, miocardii, miocardoze); două subvarietăți, în care alterațiile sînt discordante din cauza lateralizării procesului patologic spre un ventricul (lateralizarea poate fi atribuită, fie etiologiei coronare a procesului miocardic, fie faptului că boala a survenit pe o inimă modificată anterior printr-o solicitare hemodinamică; de exemplu: hipertiroidism la un hipertensiv, anemie la un pulmonar cronic etc.). În ultimă instanță numai clinica poate să decidă diagnosticul.

Scanned with OKEN Scanner

Tipul B este mult mai bine precizat, atît prin aspectele sale grafice, cît și prin caracterele sale evolutive. Nu este cazul să refacem aci o descriere amănunțită dar vom aminti că ceea ce le caracterizează în conducerile standard este o discordanță totală a modificărilor *ST-T* (discordanță între **CI** și **CIII**, discordanță în fiecare conducere între *ST* și *T*), precum și apariția unui *T* ascuțit, simetric („*T* coronarian"). În precordiale, după caz, aceleași modificări *ST-T* sau aspecte normale. Analiza și interpretarea electrofiziologică arată că astfel de modificări cu dublă discordanță corespund unor *leziuni miocardice strict localizate* leziuni „în focar"), așa cum se produc în infarctul miocardic. Acesta este substratul anatomo-clinic obișnuit al tipurilor B, ceea ce explică ciclul evolutiv al semnelor electrocardiografice, în raport cu fenomenele progresive și regresive de ischemie și de leziune.

Cînd apare și necroza miocardică, la modificările primare *ST-T* se adaugă deformări *QRS* cu apariția *undelor Q* în diverse unipolare. După gruparea acestor numeroase semne electrocardiografice în diversele conduceri, se poate face un diagnostic topografic destul de precis al infarctului. După aspectul evolutiv se poate face un diagnostic aproximativ al stadiului în care se găsește din punct de vedere anatomic. În unele cazuri se poate urmări chiar și evoluția semnelor electrocardiografice, de la aspectul de „leziune difuză unilaterală", care însoțește o stare clinică de „preinfarct", pînă la constituirea semnelor de „leziune localizată", care apar o dată cu sindromul clinic al infarctului. Toate aceste date sînt bine studiate și cunoscute. Trebuie însă să atragem atenția asupra unui fapt mai puțin cunoscut: modificările primare *ST-T* de tip B nu sînt patognomonice pentru infarctul miocardic; aceleași modificări electrocardiografice pot rezulta și în alte cazuri de leziune miocardică localizată (leziune „în focar"). De exemplu: tumori cardiace (primitive sau metastatice), abces miocardic, traumatism recent cu sufuziune sanguină localizată, sechele de traumatism prin armă albă sau împușcătură, intervenții chirurgicale pe inimă etc. Aceste eventualități, deși rare, trebuie cunoscute, căci ele comportă un prognostic diferit, legat de etiologia fiecărui caz în parte. Cele cîteva exemple de mai sus ilustrează încă o dată faptul că examenul electrocardiografic, care permite diagnostice anatomo-fiziologice de o precizie uimitoare, nu are o valoare prea mare în ceea ce privește diagnosticul etiologic. Indiferent de cauza care afectează miocardul, expresia semnelor electrocardiografice poate fi identică. Examenul electrocardiografic izolat rămîne steril; el nu-și capătă deplina valoare decît integrat în examenul clinic al bolnavului.

Scanned with OKEN Scanner

Tipul C este cel mai rar dintre modificările primare *ST-T*. Se caracterizează prin concordanța alterațiilor *ST-T* și printr-o evoluție ciclică. În stadiul precoce (acut) *ST* supradenivelat, concordant în toate conducerile. În stadiul evoluat (cronic), *ST* redevine izoelectric, dar *T* a devenit „ascuțit-simetric" și negativ, concordant în toate conducerile. Analiza și interpretarea electrofiziologică arată că astfel de modificări concordante corespund unor *leziuni miocardice difuze* ale straturilor superficiale — *subepicardice* — așa cum se produc în pericardite. La un examen superficial, tipul C ar putea fi confundat cu tipul B, fie din cauza supradenivelării *ST* din stadiul acut, fie din cauza caracterului „simetric-ascuțit" al *undei T* din stadiul cronic. Cere deci o analiză și o interpretare electrofiziologică justă, pentru a se evita eroarea de diagnostic cu infarctul miocardic, cu atît mai mult cu cît uneori și simptomele clinice (durerile pericardice, starea de șoc din pericardite, febra etc.) pretează la confuzie. Semnul cel mai sigur va fi *concordanța* semnelor electrocardiografice în toate conducerile și *absența undei Q*.

Cu aceasta am încheiat capitolul modificărilor primare *ST-T*, dar, bineînțeles, nu am epuizat acest vast subiect. Printr-o schematizare extremă în trei tipuri electrocardiografice fundamentale am încercat să realizăm o apropiere între tipul electrocardiografic și tipul anatomo-clinic. Celor trei tipuri electrocardiografice le corespund tipurile anatomice fundamentale: a) leziuni miocardice difuze subendocardice; b) leziuni miocardice localizate; c) leziuni miocardice difuze subepicardice. Aceste fapte, în parte cunoscute din electrocardiografia empirică, și-au găsit acum o explicație electrofiziologică ce ușurează mult înțelegerea și reținerea lor. Concordanța sau discordanța alterațiilor *ST-T*, trebuie mereu avută în vedere, căci ne dă indicații imediate dacă procesul miocardic este difuz sau localizat. Leziunile difuze dau loc la modificări concordante. Discordanța apare cînd leziunea se lateralizează sau se localizează.

Existența unor modificări primare *ST-T* arată cu certitudine o „determinare" miocardică, dar nu indică neapărat o leziune anatomică grosolană. De aceea, ele sînt în parte reversibile și uneori pot dispărea fără urmă (mai ales cele care indică determinări difuze). Lateralizarea și în special localizarea arată un stadiu mai avansat, de obicei cu modificări *ST-T* persistente sau definitive.

Constituirea unor leziuni anatomice grosolane atrage obligatoriu și alterații definitive ale *complexului QRS*.

Modificările izolate *QRS* traduc leziuni miocardice grave, astfel că mai totdeauna complexele ventriculare prezintă și

Scanned with OKEN Scanner

alterații *ST-T*. Așadar, termenul modificări „izolate" *QRS* — după cum am mai arătat — nu înseamnă în nici un caz că partea finală a ventriculogramei este normală, ci numai că modificările *ST-T*, cînd există, sînt modificări primare, și nu secundare.

Analiza modificărilor *QRS* cere o atenție deosebită; aspecte asemănătoare există în cazuri banale sau în leziuni miocardice grave. În general, se observă o tendință exagerată de a descrie „crestături" sau „îngroșări" ale *undelor QRS* și de a le considerea ca semne de leziune miocardică. Putem enunța ca o regulă: *dacă durata QRS se menține în limitele normale și dacă electrocardiograma în general are un aspect normal, aceste mici anomalii nu au o semnificație patologică și trebuie trecute cu vederea*. De altfel, este recomandabil ca totdeauna să se cerceteze cu atenție segmentele izoelectrice, pentru a controla dacă graficul nu este parazitat (curent alternativ etc.).

Unele anomalii *QRS* se rezumă la mici unde suplimentare sau la crestături-îngroșări de la începutul sau sfîrșitul *QRS*. Ele nu reprezintă decît variații în desfășurarea sau poziția spațială a buclei vectoriale *QRS* și nu au nici o semnificație patologică. Cînd însă crestătura (sau îngroșarea) interesează vîrful unei unde mari (*R* sau *S*), ea trebuie interpretată cu o deosebită atenție: în conducerile standard se consideră patologică în **C II**; în precordiale se consideră patologică în orice poziție. De altfel, coincide cu o creștere spre valorile maxime (sau chiar peste) a duratei *QRS* și se explică printr-o tulburare de conducere intraventriculară.

Leziuni miocardice mai grave produc alterații importante ale *complexului QRS*.

Reamintim *blocurile de ramură* pe care, din cauza modificărilor secundare *ST-T*, le-am încadrat în altă parte. Aci trebuie însă să semnalăm „blocurile de arborizație", care sînt de un prognostic foarte sever.

Izodifazismul este o anomalie mai rară, care constă într-un aspect *RS* izodifazic în toate conducerile standard. Se observă în unele infarcte, dar mai ales în unele cazuri de dilatație cardiacă foarte mare.

Problema *undei Q* în standard și precordiale a fost bine studiată și se cunoaște valoarea ei în diagnosticul infarctului miocardic.

Reamintim aci numai că o *undă Q* III se observă adesea în cazurile de poziție ridicată a diafragmei la oameni sănătoși. Înregistrarea electrocardiogramei în timpul unor mișcări respiratorii ample arată aci variații importante ale complexului *QRS* III, ceea ce permite diferențierea de o *undă Q* III patologică.

Scanned with OKEN Scanner

Complexe *QRS în formă de M sau de W* au fost descrise în unele tipuri de infarct miocardic. Asemenea aspecte nu pot fi luate în considerație dacă există numai în **C III** și constituie singura anomalie. Foarte des o electrocardiogramă normală arată în **C III** un *QRS* polifazic și de voltaj redus, explicabil prin poziția culcată a axei electrice.

Se recomandă de asemenea cea mai mare prudență în aprecierea unui *voltaj QRS redus* în standard. Și aci, dacă în rest electrocardiograma este normală și mai ales dacă în precordiale *QRS* are un aspect normal, nu poate fi vorba decît de o anomalie de poziție spațială a buclei vectoriale *QRS*, care se proiectează perpendicular pe planul frontal.

În general, anomaliile *QRS* sînt ușor de studiat și au fost bine lămurite cu ajutorul vectocardiografiei. În problema modificărilor secundare sau primare *ST-T* care urmează după deformările *QRS*, pe lîngă caracterele grafice cunoscute, un mare folos îl aduce și calcularea gradientului ventricular.

LEZIUNILE ENDOCARDICE

Acestea nu pot avea o expresie electrocardiografică decît în măsura în care procesul patologic interesează miocardul (miocardite) sau în măsura în care solicitări hemodinamice viciate produc modificări ale configurației cardiace (hipertrofii sau dilatări ale cavităților). În primul caz apar modificări primare *ST-T*: în celelalte cazuri se observă mai ales modificări secundare *ST-T*.

În *endocarditele acute* (reumatismale sau altele), fiind interesate și straturile profunde ale miocardului, apar foarte precoce subdenivelări concordante *ST* și *unde T* negative în toate conducerile (modificări primare de tip A). Aceste semne evoluează apoi mai mult sau mai puțin paralel cu gravitatea cazului: uneori persistă indefinit, dovedind alterații miocardice cronice; alteori retrocedează și dispar complet o dată cu stingerea procesului acut.

În fazele consecutive ale leziunilor endocardice, în *afecțiunile valvulare cronice*, chiar fără tendință evolutivă, apar progresiv modificări ale configurației cardiace. Se produc deci devieri de axă, la început simple, apoi cu dislocare a *axei T*. Într-un stadiu mai avansat, cînd se manifestă și hipertrofia miocardică, apar și modificările secundare *ST-T*. După tipul de leziune valvulară, vom găsi: la aortici, deviere stîngă, apoi tipuri stîngi patologice pînă la aspectul de „preponderență stîngă"; la mitrali, o evoluție comparabilă, cu tipuri drepte. Evoluția semnelor electrocardiografice poate da indicații asupra gravității cazului: uneori, trecerea de la un tip la altul se face foarte încet, durează ani, chiar zeci de ani,

Scanned with OKEN Scanner

pînă se ajunge la tipuri patologice; alteori, trecerea se face mult mai repede, în care caz se observă și transformări ale modificărilor secundare *ST-T* în modificări primare, în legătură cu leziuni miocardice evolutive (tipuri A lateralizate, cu discordanță între C I și C III).

Atragem atenția că în *endocardita lentă*, semnele electrocardiografice nu diferă de cele expuse mai sus, așa că electrocardiograma nu poate fi de folos pentru diagnosticul acestei afecțiuni.

Un semn a cărui valoare a fost exagerată este modificarea undei *P* la mitrali. Așa-zisul „*P* mitral", care apare amplu și deformat în C I și C II, se observă inconstant în practică. În nici un caz, absența lui nu trebuie să influențeze diagnosticul. Prezența unui „*P* mitral" sugerează o dilatare mare atrială, care uneori se confirmă radiologic, alteori însă nu.

LEZIUNILE PERICARDICE

Acestea produc modificări electrocardiografice în următoarele circumstanțe: 1) cînd leziunea epicardică interesează și straturile miocardice superficiale adiacente; 2) cînd existența unui revărsat abundent duce la pierderi de potențial electric; 3) cînd procesele cicatriceale pericardice afectează miocardul și nutriția lui.

1. Leziunile miocardice superficiale care însoțesc unele pericardite acute determină modificări primare *ST-T* caracterizate prin aspectul lor concordant (tip C) și printr-o evoluție ciclică cu trei stadii: a) stadiul precoce (acut), în care *ST* se prezintă supradenivelat concordant în toate conducerile, urmat de *T* pozitiv, concordant; b) stadiul intermediar, după vreo trei săptămîni, în care timp denivelarea *ST* se atenuează pînă ajunge la linia izoelectrică, și concomitent *unda T* se turtește devenind și ea izoelectrică; c) stadiul tardiv (rezidual) cu *T* negativat, de aspect ascuțit-simetric, dar concordant în toate conducerile standard și precordiale (fig. 121, 133, 141, 142). Bineînțeles, evoluția nu urmează obligatoriu toate stadiile. În raport cu gravitatea sau cu persistența leziunilor miocardice, uneori nu este realizat decît stadiul intermediar cu revenire la normal, alteori se ajunge la stadiul rezidual cu remanență indefinită a unui *T* negativ, simetric-ascuțit, concordant. Prin caracterele grafice din stadiul acut, aceste semne electrocardiografice pretează la confuzie cu semnele electrocardiografice ale infarctului. Eroarea este cu atît mai explicabilă, cu cît și semnele clinice sînt asemănătoare: durerile precordiale, starea de șoc, febra etc., în pericardite și frecătura pericardică în infarct. Analiza grafică arată însă

Scanned with OKEN Scanner

în pericardite modificări *ST-T* concordante și lipsa oricărei modificări *QRS* (lipsește *Q*!).

2. Prezența lichidului în jurul miocardului are ca efect scurt-circuitări electrice, așa că o bună parte din potențialele electrice dezvoltate în inimă nu ajung la suprafața corpului. Consecutiv, voltajul tuturor undelor electrocardiografice va fi redus. Acest fenomen se observă mai ales cînd sînt revărsate abundente, dar nu este obligatoriu. O electrocardiogramă cu voltaj normal nu permite în nici un caz să se excludă diagnosticul de pericardită exsudativă. Invers, un voltaj redus nu înseamnă neapărat lichid în pericard. În problema voltajelor joase atragem atenția asupra cîtorva detalii de interes practic; verificarea etalonării aparatului, controlul voltajului în precordiale, eventual înregistrarea vectodiagramei spațiale în cele trei planuri.

3. Cicatrizarea proceselor pericardice (pericardita adezivă, simfiza) poate să producă compresiuni asupra diverselor regiuni miocardice. Afectarea miocardului atrial se traduce prin modificări ale *undei P*, sau chiar prin apariția unui flutter sau unei fibrilații atriale. Afectarea miocardului ventricular și compresiunea unor vase coronare pot avea drept consecință tulburări miocardice ischemice sau degenerative, cu semnele electrocardiografice corespunzătoare.

Reamintim o probă clasică pentru diagnosticul simfizei pericardice. Dacă se înregistrează electrocardiograma în decubit lateral drept și apoi în decubit stîng, se observă în mod normal o deviere a *axei QRS* provocată de schimbarea de poziție a inimii. Cînd inima este fixată de aderențe, această modificare de axă nu se mai produce și electrocardiograma are același aspect, indiferent de poziția bolnavului în timpul înregistrării.

În concluzie, se poate spune că electrocardiograma dă multe elemente pentru diagnosticul cardiopatiilor, mai ales prin modificările morfologice ale electroventriculogramei. Este însă bine să reamintim că și anumite modificări cronologice sugerează leziuni miocardice. Astfel aritmia sinuzală la vîrstnici, extrasistolele atriale, frecvente, și cu atît mai mult flutterul sau fibrilația atrială, extrasistolele ventriculare polimorfe, și cu atît mai mult tahicardia ventriculară, tulburările de conducere de orice grad, dacă nu sînt „neurogene".

De altfel, tulburările de conducere par să fie pe primul plan în geneza alterațiilor electrocardiografice. Cele intraventriculare se traduc prin modificările morfologice ale electroventriculogramei: modificări secundare *ST-T* în caz de întîrziere unilaterală, modificări primare *ST-T* sau (și) modificări *QRS* în caz de tulburări de conducere difuze. Prin aceasta am enumerat majoritatea

Scanned with OKEN Scanner

modificărilor morfologice ale electroventriculogramei. Se observă deci că în fond ele se reduc la o tulburare a funcției de conducere. În felul acesta se restabilește concepția unitară a electrocardiogramei, care numai din motive analitice este de obicei scindată în modificări „cronologice" și modificări „morfologice". Electrocardiograma este un tot unitar, care exprimă grafic activitatea cardiacă. Ea reflectă cu o perfectă fidelitate punctul de plecare al excitației și felul în care excitația se transmite, producînd depolarizarea și repolarizarea musculară. Atunci cînd există leziuni miocardice, transmiterea excitației este viciată, depolarizarea sau (și) repolarizarea nu se face în condițiile obișnuite, de unde rezultă modificările morfologice ale electrocardiogramei.

Scanned with OKEN Scanner

Capitolul al XVIII-lea

UTILITATEA ELECTROCARDIOGRAMEI ÎN DIAGNOSTICUL INSUFICIENȚEI CARDIACE

Electrocardiograma nu contribuie mult la diagnosticul insuficienței cardiace. Este o mare greșeală să se aprecieze „puterea" sau „slăbiciunea" contracțiilor după „mărimea" sau „micimea" undelor electrocardiografice. Prin însăși explicația lor electrofiziologică, undele electrocardiografice nu au nici un raport cu intensitatea sau cu eficiența contracției. Experimental au fost înregistrate unde electrocardiografice chiar pe o inimă oprită. Din clinică se cunosc extrasistolele „pe gol" absolut ineficiente care dau complexe electrice de voltaj foarte mare. Din practică se știe că o tulburare gravă a funcției contractile, cum este alternanța inimii, rămîne de obicei fără nici un corespondent electrocardiografic. *Insuficiența cardiacă nu are nici o expresie electrocardiografică directă.* Indirect însă, anumite modificări evolutive ale semnelor electrocardiografice pot da unele indicații înainte de apariția semnelor clinice de insuficiență cardiacă. Pentru aceasta însă nu se poate stabili nici o expunere sistematică. Fiecare caz trebuie judecat în parte, după modificările evolutive constatate. Explicația lor electrofiziologică și legătura cu clinica prin intermediul modificărilor anatomo- și fiziopatologice pe care le sugerează, va fi baza logică a deducțiilor noastre. Astfel, de exemplu: modificări secundare *ST-T* cu trecere rapidă de la un tip la altul (de la deviație simplă la deviație de tip patologic) sugerînd dilatarea cavității ventriculare respective indică probabil apropierea insuficienței ventriculare. Aci trebuie semnalate unele aspecte paradoxale: uneori tipul patologic stîng își atenuează deformările electrocardiografice o dată cu instalarea insuficienței cardiace totale (din cauza dilatării cavităților drepte); la un examen

Scanned with OKEN Scanner

electrocardiografic s-ar putea crede că s-a produs o ameliorare a stării miocardului, cînd în realitate clinica și radiologia arată agravarea cazului.

În general se poate considera că modificările evolutive ale tipurilor stîngi sau drepte dau indicații mai numeroase și mai utile decît modificările primare *ST-T*. Acestea arată uneori un paralelism cu stadiile compensării și decompensării cardiace, alteori însă nu par de loc influențate de apariția insuficienței cardiace.

Termenul clinic de insuficiență cardiacă este prea general și cuprinde prea multe componente anatomice și fiziologice pentru a le putea scinda și analiza pe fiecare în parte prin metoda electrocardiografică. În fiecare caz în parte se suprapun diverse mecanisme anatomo- și fiziopatologice, care produc desigur multiple modificări electrocardiografice. Tocmai această multiplicitate le răpește orice caracter specific, căci la înregistrarea grafică ajunge doar o rezultantă care rezumă toate evenimentele electrice simultane din fiecare moment al revoluției cardiace.

De altfel, în geneza modificărilor electrocardiografice din cursul insuficienței cardiace trebuie să se țină seama și de *influențele pe care le exercită digitala asupra electrocardiogramei*. Nu este cazul aci să revenim asupra tuturor acestor amănunte; blocaje de orice grad, extrasistole bigeminate, poligeminismul, fibrilația atrială etc. sînt adesea consecința unei intoxicații digitalice accidentale sau terapeutice. În problema pe care o discutăm ne interesează mai ales modificările morfologice ale electroventriculogramei. Cele mai caracteristice sînt modificările primare de tip A care evoluează paralel cu digitalizarea. Dar ele sînt departe de a fi constante. Uneori apar după doze mici, alteori lipsesc chiar după doze mari. Prezența lor nu permite să se aprecieze gradul de cumulare, iar absența lor nu permite să se conchidă asupra ineficacității tratamentului. Unii autori le consideră drept fenomene de însoțire și nu le acordă nici o atenție. În practică însă, la o primă examinare, trebuie să știm și să notăm pe electrocardiogramă dacă bolnavul a fost digitalizat. În cazurile dubioase vom aștepta cîteva zile, pentru ca după eliminarea digitalei cumulate, să repetăm electrocardiograma și să vedem ce persistă din modificările *ST-T* constatate. De asemenea, în cazurile care necesită doze mari de digitală, mai ales la coronarieni, se impune oarecare prudență cînd electrocardiograma arată apariția sau accentuarea modificărilor *ST-T*. Unii autori recomandă ca în asemenea cazuri, la tratamentul digitalic în mod sistematic să se asocieze vasodilatatoare coronariene.

Scanned with OKEN Scanner

Oarecare progrese în domeniul studiului insuficienței cardiace cu ajutorul electrocardiografului, au fost realizate prin înregistrări simultane de electrocardiograme, fonocardiograme și mecanograme. Comparația dintre durata sistolei electrice (durata $Q—T$) și durata sistolei mecanice (distanța dintre zgomotul I și zgomotul al II-lea pe fonocardiogramă) a evidențiat în unele cazuri o scurtare relativă a sistolei mecanice față de durata crescută a sistolei electrice (fig. 190). Această discordanță a fost atribuită unei diminuări a forței de contracție a fibrelor miocardice și trebuie deci considerată ca un semn de insuficiență cardiacă.

Înregistrarea simultană a electrocardiogramei și a două sfigmograme (fig. 22 și 23) permite să se calculeze (după diverse formule) debitul cardiac, ceea ce aduce un aport substanțial la studiul insuficienței circulatorii.

Aceste metode necesită însă electrocardiografe perfecționate, cu înscrieri simultane, fiind deocamdată rezervate laboratoarelor de cercetări fiziologice bine utilate și nu au intrat încă în uzul clinic curent.

Observăm de altfel că ele sînt metode indirecte, bazate pe comparația dintre durata fenomenelor electrice și a celor mecanice.

Așadar, nu este vorba de modificări electrocardiografice propriu-zise care să evidențieze insuficiența cardiacă.

Ceea ce am afirmat la începutul capitolului rămîne valabil: *electrocardiograma nu este de mare folos în diagnosticul insuficienței cardiace.*

Scanned with OKEN Scanner

Capitolul al XIX-lea

UTILITATEA ELECTROCARDIOGRAMEI ÎN DIAGNOSTICUL ETIOLOGIC

Nenumărate cauze își exercită influența asupra electrocardiogramei, unele printr-o acțiune directă asupra fibrei miocardice, altele indirect, pe cale nervoasă. Modificările electrocardiografice se datoresc unei tulburări a funcțiilor miocardice (în special conductibilitatea sau (și) automatismul) și se manifestă prin: modificări cronologice, modificări morfologice sau ambele. Dintre aceste modificări, unele sînt la limita fiziologică, altele sînt net patologice. Dar indiferent de cauza care le produce, aceleași alterații ale funcției miocardice se vor traduce prin aceleași modificări electrocardiografice. Semnele electrocardiografice nu au nici o specificitate etiologică. Ele traduc numai o modificare în distribuirea sarcinilor electrice, indiferent de cauza care tulbură electrofiziologia normală a miocardului.

Condițiile de apariție a modificărilor electrocardiografice permit totuși, în numeroase cazuri, să se facă o legătură de la cauză la efect (adică de la starea patologică la modificările electrocardiografice) și astfel semnele electrocardiografice să dobîndească o mare valoare în sprijinul diagnosticului etiologic.

Să luăm cîteva exemple:

a) Un bloc gradul I (*P*—*Q* alungit), care apare în cursul unei stări infecțioase acute, orientează spre diagnosticul de miocardită acută, adică înspre una din bolile care afectează în special inima (de exemplu: reumatismul cardiac).

b) Modificări primare *ST-T* care coincid cu crize stenocardice pot fi considerate de natură ischemică și deci orientează diagnosticul către o afecțiune coronariană.

Dar chiar și în aceste cazuri, valoarea de diagnostic este doar prezumtivă, căci numeroase alte cauze pot provoca exact

Scanned with OKEN Scanner

aceleași modificări electrocardiografice. Cercetările acad. Bîkov asupra corelațiilor dintre scoarță și organele interne, precum și numeroase alte cercetări sovietice, au demonstrat că modificările electrocardiografice pot fi obținute prin intermediul reflexelor condiționate. Aceste cercetări, încă în curs, aruncă o lumină nouă asupra fiziopatologiei cardiace și întăresc cele afirmate mai sus despre nespecificitatea etiologică a semnelor electrocardiografice.

Rămîne deci să trecem în revistă diversele grupe etiologice și să vedem ce elemente electrocardiografice putem găsi în sprijinul diagnosticului.

1. BOLILE ȘI MALFORMAȚIILE CONGENITALE ALE INIMII

În „situs inversus", electrocardiograma permite un diagnostic cert, după aspectul în **C I**, unde toate elementele grafice sînt răsturnate „în oglindă": *P*, *R* și *T* sînt negative.

În defectele septale simple (tip boala Roger-Tolocinov), de cele mai multe ori nu există nici o modificare electrocardiografică. Chiar axa este de obicei normală. Uneori defectul septal interesează fasciculul His, așa că poate să existe o tulburare de conducere atrio-ventriculară sau intraventriculară. Unele blocuri la copil sau la tineri pun problema unei malformații congenitale a fasciculului (blocurile congenitale).

În malformațiile care interesează bulbul cardiac (tip Fallot, tip Eisenmenger, sau tipuri asemănătoare) și care se traduc printr-o cianoză mai mult sau mai puțin pronunțată, există totdeauna o deviere puternică a axei la dreapta (fig. 268). De obicei apar chiar foarte precoce modificări secundare *ST-T* sau semne de leziuni unilaterale drepte. În această grupă de afecțiuni întîlnim aspectele cele mai pronunțate de „preponderență dreaptă" și devieri de axă, care ajung pînă la —180° și chiar peste. De altfel, orice deviere dreaptă accentuată la un tînăr trebuie să atragă atenția asupra unei malformații posibile care interesează artera pulmonară și inima dreaptă.

În persistența canalului arterial, electrocardiograma nu oferă nici un element caracteristic, deci în caz de dubiu clinic între o malformație a arterei pulmonare și o persistență de canal, electrocardiograma normală orientează spre cea de-a doua ipoteză.

În stenoza aortică orificială sau infundibulară, precum și în stenoza istmului aortic (coarctația aortei), se observă foarte precoce o puternică deviere stîngă, de obicei și cu modificări secundare.

Scanned with OKEN Scanner

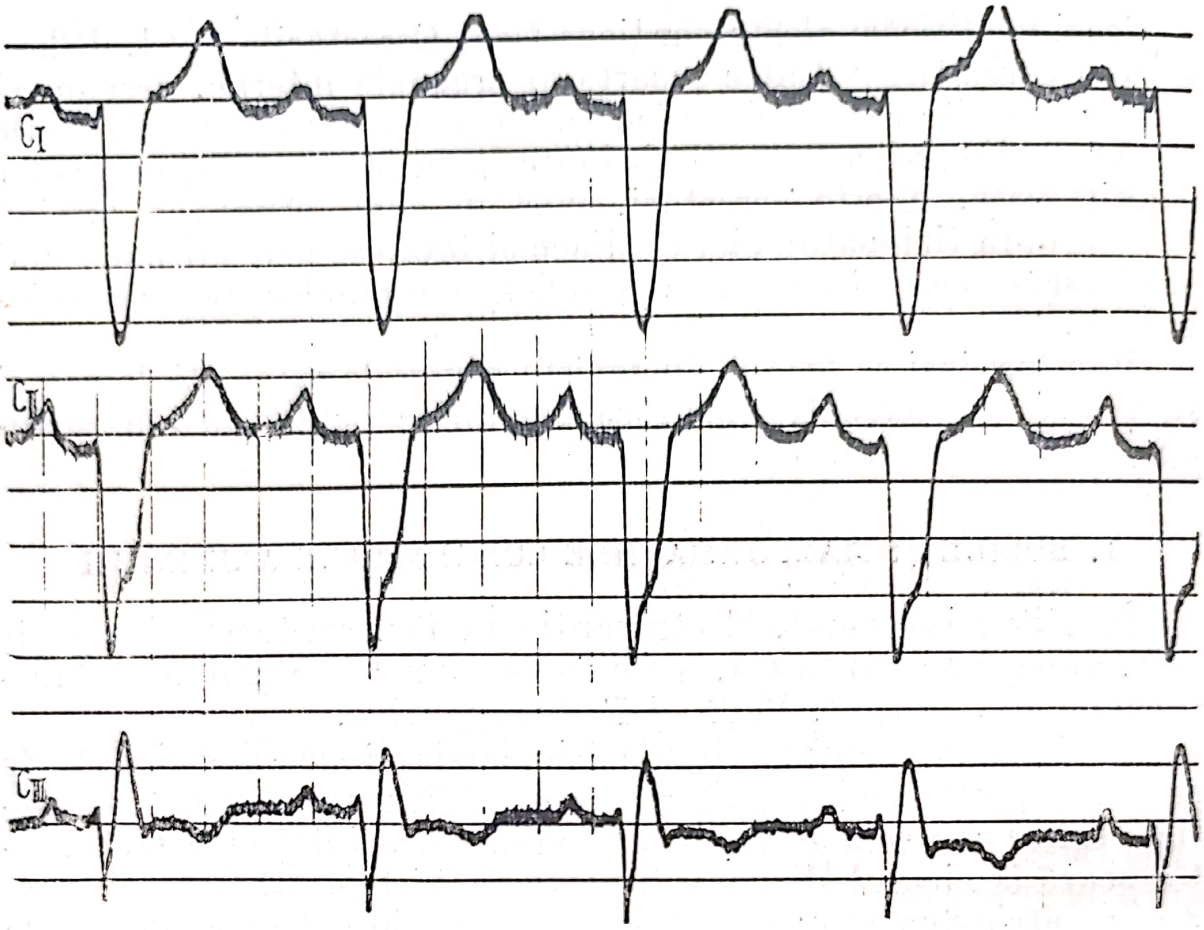

Fig. 268. — *Un exemplu de deviație dreaptă foarte accentuată.* Analiza cronologică: ritm atrial = ritm ventricular = 130/minut. *Unda P* durează 0,10 sec. *Intervalul P—Q*=0,15 sec. *Complexul QRS* durează 0,10 sec. Analiza morfologică: *Unda P* de amplitudine și aspect normal (axă norm.). *Complexul QRS* foarte deformat, cu axa într-o poziție cu totul anormală (circa 145°), cu crestături și îngroșări. *Segmentul ST* și *unda T* tind la opoziție față de *complexul QRS* în fiecare conducere (tendință la aspect bifazic). Concluzii: tahicardie sinuzală. Durata *QRS* tinde să depășească valorile fiziologice. Deviație axială dreaptă foarte pronunțată. Tulburări de conducere intraventriculară. Inimă cu modificări importante de configurație (hipertrofie ventriculară dreaptă?) și cu semne de leziuni miocardice. Bolnav în vîrstă de 12 ani, cu boală albastră (tetradă Fallot?).

2. BOLILE INFECȚIOASE ȘI INFECTO-ALERGICE

Determinările miocardice din stările infecțioase se explică, fie prin miocardită interstițială sau parenchimatoasă, fie prin edem local, dar și prin acțiunea la distanță a unui focar infecțios (acțiune toxică sau alergică) asupra fibrelor miocardice. Rolul sistemului nervos este indiscutabil deși încă insuficient lămurit. Acestor determinări miocardice le corespund modificări electrocardiografice: tulburări cronologice variate, dar mai ales blocaje gradul I ($P—Q > 0{,}20$ sec.); tulburări morfologice de tip difuz (modificări primare *ST-T* de tip A). Între evoluția stării infecțioase și cea a semnelor electrocardiografice există un

oarecare paralelism, în măsura în care determinările miocardice urmează evoluția bolii. Deseori alterații discrete electrocardiografice constituie singura expresie obiectivă a determinării miocardice; ele se atenuează și dispar o dată cu stingerea procesului infecțios. Oricît de discrete ar fi acestea, se impune un repaus absolut la pat, pînă la revenirea electrocardiogramei la normal. Uneori însă, modificările electrocardiografice persistă indefinit, ceea ce justifică presupunerea unor leziuni miocardice constituite.

Importanța examenului electrocardiografic în cursul stărilor infecțioase apare deci limpede: pe de o parte decelează determinările miocardice cele mai discrete, iar pe de alta permite supravegherea bolnavului pînă la restabilirea totală; în alte cazuri demonstrează persistența unor leziuni miocardice și permite să se ia măsuri profilactice în consecință.

Au fost descrise determinări miocardice în bolile toxiinfecțioase cele mai diverse (erizipel, apendicite, gastro-enterite, bronșite ,dizenterii etc.), dar cele mai frecvente și cele mai importante din punct de vedere practic sînt: reumatismul cardiac, difteria, tifoida, scarlatina, pneumonia, tifosul exantematic, gripa, infecțiile de focar.

Reumatismul Sokolski-Bouillaud, care afectează inima în 80% din cazuri, se însoțește aproape constant de modificări electrocardiografice. Alungirea *intervalului P-Q* este un semn foarte important și în numeroase cazuri singurul simptom electrocardiografic care arată participarea miocardică în cursul unui puseu reumatismal. Acest simptom, ca și accelerarea V.S.E., este de multe ori ghidul nostru cel mai obiectiv în conducerea tratamentului cu salicilat. Dar în cursul reumatismului, fiind interesate adesea toate trei tunicile la care se poate adăuga și participarea coronarelor, modificările electrocardiografice pot fi foarte complexe și este de obicei greu de deosebit ce revine fiecărui element în parte (fig. 269 și 270). Tipurile de poziție și modificările secundare *ST-T* trebuie atribuite leziunilor endocardice și mai ales sechelelor valvulare și sînt definitive. Modificările primare *ST-T* de tip difuz (tipuri A) sînt datorite miocarditei și pot retroceda în mare măsură. Unele supradenivelări concordante *ST* (tipuri C) atrag atenția asupra pericardului. Un *T* negativ ascuțit-simetric poate fi o sechelă de pericardită. Un bloc atrio-ventricular persistent poate fi atribuit unui nodul reumatic localizat pe fascicul. De altfel, în cursul reumatismului este posibilă orice tulburare de ritm prin lezarea sistemului excitoconductor: extrasistole, tahicardii paroxistice, flutter și fibrilație atrială, blocuri sino-atriale, atrio-ventriculare sau intraventri-

Scanned with OKEN Scanner

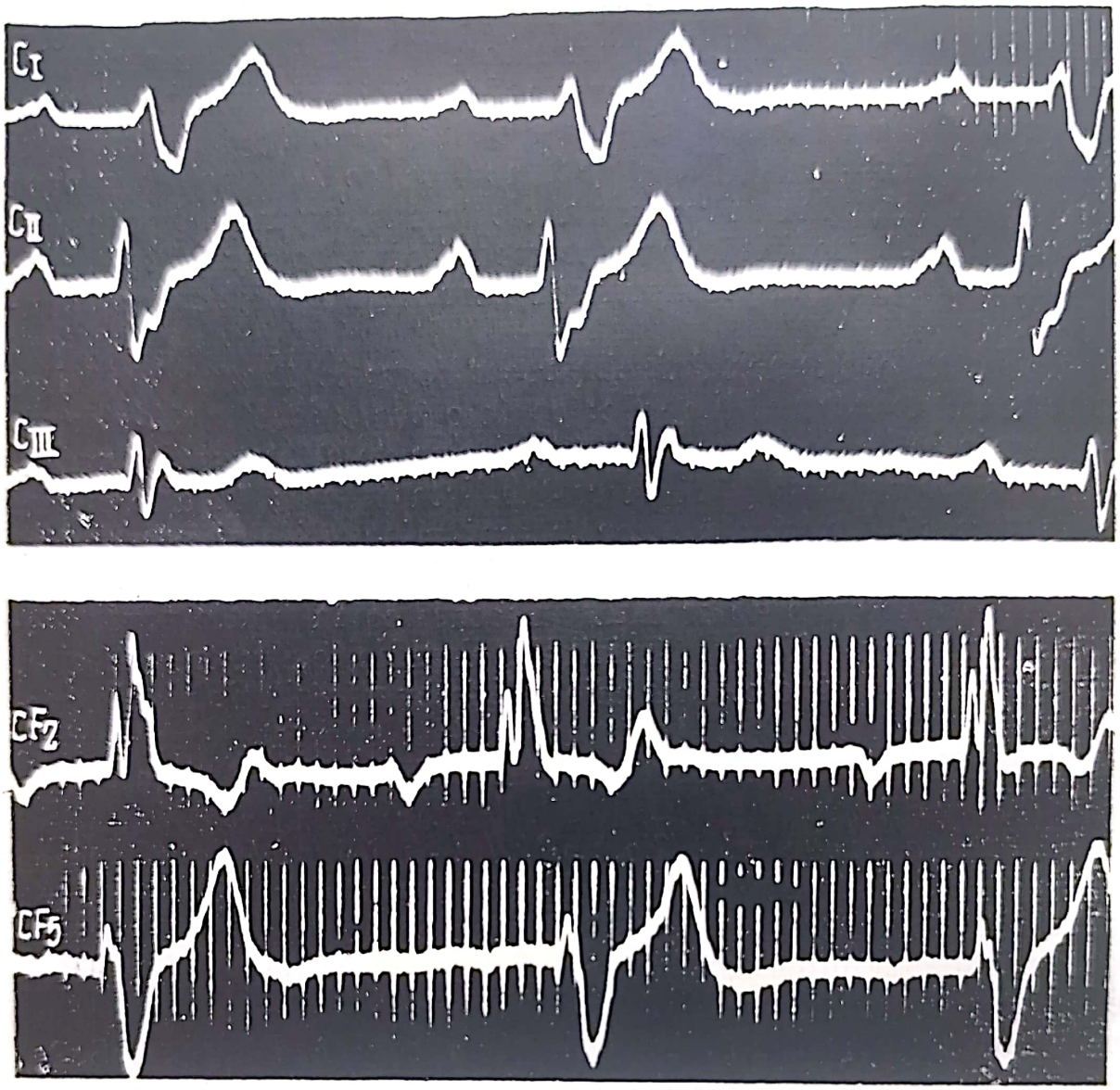

Fig. 269. — *Un exemplu de modificări electrocardiografice multiple în cursul unei crize de reumatism acut Sokolski-Bouillaud.* Analiza cronologică: ritm atrial=ritm ventricular=circa 52/minut cu variaţii sensibile de durată de la o contracţie la alta. *Unda P* durează 0,12 sec. *Intervalul P-Q* = 0,30 sec. *Complexul QRS* durează 0,15 sec. În rezumat: bradicardie sinuzală cu aritmie sinuzală; tulburări de conducere multiple; intraatriale, atrio-ventriculare şi intraventriculare. Analiza morfologică: *Unda P* amplă, lărgită şi bifidă în C II. *Complexul QRS* foarte deformat, lărgit, cu axa medie mult deviată la dreapta (circa — 175°), cu negativitate locală întîrziată în CF2 dar normală în CF5. *Segmentul ST* şi *unda T* se opun *complexului QRS*. Concluzii: bradicardie cu aritmie sinuzală (aritmie ce nu pare a fi respiratorie). Tulburări de conducere multiple: intraatriale cu întîrzierea conducerii în atriul stîng, atrio-ventriculare (bloc gradul I) şi intraventriculare (bloc de ramură dreaptă de tip Wilson). Semne evidente şi multiple de leziuni miocardice, interesînd mai ales fibrele sistemului excitoconductor (inclusiv sinul). Leziune valvulară multiplă în cursul unei crize de reumatism acut Sokolski-Bouillaud.

Scanned with OKEN Scanner

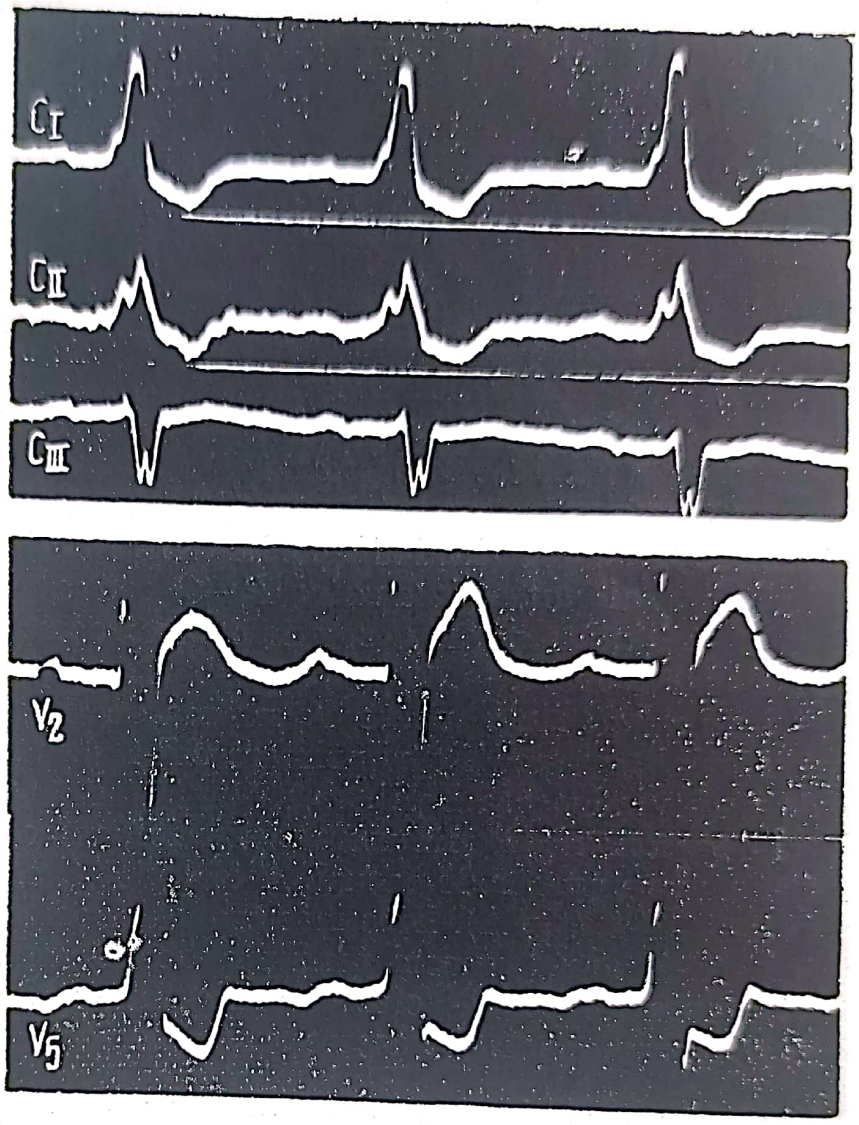

Fig. 270. — *Un exemplu de modificări electrocardiografice în cursul unei cardite reumatismale.* Analiza cronologică: ritm atrial = ritm ventricular = 88/minut. *Unda P* durează 0,10 sec. *Intervalul P-Q*=0,20 sec. *QRS* = 0,12 sec.

Analiza morfologică: *unda P* de aspect normal. ***Complexul QRS*** foarte deformat, cu axa medie deviată la stînga (circa 0°), cu crestături și îngroșări pe vîrful ***undei R*** și *S*, cu negativitate locală ușor întîrziată în V5, dar normală în V2.

Segmentul ST și *unda T* de sens opus *complexului QRS*, astfel că electroventriculogramele au un aspect bifazic în toate conducerile.

Concluzii: tahicardie sinuzală moderată. Tulburări de conducere intraventriculare. Deviație cu preponderență stîngă avînd aspectul unui bloc de ramură stîngă atenuat. Inimă cu modificări importante de configurație (hipertrofie ventriculară stîngă) și cu tulburări de conducere pe ramura stîngă. Leziuni miocardice.

Tînăr în vîrstă de 18 ani, cu leziune valvulară, în cursul unei crize de reumatism acut.

culare. Apare deci clar că reumatismul poate determina orice fel de modificări electrocardiografice. Sînt descrise chiar și semne de leziuni localizate „în focar" (tip infarct), explicate prin mecanisme diverse: nodul reumatic, coronarită reumatismală. Această multiplicitate a modificărilor electrocardiografice este explicabilă prin polimorfismul leziunilor pe care reumatismul le poate determina la nivelul inimii. Totuși, semnele electrocardiografice nu sînt constante, astfel încît o electrocardiogramă normală, deși consti-

Scanned with OKEN Scanner

tuie o prezumție împotriva diagnosticului, nu permite excluderea reumatismului Sokolski-Bouillaud.

Difteria este factorul etiologic tipic al miocarditei parenchimatoase primitive. Lezînd cu predominanță sistemul excitoconductor, determină tulburări de ritm foarte variate, mai ales tulburări de conducere; blocaje atrio-ventriculare de toate gradele, dar și tipurile cele mai bizare de bloc, ca: blocuri sino-atriale, ritm nodal pasiv, blocaje cu disociație izoritmică, parasistolii. Ele pot fi complet reversibile, dar uneori lasă sechele, astfel că difteria trebuie cercetată ca factor etiologic în toate cazurile de blocaje de acest fel.

Miocardita tifică este destul de frecventă, fiind decelată prin electrocardiogramă în convalescența bolii după căderea temperaturii. Modificările interesează *ST-T* (tip „leziuni difuze"), mai puțin *intervalul P—Q* sau alți factori cronologici. Evoluția fiind benignă, semnele electrocardiografice dispar de obicei fără urmă.

Scarlatina poate determina de asemenea o miocardită interstițială cu modificări primare *ST-T* (tip A), care dispar însă o dată cu vindecarea bolii.

În *pneumonie*, după unele statistici, miocardul este interesat într-un mare număr de cazuri. Astfel, pot fi observate modificări primare *ST-T* (tip A). Este interesant de remarcat că aceste deformări *ST-T* arată uneori tendința de lateralizare dreaptă, ceea ce apropie aspectul electrocardiogramei de cel observat în embolia pulmonară. De asemenea, *unda P* poate suferi deformări în **C II** și **C III** de tip „*P* pulmonar". Toate aceste date electrocardiografice indică, cu mare probabilitate, că factorilor miocardici infecțioși li se adaugă solicitări hemodinamice exercitate de pneumopatia acută asupra inimii drepte. Totul dispare de obicei fără urmă, o dată cu rezolvarea blocului pneumonic. Uneori, în cursul pneumoniei se observă supradenivelări concordante *ST*, atrăgînd atenția asupra pericardului.

Modificările electrocardiografice din *tifosul exantematic* au fost cercetate amănunțit de autorii sovietici (B. A. Kogan și colaboratorii). Se remarcă frecvent alungirea *intervalului P—Q* (48%) și deformări primare *T*. Deși leziunile cardiace (miocardice și vasculare) sînt foarte frecvente, semnele electrocardiografice dispar de obicei fără urmă.

Gripa, pe care mulți bolnavi nici nu o tratează, arată un procent impresionant de determinări miocardice decelate electrocardiografic. Modificări primare *ST-T*, blocaje gradul I sau chiar mai severe, se pot observa în faza acută sau în convalescență.

Scanned with OKEN Scanner

Ele impun un repaus la pat pînă la revenirea la normal a electrocardiogramei.

În *septicemii* și *septico-piemii*, determinările miocardice sînt aproape constante. Aci putem găsi un exemplu convingător de nespecificitate etiologică a modificărilor electrocardiografice: în caz de abces miocardic metastatic, se constată semne tipice de leziuni „în focar" absolut identice cu semnele infarctului miocardic.

Infecțiile de focar — în special *amigdalitele* — interesează inima într-un procent impresionant de cazuri (pînă la 70% după diverse statistici electrocardiografice). Iată încă un argument pentru îndepărtarea lor cît mai precoce.

3. BOALA HIPERTENSIVĂ, AFECȚIUNILE ARTERIALE, ATEROMATOZA, SCLEROZELE CORONARE

Toate aceste afecțiuni reprezintă peste 50% din etiologia cardiopatiilor. Mai curînd sau mai tîrziu, ele sînt însoțite și de alterații electrocardiografice — dovada obiectivă a determinărilor miocardice — dar gradul și gravitatea lor depind în special de participarea coronarelor.

În absența fenomenelor coronariene, solicitările cardiace fiind mai mult hemodinamice și exercitîndu-se asupra ventriculului stîng, electrocardiograma va arăta deviații stîngi de toate gradele: simplă, cu dislocarea *axei T*, cu modificări secundare *ST-T*. Teoretic, această gradație a semnelor electrocardiografice corespunde într-o oarecare măsură cu reacțiile ventriculare. La început, cînd există numai o solicitare neobișnuită a ventriculului stîng, apare deviația stîngă simplă, eventual cu ușoară dislocare a *axei T*. Apoi, la o „supraîncărcare ventriculară" (început de hipertrofie?) se constituie modificări secundare *ST-T* discrete. Cînd apare „preponderența", hipertrofia ventriculară este indiscutabilă. Observate în timp, semnele electrocardiografice evoluează progresiv de la un tip la altul, fără a se putea stabili vreo regulă. Uneori, evoluția este foarte prelungită, cu trecere lentă de la tipul stîng „de poziție" la tipul stîng „patologic", în perioade de timp care durează ani și chiar zeci de ani. Aceste cazuri se observă în formele benigne ale bolii hipertensive, în unele ateroscleroze generale, în unele aortite ateromatoase. Alteori însă, după o evoluție progresivă lentă a semnelor electrocardiografice, survine o transformare rapidă a lor, care coincide cu o agravare a tabloului clinic: apariția insuficienței ventriculare stîngi. Aceste cazuri se observă în formele maligne ale hipertensiunii arteriale, în aortitele luetice etc., adică în toate cazurile cu o participare coronariană. Traumatismele psihice,

Scanned with OKEN Scanner

nevroza corticală, sînt factori care explică, în multe cazuri, precipitarea evoluției printr-o adaptare neadecvată a circulației coronare.

Fenomenele coronariene joacă un rol fundamental în patologia miocardului. Există oare semne electrocardiografice, care să permită diagnosticul de tulburări coronariene? La această întrebare se poate răspunde că, în afară de semnele de ischemie acută urmată de necroză (așa-zisul sindrom electrocardiografic al infarctului), nu există semne electrocardiografice patognomonice de insuficiență coronariană. Diversitatea determinărilor miocardice consecutive ischemiei cronice, intensitatea fenomenelor ischemice, localizarea lor, degenerescențele miocardice consecutive etc., constituie tot atîți factori care explică diversitatea semnelor electrocardiografice. Este ușor de înțeles că, după modul în care ischemia interesează anumite fibre, se poate realiza:

— fibrilația atrială prin ischemia miocardului atrial;

— extrasistole și tahicardii paroxistice prin exagerarea automatismului unor centri heterotopi;

— blocuri atrio-ventriculare diverse prin ischemia fibrelor de legătură atrio-ventriculară;

— blocuri de ramură „tipice" sau „atipice" prin ischemie septală etc.

Ischemia difuză a miocardului contractil determină subdenivelări *ST* și modificări *T*, care apar în conducerile standard și în diverse precordiale, realizînd teoretic modificări primare *ST-T* de tip concordant, prin ischemie difuză subendocardică, sau de tip discordant, prin lateralizarea fenomenelor ischemice. Aceste deformări primare *ST-T* sînt banale ca aspect, de altfel explicabile și prin alte mecanisme decît ischemia. Pe de altă parte, ele survin pe o electrocardiogramă deformată anterior (de tip stîng patologic), astfel că nu sînt ușor de identificat. Deci ele nu au—în sine — nimic caracteristic pentru a confirma ischemia. Totuși, natura lor coronariană poate fi suspectată în una din următoarele circumstanțe de apariție:

— trecerea rapidă de la un tip la altul (de exemplu de la devierea simplă la aspectul de „preponderență");

— apariția unui bloc de ramură;

— lateralizarea semnelor de leziuni difuze;

— apariția neașteptată a unei aritmii: bloc atrio-ventricular, tahicardie ventriculară, fibrilație atrială etc.;

— coexistența unor crize de angor în antecedente;

— apariția rapidă a semnelor de insuficiență ventriculară stîngă.

Scanned with OKEN Scanner

Uneori originea coronariană a modificărilor electrocardiografice poate fi afirmată cu certitudine, ca de exemplu atunci cînd s-a putut face înregistrarea chiar în cursul unei crize de angor. Orice modificare electrocardiografică existentă în timpul crizei, dar care dispare sau se atenuează în afara crizelor, trebuie atribuită ischemiei prin insuficiență coronariană. Atragem atenția că nu este vorba de anumite modificări „ischemice" speciale. Se pot observa astfel: modificări primare *ST-T*, modificări *QRS*, modificări cronologice variate, după tipul fundamental al electrocardiogramei și după fiecare caz în parte. „Reacția ischemică" nu este univocă; ea nu presupune anumite modificări electrocardiografice, ci *orice fel de modificare, atît morfologică, cît și cronologică* existentă în timpul angorului și absentă sau mult atenuată în stare normală. Nu se poate vorbi de anumite denivelări *ST* sau negativări *T* ca semne de ischemie, ci numai de o reacție ischemică cu cele mai variate semne electrocardiografice, care apar în timpul ischemiei acute.

Semnele și sechelele electrocardiografice ale infarctului miocardic sînt elementele cele mai sigure ale diagnosticului de leziune coronariană. Ele se datoresc unei localizări a ischemiei, urmată de necroză și cicatrizare a unui teritoriu miocardic circumscris. Fiecare din aceste faze avînd o expresie electrocardiografică proprie, se poate urmări în timp evoluția procesului anatomic. Se poate determina foarte precis și sediul topografic al infarctului. Aceste fapte sînt bine precizate prin conducerile unipolare și prin vectocardiografie. Totuși, nici aceste semne nu au o specificitate etiologică absolută. Orice proces miocardic strict localizat (tumoare, abces, cicatrice traumatică) dă modificări electrocardiografice asemănătoare. Se confirmă încă o dată — ceea ce am repetat în cîteva rînduri — că examenul electrocardiografic izolat, fără a cunoaște cazul clinic, expune la erori.

În concluzie, semnele electrocardiografice, ca și determinările miocardice, sînt obligatorii în această grupă etiologică pe care putem s-o numim „inimă vasculară". În absența fenomenelor coronariene, semnele electrocardiografice se rezumă la diversele tipuri stîngi. Cînd aceste tipuri electrocardiografice se deformează și își pierd caracteristicile lor de modificări secundare *ST-T*, se poate presupune și o participare coronariană. În afară de semnele electrocardiografice de infarct, nu există semne electrocardiografice certe pentru diagnosticul de leziune coronariană. Insuficiența coronariană cronică poate realiza orice modificare morfologică sau cronologică a electrocardiogramei. Este puțin probabil ca în cursul insuficienței coronariene să existe o electrocardiogramă absolut normală, astfel încît durerile

Scanned with OKEN Scanner

precordiale, chiar de tip anginos, care nu sînt însoțite de deformări electrocardiografice, trebuie considerate de natură nevrotică și nu coronariană.

Insuficiența coronariană de cauză hematogenă reprezintă o noțiune mai nouă, mai mult fiziopatologică, dar bazată pe fapte de observație clinică și confirmată de examenul electrocardiografic. Deși nu se poate stabili vreo regulă sau vreun paralelism, este indiscutabil că în anumite cazuri de calitate proastă sau insuficientă a sîngelui circulant apar modificări electrocardiografice, care indică determinări miocardice.

Reducerea de volum a sîngelui circulant apare în unele hemoragii masive, în stările de colaps periferic, dar și în unele afecțiuni organice, de exemplu stenoza aortică. În toate aceste cazuri au fost descrise modificări primare *ST-T* de tip ischemic. Fenomenele sînt deosebit de marcate în stenoza aortică, în care, existînd și o hipertrofie ventriculară stîngă, disproporția între cerințele miocardului și aportul sanguin la efort este foarte pronunțată. În timpul efortului rezultă reacții ischemice de tip difuz, lateralizate spre stînga.

A n e m i i l e pot fi însoțite de modificări electrocardiografice care, după diverse statistici, variază de la 10 pînă la 50% din cazuri. În anemiile moderate se produce de obicei o adaptare prin accelerarea curentului circulator, astfel că nu există alterații ale electrocardiogramei. În anemiile grave, fie acute (prin hemoragii), fie cronice, de diverse tipuri (pernicioase, secundare etc.), modificările electrocardiografice primare *ST-T* de tip difuz sînt observate curent (fig. 271). Ele pot fi constatate în repaus sau evidențiate printr-un efort moderat. De multe ori se constată un paralelism între intensitatea alterațiilor electrocardiogramei și gradul de anemie, precum și o retrocedare a semnelor electrocardiografice o dată cu vindecarea anemiei. Cum însă nu există o concordanță absolută între tabloul hematologic și semnele electrocardiografice, se ridică problema dacă nu este în cauză și o scleroză coronariană latentă.

În diatezele hemoragice se produc uneori sufuziuni sanguine intramiocardice. Expresia lor electrocardiografică va fi de tip „leziune localizată în focar", ca și în infarctul miocardic. Iată încă un exemplu de nespecificitate etiologică a semnelor electrocardiografice.

Saturația insuficientă cu oxigen, care survine la altitudine mare, determină uneori modificări electrocardiografice. Și aci se pune însă întrebarea dacă nu există o scleroză coronariană latentă, evidențiată de factorul hematogen supraadăugat.

Scanned with OKEN Scanner

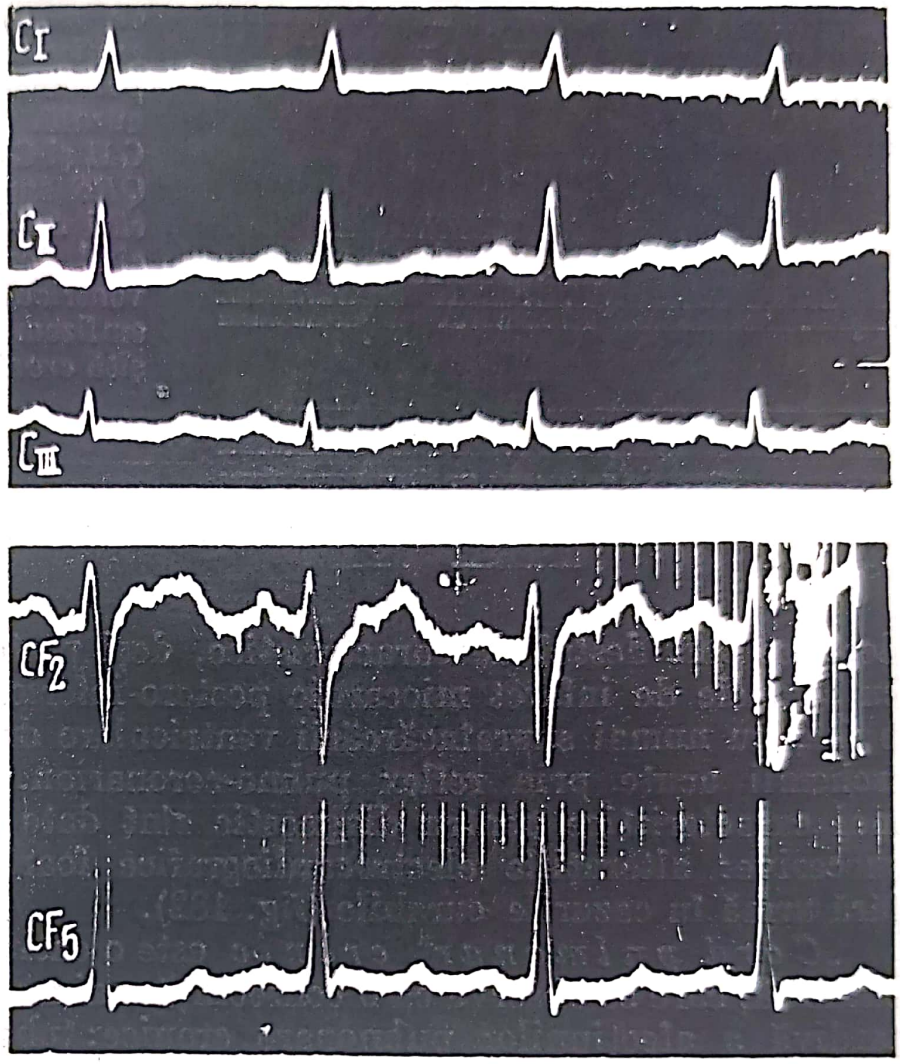

Fig. 271.—*Un exemplu de leziuni miocardice difuze în cursul unei anemii.* Analiza cronologică: ritm atrial = ritm ventricular = 108/minut. *Unda P* durează 0,10 sec. *Interval P-Q*=0,15 sec. *QRS* = 0,07 sec.

Analiza morfologică: *unda P* de aspect normal, cu axa normală. *Complexul QRS* de durată normală, cu axa medie nedeviată (circa +60°). *Segmentul ST* ușor subdenivelat, concordant. *Unda T* concordantă, pozitivă, cu tendință de a fi întîrziată și de aspect ascuțit-simetric (*T* ischemic-pozitiv?).

Concluzii: Tahicardie sinuzală. Axa medie *QRS* nedeviată. Modificări primare *ST-T* de tip difuz, cu discordanță între denivelarea *segmentului ST* și sensul *undei T*. *Unda T* tardivă cu aspect simetric-ascuțit, pozitivă. Semn de leziuni miocardice difuze ale straturilor interioare, de natură ischemică difuză. Bolnav cu anemie pronunțată; se ridică problema dacă fenomenele ischemice nu sînt de natură hematogenă.

4. AFECȚIUNILE PULMONARE. „CORDUL PULMONAR"

Pneumopatiile acute se însoțesc uneori de anumite modificări electrocardiografice, care pot fi atribuite nu numai factorului infecțios (miocardită acută), ci și unei supraîncărcări a inimii drepte: *P* II și *P* III deformat, modificări primare *ST-T* lateralizate spre dreapta. Pentru ca această ipoteză să fie justificată, este necesar ca alterațiile electrocardiografice să dispară complet, o dată cu resorbția focarelor pulmonare.

„Cordul pulmonar" acut poate fi realizat de o embolie pulmonară masivă. Semnele electrocardiografice

Scanned with OKEN Scanner

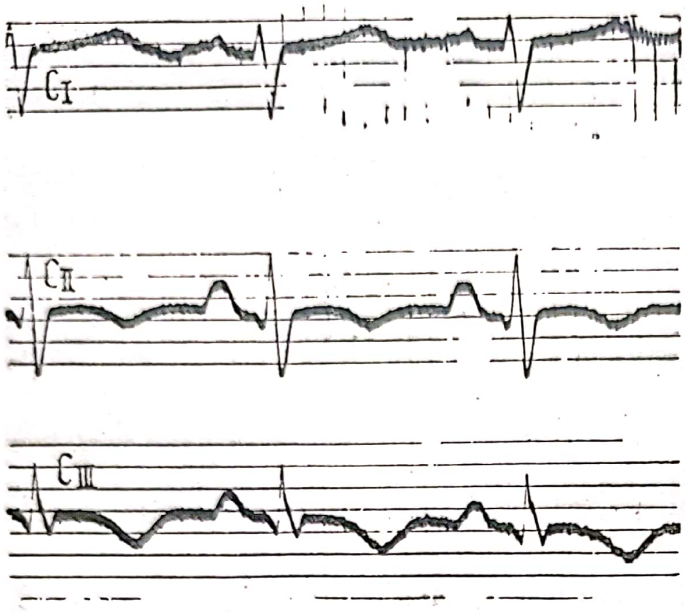

Fig. 272. — *Un exemplu de modificări electrocardiografice într-un caz de „inimă pulmonară“.* Tahicardie sinuzală. *Unda P* amplă în **C II** și **C III**. Deviație axială *QRS* spre dreapta. Modificări *ST-T* discordante indicînd leziuni predominant ventricular drepte. Caz de emfizem pulmonar cu bronșită cronică.

descrise sînt destul de caracteristice, deși pretează la confuzie cu semnele de infarct miocardic postero-inferior. Ele sînt atribuite, nu numai supraîncărcării ventriculare drepte, dar și unei ischemii acute prin reflex pulmo-coronarian. Elementele cele mai caracteristice pentru diagnostic sînt date de înregistrările succesive: alterațiile electrocardiografice foarte fugace dispar fără urmă în cazurile curabile (fig. 182).

„*Cord pulmonar*“ *cronic* este o entitate clinică indiscutabilă, care se observă ca o consecință mai mult sau mai puțin tardivă a afecțiunilor pulmonare cronice: tuberculoze, simfize pleurale, scleroze pulmonare, bronșite cronice, emfizem pulmonar etc., precum și deformările toracice importante (cifo-scolioze de diverse cauze). Fiind de cele mai multe ori vorba de bolnavi mai în vîrstă, alterațiile electrocardiografice pot fi multiple și de cauze diverse. Cele care atrag atenția asupra inimii drepte sînt: *P* deformat în **C II** și **C III** (așa-zisul „*P* pulmonar“), tipurile drepte de diverse grade, modificările primare *ST-T* de tip difuz (lateralizat spre dreapta) (fig. 272). Deviația axială dreaptă este un semn destul de precoce, avînd astfel o valoare indiscutabilă în diagnosticarea participării cardiace la fenomenele pulmonare cronice.

5. AFECȚIUNI MIOCARDICE DE ALTE CAUZE. TULBURĂRI ENDOCRINE, AVITAMINOTICE, TOXICE, DISMETABOLICE, TULBURĂRI ELECTROLITICE ETC. „MIOCARDII“ ȘI „MIOCARDOZE“.

Numeroase cercetări electrocardiografice au arătat frecvența mare a determinărilor miocardice într-o serie de afecțiuni generale, ceea ce a extins mult concepțiile asupra patogeniei leziunilor

Scanned with OKEN Scanner

miocardului. Cîteva din aceste fapte prezintă interes practic, căci uneori modificările electrocardiografice îndreaptă spre diagnosticul afecțiunii cauzale.

Afecțiuni endocrine. Au fost descrise modificări electrocardiografice în numeroase sindrome endocrine. Reținem numai pe cele în care etiologia este certă, verificată prin proba terapeutică.

În hipertiroidii, modificările electrocardiogramei, ca și manifestările cardiace clinice, sînt constante. Tahicardia sinuzală este elementul cel mai constant din tetrada basedowiană. Electrocardiografic se mai adaugă, foarte precoce, modificări primare *ST-T*. Un timp, acestea pot fi considerate ca simple modificări „tahicardice", susceptibile să regreseze complet sub efectul tratamentului. Dacă însă miocardul a fost supus vreme prea îndelungată acțiunii tireotoxice, se constituie leziuni definitive cu modificări primare *ST-T* de tip difuz, care nu cedează nici după îndepărtarea chirurgicală a tiroidei. Același lucru se poate spune despre aritmiile hipertiroidienilor. În stadiile evolutive ale bolii, la bolnavii netratați apar destul de repede diverse aritmii: extrasistole, tahicardii paroxistice, flutter și mai ales fibrilația atrială. Aceasta din urmă este de altfel destul de frecvent determinată de hipertiroidie. La început, fibrilația este paroxistică; apoi, o dată cu evoluția bolii, devine permanentă. Prin tratamentul antitiroidian aplicat la timp, ea este reversibilă. În urma intervenției chirurgicale aplicate la timp, se poate asista la rezultatele cele mai spectaculoase; fibrilația atrială, insuficiența cardiacă, modificările electrocardiografice diverse retrocedează complet. Remanența unor semne electrocardiografice după operație va constitui dovada certă a unor leziuni miocardice definitive.

În hipotiroidii, modificările electrocardiografice sînt mai puțin constante. Destul de des se observă un voltaj redus în toate conducerile. Acest aspect a fost chiar descris ca un semn electrocardiografic de mixedem, ceea ce nu este just, deoarece există și alte cauze de microvoltaj electrocardiografic. Uneori însă, aspectul electrocardiogramei este foarte sugestiv, atunci cînd voltajul scăzut coincide cu o bradicardie sinuzală sau cu o bradiaritmie prin fibrilație atrială. Sînt semnalate cazuri cînd asemenea aspecte au dus la precizarea diagnosticului. Prin opoterapia tiroidiană, modificările electrocardiografice sînt susceptibile de regresiune.

Paratiroidele. Unele modificări de durată *Q—T* trebuie să atragă atenția asupra paratiroidelor. Alungirea duratei sistolice *Q—T* este destul de caracteristică stărilor de hipocalcemie, pe cînd scurtarea *Q—T* a fost observată în hipercalcemii,

În sindromele *suprarenale* au fost descrise modificări *ST-T* în cazurile de insuficiență. Mai interesante sînt însă modificările electrocardiografice care apar în cursul sau în urma crizelor de hipertensiune paroxistică. În cursul crizei au fost semnalate variate forme de aritmie: aritmii sinuzale, tahicardii paroxistice, pararitmii, disociații cu interferențe de ritm etc.; după criza hipertensivă, modificări primare *ST-T* reziduale. Semnele electrocardiografice sînt explicate în cea mai mare măsură prin acțiunea asociată a simpaticului și vagului.

Insulina este un hormon vasoactiv cu efecte pronunțate asupra inimii. Aceste efecte cardiace, care se reflectă bine în modificările electrocardiogramei, trebuie însă înțelese ca rezultat al mai multor factori: acțiune directă a hormonului asupra coronarelor, efectul hipoglicemiei provocate, acțiune prin intermediul vago-simpatic. Deoarece efectele insulinice intră în discuție mai ales la diabeticii gravi în cursul tratamentului masiv al stării precomatoase sau al comei, problema determinărilor cardiace se complică și mai mult, căci la aceștia există și alte cauze care influențează electrocardiograma: cauze vasculare (hipertensiune arterială, arterioscleroză etc.) și toxice (acidoza). În coma diabetică au fost descrise modificări primare *ST-T* de tip difuz și alungirea duratei sistolice *Q—T*. Observațiile clinice arată însă că elementul esențial care influențează electrocardiograma este insulina, căci modificările electrocardiografice apar sau se agravează mult abia după instituirea dozelor mari. În stările hipoglicemice accidentale sau terapeutice (șocul insulinic) apar totdeauna modificări electrocardiografice. Ele sînt atribuite, atît hiperinsulinismului, cît și hipoglicemiei. În majoritatea cazurilor, modificările sînt reversibile, dar există și sechele electrocardiografice care indică leziuni difuze sau lateralizate spre dreapta. Din aceste cercetări se degajează o noțiune practică: la miocardici și la coronarieni se impune cea mai mare prudență în mînuirea dozelor mari de insulină. Este prudent ca înaintea instituirii unui tratament cu insulină să fie practicată o electrocardiogramă, pentru a se aprecia starea inimii.

Alte cauze. În afară de afecțiunile endocrine au mai fost descrise leziuni miocardice în numeroase afecțiuni generale: avitaminoze, tulburări de metabolism, tulburări electrolitice, disproteinemii, anemii etc. Numeroasele cercetări întreprinse în această direcție au extins concepțiile asupra patogeniei leziunilor miocardice. Din domeniul restrîns al miocarditei și al leziunilor de tip inflamator, s-a trecut în domeniul mai larg al leziunilor fibrei miocardice de tip neinflamator. Astfel, au apărut noțiunile de „miocardie" și de „miocardoză". Bazele fiziopatologice ale acestor

Scanned with OKEN Scanner

cercetări au fost constituite în majoritatea cazurilor de electrocardiografia empirică. În literatura medicală, aproape nu există afecțiune din categoria celor citate mai sus, în care să nu se fi discutat participarea miocardică. Au fost descrise: diverse aritmii sau tulburări cronologice, modificări de durată $Q—T$, modificări primare ST-T. Majoritatea acestor publicații, însă, se mulțumesc să înregistreze faptele, fără a le găsi explicația electrofiziologică. Această problemă pare de altfel foarte complicată și în multe cazuri — probabil — de nerezolvat, în stadiul actual al cunoștințelor. Într-adevăr, în toate aceste observații clinice, modificările electrocardiografice pot fi explicate prin diferite mecanisme; de exemplu:

— în diabet — după cum am arătat — modificările electrocardiogramei sînt sub dependența a numeroși factori: tulburări în metabolismul glucidic, efecte insulinice, acțiuni toxice etc., pe lîngă cauzele vasculare, așa de frecvente la diabetici;

— în nefritele cu insuficiență renală, modificările electrocardiogramei pot fi atribuite (bineînțeles, pe lîngă factorul hipertensiune): tulburărilor de electroliți (în special ionul K), factorilor toxici și uremiei, acidozei etc.

În avitaminoza B_1, fenomenele miocardice și semnele electrocardiografice sînt datorite, nu numai carenței de vitamină, ci și altor factori: tulburări în metabolismul glucidelor, intoxicație cronică etilică, insuficiență tiroidiană etc.

În intoxicația acută sau cronică cu oxidul de carbon, semnele electrocardiografice sînt constante, de tip „leziuni miocardice difuze". Și aici se sumează mai mulți factori: acțiunea toxică directă asupra fibrei miocardice, anoxia prin blocarea hemoglobinei.

Aceste cîteva exemple din domenii etiologice așa de diferite ne arată ce complexe și multiple sînt mecanismele care determină modificări electrocardiografice în cursul diverselor stări patologice. Semnele electrocardiografice nu au nici o specificitate și îmbracă adesea aspectul de „modificări primare ST-T" de tip concordant. Ca atare, indică leziuni miocardice difuze, fără a permite vreo altă precizare. Ele constituie totuși o dovadă obiectivă că procesul patologic interesează miocardul și eventuala lor retrocedare sub efectul unui tratament presupus etiologic ar confirma diagnosticul. Așa de exemplu:

— scurtarea duratei $Q—T$ sub efectul injecțiilor de calciu;

— modificările electrocardiografice sub efectul sărurilor de K;

— dispariția anomaliilor electrocardiografice după un tratatament hormonal;

— ameliorarea electrocardiogramei după un tratament antianemic;

Scanned with OKEN Scanner

— ameliorarea electrocardiogramei după transfuziile de plasmă etc.

De cînd au fost introduse în clinică tratamentele cu cortizon și ACTH, modificările electrocardiografice, atribuite hipopotasemiei, au căpătat o valoare mare pentru urmărirea echilibrului electrolitic la acești bolnavi.

Sînt considerate ca semne constante de hipopotasemie:

— alungirea sistolei electrice (durata *intervalului* $Q—T$);

— scăderea voltajului *undei* T (T „*turtit*“). S-au mai observat în unele cazuri și apariția unei *unde* U de voltaj neobișnuit; unii cercetători consideră chiar că alungirea duratei $Q—T$ s-ar datora fuziunii dintre *unda* T și această *undă* U de voltaj mare. Toate modificările descrise: sînt reversibile prin aportul ionului K și restabilirea echilibrului electrolitic. Au fost descrise chiar unele modificări electrocardiografice legate de starea de hiperpotasemie: scurtarea *intervalului* $Q—T$; modificări ale *undei* T care crește și se ascute.

Modificările electrocardiografice atribuite hipo- sau hiperpotasemiei sînt foarte sugestive, și deși nu sînt absolut constante au o valoare practică apreciabilă în clinică.

6. TUMORILE ȘI FORMAȚIUNILE TUMORALE ALE INIMII. TRAUMATISME CARDIACE

Atît tumorile primitive, cît și cele metastatice ale inimii, se traduc prin semne electrocardiografice de „leziune circumscrisă, în focar“. Se observă deci toate semnele descrise la infarctul miocardic: *unda* Q, *unda* ST-T monofazică, *unda* T negativă etc. După localizarea tumorii, semnele se proiectează „direct“ sau „indirect“ în diversele conduceri standard și precordiale, ceea ce permite diagnosticul topografic. Aceasta constituie încă un exemplu în favoarea celor afirmate și repetate: semnele electrocardiografice nu au nici o specificitate etiologică; o leziune miocardică localizată se traduce prin aceleași semne electrocardiografice, indiferent dacă este un infarct, o tumoare, gomă, chist, abces, cicatrice traumatică.

Uneori, o tumoare localizată pe fasciculul His explică instalarea unui bloc atrio-ventricular complet; s-au publicat în acest sens unele observații, confirmate necroptic.

7. ELECTROCARDIOGRAMA ÎN AFECȚIUNILE DIGESTIVE

Colecistitele determină, pe cale reflexă, extrasistole și chiar crize de tahicardie paroxistică. Sînt descrise cazuri de litiază biliară care erau însoțite de crize frecvente de tahicardie paro-

Scanned with OKEN Scanner

xistică, ce au dispărut după intervenția chirurgicală. Foarte interesante sînt corelațiile dintre colecistopatii și durerile de tip anginos. Uneori, în timpul crizelor dureroase se observă modificări ce traduc o influență reflexă asupra coronarelor.

Gastritele, enteritele și colitele nu influențează de obicei electrocardiograma.

Boala ulceroasă, însă, se însoțește adesea de modificări electrocardiografice care trebuie interpretate ca rezultat al vagotoniei: bradicardie sinuzală, *interval P — Q* alungit, extrasistole frecvente, uneori blocaje atrio-ventriculare. Ele cedează la injecțiile de atropină.

8. INIMA SPORTIVILOR

Dezvoltarea mare pe care a luat-o activitatea sportivă explică cercetările din ce în ce mai numeroase făcute asupra sportivilor în repaus, în cursul antrenamentului, după eforturi etc. Astfel, a fost creat un nou capitol în cardiologie, intitulat „inima sportivă", care, după părerea unor autori, este la limită între inima normală și cea patologică. Metoda electrocardiografică a fost și ea mult utilizată în aceste cercetări, fie izolat, fie comparativ cu alte examene (în special radiologice). Concluziile acestor lucrări electrocardiografice se pot rezuma astfel: în marea majoritate a cazurilor, la sportivii sănătoși, supuși unui antrenament rațional, se constată anumite modificări; ele se mențin în limitele strict fiziologice, fiind explicate în cea mai mare parte prin hipervagotonia de antrenament.

Au fost descrise:

Badicardia sinuzală permanentă, destul de accentuată, de obicei însoțită de aritmie respiratorie. După o probă de efort, chiar violentă, cu tahicardie mare, ritmul scade foarte repede și tinde din nou spre bradicardie.

Intervalul P — Q este la limita superioară (0,20), rareori chiar depășind puțin limita (0,22), însă după proba de efort tinde să se scurteze, pe cînd *intervalele P—Q* alungite patologic, se lungesc după efort.

Durata *QRS* atinge și ea de obicei cifre mari, dar fără să depășească 0,10 sec. Tinde să se scurteze după efort.

Durata sistolei electrice (*Q—T*) se menține în concordanță cu frecvența ritmului cardiac. Se remarcă însă, atît în efort, cît și în repaus, că durata *Q—T* este relativ mai scurtă decît datele standard cunoscute, ceea ce are drept consecință o alungire relativă a pauzei diastolice. Pentru aceeași durată a unui ciclu cardiac, sportivul antrenat are deci o pauză diastolică mai lungă, cu consecințele hemodinamice favorabile pe care le comportă.

Scanned with OKEN Scanner

Toate aceste modificări cronologice se explică prin hipervagotonia de antrenament a sportivilor.

Axa medie QRS poate fi normală. Deseori însă se observă o deviere stîngă, uneori o tendință de deviere dreaptă, în raport cu solicitarea hemodinamică a cavităților cardiace respective, după varietatea sportului exercitat.

Segmentul ST și *unda T* sînt de obicei nemodificate. Uneori se notează o tendință la supradenivelare a *segmentului ST* urmat de o *undă T* pozitivă și amplă. Fenomenele sînt în raport cu repolarizarea accelerată și sînt atribuite tot hipervagotoniei.

9. NEVROZELE CARDIACE

Influențele pronunțate și permanente pe care le exercită sistemul neurovegetativ asupra inimii se reflectă și în modificările electrocardiografice.

Vagotonia se manifestă printr-o bradicardie sinuzală, cu *P* de voltaj mic, cu *intervalul P — Q* ușor alungit (= 0,22) și uneori chiar cu tendință la blocaje atrio-ventriculare mai pronunțate. Un exemplu de vagotonie este „inima antrenată", „inima sportivilor". Cînd vagotonia se exercită asupra unei inimi lezate, pot apărea extrasistolele sistematizate și chiar fibrilația atrială.

Simpaticotonia se manifestă prin tahicardie sinuzală, cu *P* și *T* de voltaj mare, cu *intervalul P — Q* scurtat. Ea favorizează extrasistolele și tahicardia paroxistică, chiar pe o inimă sănătoasă, dar mai ales pe o inimă bolnavă.

Această concepție clasică asupra nevrozelor cardiace a fost profund remaniată de lucrările autorilor sovietici. Prin reflexe condiționate ei au reușit să reproducă unele modificări electrocardiografice considerate ca specifice pentru anumite leziuni miocardice.

10. ELECTROCARDIOGRAMA LA COPIL

Electrocardiograma copilului se caracterizează prin devierile drepte în conducerile standard și *undele T* negative în precordiale. La nou-născut, în conducerile standard se observă totdeauna o deviere destul de accentuată a *axei medii QRS*, cu *unde T* șterse sau chiar negative. În precordiale, *unda R* este înaltă, de voltaj mare în **V 1** și **V 2**, chiar mai înaltă decît în în **V 5** și **V 6**. Negativitatea locală este aceeași în **V 2** și în **V 5**. *Unda T* este de obicei negativă în toate pozițiile (**V1—V6**), dar după primele zile (săptămîni) *T* devine pozitiv în **V 4 — V6**, dar rămîne negativ în **V 1—V 3**.

Scanned with OKEN Scanner

La copil persistă o ușoară deviere dreaptă a *axei medii QRS*, uneori chiar pînă la adolescență. În precordiale, unda *T* se menține negativă în **V1—V2** timp îndelungat, uneori pînă la vîrsta de 16 — 20 de ani, și rareori chiar toată viața.

Devierile drepte fiziologice la nou-născut și la copil trebuie avute în vedere cînd se discută eventualitatea unei afecțiuni congenitale a inimii.

ELECTROCARDIOGRAFIA ÎN CHIRURGIE

Un domeniu nou al electrocardiografiei îl constituie chirurgia toracică în general, și chirurgia cardiacă, în special. Nu se poate concepe azi o intervenție pe inimă fără un control permanent al activității cardiace. Înainte de intervenție se fixează electrozii pe membrele bolnavului, pentru ca apoi, în tot cursul operației, un asistent special exersat, să urmărească pe ecranul oscilografului catodic, activitatea inimii, o dată cu presiunea arterială, curba oximetrică etc. Rolul acestei observații continue a activității hemodinamice și circulatorii este de primă importanță pentru reușita intervenției. Apariția semnelor alarmante de suferință miocardică permite avertizarea chirurgului și a anestezistului pentru suprimarea sau corijarea factorilor nocivi.

Pe ecranul oscilografului catodic se pot urmări eventual, modificări *ST* și *T* (modificări primare *ST-T* în legătură cu starea de anoxie relativă a miocardului). Mult mai sugestive și mai ușor de apreciat sînt însă tulburările cronologice. Ele avertizează asupra apariției unei tulburări de funcție miocardică (excitabilitate, conductibilitate sau ambele), cauzată de anoxia miocardului sau declanșată pe cale reflexă prin manevrele chirurgicale asupra inimii.

Modificările ritmului sinuzal sînt constante. Tahicardia sinuzală este tulburarea cea mai banală. Mai alarmantă este bradicardia sinuzală, mai ales cînd survine brusc, căci comportă pericolul opririi inimii prin hipervagotonie.

Heterotopiile active sînt de asemenea de observație curentă. Extrasistolele atriale sînt banale și chiar fibrilația atrială nu este excepțională în cursul manevrelor intervenției pentru stenoză mitrală. Extrasistolele ventriculare au o semnificație mai serioasă, mai ales dacă sînt polimorfe (adică polifocale). Uneori ele apar fără nici o excitație mecanică și sînt atribuite unei cauze toxice, ceea ce necesită o corectare a anesteziei. Alteori extrasistolele se produc în număr excesiv de mare la excitații mecanice slabe. În acest caz ele necesită o corectare a anesteziei locale (novocainizare).

Scanned with OKEN Scanner

O gravitate deosebită o comportă poligeminismul ventricular, salvele de extrasistole, care anunță tahicardia ventriculară și pericolul de fibrilație ventriculară. De aceea gruparea extrasistolelor, poligeminismul, comandă o întrerupere temporară a manevrelor asupra inimii.

Tulburările de conductibilitate care apar intraoperator sînt considerate ca un indiciu de gravitate, cu atît mai grave cu cît interesează ramificații mai profunde (mai caudale) ale sistemului excitoconductor. Uneori ele apar postoperator și de aceea se recomandă ca bolnavul operat să fie menținut sub control electrocardiografic și cîteva ore după operație, pentru a se putea interveni în timp util cu oxigenoterapie, droguri, etc., în caz de apariție tardivă a tulburărilor funcțiilor miocardice.

Cu această expunere sumară a modificărilor electrocardiografice din cursul intervențiilor cardiace, nu am făcut decît o schițare a acestui important și interesant capitol, încă nou și puțin cercetat.

Din experiența dobîndită de diverși chirurgi din străinătate și din țara noastră, trebuie insistat în mod special asupra anumitor modificări ce comportă o gravitate specială și necesită o atitudine promptă:

— bradicardia, chiar sinuzală, cînd survine brusc;

— apariția de extrasistole polimorfe cu focare care coboară spre profunzime, apariția poligeminismului și mai ales a tahicardiei ventriculare;

— tulburări de conducere cu blocaje diverse și apariția de heterotopii pasive care coboară spre centrii caudali ai sistemului excito-conductor.

— modificări primare *ST-T*, care anunță anoxia miocardului.

Capitolul al XX-lea

CUM SE ANALIZEAZĂ ȘI CUM SE INTERPRETEAZĂ O ELECTROCARDIOGRAMĂ

Este de dorit ca cel care interpretează o electrocardiogramă să cunoască cît mai multe date clinice asupra cazului. Idealul ar fi ca orice electrocardiogramă să fie interpretată de clinicianul care a examinat cazul. Cînd acest deziderat nu este posibil, trebuie să se cunoască un minim de date clinice: sexul, vîrsta, constituția, greutatea, prezența eventuală a unei ascite, edem, pleurezie, existența eventuală a unei deformări toracice, existența unui pneumotorax terapeutic, a unei toracoplastii. Este indicat ca electrocardiograma să fie cerută numai după examenul clinic complet al bolnavului, iar buletinul de cerere să cuprindă un diagnostic clinic și tratamentul urmat (se va indica mai ales dacă bolnavul este digitalizat). Fără acest minim de informații, o electrocardiogramă nu poate fi corect interpretată, riscîndu-se erori de diagnostic, uneori grave.

Înainte de a începe analiza unei electrocardiograme, trebuie să ne asigurăm că nu există vreo greșeală de tehnică. Unele greșeli sînt grosolane și se observă imediat:

1. Orice electrocardiogramă care în conducerile standard nu satisface ecuația Einthoven (**I + III = II**) trebuie înlăturată. Pentru această apreciere nu este nevoie de calcule complicate; cu puțină rutină se pot observa dintr-o privire abaterile grosolane.

2. Conexiunile defectuoase cu aparatul (inversarea polilor în una sau mai multe conduceri) dau aspecte cu totul neobișnuite, care, cu puțină rutină, se recunosc de asemenea destul de lesne. În general, orice discordanță flagrantă între clinică și aspectul electrocardiografic trebuie verificată printr-o nouă electrocardiogramă.

Scanned with OKEN Scanner

3. De asemenea, nu se poate trage nici o concluzie dintr-o electrocardiogramă înregistrată numai în una sau două conduceri. Aci s-ar putea da eventual o informație asupra tulburărilor cronologice, dar orice apreciere asupra modificărilor morfologice ale electroventriculogramei este imposibilă. Cele trei conduceri standard și minimum două precordiale (V 2 și V 5) sînt indispensabile pentru aprecierea oricărei electroventriculograme patologice.

4. Mai trebuie înlăturate și electrocardiogramele cu artefacte grosolane (prin scuturare mecanică a aparatului în timpul înregistrării), precum și cele foarte parazitate (curent alternativ sau alt parazit electric). Reamintim aci că orice aparat trebuie să aibă o alimentație corectă, după indicațiile date de fabrică, atît pentru sistemul de încălzire, cît și pentru tensiunea anodică.

Pentru analiza oricărei electrocardiograme este absolut necesar să cunoaștem viteza cu care se desfășoară hîrtia de înregistrare (marcajul timpului), precum și modul de etalonare a amplificării.

Majoritatea aparatelor înregistrează, simultan cu traseul grafic, ordonate de timp la 0,02, la 0,04 sau la 0,05 sec., după tipul aparatului (pe orice aparat sînt date indicații în această privință). Acolo unde marcajul timpului nu există, trebuie să cunoaștem neapărat viteza de desfășurare a hîrtiei sensibile sau a filmului. Acest sistem este imperfect și ar fi de dorit ca pe orice grafic, timpul să fie înregistrat simultan cu electrocardiograma, pentru a evita erorile ce ar decurge dintr-o viteză de desfășurare neregulată a filmului.

Etalonarea amplificării se face de regulă astfel încît 1 milivolt să fie egal cu 10 milimetri; rezultă deci că de obicei voltajele undelor electrocardiografice se exprimă în milimetri, subînțelegînd zecimi de milivolt. O convenție tacită a încetățenit obiceiul ca, acolo unde nu se dă nici o indicație asupra amplificării, să se considere că 1 milivolt = 10 mm. Este însă de dorit ca pe orice grafic să fie înregistrată curba de etalonare. Putem astfel controla dacă „constanta de timp“ a fost bună și dacă au existat fenomene de „frînare“ sau de „supradeplasare“ a spotului, ceea ce ar da deformări artificiale ale electrocardiogramei (vezi capitolul al III-lea și fig. 12).

Interpretarea unei electrocardiograme se bizuie pe un raționament complex, comparabil cu un diagnostic medical, care comportă două etape:

— analitică, în care trebuie observate toate detaliile grafice, căutîndu-le apoi o explicație electrofiziologică;

— sintetică, în care se caută integrarea electrocardiogramei în tabloul clinic al cazului printr-o interpretare anatomică și fiziologică.

Scanned with OKEN Scanner

ANALIZA ELECTROCARDIOGRAMEI

Analiza electrocardiogramei trebuie să fie obiectivă şi pe cît posibil chiar matematică, eliminîndu-se orice empirism. Se va proceda totdeauna într-o anumită ordine, care va fi respectată cu stricteţe, pentru a nu risca vreo omisiune.

ANALIZA CRONOLOGICĂ

Vor fi lămurite punctele de mai jos.

1. Prima observaţie se adresează succesiunii *undelor P* şi *complexelor QRST* pentru a stabili care este ritmul cardiac fundamental: ritm sinuzal, fibrilaţie atrială, flutter atrial, tahicardie paroxistică, disociaţe atrio-ventriculară. Cu această ocazie vor fi semnalate şi extrasistolele, precum şi aloritmiile, cînd există.

2. Se calculează frecvenţa ritmului cardiac cu ajutorul ordonatelor de timp. În caz de disociaţie atrio-ventriculară se va stabili, atît frecvenţa ritmului atrial, cît şi frecvenţa ritmului ventricular. În caz de fibrilaţie atrială, se va calcula frecvenţa medie a ritmului ventricular.

3. Se va măsura cît mai precis durata undelor şi intervalelor: durata *undei P*, a *intervalului P—Q*, a *complexului QRS*, şi eventual durata sistolei electrice *Q—T*. Orice diferenţe de durată faţă de datele standard normale, trebuie subliniate. Reamintim că aceste măsurători diferă ca tehnică în caz de conduceri simultane şi în caz de conduceri succesive (vezi capitolul al III-lea).

4. Dat fiind că, de obicei, modificările morfologice ale *undei P* sînt legate de modificările ei de durată şi de aritmii, este practic să semnalăm aci şi aceste modificări.

Dacă la terminarea analizei cronologice se constată anomalii, ele pot fi semnalate acum, ca o concluzie intermediară. De exemplu: extrasistole, intervale lungite sau scurtate, fibrilaţia şi flutterul atrial, ritmurile heterotope mai complicate etc.

ANALIZA MORFOLOGICĂ A ELECTROVENTRICULOGRAMEI

A. În conducerile standard, concepţia vectorială a electroventriculogramei trebuie să fie călăuza oricărei analize grafice. Fiecare undă, fiecare porţiune a electroventriculogramei trebuie concepută, imaginată şi analizată ca o proiecţie pe laturile triunghiului a vectorilor din planul frontal (= valoarea manifestă în planul frontal a vectorilor spaţiali). Dacă înregistrarea s-a făcut cu conduceri simultane, putem avea o imagine clară a

Scanned with OKEN Scanner

undelor electrocardiografice, care corespund aceluiași vector momentan. În felul acesta se poate face o analiză precisă a axelor momentane *QRS* cu construcția grafică a vectodiagramei din planul frontal și cu determinarea celui mai mare vector momentan (= axa electrică principală de depolarizare). Această metodă, utilă pentru cercetări mai precise, cere însă mult timp și nu este totdeauna necesară. În practică ne mulțumim de obicei cu stabilirea axei medii de depolarizare (*axa QRS*) și a axei medii de repolarizare (*axa T*), ceea ce este posibil chiar atunci cînd înregistrarea s-a făcut cu conduceri succesive. Analizăm deci în fiecare conducere *complexul QRS*, observînd succesiunea undelor pozitive și negative, duratele lor și eventualele crestături, îngroșări, neregularități. În același timp notăm înălțimile undelor și semnul respectiv. De exemplu:

Conducerea: *qR* (—2, +7) = +5. *R* ușor crestat.
Conducerea a II-a: *qRs* (—1,+10, —2) = +7.
Conducerea a III-a: *Rs* (+5, —3) = +2. *R* ușor crestat.

Axa medie QRS se deduce din valoarea suprafețelor accidentelor pozitive și negative ale *complexului QRS*, însumate algebric. Dacă duratele diferitelor unde sînt aproximativ egale, ne putem mulțumi, pentru nevoile practice, cu însumarea algebrică a înălțimilor undelor pozitive și negative, așa cum am procedat mai sus. Valoarea rezultantă obținută în fiecare conducere este raportată apoi cu semnul respectiv pe sistemul triax și astfel se construiește grafic axa medie de depolarizare, *axa QRS* (vezi capitolul al V-lea).

Dacă durata diferitelor unde pozitive și negative nu este egală, trebuie să se calculeze obligatoriu suprafețele, pentru construirea grafică a *axei QRS* (vezi exemplul din fig. 39). Dar chiar și în aceste cazuri, cu puțină rutină, se poate aprecia aproximativ în fiecare conducere, care este semnul pozitiv sau negativ al suprafeței rezultante, ceea ce ne va da o idee aproximativă, dar suficientă asupra poziției *axei medii QRS*.

Aplicînd aceeași metodă *undei T*, obținem poziția aproximativă a axei medii de repolarizare, *axa T*.

În felul acesta am ajuns să determinăm valoarea aproximativă a unghiurilor α *QRS* și α *T* și putem aprecia, atît poziția *axelor medii QRS* și *T* în valoare absolută, cît și angulația dintre cele două axe. Astfel, se evidențiază imediat: rotațiile *axei QRS* (deviațiile stîngi și drepte), rotațiile *axei T*, discordanța sau concordanța rotației *QRS* și *T* (respectiv dacă axele sînt sau nu dislocate). În multe cazuri, cu puțină rutină, se ajunge la o apreciere aproximativă (dar suficientă) a acestor probleme, (fără a recurge la construcția grafică) numai după aspectul *undelor QRS* și *T*

în conducerea I și în conducerea a III-a. În cazurile dubioase, însă, se recomandă construcția grafică (chiar aproximativă) pentru a evita erori grosolane. Indiferent de poziția *axei T*, trebuie să se cerceteze cu mare atenție forma *undei T* (asimetrică sau simetric-ascuțită) precum și momentul de apariție (*T* precoce, preterminal sau *T* tardiv, terminal).

Analiza *segmentului ST* se face de asemenea în cele trei conduceri, semnalîndu-se decalajele și sensul lor (*ST* subdenivelat, supradenivelat) și eventual forma segmentului (cu concavitatea în sus sau în jos).

B. În conducerile precordiale, trebuie precizate următoarele caractere grafice:

— forma *complexului QRS*, și mai ales dacă există *unde Q*;

— durata *QRS*, și mai ales momentul de apariție a „negativității locale" asupra ventriculului drept (în **V 2 — V 3**) și asupra ventriculului stîng (**V 5**);

— situația *segmentului ST* (decalajele), fără a uita că în **V 2— V3**, segmentul trebuie obligatoriu să fie supradenivelat;

— *unda T* cu semnul ei: dacă este negativă, și în ce conducere; dacă are o formă asimetrică (normală) sau simetrică (anormală), și în ce conduceri.

Pe baza tuturor acestor elemente ale analizei grafice vom trage concluzia dacă electroventriculograma este normală sau patologică. În grupul electroventriculogramei normale vor fi incluse și modificările minore, ca: *axa QRS* culcată, *T* III negativ „izolat", chiar deviațiile stîngi simple („de poziție"), *axa QRS* verticalizată. În grupul electroventriculogramei patologice vom încerca să precizăm în ce categorie poate fi încadrat cazul analizat: modificare secundară *ST-T*, modificare primară *ST-T*, modificare patologică *QRS*. Am văzut că această încadrare este de obicei posibilă cu ajutorul conducerilor standard și precordiale. În cazurile dubioase, analiza grafică trebuie completată cu calcularea gradientului ventricular și chiar cu înregistrarea vectocardiogramelor în trei planuri.

Concluziile electrocardiografice pot fi formulate în buletin pe următoarele puncte:

1. diagnosticul ritmului cardiac; formularea precisă este mai totdeauna posibilă, precum și precizarea oricărei anomalii cronologice;

2. poziția *axelor medii P*, *QRS*, *T*; totdeauna posibil după aspectul undelor electrocardiografice în conducerile standard;

3. dacă aspectul *QRS* exprimă o rotație a inimii, o modificare de configurație cardiacă sau o leziune miocardică; de obicei aceasta este posibil după aspectul și durata *complexului QRS*; uneori,

Scanned with OKEN Scanner

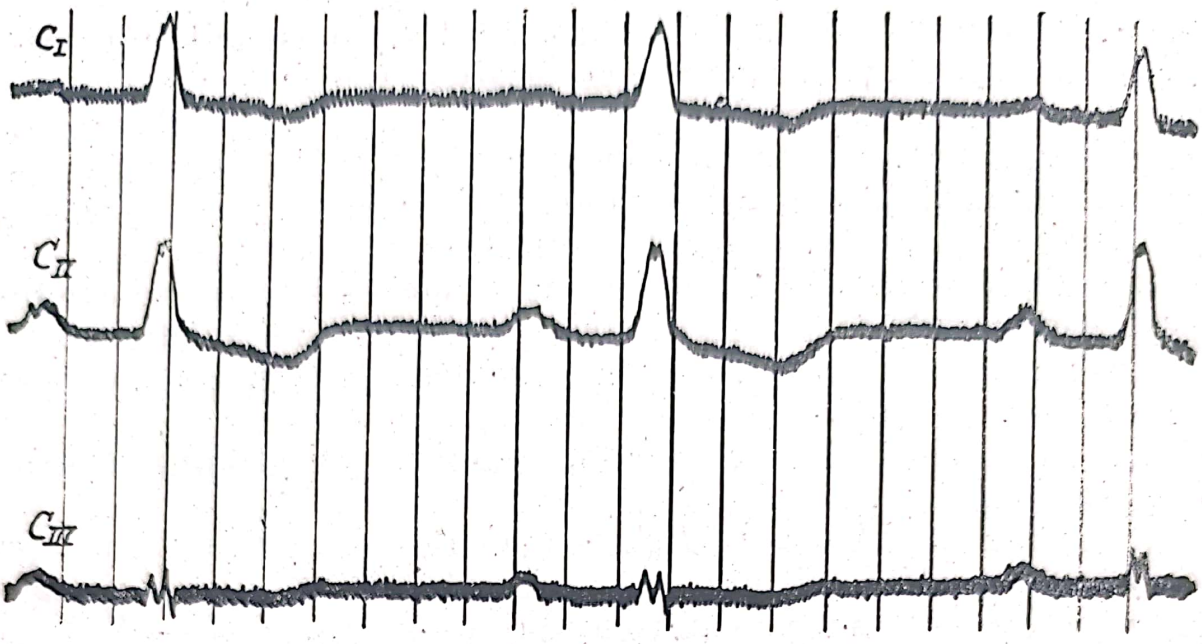

Fig. 273.—Un exemplu de modificări electrocardiografice multiple (vezi analiza în text).

însă, necesită conducerile unipolare ale membrelor, calculareà gradientului ventricular și vectocardiograma;

4. precizarea unei întîrzieri a excitației într-un ventricul; este totdeauna posibilă prin aprecierea apariției negativității locale în conducerile precordiale;

5. diagnosticul dintre modificările secundare și modificările primare *ST-T*; deseori posibil cu oarecare aproximație; de multe ori necesită calcularea gradientului;

6. în caz de modificări primare *ST-T*, se va preciza dacă ele exprimă „determinări" miocardice difuze sau localizate, ceea ce este de obicei posibil;

7. În caz de leziune localizată, diagnosticul topografic; de obicei este posibil, dacă se multiplică înregistrările precordiale;

8. voltajele mici trebuie semnalate, urmînd ca mecanismul și semnificația lor să fie precizate.

Modificările *undei P* care nu par legate de o aritmie vor fi semnalate în concluzii, evitîndu-se însă expresiile de „*P* mitral" sau „*P* pulmonar".

Să luăm un exemplu, pentru a ilustra cele arătate mai sus. Figura 273 reprezintă un grafic cu trei conduceri standard înregistrate simultan. Timpul este marcat la 0,10 sec.

ANALIZA CRONOLOGICĂ

Se observă o succesiune regulată de *unde P* și de *complexe QRST*. Frecvența ritmului atrial = frecvența ritmului ventricular = 62 contracții pe minut. *Unda P* durează 0,10 sec.

Scanned with OKEN Scanner

Nr. Fişei.....

Numele..... *Pronumele*.....

Profesiunea..... *Vîrsta*.....

Diagnostic clinic..... *Medicaţia*.....

Date cronologice

Ritm auricular..... *Ritm ventricular*.....

P..... *P–R*..... *QRS*.....

.....

.....

.....

MODIFICĂRI DE INĂLTIME, FORMA, SENS

C I	
C II	
C III	
Efort	
C T	

Concluzii .....

.....

.....

.....

I. P. 5 — 3417

Fig. 274. — Buletin electrocardiografic (model simplificat).

Scanned with OKEN Scanner

ANALIZA CRONOLOGICĂ

Ritm auric.
Ritm ventric.
Durata P
Interval P-Q
Durata QRS
Contracții heterotope:

Durata Q-T măsurată:
Durata Q-T calculată:
$(0{,}39\sqrt{RR})$
Neg. locală în $\sqrt{2}$
Neg. locală în $\sqrt{5}$

ANALIZA MORFOLOGICĂ

Conducerile Standard			Cond. Unipolare
ELECTROATRIOGRAMA	valoare	caracterizare	VR
P	I		VL
	II		
	III		VF
PQ	I		Cond. Toracice
	II		
	III		
ELECTROVENTRICULOGRAMA	valoare	caracterizare	
QRS	I		
	II		
	III		
ST	I		
	II		
	III		
T	I		
	II		
	III		

Proba de efort :

Fig. 275 (pag. 518, 519). — Buletin electrocardiografic (modelul detaliat).

Scanned with OKEN Scanner

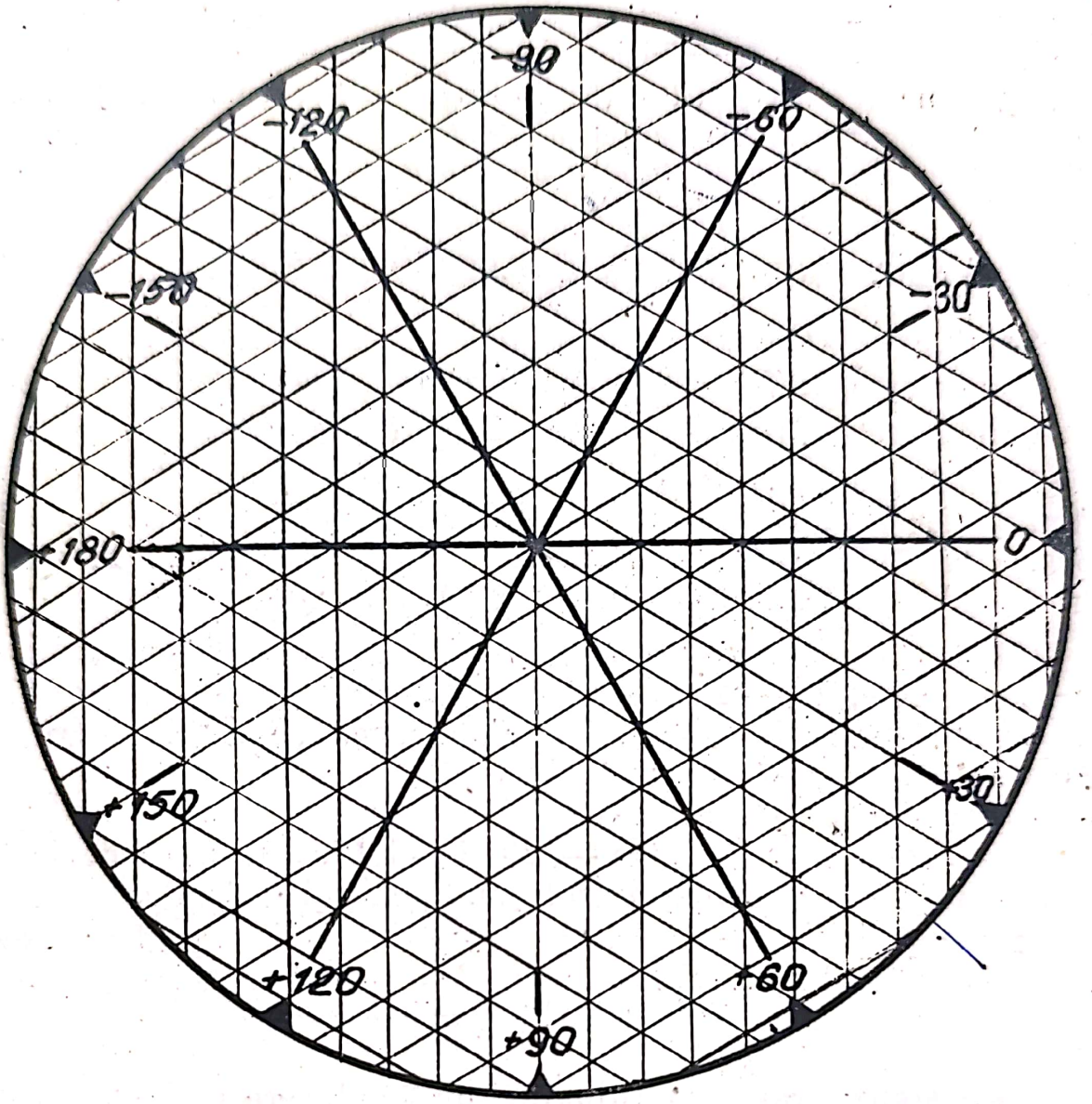

Unghiuri

α P

α QRS

α T

∢ QRS/T

Gradient ventric.

AQRS

AT

G

α G

CONCLUZII

Intervalul P—R durează 0,25 sec. *Complexul QRS* = 0,08 sec. *Intervalul Q—T* = 0,38 sec.

În concluzie: ritmul este sinuzal, relativ rărit, undele au o durată normală. Se remarcă însă o alungire a *intervalului P—R*. *Unda P* nu arată nici o anomalie morfologică.

ANALIZA MORFOLOGICĂ A ELECTROVENTRICULOGRAMEI

Complexul *QRS*:

Conducerea I: $R = +6$; vîrful *R* este îngroșat.

Conducerea a II-a: $R = +8$; vîrful *R* este îngroșat și crestat.

Conducerea a III-a: r,r' $(+1, +1) = +2$; aspect ca un M. *Axa medie QRST* fiind situată între +30 și +60°, nu este deviată. *Segmentul ST*: ușor subdenivelat, oblic descendent, în toate trei conduceri, mai accentuat în **C II.**

Unda *T*:

Conducerea I: — 2

Conducerea a II-a: —3 *T* de aspect asimetric, negativ, concordant.

Conducerea a III-a: —1

Axa T este situată între —120 și —150°, deci mult deviată, situată într-un sector diametral opus poziției normale.

CONCLUZII

Ritm sinuzal rărit, cu tulburări de conducere atrio-ventriculare: bloc atrio-ventricular de gradul I.

Modificări izolate *QRS* indicînd o anomalie a buclei vectoriale în momentul ei culminant: tulburări de conducere intraventriculare de tip nedefinit.

Modificări primare *ST-T* de tip concordant, indicînd leziuni miocardiace difuze ale straturilor profunde, subendocardice. Semne evidente de leziuni miocardice difuze.

Se recomandă ca diagnosticul electrocardiografic să se limiteze la aceste aprecieri strict anatomo- și fizio- patologice și să evite orice expresie cu semnificație etiologică.

Pentru exemplificare, au fost analizate și interpretate în același mod toate graficele din figurile 267—273.

În indexul numeric de la sfîrșit sînt analizate complet și alte grafice din cuprinsul lucrării, ceea ce permite cititorului să se exerseze în interpretarea electrocardiogramelor, putînd apoi consulta indexul, pentru a se controla.

Scanned with OKEN Scanner

Analiza se poate face, după nevoie, mai sumar sau mai amănunțit. În figurile 274 și 275 sînt propuse două modele de buletin electrocardiografic, unul mai simplu, de uz curent (fig. 274), și unul mai dezvoltat, pentru cercetări mai amănunțite (fig. 275).

Pentru ca bolnavul să poată beneficia de toate avantajele metodei, este absolut necesar ca rezultatul analizei electrocardiografice să fie integrat în tabloul clinic. În aceste condiții, dar numai cunoscînd bine cazul clinic, ne putem permite să mergem cu deducțiile electrocardiografice mai departe și să pășim în domeniul vast al etiologiei.

După cum am arătat în capitolul al XIX-lea, în multe cazuri circumstanțele clinice în care apar modificările electrocardiografice permit numeroase deducții. În unele cazuri, electrocardiograma poate folosi chiar la lămurirea unei etiologii obscure (de exemplu: diagnosticul diferențial dintre un reumatism infecțios și un reumatism Sokolski-Bouillaud). Legătura dintre analiza grafică și clinică a fost arătată la fiecare capitol în parte și apoi dezvoltată mai pe larg în capitolele XVI, XVII, XVIII și XIX. Trebuie să atragem atenția încă o dată asupra nespecificității etiologice a modificărilor electrocardiografice. Concepția patologiei cortico-viscerale, numeroasele cercetări ale școlii medicale sovietice, unele cercetări întreprinse și în țara noastră, au arătat că multe modificări electrocardiografice pot fi obținute pe cale de reflexe condiționate. Aci intră în discuție, atît efectele nervoase exercitate asupra vasomotricității coronarelor, cît și acțiuni directe ale sistemului nervos asupra funcțiilor miocardice.

Aceste lucrări, încă în curs, deschid un orizont larg metodei electrocardiografice, care, dintr-o simplă metodă de diagnostic și de cercetări circulatorii, devine o metodă obiectivă de cercetări fiziologice ale activității nervoase superioare.

Scanned with OKEN Scanner

BIBLIOGRAFIE

Aalsmeer W. C. și Wenckebach K. F. — Inima și circulația în beriberi. *Wien. Arch. in. Med.*, 1929, 16.

Adulaev D. M. — Cu privire la problema patologiei fibrilației auriculare în arterioscleroză. *Terapevticeski arhiv*, 1936, 13, 186.

Agracev G. I. — Unele particularități ale examenului fizic și electrocardiografic al inimii la bolnavii de tuberculoză pulmonară. *Problemî tuberkulioza*, 1953, 4.

Aizenstein A. V., Zelenin V. P. și Mint V. M. — Bloc total consecutiv unei plăgi prin armă de foc a fasciculului His-Tawara. *Naucinîie izvestia*, 1923, V.

Akesson — Trecerea din clinostatism în ortostatism în electrocardiogramă. *Z. klin. Med.*, 1936, 131.

Altuhov și colab. — Înregistrarea grafică a zgomotelor cardiace pe electrocardiograful portativ. *Kliniceskaia mediţina*, 1951, 2.

Andreev S. V., Borisova E. I., Molkov I. N. și Rusinov V. S. — Despre potențialul postacțional în electrograma inimii. *Biulleten experimentalnoi biologhii i mediţinî*, 1944, 17, 36.

Andersen — Studii electrocardiografice în difterie. *Acta med. scand.*, 1935, 84.

Andrus — Inima în hipertiroidie. *Am. Heart J.*, 1932, 8, 66.

Arkusski I. I. — Leziunile coronariene văzute pe electrocardiogramă parțială. *Kliniceskaia mediţina*, 1938, 16, 319.

Ariev M. I. — Importanța electrocardiogramei pentru diagnosticul stărilor patologice ale miocardului în infecții. Trudî II Leningradskovo meinstituta, 1935, 6, 115. Inima și infecțiile. *Kliniceskaia mediţina*, 1938, 16, 581.

Ariev M. I. și Ariev T. I. — Microvoltajul electrocardiogramei. *Sovetskaia vracebnaia gazeta*, 1939, 6, 414.

Arjeff și Tigi — Observații electrocardiografice în febra tifoidă. *Z. klin. Med.*, 1930, 112.

Ashmann K. și Byer E. — Gradientul ventricular normal la om. *Am. Heart J.*, 1943, 25.

Ashmann R. și Hull E. — Esențialul electrocardiografiei, 1947.

Aubert H. — Tulburările ritmului cardiac.

Averaianov P. P., Fogelson L. I. și Feodorov N. A. — Influența ablației nodului sinuzal asupra ritmului cardiac. *Mediko-biologhiceski jurnal*, 1928, 6, 75.

Barker P. S., Macleod A. G. și Alexander I. — Procesul excitator observat pe inima umană. *Am. Heart J.*, 1930, 5, 720.

Scanned with OKEN Scanner

Barnes A. R. — Electrocardiograma în infarctul miocardic. *Arch. int.Med.*, 1935, 55, 457.
Embolia pulmonară, *J.A.M.A.*, 1937, 109.
Bayley R. H. — Frecvența și semnificația blocului de ramură drept. *Am. j. med. Sc.*, 1934, 188.
Bayley R. H. — Efectele electrocardiografice ale leziunii endocavitare a ventriculului stîng. *Am. Heart J.*, 1946, 31, 677. Asupra unor aplicații a teoriei electrocardiografiei moderne în interpretarea electrocardiogramei care indică leziuni miocardice. *Am. Heart J.*, 1943, 26.
Bazett H. C. — Analiza datelor cronologice ale electrocardiogramei. *Heart*, 1926, 7, 353.
Bayer O. și Effert S. — Poziția spațială a vectorului *R* și *T* în afecțiunile mitrale. Ver. Dtsch. Ges. Kreisslaufforschg. 1952.
Bergher și Olloz — Cercetări electrocardiografice în scarlatină și difterie. *Schweiz. med. Wschr.*, 1934, 43, 992.
Bickel G. și Frommel E. — Despre frecvența și modalitățile de aritmie în boala Basedow. *Arch. mal. coeur*, 1925, 6.
Bickel G., Plattner H. și Fabre J. — Repercusiunile cardiace ale alterației metabolismului potasiului. *Arch. mal. coeur*, 203, 1954.
Bickel G. — Hipovitaminoza B_1 și cardiopatii. *Arch. mal. coeur*, 1939, 32.
Bîkov K. M. — Scoarța cerebrală și organele interne, 1944.
Boden E. — Electrocardiografia pentru practica medicală, Leipzig, 1932. Ultima ediție 1954.
Boer (de) S. — Alternanța. *Pflüger Arch.*, 1921, 192.
Fiziologia și farmacologia fibrilației. *Erg. Physiol.*, 1923, 21,1.
Asupra patogeniei extrasistolelor și a tahicardiei paroxistice. *Ztschr. exp. Med.*, 1927, 55.
Bogaert (van) — Beriberi etilic. *Arch. mal. coeur*, 1938, 31.
Bogaert (van) și Scherer — Diagnosticul diferențial al trombozei pulmonare și coronare. *Arch. mal. coeur*, 1935, 28.
Borisova E. I. — Leziunile miocardice în focar ca sursă de excitații ale inimii. *Mediko-biologhiceski jurnal*, 1926, 6, 11.
Borisova E. I. și Rusinov V. S. — Asupra electrocardiogramei parțiale. *Kliniceskaia mediția*, 1941, 19, 59.
Electrocardiograma parțială și derivația IV în infarctele miocardice. *Kliniceskaia mediția*, 1945, 1—2, 36.
Borisova E. I. și Rusinov V. S. — Potențialele excitației locale a inimii și fenomenul de scurtare a intervalului *P-R* cu lărgirea simultană a complexului *RS*. *Kliniceskaia mediția*, 1952, 4.
Bouveret L. —Despre tahicardia esențială paroxistică. *Rev. Med.*, 1889, 9, 753, 837.
Boyd și Scherf D.—Electrocardiograma în leziunile pericardice experimentale. *Bull. N. Y. Med. Coll.*, 1939, 2.
Brown C. R. și Holman D. I. — Studii electrocardiografice în cursul anginei pectorale. *Am. Heart J.*, 1933, 9, 259.
Braun S. B. și Levina S. V. — Modificările electrocardiografice în reumatismul acut. Problemele capacității de muncă, clinicii și etiogenezei reumatismului acut, 1933, 72.
Brown — Conduceri esofagiene. *Am. Heart J.*, 1936, 12.
Buchem (v.) și Daniels P.— Electrocardiograma în bolile infecțioase acute. *Dtsch. Arch. klin. Med.*, 1932, 174, 150.
Büchner F. — Insuficiența coronară. Dresda și Leipzig, 1939.
Büchner F., Weber A. și Haager B. — Infarctul coronar și insuficiența coronară. Leipzig, 1935.

Scanned with OKEN Scanner

Burch G. și Winsor T. — Elemente de electrocardiografie, 1948.
Burnett și Piltz — Electrocardiograma în infecțiile acute. *J.A.M.A.* 1929, 93.
Cabrera E. — Bazele electrofiziologice ale electrocardiografiei. Paris, 1948.
Carlo A. — Atlas de fonocardiografie clinică. Paris, 1938.
Carlotti J. și colaboratorii — Perturbările electrocardiografice în cursul cateterismului intracardiac (bazat pe 633 cateterisme). *Arch. mal. coeur*, 833, 1954
Carr F. B., Hamilton B. E. și Palmer R.S. — Semnificația unei unde *Q* III în cursul sarcinii. *Am. Heart J.*, 1933, 8, 519.
Cernogorov I. A. — Date în legătură cu problema influenței modificărilor fibrelor Purkinje asupra electrocardiogramei în leziunile miocardice experimentale. Lucrările Congresului al XI-lea de medicină din U.R.S.S., 1932, 169.
Cernogorov I. A. — Experiența utilizării somnului medicamentos în insuficiența coronariană acută. *Kliniceskaia mediția*, 1952. 1.
Clerc A. și Levy — Anarhia ventriculară. *Presse Med.*, 1926. Anomaliile electrocardiografice în maladiile infecțioase acute. *Presse Med.*, 1930, 75.
Coelho — Tahicardie ventriculară în cursul bolii Adams-Stokes. *Arch. mal. coeur*, 1932, 25, 232. Infarctul miocardic, Paris, 1934.
Cotăescu — Electrocardiograma în mecanismul normal și patologic al bătăilor inimii. București.
Danielopolu D. și Dănulescu — Leziuni latente ale ramurilor fasciculului atrio-ventricular. *Arch. mal. coeur*, 1921, 14 și 1922, 15.
Danielopolu D. și Proca G. G. — Cercetări asupra ritmului atrio-ventricular la om. *Arch. mal. coeur*, 1926, 4, 217.
Damir A. M. — Examene electrocardiografice în tromboza arterelor coronare ale inimii drepte. Lucrările Congresului al XI-lea de medicină din U.R.S.S., 1932, 169.
Davis și Sprague — Fibrilația ventriculară; relațiile ei cu blocul inimii. *Am. Heart J.*, 1929, 4, 559.
Dearing, Barnes și Essex — Experiențe cu doze terapeutice și toxice de digitală. *Am. Heart J.*, 1943, 25, 648 și 1943, 25, 665.
Debré R. și colaboratorii — Diagnosticul reumatismului poliarticular acut. *Arch. mal. coeur* 76, 1955
Deglaude L. și Laurens P. — Diagnosticul vectocardiografic al infarctului miocardic cu bloc de ramură. *Arch. mal. coeur.* 579, 1954.
Dehtiar G. I. — Electrocardiograful transportabil sovietic. *Kliniceskaia mediția*, 1939, 17, 126.
Dehtiar G. I. — Electrocardiografia. Medghiz, Moscova, 1951.
Demoor I. și Riylant P. — Contribuții la fiziologia generală a inimii. *Bull. Acad. med. belg.*, 1936, 6.
Denolin H. — Criteriile electrocardiografice ale blocului de ramură și ale localizării sale. *Acta Cardiologica I*, 1946, 44.
Dieuaide F. R. — Determinarea și semnificația axei electrice a inimii la om. *Arch. int. Med.*, 1921, 27, 558.
Dieuaide F. R. — Electrocardiograma în diagnosticul mediastino-pericarditei adezive. *Arch. int. Med.*, 1925, 35.
Dimitriu V., Lobel I. și Damscher M. — Noțiuni generale de vectocardiografie. *Revista științelor medicale* (med. int.) 1953, 6, 7.
Dietrich H. — Corelații anatomo-electrocardiografice în diagnosticul infarctelor miocardice. Ver. Dtsch. Ges. Kreisslaufforschg. 1952.
Donzelot și Geraudel — Bradicardie septală permanentă. *Arch. mal. coeur*, 1921, 17, 401.

Scanned with OKEN Scanner

Donzelot, Milovanovich și Kaufmann — Studii practice de vectocardiografie. Paris, 1950.
Drury — Tahicardia paroxistică atrio-ventriculară, *Heart*, 1924, 11.
Dubinin F. G. — Acțiunea strofantinei asupra electrocardiogramei în miocardita experimentală la iepurele de casă. *Kliniceskaia mediține*, 1941, 14, 43.
Duchosal P. și Sulzer R. — Vectocardiografia. Bâle, 1949.
Duchosal P. W. — Concepția vectorială a electrocardiogramei. Ver. Dtsch. Ges. Kreisslaufforschg., aprilie, 1952.
Duchosal P. și Lambert — Relațiile cronologice ale electrocardiogramei cu miocardiograma. *Arch. mal. coeur*, 1935, 28.
Edelman Z. I. — Electrocardiograma normală la copii de vîrstă preșcolară și școlară. *Pediatria*, 1949, 6.
Eckey — Cercetări asupra extrasistolei prin interferența a două ritmuri. *Dtsch. Arch. klin. Med.*, 1937, 181, 229.
Eckey și Schäfer — Sindrom W. P. W., *Arch. Kreisslaufforschg.*, 1938, 2.
Einthoven W. — Asupra formei electrocardiogramei omului. *Pflüger Arch.*, 1895, 60, 101.
Un galvanometru nou. *Ann. der Physik* 1903, 12.
Asupra semnificației electrocardiogramei. *PflügerArch.*1912,149,65.
Einthoven W., Fahr G. și Waart A. — Asupra direcției și mărimii manifeste a variațiilor de potențial în inima umană și asupra influenței poziției inimii în aspectul electrocardiogramei. *Pflüger Arch.*, 1913, 150, 275.
Elek S. R. și colaboratori — Vectocardiograma în infarctul miocardic caracterizat printr-o undă *R* în *aVR* și în *V1*. *Am. Heart J.* vol. 47, nr. 4, 477, 1954.
Enescu, Văcăreanu și Bădărău — Derivațiile unipolare ale membrelor. Studii și cercetări, Editura Academiei R.P.R., vol. I. 1950.
Considerații asupra axelor electrice. Studii și cercetări, Editura Academiei R.P.R., 1951.
Importanța gradientului ventricular. Studii și cercetări, Editura Academiei R.P.R., 1951.
Enescu și colab.— Aspectele vectocardiogramei în tulburările de conducere intraventriculare. Studii și cercetări, Editura Academiei R.P.R., 1953.
Epping — Modificări miocardice în supraîncărcările ventriculare drepte. *Arch. Kreisslaufforschg.*, 1940, 6.
Etingher I. G. — Despre noua interpretare a electrocardiogramei. *Terapevticeski arhiv.*, 1940, 18, 296.
Modificările electrocardiografice după tromboza acută a arterelor coronare. *Mediko-biologhiceski jurnal*, 1929, 2—3.
În legătură cu fiziopatologia și clinica disociației atrio-ventriculare. *Terapevticeski arhiv*, 1937, 15, 77.
Etingher I. G. și Nezlin V. E. — În legătură cu clinica carditei reumatismale. *Kliniceskaia mediține*, 1936, 14.
Fahr — Inima mixedematoasă. *Am. Heart J.*, 1932, 8, 91.
Faltischek și Scherf — Aspectul clinic al parasistolei. *Wien Arch. inn. Med.*, 1932, 23, 269.
Faulkner I. M. și Hamilton B. E. — Electrocardiograma în coma diabetică. *Am. Heart J.*, 1933, 8, 691.
Fedorova A. D. și Cistiakova V. G. — Examene electrocardiografice în plăgile inimii. *Hirurghia*, 1953, 6.
Fogelson — Automatism atrio-ventricular. *Z. Kreisslaufforschg.*, 1929, 21.

Scanned with OKEN Scanner

Foghelson L. I. — Analiza electrocardiografică a influenței atropinei asupra diferitelor forme de bloc cardiac. *Mediko-biologhiceski jurnal*, 1928, 6.
Foghelson L. I. — Observații electrocardiografice în reumatismul acut, 1936.
Foghelson L. I. — Problemele actuale ale electrocardiogramei. *Kliniceskaia mediținа*, 1937, 15.
Angina pectorală și infarctul miocardic. *Kliniceskaia mediținа*, 1938. 16.
Insuficiența coronariană (acută și cronică). *Sovetskaia mediținа*, 1940. 17.
Bolile inimii și ale vaselor, ediția a II-a, 1939.
Foghelson L. I. — Bazele electrocardiografiei clinice, ediția a II-a, Medghiz, Moscova 1948.
Foghelson L. I. și Cernogorov I. A. — Dimensiunile complexului ventricular (*QRST*) ca indicator al stării funcționale a miocardului. *Mediko-biologhiceski jurnal*, 1927, 6.
Funcția inotropă a inimii și electrograma. *Mediko-biologhiceski jurnal*, 1928, 6.
Foghelson L. I. și Dehtiar G. I. — Valoarea clinică a electrocardiogramei în derivații toracice. *Terapevticeski arhiv*, 1940, 18.
Franck — Tulburări electrocardiografice în difterie. *Dtsch. Arch. klin. Med.*, 1937, 179.
Franke — Clinica și patologia blocului Wilson. *Z. klin. Med.*, 1941, 139.
Frau G. — Activarea ventriculară în extrasistolele provocate. Ver. Dtsch. Ges. Kreisslaufforschg., aprilie 1952.
Fredericia L. S. — Durata sistolei în electrocardiogramă la normali și la cardiaci. *Acta med. scand.*, 1920, 53 și 1920, 54.
Froment — Tahicardiile paroxistice ventriculare, Paris 1932.
Friese G. — Electrocardiograma în cordul pulmonar acut după embolie pulmonară. Zeitschr. f. Kreislauffschg. 299, 43, 1954
Fumagali B.—Conducerile unipolare ale membrelor. *Am. Heart J.* vol. 48, 204, 1954
Gallavardin L. — Tahicardiile ventriculare terminale. *Arch. mal. coeur*, 1920, 13, 207.
Gallavardin L. — Extrasistole atriale. Extrasistole izolate. Extrasistole în salve. Paris. 1946.
Gallavardin L. și Gravier — Bradicardie nodală permanentă. *Arch. mal. coeur*, 1921, 14, 71.
Gallavardin și Berard A. — Un caz de fibrilație ventriculară în cursul accidentelor sincopale Adams-Stokes. *Arch. mal. coeur*, 1924, 17, 18.
Garrey W. — Contracțiile fibrilare ale inimii. *Am. J. of Physiol.*, 1914, 33.
Gefter A. I. — Problema insuficienței coronare privită sub aspectul tulburării legăturilor cortico-viscerale. *Kliniceskaia mediținа*. 1951, 12.
Ghelman I. G. și Braun S. B. — Caracteristica electrocardiografică a inimii senile și infantile. Materialele clinicii de fiziopatologie după vîrstă, 1937.
Caracteristica elctrocardiografică a hipertensiunii. *Kliniceskaia mediținа*. 1938, 17, 62.
Ghelman I. G. și Levina S. V. — Modificările electrocardiografice la infarctul de miocard. *Sovetskaia klinika*, 1934, 20, 243.
Ghelstein E. M. — Reumatismul cardiac. *Terapevticeski arhiv*, 1934, 12.
Ghelstein E. M. — Importanța clinică a radiokimografiei inimii, 1937.
Glomset D. G. și Glomset A.T.A. — *Am. Heart J.*, 1940, 20, 389.
Gibert-Queralto J. și colab. — Fizio-geneza electrocardiogramei intraventriculare stîngi. Ver. Dtsch. Ges. Kreisslaufforschg., 1952.

Scanned with OKEN Scanner

Gillmenn H. — Diferențierea tulburărilor de conducere intraventriculare. Ver. Dtsch. Ges. Kreisslaufforschg., aprilie 1952.
Giraud G., Latour H. și Puech P. — Electrocardiograma sinusului venos coronar. *Arch. mal. coeur.* 900 și 1008, 1954
Gloriozov B. N. — Modificările electrocardiografice în dizenterie. *Sovetskaia mediţina.* 1941, 15—16.
Goldberger E. — Electrocardiografia în conduceri unipolare, 1947.
Goldman L. N. și Gurevici I. B. — Date electrocardiografice și radiokimografice în pneumonie. *Terapevticeski arhiv*, 1937, 15, 2.
Goltman A. V. — Metode noi de analiză și interpretare a electrocardiogramei. *Terapevticeski arhiv*, 1949, 2.
Gorniţkaia E. L. și Umanski S. I. — Particularităţile electrocardiografice la copii. Institutul de perfecţionare a med. din Leningrad, 1935.
Grewin K. E. — Cîteva conduceri suplimentare în electrocardiografia clinică. Stockholm, 1948.
Groedel F. M. — Electrocardiograma extremităţilor, toracică și parţială, a omului. Dresda și Leipzig, 1934.
Groedel și Borchardt — Electrocardiograma directă a inimii umane și electrocardiograma intratoracică. N. Y., 1948.
Grotel D. M. — Observaţii electrocardiografice la trombozele arterelor coronare și în angor pectoris. *Terapevticeski arhiv*, 1929, 7.
— Noi observaţii electrocardiografice în obliterarea lumenului arterelor coronare și în infarctul miocardic, *Terapevticeski arhiv*, 1932, 10.
— Cu privire la problema leziunilor cardiace și coronare în infecţia reumatică acută după observaţii clinico-electrocardiografice. *Terapevtisceki arhiv*, 1933, 11.
— Despre utilizarea duratei sistolei pentru aprecierea capacităţii funcţionale a inimii în reumatismul acut. Congresul al IV-lea de reumatism, 1934.
— Despre importanţa diagnostică pozitivă și diferenţială a undei *Q* patologice. *Terapevticeski arhiv*, 1935, 13.
— Infarctul acut al miocardului, 1940.
Gunbina M. N. — Starea funcţională a inimii în efort fizic și sport. *Klinicheskaia mediţina*, 1951, 7 și 1952, 7.
Hadorn — Cercetări în șocul hipoglicemic. *Arch. Kreisslaufforschg.*, 1937, 2.
Hadorn și Frey — Cercetări asupra electrocardiogramei strofantinice. *Cardiologia*, 1938, 2, 87.
Hadorn — Comoţii și contuzii ale inimii. *Schweiz, Med.*, 1941, 43.
Hamburger, Katz și Saphir — Alternanţa electrică. *Tr. Assoc. Am. Physiol.*, 1935, 1.
Hedinger — Contuzii și comoţii ale inimii. *Cardiologia*, 1944, 8, 1.
Hecht H., Katz L. N., Pick A., Pzinzmetal M. și Rosenblueth A. — Mecanismul fibrilaţiei și flutterului atrial. *Circulation*, vol. VII, 591, 1953.
Hegglin R. și Holzmann M. — Semnificaţia clinică a alungirii intervalului *Q-T*. *Z. klin. Med.*, 1937, 132, 1.
Hegglin R. — Inima și hipocalcemia. *Helv. med. Acta*, 1939, 6.
— Tulburări circulatorii în coma diabetică. *Arch. Kreisslaufforschg.*, 1940. 7, 1.
— Intervalul *Q-T* alungit în electrocardiogramă. *Arch. Kreisslaufforschg.*, 1943, 13.
— Clinica insuficienţei cardiace energetico-dinamice, 1947.
— Metabolism miocardic și electrocardiograma. Ver. Dtsch. Ges. Kreisslaufforschg., aprilie 1952.
Herrick I. B.—Tromboza arterelor coronare. *J. Am. Med. Ass.*, 1919, 72, 387

Scanned with OKEN Scanner

Herrmann, Schwab și Williams — Electrocardiograma în bolile pericardice. *Arch. int. med.*, 1935, 95, 917.
Hochrein M. — Infarctul miocardic. Dresda și Leipzig, 1941.
— Bolile inimii (vol. II). Dresda și Leipzig, 1943.
Hochrein M. și Mattes — Anemie și angină pectorală. *Dtsch. Arch. klin. Med.*, 1934, 177, 1.
Holzmann M. — Parasistolia. *Helv. med. acta.*, 1935, 1, 723.
— Semnele electrocardiografice în pericardită. *Z. klin. Med.*, 1935, 128.
— Conducerile precordiale. *Arch. Kreisslaufforschg.*, 1938, 2.
— Infarctul anterior rudimentar. *Helv. med. acta*, 1944, 11.
— Electrocardiografia clinică. Zürich, 1945, 1951.
— Electrocardiografia; referat general la Congresul al XVIII-lea al Societății germane de cardiologie, aprilie 1952.
Holzmann M. și Ramer Z. — Contribuții la studiul electrocardiogramei în embolia pulmonară. *Arch. f. Kreislaufforschg.* 117, 1953.
Holzmann M. și Scherf D. — Electrocardiograma cu interval atrio-ventricular scurtat și undă *P* pozitivă. *Z. klin. Med.*, 1932, 121, 404.
Hotz și Huber — Electrocardiograma în cursul amigdalitelor acute. *Cardiologia*, 1940, 4.
Ianovski M. V. — Electrocardiografia. *Vracebnaia gazeta*. 1910, 13.
Iavein T. L. — Electrocardiografia și importanța ei clinică și științifică *Russki vraci*, 1913, 3—4.
Iliescu C. C. — Aspectul clinic, mecanismul și tratamentul fibrilației atriale. București.
Iliescu C. C. — Aspectul curbelor electrice în tromboza coronariană. *Revista științelor medicale*, 1940.
— Elemente de electrocardiografie. București, 1942.
— Infarctul miocardic prin tromboză coronară. București, 1943.
Iliescu C. C. și colab. — Infarctul miocardic. București, E.S.P.L.Ș, 1953.
Iudin A. A. — Procesele electrice din miocard. Lucrările primului congres de medicină din Rusia, 1909.
Ivanovskaia T. E. — Hipertrofia miocardului în boala hipertensivă. *Arhiv patologhii*, 1951, 4.
Jervell — Electrocardiograma în infarctul miocardic. *Acta med. scand.*, 1935, 68.
Jicine A. I. — Natura reflexă a modificărilor hemodinamice și electrocardiografice în intervențiile transtoracice. *Kliniceskaia mediția*, 1954, 3.
Jirmunskaia N. A. — Influența unor factori mecanici și nervoși asupra indicelui sistolic și asupra formei electrocardiografice. *Fiziologhiceski jurnal*, 1939, 20.
Johnston F. D. și Klostermeyer L. — Electrocardiograma în infarctul miocardic cu observații speciale privind partea inițială a complexului ventricular. *Heart*, 1933, 16.
Jongh (de) — Relațiile cronologice dintre electrocardiogramă și mecanogramă. Congres internațional de fiziologie. *Pflüger Arch.*, 1926, 213.
Jouve A. și Buisson P. — Vectocardiografia în clinică. Paris, 1950.
Jouve A., Senez J. și Pierron J. — Diagnostic electrocardiografic. Paris, 1946.
Junghans R. — Studiu comparativ între conducerile toracice unipolare și semiunipolare. Ver. Dtsch. Ges. Kreisslaufforschg., aprilie 1952.
Karamîșev I. F. — Despre rolul reflexelor condiționate în apariția insuficienței coronare. *Kliniceskaia mediția*. 1950, 9.
Kareva T. P. — Gimnastica medicală în infarctul de miocard. *Kliniceskaia mediția*, 1954, 1.

Scanned with OKEN Scanner

Katz L. N. — Electrocardiografia. Filadelfia, 1946.
Katz L. N. și Hamburger — Efectele anoxemiei asupra electrocardiogramei la sănătoși. *J. A. M. A.*, 1933, 100, 141.
Katz L. N. și Slater R. S. — A doua undă a complexului *QRS*. *Arch. int. med.*, 1936, 55, 86.
Kaufmann R. și Rothberger C. J. — Aloritmii extrasistolice. *Z. Exp. Path. Z. ges. exp. Med.*, 1920, 9, 40.
— Parasistolia atrială. *Arch. exp. Path. und Pharm.*, 1923, 97, 209.
Kellog F. și Kerr W. I. — Modificări electrocardiografice în hipertiroidism. *Am. Heart J.*, 1936, 12, 346.
Kent A. F. S. — Joncțiunea atrio-ventriculară a inimii de mamifer, *Quart. J. exper. Physiol.*, 1913, 7.
— Structura țesutului cardiac a joncțiunii atrio-ventriculare. *Journ. physiol.*, 1913, 47.
Kesselmann R. H. — Sinteza bazelor fizicale ale electrocardiografiei. *Am. Heart J.* vol. 47, 360, 1954.
Kienle F. — Electrocardiografia practică. Leipzig, 1943.
Kienle F. — O metodă nouă pentru a măsura cîmpul electric al inimii. *Arch. mal. coeur.* 1954, 977.
Kisch B. — Alternanța inimii. Dresden und Leipzig, 1932.
Kogan B. A., Gheinrihsdorf G. I. și Kogan A. B.— Modificările electrocardiografice în tifosul exantematic. *Kliniceskaia mediține* 1935, 13, 881.
Kogan B. A. și Dubogrei I. M. — Observații electrocardiografice în viciile valvulare congenitale. *Vracebnoe delo*, 1939, 2, 99.
Kogan M. B. — Clinica infarctului perforant al septului interventricular. *Kliniceskaia mediține*, 1937, 15, 5.
Kogan M. B. — Boala coronariană. Teză, 1940.
Kolliker A. și Muller H. — Variația negativă a curentului muscular la mușchiul care se contractă spontan. *Ver. phys. med. Ges.*, 1855, 6.
Kondratiev N. S. — Date recente de anatomie asupra sistemului nervos extra- și intracardiac. Lucrările primei sesiuni de cardiologie de la Odesa, 1936.
Koreișa L. A. — Geneza undelor electrocardiografice. *Fiziologhiceski jurnal*, 1936, 21, 953.
Korth C. — Disociație cu interferență incompletă. *Dtsch. Arch. klin. Med.*, 1941, 188, 185.
— Electrocardiografia clinică, Berlin, 1941.
— Atlas de electrocardiografie clinică. München, 1949.
Korth C. și Wirkus — Pericardita și electrocardiograma. *Dtsch. Arch. klin. Med.*, 1943, 190.
Kostiukov I. I. și Reizelman S. D.—Modificările electrocardiografice după efortul fizic dozat. Cercetările fiziologiei muncii, 1930, 186.
Electrocardiograma ca indicator al stării funcționale a miocardului. Lucrările Congresului al XI-lea de medicină din U.R.S.S., 1932, 229.
Kraus Fr. și Nikolai G. — Electrocardiograma omului sănătos și a celui bolnav, 1910.
Krinski L. I. — Bradicardia sinuzală, 1939.
Observații electrocardiografice în pneumonie, *Sovetskaia klinika*, 1935, 21.
Krinskij — Observații asupra electrocardiogramei în pneumonie. *Z. klin. Med.*, 1935, 128.
Kun I. S.— Derivațiile unipolare și importanța lor pentru aprecierea modificărilor undelor *Q* și *T* în derivația a III-a. *Terapevticeski arhiv*, 1952, 3.

Scanned with OKEN Scanner

Kwosckynski, **Heller** și **Ekiel** — Stereocardiograf, anunț în Scînteia din 8 aprilie 1955.
Lang C. F. — Despre patogenia și clasificarea diferitelor forme de angor pectoris. *Kliniceskaia mediținа*, 1935, 13.
Lang C. F. — Boala hipertensivă. Medghiz, Moscova, 1950.
Langendorf R. și **Pick A.** — Modificările electrocardiografice în embolia pulmonară. *Acta med. scand.*, 1936, 90.
— Electrocardiograma în nefritele acute. *Acta med. scand*, 1938, 94, 1.
— Diagnosticul infarctului miocardic cu ajutorul conducerilor toracice. *Acta med. scand.*, 1938, 96, 80.
Lambert — Alterații de origine coronară a complexului atrial. *Arch.mal. coeur*, 1937, 30, 3.
Lambert J. — Conduceri unipolare toracice și abdominale. Valoarea lor pentru diagnosticul de localizare și de întindere a infarctului *Am. Heart J.* vol. 47, 40, 1954.
Larsen K. — Efectele anoxemiei asupra electrocardiogramei. *Acta med. scand.*, 1936, 8, 141.
Larsen K., Neukirch F. și **Nielsen N. A.** — Modificări elèctrocardiografice la adulți sănătoși după digitală. *Am. Heart J.* 1937, 13, 163.
Lascevcher M. V. — Valoarea clinică a electrocardiogramei parțiale. *Kliniceskaia mediținа*, 1952, 10.
Laubry Ch. și **Poumailloux** — Alternanța electrică. *Arch. mal. coeur*, 1930, 33.
Laubry și **Soulié P.** — Bolile coronarelor. Paris, 1946, 1950.
Lavrenkov N. F. — Clinica stării preinfarctice. *Kliniceskaia mediținа*, 1951, 6.
Lenègre J. și **Chevalier H.** — Unda *T* inversată în precordiale. *Arch. mal. coeur*, 1946, 1—2, 37.
Lenègre J. și **Maurice** — Derivații directe intracardiace ale curenților electrici din atriul și ventriculul drept. *Arch. mal. coeur*. dec. 1946.
Lepeschkin E. — Electrocardiograma, 1947.
— Electrocardiografia modernă. Baltimore, 1951.
Levine A. — Tromboza coronară. Londra, 1929.
— Clinica bolilor de inimă, Boston, 1948.
Levitt — Electrocardiograma la vîrstnici. *Am. Heart J.*, 1939, 18. 692.
Lewis Th. — Mecanismul și înregistrarea grafică a contracțiilor cardiace. Londra, 1925.
— Clinica contracțiilor cardiace dezordonate, ediția a VII-a,1933.
Lewis Th., Drury A. N. și **Iliescu C. C.** — Demonstrația mișcării circulare în fibrilația atrială. *Heart*, 1921, 8, 361.
Littmann D. și **Tarnower H.** — Sindromul W.P.W. *Am. Heart J.*, iulie 1946.
Livșiț L. I. — Modificările electrocardiografice în „cor pulmonale". *Kliniceskaia mediținа*, 1946, 3, 45.
Litvak F. I. și **Borisova E. I.** — Electrocardiograma în afecțiunile renale cu edeme. *Terapevticeski arhiv*, 1934, 12, 367.
Lukomski P. E. — Observații electrocardiografice în bolile infecțioase acute. *Sovetskaia klinika*, 1932, 7, 168 și 1932, 18, 415.
— Observații electrocardiografice în febra tifoidă și în pneumonie. *Dtsch. Arch. klin. Med.*, 1933, 114, 587.
— Modificările electrocardiografice precordiale în infarctul cardiac. *Terapevticeski arhiv*, 1938, 16, 39.
— Diagnosticul topografic al infarctului miocardic. *Kliniceskaia mediținа*, 1938, 16, 1 344.

Scanned with OKEN Scanner

Lukomski P. E. — În legătură cu problema originii și importanței clinice a electrocardiogramei de „predominanță" a unui ventricul. *Terapevticeski arhiv*, 1941, 19.
— Electrocardiograma în afecțiunile miocardului, 1943.
— Boala coronariană. *Sovetskaia mediține*, 1948, 5.
Lurie I. L. — Sistemul cardio-vascular în cursul stărilor de anemie, *Kliniceskaia mediține*, 1952, 2.
Mackenzie J., Rothberger C. J. — Bolile de inimă, Berlin 1923.
McGinn S. și White P. D. — Inimă pulmonară acută după embolie pulmonară. *J. A. M. A.*, 1935, 104, 1 473.
Mahaim Iv. — Bolile organice ale fasciculului His-Tawara. Paris, 1931.
Mahaim I. și colab. — Infarctul septal și leziunile țesutului specific ventricular. *Arch. mal. coeur.* 465, 1954.
Mann H. — O metodă de analiză a electrocardiogramei (monocardiograma). *Arch. int. Med.*, 1920, 25, 283.
Mandelștam M. E. — Despre diagnosticul aritmiilor cu ajutorul electrocardiogramei. *Jurnal usoverșenstvovanie vracei*, 1925, 1, 3.
— Despre așa-numitul bloc sino-atrial la om. 1928.
— Tahicardia paroxistică. 1940.
Mandelștam M. E. și Zenzinov G. S. — Despre noile posibilități de diagnostic ale electrocardiogramei. *Kliniceskaia mediține.* 1942, 20, 53.
Master A. M. și Pardee H. E. B. — Efectele bolilor miocardului asupra electrocardiogramei. *Arch. int. Med.*, 1926, 37, 42.
Master A. M., Romanoff A. și Jaffe H. — Modificări electrocardiografice în pneumonie. *Am. Heart J.*, 1931, 6, 699.
Master A. M. și colab. — Diferențierea dintre insuficiența coronară acută și infarctul miocardic prin tromboză coronară. *Arch. int. Med.*. 1941, 67, 647.
Master A. M. — Frecvența ocluziei coronariene acute. *Am. Heart J.*, 1947.
Matteucci — Despre curentul electric al mușchilor animalelor vii. 1843.
Miasnikov A. L. — Despre originea aritmiei ventriculare în fibrilația atrială. *Terapevticeski arhiv*, 1924, 2, 109.
Mobitz W. — Interferența de mai multe ritmuri. *Z. ges. exp. Med.*, 1923, 34, 490.
Moeller H. — Modificările electrocardiografice în distoniile neurovegetative. Ver. Dtsch. Ges. Kreisslaufforschg., aprilie 1952.
Moga A., Hărăguș S. și Sorin Perian — Preinfarctul miocardic. *Revista științelor medicale*, 1953, 6, 25.
Motîlianskaia R. E. — Starea funcțională a sistemului cardio-vascular la indivizii antrenați (studiu electrocardiografic). În cartea: Bazele științifice ale antrenamentului, 110, 1941.
Mozziconacci P. și colaboratori. — Tratamentul hormonal al reumatismului acut poliarticular. *Arch. mal. coeur* 3, 1955.
Nehb — Triunghiul cardiac redus. *Klin. Wschr.*, 1938, 17.
Neiman M. Z. — Derivația esofagiană a electrocardiogramei la persoanele sănătoase și în infarctul miocardic. *Terapevticeski arhiv*, 1949, 2.
— Diagnosticul unor forme de aritmii cu ajutorul derivațiilor esofagiene. *Terapevticeski arhiv*, 1950, 6.
Noth și Barnes — Modificările electrocardiografice asociate cu pericardita. *Arch. int. Med.*, 1940, 65, 291.
Nyboer — Conducerile esofagiene cu referință specială pentru infarctul miocardic. *Am. Heart J.* 1941, 22, 469.
Obrazțov V. P. și Strajesco N. D.— În legătură cu simptomatologia și diagnosticul trombozei arterelor coronare. Lucrările primului congres al medicinei, din Rusia, 1909, 26.

Scanned with OKEN Scanner

Öhnell R. F. — Preexcitaţia. Stockholm, 1944.
Parade — Tulburări cardiace în infecţiile de focar. *Z. klin. Med.*, 1938, 123, 395.
Parade şi Forster — Electrocardiograma în boala Basedow. *Z. klin. Med.*, 1936, 129, 198.
Pardee H. E. B. — Un semn electrocardiografic de tromboză a arterelor coronare. *Arch. int. Med.*, 1920, 26, 244.
— Boala de inimă şi electrocardiogramele anormale, cu referinţă specială la unda *T* coronariană. *Am. J. med. Sc.* 1925, 160, 270.
— Semnificaţia unei electrocardiograme cu undă *Q* mare în conducerea a III-a. *Arch. int. Med.*, 1930, 46, 470.
Parkinson J. şi Bedford D. E. — Evoluţia şi tratamentul fibrilaţiei atriale. *Quart. J. Med.*, 1927, 21.
— Modificări succesive ale electrocardiogramei după infarct cardiac. *Heart*, 1928, 14, 195.
Pezzi — Consideraţii asupra cîtorva cazuri de ritm septal şi paraseptal permanent. *Arch. mal. coeur*, 1931, 24, 1.
Popov N. A., Vadinova M. A. şi Speranski N. I. — Despre influenţa diatermiei făcută la nivelul diencefalului şi mezoencefalului asupra activităţii inimii după date electrocardiografice. *Biullèten experimentalnoi biologhii i mediţinî*, 1942, 13, 1—2, 54, 57.
Polzer K. — Asupra diferitelor metode de înregistrare a vectocardiogramei. Ver. Dtsch. Ges. Kreisslaufforschg., aprilie 1952.
Portheine H. — Vectocardiograma în hipertrofia şi dilataţia ventriculară stîngă. Ver. Dtsch. Ges. Kreisslaufforschg., aprilie 1952.
Poumailloux — Pulsul alternant. Paris, 1930.
Preobrajenski A. P. şi Turkeltaub M. S. — Influenţa tulburărilor endocrine asupra sistemului cardio-vascular după date electrocardiografice. *Problemî endokrinologhii*, 1937, 2, 512.
Presneakov D. F. — Modificările în timp ale electrocardiogramei în plăgile cardiace. *Kliniceskaia mediţina*, 1941, 1, 51.
Prikazcikov A. I. — Despre infarctele reflexe ale miocardului. *Kliniceskaia mediţina*, 1954, 1.
Quincke — Modificările electrocardiografice în gripă. *Ver. Dtsch. Ges. inn. Med.*, 1933, 45.
Raevskaia G. A.—Prognosticul capacităţii de muncă în infarctul miocardic. *Terapevticeski arhiv*, 1938, 16, 50.
— Infarctul miocardic de natură neaterosclerotică. *Sovetskaia mediţina*, 1950, 1.
Rahmann S. A. şi colaboratori — Efectele răcirii peretelui toracic anterior asupra undei *T*. *Am. heart J.* Vol. 47, 394, 1954.
Raschina-Braude M. V. — Norme de electrocardiografie la copiii mici sănătoşi. *Pediatria*, 1949, 6.
Rahlin L. M. — Despre scurtarea persistentă a intervalului *P-R* (sindromul W. P. W.), *Terapevticeski arhiv*, 1941, 19, 71.
Rahlin L. M. şi Kogurova M. M. — Modificările electrocardiografice în hepatita acută. *Kliniceskaia mediţina*, 1941, 19, 114.
Reindell H. — Inima sportivă şi electrocardiograma după efort. *Dtsch. Arch. klin. Med.*, 1938, 182.
Reindell H. — Diagnosticul leziunilor circulatorii incipiente, 1949.
Reindell H. şi Klepzig A.— Conducerile toracice şi conducerile extremităţilor în practică. Ed. a II-a, Stuttgart, 1953.
Riylant P. — Explorarea inimii umane cu oscilograful catodic. *Bull. Soc. Belg. cardiol.*, 1935, 2.

Scanned with OKEN Scanner

Roehm D. C. şi colab. — Durata intervalului *Q-T* în cursul testului de anoxie. *Am. Heart J.*, vol. 47, 204, 1954
Roesler H. şi **Dressler N.**— Modificări electrocardiografice trecătoare în cursul atacurilor de angor pectoris. *Am. Heart J.*, vol. 47, 519, 1954.
Rosenbaum F. F., Hecht H., Wison F. N. şi **Johnston F. D.** — Sindromul W.P.W. *Am. Heart J.*, 29, 281, 1945.
Rothberger C. J.—Fiziologia generală a inimii. Tratatul de fiziologie. 7, 1926.
Rothberger C. J. — Extrasistole şi aloritmii extrasistolice. *Wien. klin. Wschr.*, 1928, 15.
Rothberger C. J. şi **Winterberg H.** — Electrocardiograma în fibrilaţia atrială. *Pflüger Arch.*, 1910, 131, 387.
— Fibrilaţie şi flutter atrial. *Pflüger Arch.*, 1914, 160, 42.
Rotschild M. A., Mann H. şi **Oppenheimer B. S.** — Modificări succesive ale electrocardiogramei după tromboza acută coronariană. *Proc. Soc. exp. biol. med.*, 1926, 23, 253.
Rothschuh K. E. — Electrofiziologia inimii. Darmstadt, 1952.
— Stadiul actual al electrofiziologiei cardiace. Ver. Dtsch. Ges. Kreisslaufforschg., aprilie 1952.
Routier D. şi **Puddu** — Studiu clinic asupra acţiunii digitalei asupra electrocardiogramei. *Arch. mal. coeur*, 1935, 29, 800.
Rudiakov I. I.—Cu privire la valoarea comparativă a diferitelor tipuri de derivaţii toracice ale electrocardiogramei. *Kliniceskaia mediţina*, 1951,5.
— idem, Comunicarea a II-a. *Kliniceskaia mediţina*, 1953, 7.
Samoilov A. F. — Electrocardiograma. *Russki Vraci*, 1908, 33, 1.
— Electrocardiograma. S. anat. u. physiol. Vortr. Jena 1909.
— *Pflüger Arch.*, 1910, 135 şi 1914, 155.
Samsiev S. S. — Normativele caracteristicilor fundamentale ale electrocardiogramei şi modificările lor în raport cu vîrsta la copiii pînă la 14 ani. *Pediatria*, 1952, 2.
Scerba M. L. — Un caz de coronarită reumatismală. *Kliniceskaia mediţina*, 1952, 11.
Schaefer H. — Electrocardiograma. Teorie şi practică, 1951.
— Bazele teoretice ale electrocardiogramei. Ver. Dtsch. Ges. Kreisslaufforschg., 1952.
Schellong F. şi colab. — Vectodiagrama, o metodă de cercetare a inimii. *Ztschr. Kreisslaufforschg.*, 1937, 29, 497.
Schellong F. — Fundamentele unei vectocardiografii clinice. Berlin, 1939.
Schellong F. — Teoria electrocardiogramei. Ver. Dtsch. Ges. Kreisslaufforschg., 1952.
Schellong F. — Diagnosticul electrocardiografic al îmbolnăvirilor miocardului. *Ver. Dtsch. Ges. inn. Med.*, 1936, 48, 288.
Scherf D. — Elementele electrocardiografiei. Viena, 1937.
Scherf D. şi **Boyd L. J.** — Electrocardiografia clinică, 1945.
Scherf D. şi **Goldhammer S.** — Cercetări electrocardiografice în angor pectoris. *Z. klin. Med.*, 1932, 122, 134 şi 1933, 124, 11.
Scherf D. şi **Schönbrunner E.** — Contribuţii la problema scurtării conducerii atrio-ventriculare. *Z. klin. Med.*, 1935, 128, 455.
Scherf D. şi **Schott E.**—Parasistolie prin interferenţă. *Klin. Wschr.*, 1927, 55.
Schlomka G. — Despre aşa-zisele curbe electrocardiografice de preponderenţă. *Klin. Wschr.*, 1936, 16.
Schlomka G. şi **Reindell H.** — Electrocardiograma după efort. *Arch. physiol.* 1934, 8.
Schmidt J. — Semnificaţia clinică a undei *P*. Ver. Dtsch. Ges. Kreisslaufforschg., 1952.
Schott E. — Parasistolia, *Z. exp. Med.*, 1927, 55, 762.

Scanned with OKEN Scanner

Schumann H. — Metabolismul muscular al inimii. Darmstadt, 1950.
Schütz E. — Fiziologia electrocardiogramei. Ver. Dtsch. Ges. Kreisslaufforschg., 1952.
Senderov G. S. — Studii comparative ale electrocardiogramei repetată în cursul zilei. *Kliniceskaia mediţina*, 1951, 2.
Sestakov S. V. — Clasificarea infarctului miocardic şi microinfarctului miocardic. *Terapevticeski arhiv*, 1953, 5, 89.
Sestakov S. V. — Infarctele miocardice cu evoluţie prelungită. *Kliniceskaia mediţina*, 1951, 2.
Sibille A. şi colaboratori — Divergenţele dintre *AQRS* şi *AT* în planul frontal. Limitele normale (studiu pe 5 000 grafice) *Arch. mal. coeur* 635, 1954.
Sigal A. M. — Despre diferitele forme de tahicardie paroxistică. *Kliniceskaia mediţina*, 1934, 12.
— Ritmurile activităţii cardiace şi tulburările lor. 1935.
— Infarctul miocardic; evoluţia, stadiile şi tratamentul. *Sovetskaia mediţina*, 1951, 1.
Sigal M. A. — Despre unele probleme incerte şi neclare în privinţa infarctului miocardic. *Terapevticeski arhiv*, 1950, 1.
Sigal A. M. şi **Lascevker M. V.** — Tromboendangioza obliterantă şi modificările electrocardiografice observate în această afecţiune. *Terapevticeski arhiv*, 1952, 2.
Sigal N. N. — Dinamica electrocardiogramei la bolnavi cu boală hipertensivă şi angină pectorală în cursul tratamentului cu dibazol. *Kliniceskaia mediţina*, 1953, 1.
Simonson E. şi colaboratori — Bazele teoretice şi experimentale ale gradientului ventricular din planul frontal. *Am. Heart J.*, vol. 47, 122, 1954.
Siterman L. I. — Tulburările ritmului cardiac, 1935.
— Infarctul miocardic, 1938.
Sobolevă A. V. — Cîteva probe funcţionale ale aparatului cardio-vascular la bolnavii cu insuficienţă coronară cronică. *Kliniceskaia mediţina*, 1952, 6.
Sokolov, Katz şi **Muskovitz** — Electrocardiograma în embolia pulmonară. *Am. Heart J.*, 1940, 19.
Sodi-Pallares D., Cuellar A. şi **Cabrera E.** — Sistemul celor şase axe. *Arch. Instit. Cardiol.*, 1945, 2, Mexico.
Soulié P. şi colab. — Sindromul W. P. W. şi conducerile precordiale. *Arch. mal. coeur*, 1947, 11—12, 455.
Soulié şi colab. — Derivaţiile precordiale înalte la normali şi la coronarieni. *Arch. mal. coeur*, 1948, 7—8, 289.
Soulié P. şi **Laham J.** — Derivaţia xifoidiană normală şi patologică. *Arch. mal. coeur*, 677, 1948.
Soulié P. şi colaboratori — Hipertrofie stîngă şi dreaptă. *Arch. mal. coeur*, 42, 791, 1949.
Spang K. — Importanţa clinică a gradientului ventricular. Ver. Dtsch. Ges. Kreisslaufforschg., aprilie 1952.
Spang K. şi **Korth** — Inima şi circulaţia în hipertiroidie. *Dtsch. med. Wscht.*, 1939.
Spang K. şi **Korth** — Complexe ventriculare de aspect alternant. *Arch. Kreisslaufforschg.*, 1938, 2, 47.
Speranski N. S. — Diagnosticul clinic al infarctelor miocardice nedureroase. *Kliniceskaia mediţina*. 1949, 3.

Scanned with OKEN Scanner

Sprenger — Electrocardiograma la răni prin împușcarea inimii. *Z. Kreisslaufforschg.*, 1939, 31.
Steuer — Electrocardiograma la voltaj scăzut. *Am. Heart J.*, 1934, 9, 405.
Sumarkov A. V. — Electrocardiograma în infarctul miocardic. *Sovetskaia mediţina*, 1951, 4.
Szent-Györgyi A. — Chimia contracţiei musculare, N. Y., 1951.
Tank D. I. — O formă specială de bloc intraventricular. *Kliniceskaia mediţina*, 1951, 11.
Tareev E. M. — Contribuţii la studiul bolii coronariene şi hipertensiunii arteriale. *Kliniceskaia mediţina*, 1950, 1.
— Contribuţii la patogenia şi clinica trombozelor şi emboliilor. *Sovetskaia mediţina*, 1950, 9.
Telstain E. M. — Infarctul miocardic. Moscova, 1951.
Theodorescu B. — Iminenţa de infarct miocardic. *Rev. Roum. Cardiol.*, 1947, 1—6.
Theodorescu B. — Formele clinice ale infarctului miocardic. *Revista ştiinţelor medicale*, 1952, 2-3.
Theodorescu B. — Consideraţii asupra iminenţei de infarct miocardic. *Revista ştiinţelor medicale*, 1953, 6.
Theodorescu B., Viciu E. şi Papadopol S. — Blocuri de ramură instabile. *Rev. Roum. Cardiol.*, 1947, 7—12.
Theodorescu B., Viciu E. şi David C. — Disociaţie atrio-ventriculară cu flutter atrial şi bloc de ramură. *Rev. Roum. Cardiol.*, 1944, 1—2.
Timasuk L. F. — Consideraţii asupra infarctelor miocardice pe baza observaţiilor făcute în policlinică în decurs de 10 ani. *Kliniceskaia mediţina*, 1952, 11.
— Observaţii electrocardiografice în bolile infecţioase acute. *Terapevticeski arhiv*, 1935, 13, 123.
Tur A. F. — Observaţii electrocardiografice la bolnavii cu distrofie alimentară. În cartea Distrofiile alimentare şi avitaminozele, 1944, 80.
— Importanţa aşa-numitei electrocardiograme tipice pentru hipertensiunea arterială. *Klinceskaia mediţina*, 1949, 7.
Turghel C. I. — Analiza modificărilor complexului postextrasistolic al electrocardiogramei. *Terapevticeski arhiv*, 1937, 15, 408.
Turkeltaub M. S. — Influenţa regimului alimentar asupra afecţiunilor cardiace, apreciată după date electrocardiografice. Lucrările clinicii de dietetică, 1940.
Turkeltaub M. S. şi Kudaşevici V. Z. — Modificările electrocardiografice la bolnavii cu hepatită parenchimatoasă acută. Lucrările clinicii de dietetică, 1940.
Turner — Voltajul scăzut şi semnificaţia lui clinică. *Arch. int. Med.*, 1932, 50.
Udelnov M. G. şi Iakovleva A. T. — Geneza undei *T* (comunicarea I), *Fiziologhiceski jurnal*, 1941, 30, 3.
Uhlenbruck P. — Observaţii la durata intervalului *Q-T*. *Z. Kreisslaufforschg.*, 1942, 34.
Uhlenbruck P. — Electrocardiografia clinică. Ver. Dtsch. Ges. Kreisslaufforschg., aprilie 1952.
Umanski S. I. — Despre influenţa atropinei asupra diferitelor forme de aritmie extrasistolică. Lucrările Institutului de balneologie, 1937.
Unghvary (v.) — Determinarea punctului de plecare al extrasistolelor ventriculare. *Klin. Wschr.*, 1938, 17.
Unghvary (v.) — Asupra axelor electrice parţiale. *Klin. Wschr.*, 1937, 16; 1938, 17; 1941, 20; 1942, 21.
Vacheron P. — Asupra frecvenţei sindromului W.P.W. la sugari. *Arch. mal. coeur.* 245, 1954.

Scanned with OKEN Scanner

Viciu E. — Tulburările de ritm ale inimii. București, 1942.
Vladîsik M. M. și Reznik A. I. — Observații electrocardiografice pe trasee în serie în tromboza acută a arterelor coronare și în infarctul miocardic. *Kliniceskaia mediţina*, 1935, 14, 48.
Volînski V. Z. — Contribuţii la etiologia și simptomatologia infarctului miocardic la tineri. *Terapevticeski arhiv*, 1950, 1.
Volovik A. —Particularităţile electrocardiografice la copiii cu leziuni valvulare. Particularităţile electrocardiografice la copiii ce au suferit în antecedente de poliartrită sau coree. Clinica inimii infantile, 1939.
Weber A. — Electrocardiograma și alte metode grafice de diagnostic circulator, Berlin, 1937.
— Fonocardiografia, Dresda și Leipzig, 1944.
— Electrocardiograma, 1948.
— Teoria electrocardiogramei. Ver. Dtsch. Ges. Kreisslaufforschg, 1952.
Welsch A. — Gradientul ventricular în electrocardiograma de tip drept. Ver. Dtsch. Ges. Kreisslaufforschg., aprilie 1952.
Wenckebach K. F. — Tulburările conductibilităţii și a altor funcţii în inimă. *München Ded. Wschr.*, 1925, 72.
— Inima în beriberi, Berlin și Viena, 1934.
Wenckebach K. F. și Winterberg H. — Neregularităţile activităţii cardiace, 1925.
Wenger R. — Cercetări vectocardiografice asupra blocului de ramură drept. Ver: Dtsch. Ges. Kreisslaufforschg., aprilie, 1952.
Wendt — Localizarea extrasistolelor. *Arch. Kreisslaufforschg.*, 1941, 9, 241.
White P. D. — Bolile de inimă, 1945.
Willius F. A. — Bloc de arborizaţie. *Arch. int. Med.*, 1919, 23, 431.
Wilson F. N. și colab. — Bloc de ramură și bloc de arborizaţie. *Arch. int. Med.*, 1920, 26, 153.
— Studiu experimental al blocului de ramură incomplet la cîine. *Heart*, 1921, 7, 305.
— Efectul deglutiţiei de apă rece asupra formei undei *T* a electrocardiogramei. *Heart*, 1923, 10, 275.
— Interpretarea deflexiunii iniţiale a complexului ventricular. *Am. Heart J.*, 1931, 6, 637.
— Variaţiile de potenţial produse la vîrfurile triunghiului Einthoven de contracţiile inimii. *Am. Heart J.*, 1931, 7.
— Excitaţia ventriculară în blocul de ramură la om. *Am. Heart J.*, 1932, 7, 305.
— Electrocardiograma în infarctul miocardic. *Am. Heart J.*, 1933, 16, 155.
— Forma electrocardiogramei în infarctul miocardic experimental. *Am. Heart J.*, 1934, 9, 596.
— Semnificaţia electrocardiogramelor caracterizate printr-un *QRS* de durată mare cu deflexiunea *S* lărgită în *C* I. *Am. Heart J.*, 1934, 9, 459.
— Electrocardiograma tipului neobișnuit de bloc de ramură drept. *Am. Heart J.*, 1934, 9, 472.
— Electrocardiograma precordială. *Am. Heart J.*, 1944, 27, 19.
— Diagnosticul electrocardiografic al infarctelor miocardice complicate cu bloc. *Arch. Card.*, 1945, 14, 201, Mexico.
— Asupra triunghiului Einthoven, teoria derivaţiilor electrocardiografice și interpretarea electrocardiogramei precordiale. *Am. Heart J.*, 1946, 32, 277.

Scanned with OKEN Scanner

Winternitz — Electrocardiograma în angor pectoris. *Med. Klin.*, 1934, 30.
— Complexul inițial al electrocardiogramei după infarct. *Am. Heart J.*, 1934, 9.
— Electroatriograma patologică la om. *Med. Klin.*, 1935, 31.
Winternitz și Langendorf — Electrocardiograma în pericardite. *Acta med. scand.*, 1938, 94.
Wolferth C. C. și Wood F. C. — Diagnosticul electrocardiografic al ocluziei coronare cu referințe speciale la conducerile pretoracice. *Am. J. med. Sci.*, 1932, 183, 30 și *Arch. int. Med.*, 1933, 52.
Wolferth C. C. și colab. — Corelațiile dintre **C I, V3, V4, V5** și conduceri de la fiecare umăr. *Am. Heart J.*, 1941, 21, 215.
— Demonstrația histologică a conecțiunilor musculare accesorii între atriu și ventricul în cazurile de interval *P-R* scurtat și *QRS* lărgit. *Am. Heart J.*, 1938, 62, 454.
— Mecanismul de producere a intervalului *P-R* scurtat și *QRS* lărgit, la bolnavi fără leziuni probabile ale inimii. *Am. Heart J.*, 1941, 22, 450.
Wolff L., Parkinson J. și Wite P. D. — Bloc de ramură cu interval *P-R* scurtat. *Am. Heart J.*, 1930, 5, 683.
Wolff L. și colaboratori. — Efectele poziției și rotației cardiace asupra vectorului cardiac. Studiu experimental. *Am. heart. J.*, Vol. 47 161. 1954.
Wood F. C., Wolferth C. C. și Bellet — Infarct al peretelui lateral al ventriculului stîng. *Am. Heart J.*, 1938, 16, 389.
Zarday (v.)— Conducerile precordiale. *Arch. Kreisslaufforschg.*, 1938, 157, 2.
— Semnificația axei electrice momentane. *Arch. Kreisslaufforschg.*, 1940, 7.
Zelenin V. F. — Sensul și importanța diagnostică a curenților de acțiune a inimii. Lucrările Congresului al 3-lea de medicină, 1911.
— Electrodiagnosticul afecțiunilor cardiace. Lucrările societății de medicină din Moscova, 1913.
— Electrocardiografia și importanța ei clinică. *Voprosî naucinoi mediținî*, 1913, 4.
— Bigeminismul cardiac. *Mediținskoe obozrenie*, 1916.
— Tipurile clinice de bloc cardiac. *Mediko-biologhiceski jurnal*, 1926, 4—5.
— Electrocardiograma. *Voenno-mediținski jurnal*, 1939, 8.
— Rolul aritmiei în clinica maladiilor cardio-vasculare. *Sovetskaia mediține*, 1950, 1.
Zelenin V. F. și Foghelson L. I. — Despre variațiile de ritm atrial în blocul cardiac. *Mediko-biologhiceski jurnal*, 1926, 4—5, 49.
— Blocul sistemului de conducere la diferite niveluri și importanța sa prognostică. *Mediko-biologhiceski jurnal*, 1928, 3—4, 8.
Zenzinv G. G. — Diagnosticul infarctului septului interventricular, *Terapevticeski arhiv*, 1953, 1.

Scanned with OKEN Scanner

INDEX NUMERIC
AL REPRODUCERILOR DE ELECTROCARDIOGRAME DIN CUPRINSUL LUCRĂRII*

Acest index cuprinde o analiză detaliată a tuturor graficelor reproduse în cursul lucrării. Analiza are înfățișarea unui buletin electroardiografic detaliat, așa cum trebuie să fie eliberat de laboratorul de electrocardiografie.

După cum s-a anunțat în introducere, acest index poate servi pentru lucrări practice. Cititorul are posibilitatea să se exerseze la analiza completă a fiecărui grafic, după modelul arătat la capitolul al XX-lea. Indexul îi va servi apoi de control.

Reamintim că graficele sînt înregistrate mereu cu aceeași etalonare de amplitudine, adică 10 mm = 1 milivolt. Timpul este înregistrat sincron cu înscrierea electrocardiogramei; după tipul aparatului, înscrierea timpului se face la 0,05 secunde pe graficele cu înscrierea succesivă a conducerilor (aparat „Siemens") sau la 0,10 secunde (și 0,02 secunde) pe graficele cu înscrierea simultană a conducerilor (aparat „Hellige").

Pentru determinarea axelor electrice, nu este necesară precizia matematică obținută prin determinarea suprafețelor. Este de dorit ca cititorul să se exerseze în determinarea aproximativă a axelor pe sectoare de cîte 30°, după valoarea rezultantă a undelor electrice în **CI** și în **CIII**, așa cum se arată în tabelul nr. 3

Determinarea gradientului ventricular este facultativă.

Fig. 16. a — ritm atrial = ritm ventricular = 49/minut; *P* durează 0,10 secunde. Interval *P—Q* durează 0,19 secunde; *QRS* durează 0,06 secunde; *Q—T* durează 0,35 secunde.

C o n c l u z i i: ritm sinuzal bradicardic.

b — ritm atrial = ritm ventricular = 71/minut; *P* durează 0,10 secunde; interval *P—Q* durează 0,14 secunde; *QRS* durează 0,07 secunde; *Q—T* durează 0,35 secunde.

C o n c l u z i i: ritm sinuzal normal.

c — ritm atrial = ritm ventricular = 130/minut; *P* durează 0,10 secunde; interval *P—Q* durează 0,14 secunde; *QRS* durează 0,05 secunde; *Q—T* durează 0,26 secunde. Analiza morfologică: unda *P*: în **CI**, +; în **CII**, ++; în **CIII**, +; axa *P* între + 30 și + 60°; aspect morfologic normal; complex *QRS*: în **CI**, *R* = +; în **CII**, *Rs* = ++; în **CIII**, *Rs* = +; axa medie *QRS*

* *Notă.* În acest index nu sînt cuprinse schemele și figurile (numerele sărite) care nu sînt electrocardiograme înregistrate.

Scanned with OKEN Scanner

la circa + 55°; aspect normal; segment *ST*: ușor subdenivelat concordant; unda *T*: în CI, +; în CII, ++; în CIII, +; axa medie *T* este situată între + 30 și + 60°, deci nedeviată; aspectul morfologic al undei *T* este normal.

Concluzii: tahicardie sinuzală; axele medii nedeviate; discrete modificări primare ale segmentului *ST*, probabil tahicardice.

Fig. 19.— Primul exemplu: ritm sinuzal 104/minut; *P* = 0,08 secunde; *P—Q* = 0,14; *QRS* = 0,05 secunde; *Q—T* = 0,29 secunde. Analiza morfologică: unda *P* de aspect normal cu axa medie între + 30 și + 60°; complex *QRS* de aspect normal cu axa medie între + 60 și + 90°; segment *ST* izoelectric; unda *T* de aspect normal cu axa medie între + 30 și + 60°.

În unipolarele membrelor, aspectele sînt: în VR, tipul endocardic; în VL, tipul de tranziție; în VF, tipul apical.

Concluzii: ritm sinuzal; axa medie *QRS* cu tendință la verticalizare, prin bascularea vîrfului spre dreapta.

Al doilea exemplu: ritm sinuzal; *P* = 0,08 secunde; *P—Q* = 0,14 secunde; *QRS* = 0,08 secunde. Analiza morfologică: unda *P* de voltaj redus, dar de aspect normal, cu axa medie normală; complex *QRS* de aspect normal cu axa medie la circa 0°; segment *ST* izoelectric. Unda *T* de aspect normal cu axa medie la circa + 30°.

În unipolarele membrelor: în VR, tipul endocardic; în VL, tipul epicardic stîng; în VF, tip de tranziție.

Concluzii: ritm sinuzal; axa medie *QRS* ușor deviată la stînga prin basculare spre stînga și ușoară rotație antiorară; axa *T* deviată corespunzător.

Fig. 20. — Șase conduceri precordiale înregistrate simultan. Aspectul morfologic în ansamblu este normal. Negativitatea locală la ventriculul drept (V1 și V2, V3) la 0,02 secunde. Negativitatea locală la ventriculul stîng (V5, V6) la 0,04 secunde = normale.

Se observă unele particularități: în V1, unda *T* este negativă, ceea ce este considerat fiziologic. În V5 și V6 apare o mică undă *Q*.

Fig. 21. — Electrocardiogramă înregistrată simultan cu fonocardiograma în trei frecvențe. Viteza de înregistrare fiind crescută, spațiile dintre ordonatele de timp sînt distanțate, dar corespund acelorași unități de timp, 0,02 secunde și 0,10 secunde. I și II reprezintă vibrațiile accentuate produse de zgomotele inimii. Se observă că zgomotul I începe după vîrful undei *R* și durează circa 0,08 secunde; vibrațiile care urmează în cursul sistolei reprezintă un suflu sistolic. Zgomotul II începe la sfîrșitul undei *T* și durează 0,04 secunde; vibrațiile care urmează imediat reprezintă un suflu protodiastolic. Înregistrarea provine de la un bolnav cu o aortită cronică cu insuficiență aortică.

Fig. 22. — Electrocardiogramă în două conduceri, înregistrată simultan cu două sfigmograme și cu două fonocardiograme. Se observă întîrzierea pulsului față de zgomotul I și întîrzierea pulsului la femorală față de pulsul la carotidă. Această înregistrare poate folosi la calcularea diverselor constante hemodinamice, ca: durata sistolei mecanice și electrice, durata perioadei de expulzie, debitul sistolic și debitul minut etc.

Fig. 23. — Electrocardiogramă înregistrată simultan cu două sfigmograme și cu două fonocardiograme.

Aceleași observații ca mai sus.

Fig. 43. a — ritm sinuzal 60/minut. *P* = 0,10; *P—Q* = 0,18; *QRS* = 0,07. Morfologic: unda *P* de aspect normal cu axa normală (la 60°) *QRS* de aspect normal cu axa medie la circa +35°; segment *ST* izoelectric; unda *T* de aspect normal cu axa la circa 25°.

Concluzii: ritm sinuzal normal; tendință la basculare spre stînga.

Scanned with OKEN Scanner

b — ritm sinuzal 60/minut. *P* = 0,10; *P—Q* = 0,08; *QRS* = 0,05. Morfologic: unda *P* de aspect normal cu axa normală; *QRS* de aspect normal cu axa medie la circa + 30°; segment *ST* izoelectric; unda *T* de aspect normal cu axa la circa + 25°.

Concluzii: ritm sinuzal normal; axa *QRS* culcată cu păstrarea raportului angular al axei *T*; ușoară basculare spre stînga.

c — ritm sinuzal 70/minut; unde și intervale de durată fiziologică. Morfologic: unda *P* de aspect normal cu axa normală; *QRS* de aspect normal cu axa la circa + 5°; axa *T* la circa + 30°.

Concluzii: ritm sinuzal normal; axa *QRS* orizontalizată prin bascularea vîrfului spre stînga și prin ușoară rotație antiorară; din cauza rotației antiorare a inimii, axa *T* a rămas puțin în urma axei *QRS*;

d — ritm sinuzal 65/minut; unde și intervale de durată fiziologică. Morfologic: unda *P* de aspect normal cu axa culcată; *QRS* și *T* de aspect morfologic normal, ambele cu axa medie la 0°.

Concluzii: ritm sinuzal normal; axe orizontalizate prin bascularea inimii spre stînga.

Fig. 44. a — ritm sinuzal 70/minut, cu unde și intervale de durată normală. Morfologic: unda *P* de aspect normal cu axa între + 60 și + 90°; *QRS* de aspect normal cu axa medie între + 60 și + 90°; segment *ST* izoelectric; unda *T* de aspect normal cu axa aproape de + 60°.

Concluzii: ritm sinuzal normal; toate axele spre verticalizare prin bascularea inimii spre dreapta.

b — ritm sinuzal 75/minut, cu unde și intervale de durată normală; unda *P* de aspect normal cu axa verticală (se observă că *P* I este izoelectric); *QRS* de aspect normal cu axa medie la + 90° (se observă că în CI, valoarea rezultantă a undelor *rs* este = 0); unda *T* de aspect normal cu axa între +60 și + 90°.

Concluzii: ritm sinuzal normal; inimă verticalizată, probabil și cu ușoară rotație orară (*sI/qIII*), fără nici o dislocare a axelor.

c — ritm sinuzal 80/minut; unda *P* durează mai mult de 0,10 secunde (vezi CII); celelalte date cronologice în limitele normale. Morfologic: unda *P* de aspect normal, dar de durată crescută; axa *P* la circa + 65°; *QRS* de aspect normal dar cu axa medie net deviată la dreapta, situată la circa 105°; segment *ST* izoelectric; unda *T* de aspect normal cu axa la + 90°.

Concluzii: ritm sinuzal normal; deviația dreaptă fără dislocarea axei *T*; se observă însă o dislocare a axei *P* față de axa *QRS*. Se mai observă și o anomalie în durata undei *P*, ceea ce denotă o întîrziere de conducere intraatrială. Toate modificările undei *P* sugerează că este vorba probabil de o modificare a configurației atriale. Electrocardiograma provine de la o bolnavă tînără cu stenoză mitrală.

Fig. 45. a — ritm sinuzal 60/minut cu unde și intervale de durată normală; unda *P* de aspect normal cu axa la circa + 35°; axa medie *QRS* la circa + 25°; aspectul *qI/sIII* arată că bucla vectorială este rotată în sens antiorar; segmentul *ST* izoelectric; axa medie *T* la circa + 25°.

Concluzii: ritm sinuzal normal; ușoară deviație stîngă; inimă rotată în sens antiorar, fără dislocarea axei *T*.

b — ritm sinuzal 100/minut cu unde și intervale de durată normală; unda *P* de aspect normal cu axa la circa + 40°; axa medie *QRS* la circa + 70°; aspectul *RsI/qRIII* arată că bucla vectorială este rotată în sens orar; segmentul *ST* izoelectric; axa medie *T* la circa + 35°.

Concluzii: tahicardie sinuzală; axa medie *QRS* spre verticalizare; inimă rotată în sens orar, fără dislocarea axei *T*.

Scanned with OKEN Scanner

Fig. 46 sus. *a* — ritm sinuzal 68/minut cu unde și intervale de durată normală. Morfologic: unda *P* de aspect normal cu axa la +60°; axa medie *QRS* deviată la stînga la —10°; aspectul *qRI/rSIII* arată că inima este în rotație antiorară destul de pronunțată; segmentul *ST* izoelectric; unda *T* de aspect normal cu axa la + 30°.

Concluzii: ritm sinuzal normal; deviație stîngă „tip de poziție" prin rotația antiorară a inimii, fără dislocare a axei *T*.

b — ritm sinuzal 80/minut cu unde și intervale de durată normală. Morfologic: unda *P* de aspect normal cu axa la + 30°; axa medie *QRS* deviată la stînga la —10°; aspect *qRI/rSIII*; segment *ST* izoelectric; unda *T* de aspect normal. *TIII* negativ de poziție; axa *T* fiind și ea deviată la stînga, situată la0°.

Concluzii: ritm sinuzal normal; deviația stîngă „tip de poziție" prin rotația antiorară a inimii, cu axa *T* deviată concordant la stînga; *TIII* negativ, „de poziție".

Fig. 46 jos. *a* — tahicardie sinuzală; unda *P* bifidă cu axa verticală; axa *QRS* la + 110°, deviată la dreapta; aspectul *rSI/qRIII* arată că inima este rotată în sens orar. Segmentul *ST* ușor subdenivelat în CII și CIII; axa *T* fiind la —10°, este deviată la stînga, deci dislocată față de axa *QRS*.

Concluzii: deviație dreaptă cu rotație orară a inimii cu dislocare a axelor *QRS* și *T*, indicînd o modificare miocardică.

Fig. 47. — Ritm sinuzal 94/minut, cu unde și intervale de durată normală. Morfologic: unda *P* de aspect normal cu axa la +75°; *QRS* de aspect izodifazic în cele trei conduceri standard; segmentul *ST* izoelectric; unda *T* de aspect normal cu axa normală.

Concluzii: ritm sinuzal normal; aspectul izodifazic de tip *RSI/RSII/RSIII* arată că inima este basculată, cu vîrful înapoi, cu bucla vectorială într-un plan perpendicular pe planul frontal. Absența oricărei modificări primare *ST—T* permite concluzia că anomalia *QRS* se datorește numai poziției anormale a buclei vectoriale față de planul frontal

Fig. 50. — În cele trei exemple se poate observa că în CIII, complexul *QRS* are un aspect izodifazic sau polifazic, ceea ce denotă că axa medie *QRS* este perpendiculară pe CIII. În cursul mișcărilor respiratorii ale diafragmei, poziția în spațiu a inimii se modifică. Din cauza basculării și rotației, axele electrice se modifică și aspectul complexului *QRS* suferă modificări vizibile mai ales în CIII.

Electrocardiogramele au fost înregistrate în timp ce bolnavul executa mișcări respiratorii ample.

Fig. 51 și 52. — (vezi legendele respective).

Fig. 76. — Determinarea aproximativă a axelor medii în planul orizontal. Axa medie *QRS* determinată după cea mai mare suprafață rezultantă a undelor din conducerile precordiale: axa medie *QRS* se găsește aproximativ pe direcția liniei 0—V5, deoarece în V5 găsim cea mai mare suprafață a complexului *QRS*. Vectorul are sensul de la 0 spre V5, căci valoarea undelor *QRS* este pozitivă în V5 (vezi fig. 88). Axa medie *T* determinată pe același principiu: cea mai mare undă *T* s-a înregistrat în V3, deci axa vectorului *T* se apropie de direcția axei 0—V3; unda *T* fiind pozitivă în V3, vectorul are sensul de la 0 spre V3.

Fig. 77. — Ritm sinuzal 70/minut, cu unde și intervale de durată normală. Morfologic, în conducerile standard se observă modificări izolate ale complexului *QRS*, cu voltajul redus al undelor *R* și cu prezența unei unde *S* cu desenul îngroșat și cu o suprafață relativ mare, comparativ cu suprafața *R* din CI și CII. În conducerile precordiale se observă în V2 modificări ale complexului *QRS*: negativitatea locală survine la 0,05 secunde (↙)

Scanned with OKEN Scanner

fiind întîrziată; unda *S* de voltaj redus. Partea finală a electroventriculogramei (*ST-T*) este normală în standard și în precordiale.

C o n c l u z i i: modificări izolate *QRS*, indicînd o tulburare de conducere pe ramura dreaptă.

Fig. 84. — Ritm sinuzal 84/minut cu unde și intervale de durată normală. Axa medie *QRS* și axa medie *T* situate între 0 și + 30°. Complexul *QRS* este polifazic, și crestat în CIII și în VF.

C o n c l u z i i: ritm sinuzal normal; deviație stîngă moderată prin bascularea vîrfului spre stînga, fără dislocarea axelor; aspectul polifazic, crestat al complexului *QRS* în CIII și în CF, se datorește probabil proiecției buclei vectoriale pe aceste conduceri. Nu sînt semne electrocardiografice de leziuni miocardice.

Fig. 85. — Ritm sinuzal 80/minut cu datele cronologice normale. Axa medie *QRS* la + 90° și axa medie *T* la + 60°. *QRS* polifazic de voltaj foarte redus în CI. Nu se observă modificări *ST-T*.

C o n c l u z i i: ritm sinuzal normal; axa verticală prin bascularea vîrfului spre dreapta, fără dislocare a axelor.

Fig. 93 sus. — Ritm sinuzal accelerat, fără alte modificări cronologice. Unda *P* de aspect normal cu axa la + 30°; axa medie *QRS* la circa 0° cu complex de tip *qRI/rSIII*; segment *ST* izoelectric; unda *T* de aspect normal cu axa medie la circa 0°.

C o n c l u z i i: ritm sinuzal; deviație stîngă tip „de poziție" prin rotație antiorară a inimii. Axele nu sînt dislocate.

Fig. 93 jos. — Ritm sinuzal circa 55/minut, fără alte modificări cronologice. Unda *P* de aspect normal cu axa la circa + 30°; axa medie *QRS* la —10° cu complex de tip *qRI/rSIII*, segment *ST* ușor subdenivelat în CI și ușor supradenivelat în CIII. Unda *T* de apariție precoce, negativă în CI (negativitate preterminală); unda *T* pozitivă în CIII; axa medie *T* la + 105°.

C o n c l u z i i: bradicardie sinuzală; deviație stîngă cu modificări secundare: deviație stîngă „de tip patologic" indicînd o modificare de configurație a inimii, cu hipertrofie probabilă a ventriculului stîng.

Fig. 94 sus. — Ritm sinuzal 56/minut cu unde și intervale de durată normală. Unda *P* normală cu axa la +30°; axa medie *QRS* la circa —30°; segmentul *ST* ușor subdenivelat în CI, urmat de o undă *T* negativă; unda *T* pozitivă în CIII.

C o n c l u z i i: ritm sinuzal rărit; deviație stîngă cu modificări secundare („tip stîng patologic"), indicînd o supraîncărcare ventriculară stîngă.

Fig. 94 jos. — Ritm sinuzal 80/minut. Durata *QRS* la limită (= 0,10 secunde). Unda *P* de aspect normal cu axa între + 30 și + 60°; axa medie *QRS* între —30 și —60°; complexul *QRS* ușor lărgit, dar nedeformat; în CI și CIII se observă opoziția dintre deflecțiunea *QRS* și *ST-T*, cu *ST* subdenivelat și *T* negativ în CI și *ST* ușor supradenivelat și *T* pozitiv în CIII; unda *T* este precoce.

C o n c l u z i i: ritm sinuzal; deviație stîngă accentuată cu modificări secundare *ST-T* și cu durata *QRS* la limită. Tip stîng patologic, indicînd o hipertrofie ventriculară stîngă.

Fig. 95 sus. — Ritm sinuzal 94/minut, cu unde și intervale de durată normală. Unda *P* de amplitudine relativ mare în CI și CII, cu axa medie la +60°; axa medie *QRS* deviată la dreapta, situată la + 120°; segmentul *ST* ușor subdenivelat în CIII și CII; axa medie *T* la circa + 30°; în CI și CIII se observă tendința de opoziție dintre complexul *QRS* și *ST-T*, cu *T* pozitiv în CI și cu *T* șters în CIII.

C o n c l u z i i: ritm sinuzal accelerat, deviație dreaptă cu modificări secundare *ST-T* („tip drept patologic").

Fig. 95 jos. — Ritm sinuzal 94/minut cu unde și intervale de durată normală. Unda *P* de aspect

Scanned with OKEN Scanner

normal cu axa la circa + 20°; axa medie *QRS* mult deviată la dreapta, situată la + 150° și prezentînd o crestătură în mijlocul complexului vizibilă în CII. Segmentul *ST* izoelectric. Unda *T* pozitivă în CI și negativă în CIII, cu axa medie la circa +30°. Opoziția dintre complexul *QRS* și unda *T* este indiscutabilă în CI și în CIII.

C o n c l u z i i: ritm sinuzal accelerat; deviație dreaptă cu modificări secundare *ST-T*; tip drept patologic de deviere de axă. Crestătura complexului *QRS* indică o anomalie în desfășurarea buclei vectoriale la momentul ei culminant și trebuie interpretată ca un semn de leziune miocardică.

Fig. 98 sus. — Ritm sinuzal cu unde și intervale de durată normală.

Unda *P* de aspect normal cu axa la circa +60°; axa medie *QRS* mult deviată la stînga situată la circa —45°; segmentul *ST* subdenivelat oblic descendent în CI și ușor supradenivelat oblic ascendent în CIII; unda *T* negativă în CI și pozitivă în CIII, cu axa medie mult deviată la dreapta situată la circa +140°.

C o n c l u z i i: ritm sinuzal; deviație stîngă accentuată cu modificări secundare *ST-T*, de tip „preponderență ventriculară stîngă", indicînd o „supraîncărcare" ventriculară stîngă; modificări probabile ale configurației cardiace în sensul unei hipertrofii ventriculare stîngi.

Fig. 98 jos. — Ritm sinuzal cu durata complexului *QRS* depășind limita fiziologică.

Unda *P* de aspect normal cu axa la circa + 70°; axa medie *QRS* mult deviată la stînga situată aproape de —60°; complexul *QRS* prezintă unele crestături în toate cele trei conduceri. Segmentul *ST* subdenivelat în CI și supradenivelat în CIII; unda *T* negativă în CI și pozitivă în CIII; cu axa medie deviată la dreapta situată la circa + 130°.

C o n c l u z i i: ritm sinuzal; durata *QRS* depășește valoarea maximă măsurînd 0,11 secunde, ceea ce indică o întîrziere a conducerii intraventriculare, fapt evidențiat și de crestăturile și îngroșările pe care le prezintă undele *QRS*. Deviație stîngă foarte accentuată a axei medii *QRS* cu modificări secundare *ST-T*, de tip „preponderență ventriculară stîngă". Modificările *QRS* și *ST-T* arată că există o întîrziere de conducere spre ventriculul stîng care se poate interpreta ca o dovadă a hipertrofiei ventriculare stîngi sau poate chiar ca un început de bloc de ramură stîngă.

Fig. 99 sus. — Undele *P* lipsesc, ceea ce denotă că atriile fibrilează; axa medie *QRS* mult deviată la dreapta, situată la circa + 130°. Modificări secundare *ST-T*: în CI, segmentul *ST* oblic ascendent continuat cu o undă *T* pozitivă, care se opune complexului *QRS* negativ; în CIII, segmentul *ST* oblic descendent continuat cu o undă *T* negativă care se opune complexului *QRS* pozitiv.

C o n c l u z i i: fibrilație atrială; deviație dreaptă cu modificări secundare *ST-T* de tip „preponderență ventriculară dreaptă", indicînd o „supra-încărcare" ventriculară dreaptă; modificări probabile ale configurației cardiace, în sensul unei hipertrofii ventriculare drepte.

Fig. 99 jos. — Ritm sinuzal 85/minut cu unde și intervale de durată normală. Unda *P* de aspect ascuțit și de voltaj mare în CI și CII; axa medie *QRS* deviată la dreapta, situată la circa + 110°; segmentul *ST* izoelectric în CI dar subdenivelat în CIII; unda *T* pozitivă în CI și negativă în CIII, cu axa medie mult deviată la stînga, situată la — 65°.

C o n c l u z i i: ritm sinuzal; unda *P* prezintă unele particularități patologice; deviație dreaptă a axei medii *QRS* cu modificări secundare *ST-T* de tip „preponderență ventriculară dreaptă", indicînd o modificare a configurației cardiace prin mărirea (hipertrofia?) ventriculului drept.

Scanned with OKEN Scanner

Fig. 107 sus.—Ritm sinuzal 88/minut.

P durează 0,10 secunde; *P—Q* durează 0,15 secunde; *QRS* durează 0,11 secunde; Q—*T* durează 0,26 de secunde. Unda *P* de aspect normal cu axa la circa +70°; *QRS* de durată mare este îngroșat și crestat cu aspect neregulat, ceea ce indică o desfășurare anormală a buclei vectoriale; *ST* și *T* descrie o singură undă, care se opune ca sens deflexiunii *QRS* în fiecare conducere fiind negativă în CI și pozitivă în CIII; se observă opoziția simetrică dintre conducerea I și a III-a, cu aspectul bifazic al electroventriculogramei.

Concluzii: ritm sinuzal accelerat; bloc de ramură stîng „tipic".

Fig. 107 jos. — Ritm sinuzal tahicardic.

Unda *P* slab exprimată se înscrie imediat după sfîrșitul ventriculogramei precedente. Electroventriculograma este foarte deformată, cu unda de depolarizare mult lărgită, îngroșată și crestată. Unda de repolarizare se opune în fiecare conducere undei de depolarizare. Nu se poate distinge un segment *ST*, ansamblul ventriculogramei avînd o formă bifazică foarte asemănătoare cu o electromiogramă. Durata fazei de depolarizare este egală cu durata fazei de repolarizare. Se observă opoziția simetrică dintre CI și CIII.

Concluzii: tahicardie sinuzală; bloc de ramură stîng „tipic". Remarcă: în asemenea cazuri, determinarea axelor electrice nu are nici un interes; deformările atît de accentuate ale ventriculogramei se datoresc unei bucle vectoriale foarte deformate și complet atipice. Din cauza blocului de ramură procesul de depolarizare se face pe o cale cu totul neobișnuită, în mare parte prin masa difuză, a miocardului contractil, ceea ce explică toate anomaliile buclei vectoriale și ale electroventriculogramei.

Fig. 108. — În ambele exemple ventriculograma deformată prin existența unui bloc de ramură stîng. În exemplul de jos se observă în CIII un aspect mai puțin caracteristic, dar totuși cu elementele fundamentale ale blocului de ramură (*QRS* crestat, îngroșat și lărgit; aspect bifazic cu opoziția dintre *QRS* și *ST-T*).

În ambele exemple se poate urmări în precordiale apariția negativității locale, care este foarte precoce în CF2 (adică la ventriculul drept) și care este întîrziată în CF4, CF5 (adică la ventriculul stîng). Apariția negativității locale este figurată prin săgeți. Întîrzierea la ventriculul stîng confirmă blocul de ramură stîng.

Fig. 109 a. — Fibrilație atrială. Durata *QRS* crescută la 0,11 secunde. Complexul *QRS* deformat, lărgit, îngroșat și crestat, negativ în CI și pozitiv în CIII. *ST* și *T* formează o singură undă pozitivă în CI și negativă în CIII, care se opune în fiecare conducere complexului *QRS*. Ventriculograma are în fiecare conducere un aspect bifazic. După aceste caractere grafice din conducerile standard se poate bănui un bloc de ramură drept „tipic". Confirmarea o avem în precordiale după apariția negativității locale în V2 și în V5. Se observă că negativitatea locală întîrzie în V2 (adică la ventriculul drept).

Fig. 109 b și c. — Alte două exemple de bloc de ramură. După aspectul din conducerile standard se poate presupune și în aceste cazuri un bloc drept. Aceasta însă nu se poate afirma cu certitudine din cauza lipsei conducerilor precordiale.

Fig. 110. — Două exemple de bloc de ramură tip Wilson.

În conducerile standard se observă lărgirea complexului *QRS* care se face în dauna porțiunii finale a complexului *QRS*, adică: în CI aparența unei unde *S* mult lărgite cu desen îngroșat; în CIII o undă pozitivă care urmează după complexul

Scanned with OKEN Scanner

de tip *rS*, această undă pozitivă fiind și ea lărgită și îngroșată. Suprafețele acestor unde sînt relativ mari, astfel că în CI valoarea care rezultă din însumare asupra fețelor este negativă, iar în CIII, această valoare rezultantă este pozitivă. În consecință, deși avem aparența unei deviații stîngi (după înălțimea undelor în CI și CIII) în realitate este vorba de o deviere dreaptă a axei medii *QRS*. Acestei devieri drepte i se asociază modificări secundare *ST-T*; modificările sînt secundare porțiunii lărgite a complexului *QRS*, adică în CI se observă o undă *T* pozitivă care se opune undei *S* lărgite, iar în CIII se constată o undă *T* negativă care se opune undei lărgite. În consecință, analiza grafică ne arată asocierea unor caractere de deviație stîngă, cu unele caractere de bloc de ramură dreaptă (complex *QRS* lărgit, cu axa medie deviată la dreapta, modificări secundare *ST-T*), adică toate elementele blocului de ramură de tip Wilson. Conducerile precordiale (cazul de sus) arată că negativitatea locală este întîrziată în CF2 (adică la ventriculul drept), ceea ce confirmă diagnosticul de bloc de ramură dreaptă (de tip Wilson).

Fig. 111 sus. — Ritm sinuzal 75/minut. *P* durează 0,10 secunde. *P — Q* durează 0,23 de secunde; *QRS* durează 0,11 secunde; *Q — T* durează 0,30 de secunde; Unda *P* de voltaj redus tinzînd spre un aspect bifid. Ventriculograme de aspect bifazic ca în blocul de ramură. Nu se poate preciza care ramură este întreruptă, neavînd conducerile precordiale înregistrate.

Concluzii: ritm sinuzal cu cu bloc atrio-ventricular de gradul I; tulburări de conducere intraatriale; tulburări de conducere intraventriculare: bloc de ramură „atipic", Se observă că este vorba de un caz cu tulburări de conducere multiple: intraatriale, atrio-ventriculare și intraventriculare.

Fig. 111 jos, în stînga. — Ritm sinuzal 105/minut. *P* durează 0,13 secunde; *P — Q* durează 0,16 secunde; *QRS* durează 0,12 secunde. Unda *P* este deformată bifidă; *QRS* este foarte deformat, lărgit, îngroșat. În CII și CIII are valori exclusiv negative; unda *T* de voltaj redus, negativă în toate conducerile, cu tendința la un aspect ascuțit. Modificările undei *T* sînt primare.

Concluzii: tahicardie sinuzală; tulburări de conducere intraatriale. Tulburări de conducere intraventriculare: bloc de ramură „atipic", cu modificări primare ale undei *T*. Aspectul negativ al complexului *QRS* în CII și CIII, precum și modificările primare *T* sugerează că este vorba de efecte parcelare, localizate, care se asociază blocului de ramură. Probabilitatea unui infarct miocardic care a determinat blocul de ramură prin interesarea septului ventricular.

Fig. 111 jos, în dreapta.—Ritm sinuzal 94/minut. *P* durează 0,10 secunde; *P—Q* durează 0,18 secunde; *QRS* durează 0,15 secunde; *Q—T* durează 0,36 de secunde. Unda *P* de voltaj redus de aspect polifazic; compexul *QRS* de voltaj redus, de aspect deformat, polifazic, îngroșat, de durată crescută (= 0,15 secunde), cu axa medie într-o poziție neobișnuită. Modificările *ST-T* par să fie secundare, după cum se poate observa în CII și CIII, unde se schițează un aspect bifazic al electroventriculogramei.

Concluzii: tahicardie sinuzală; modificări ale electroatriogramei. Bloc de ramură atipic, tinzînd spre aspectul „bloc de arborizație". Leziuni miocardice atrioventriculare avansate.

Fig. 113.—Ritm atrial = 80/minut. Ritm ventricular = 80/minut; Unda *P* durează 0,10 secunde; intervalul *P—Q* durează 0,10 secunde; complexul *QRS* durează 0,11 secunde; intervalul *Q—T* durează 0,37 secunde. Cronologic, rit-

Scanned with OKEN Scanner

mul are toate aparențele unui ritm sinuzal, însă cu un interval *P—Q* foarte scurt, sub limita fiziologică și cu un complex *QRS* lărgit, depășind 0,10 secunde. Aspectul morfologic în conducerile standard arată: unda *P* de aspect normal, cu axa la circa +60°; complexul *QRS* are un început precoce, aproape confundat cu sfîrșitul undei *P*; începutul complexului este îngroșat și crestat, ceea ce denotă o mișcare încetinită a buclei vectoriale, după care se continuă brusc printr-o undă rapidă cu brațele fin desenate și cu vîrful ascuțit; acest aspect este bine vizibil în CI și în CIII; axa medie *QRS* deviată la stînga la circa — 30°; segmentul *ST* subdenivelat în CI și supradenivelat în CIII ; unda *T* pozitivă în toate cele trei conduceri, cu axa medie la circa +70°; în conducerea precordială CF4 (apical), electroventriculograma oferă în ansamblu aceleași aspecte ca în CI; negativitatea locală se produce la 0,09 secunde, fiind deci întîrziată.

Concluzii: ritm sinuzal cu interval *P—Q* scurt; deformări ale electroventriculogramei cu unele aparențe de bloc de ramură, dar fără aspect bifazic bine individualizat; întîrzierea negativității locale în precordiala apicală; deformările *QRS* trebuie atribuite unei depolarizări anticipate ventriculare (antesistolie), care se face la început pe o cale anormală, dar apoi se continuă pe cale obișnuită. Aceste deformări ale electroventriculogramei, asociate cu scurtarea intervalului *P—Q*, permit diagnosticul de sindrom W.P.W. Electrocardiograma provine de la un bărbat de 64 de ani, care prezintă acest grafic de peste 20 de ani. A fost diagnosticat — eronat — ca prezentînd „leziuni miocardice", acum 20 de ani. În acest interval de timp nu au apărut modificări electrocardiografice și nici acuze de vreo suferință cardiacă.

Fig. 114. — Alte două exemple de sindrom W.P.W.

În ambele exemple, deformarea electroventriculogramei are o asemănare izbitoare cu blocul de ramură stîng „tipic". În ambele cazuri, însă, se poate pune diagnosticul de sindrom W.P.W. pe scurtarea concomitentă a intervalului *P—Q* și pe întîrzierea negativității locale în toate precordialele.

Ambele cazuri provin de la persoane tinere, care au prezentat crize de tahicardie paroxistică, dar care în afara acestor crize nu arată nici un simptom clinic sau radiologic de afecțiune cardiacă.

Fig. 134. — În exemplul de sus, ritmul ventricular de circa 60/minut, complet neregulat, și absența undei *P*, permit diagnosticul de fibrilație atrială.

În exemplul de jos, ritmul este sinuzal 68/minut, cu unda *P* de aspect normal. Alte modificări cronologice nu sînt de semnalat. În ambele exemple, electroventriculograma arată modificări atenuate, dar caracteristice, raportate asupra segmentului *ST* și a undei *T*: ușoară subdenivelare a segmentului *ST* concordantă în toate conducerile și deci mai accentuată în CII; unda *T* slab exprimată, dar vizibil negativă în toate cele trei conduceri, cu negativitate preterminală. Modificările undei *T* sînt și ele concordante, mai bine exprimate în CII, și unda *T* păstrează o formă asimetrică.

Concluzii: două exemple caracteristice de modificări primare *ST-T* atenuate, de tip concordant, cu *ST* subdenivelat și *T* negativ, preterminal. Aceste modificări se interpretează ca expresia unor determinări miocardice difuze ale straturilor interioare, subendocardice (tipul A).

Fig. 135. — În exemplul de sus, ritmul ventricular este neregulat, circa 95/minut, și unda *P* lipsește = fibrilație atrială. În exemplul de jos, ritmul este sinuzal. Axa medie *QRS* este deviată la dreapta în exemplul de sus (circa +110°), dar nedeviată în exemplul de jos.

Scanned with OKEN Scanner

În ambele cazuri se observă modificări primare *ST-T* de tip concordant. Segmentul *ST* subdenivelat în toate conducerile, urmat de undă *T* negativă, preterminală, de aspect asimetric. Segmentul *ST* tinde să ia o formă de „albie". Toate modificările sînt mai accentuate în CII.

Concluzii: două exemple caracteristice de modificări primare *ST-T* de tip concordant, cu *ST* subdenivelat și *T* negativ, preterminal. Modificările sînt mai accentuate decît în figura 134 și se interpretează ca expresia unor determinări miocardice difuze ale straturilor subendocardice (tipul A).

Fig. 136. — În ambele exemple ritmul este sinuzal, fără modificări cronologice de semnalat. Axa medie *QRS* nu este deviată; voltajul *QRS* relativ redus în exemplul de sus, ceea ce poate fi raportat la o poziție orizontală în spațiu a buclei vectoriale. În exemplul de jos, voltajul *QRS* este mare și complexul *QRS* arată un aspect *RsI/qRIII*, ceea ce denotă o rotație orară a buclei vectoriale și apropierea ei de planul frontal. Micile crestături de la începutul complexului *QRS* por fi trecute cu vederea. În ambele exemple se observă însă modificări primare *ST-T*: segmentul *ST* mult subdenivelat, de formă curbată ca o „cupolă"; el se continuă cu o undă *T* negativă, cu negativitate preterminală. Aceste modificări sînt concordante, cel mai bine exprimate în CII. Calcularea gradientului ventricular arată că el se găsește într-o poziție cu totul anormală, mult deviat și cu o valoare mică.

Concluzii: două exemple de modificări primare *ST-T* de tip concordant, cu *ST* subdenivelat și *T* negativ, preterminal; modificările sînt mai accentuate decît în figura 135 și se interpretează ca expresia unor determinări miocardice difuze ale straturilor subendocardice. *Notă*: fig. 134, 135, 136 reprezintă o gradație a aceluiași tip de modificări electrocardiografice, ceea ce teoretic ar corespunde și unei gradații a leziunilor difuze miocardice.

Fig. 137 *a* —ritm sinuzal 96/minut cu durata undelor și a intervalelor în limitele normale; unda *P* de aspect normal cu axa medie la circa +60°, axa medie *QRS* la circa +40°; aspectul complexului la limita normală, avînd unele îngroșări pe brațele undei *R*; se observă că aceste îngroșări din CI și CII deformează unda *R* în locuri mereu variabile, uneori chiar pe vîrf (al treilea complex), alteori pe brațul ascendent sau descedent. Această variabilitate arată că este vorba de artefacte (curentul alternativ, care parazitează vizibil graficul); segmentul *ST* subdenivelat concordant, cel mai accentuat în CII, unda *T* este pozitivă, terminală în cele trei conduceri, arătînd astfel o opoziție față de segmentul *ST*, care este subdenivelat. Acest aspect *ST-T* reamintește deformarea de tip „ischemie-leziune" produsă într-o regiune miocardică distală. Deformarea fiind concordantă în cele trei conduceri, pune ipoteza unei ischemii difuze a straturilor miocardice subendocardice (tipul AB).

b—ritm sinuzal 75/minut, cu unde și intervale de durată normală; unda *P* de aspect normal, cu axa medie la circa +40°, axa medie *QRS* deviată la stînga, situată la circa 0°; segmentul *ST* subdenivelat în CI și CII, izoelectric în CIII; unda *T* pozitivă în CI și CII, ștearsă în CIII. În precordiale se observă aceleași modificări *ST-T*: subdenivelare a segmentului *ST* urmată de unda *T* pozitivă.

Concluzii: ritm sinuzal; deviație stîngă moderată; modificări primare *ST-T* concordante în standard și precordiale. Aceste modificări cu opoziție între segmentul ST (subdenivelat) și unda *T* (pozitivă) reamintesc tipul de „ischemie leziune" înregistrat indirect, adică dintr-o zonă distală. Modificările

Scanned with OKEN Scanner

fiind concordante, ele indică fenomene difuze ale straturilor miocardice interioare.

Intrepretare: fenomene difuze de ischemie-leziune ale straturilor subendocardice pe o inimă cu axa medie de depolarizare deviată la stînga.

Fig. 138 a. — Ritm sinuzal 90/minut, cu unde și intervale de durată normală. Unda *P* de aspect normal cu axa medie la circa +50°; axa medie *QRS* la circa +30°; segmentul *ST* ușor subdenivelat în CI și ușor supradenivelat în CIII; unda *T* negativă în CI și slab pozitivă în CIII, de formă asimetrică, cu negativitate preterminală; axa medie *T* la circa — 160°. Gradientul ventricular de valoare mică și deviat la dreapta, într-o poziție anormală.

Concluzii: ritm sinuzal accelerat; ușoară deviere stîngă a axei medii *QRS*; modificări primare *ST*—*T* de tip difuz discordant (tip A') Gradientul ventricular într-o poziție anormală.

Interpretare: leziuni miocardice difuze, subendocardice predominent ventriculare stîngi.

Fig. 138 b. — Ritm sinuzal circa 75/minut, cu unde și intervale de durată normală. Unda *P* de voltaj relativ mare în CII și CIII, cu axa medie verticalizată; axa medie *QRS* deviată la dreapta la circa + 150°; segmentul *ST* izoelectric în CI, dar ușor subdenivelat în CII și CIII; unda *T* de aspect asimetric, negativă în CII și CIII cu negativitate preterminală; axa medie *T* la circa —90°; gradientul ventricular într-o poziție anormală.

Concluzii: ritm sinuzal; unda *P* probabil patologică; deviație dreaptă a axei medii *QRS* cu modificări primare *ST*—*T* de tip difuz, discordant, și cu modificări importante ale gradientului ventricular.

Interpretare: leziuni miocardice difuze ale straturilor subendocardice, predominant ventricular drepte, pe o inimă cu modificare importantă a configurației cavităților ventriculare.

Diagnosticul clinic era: scleroemfizem pulmonar cu fenomene de insuficiență cardiacă dreaptă.

Fig. 139 a. — Ritm sinuzal circa 70/minut; *P* durează 0,10 secunde; intervalul *P*—*Q* durează 0,15 secunde; *QRS* durează 0,09 secunde; sistola electrică *Q*—*T* durează 0,45 de secunde, fiind alungită.

În conducerile standard, complexul *QRS* are axa medie nedeviată, dar prezintă o undă *QI* suspectă prin aspectul ei îngroșat și lărgit. În precordiale, complexul *QRS* este complet atipic: CF2 o undă *QS* caracteristică și în CF5 o undă *Q* adîncă, urmată de mici unde *r* și *s*. Segmentul *ST* izoelectric în conducerile standard și în CF5, dar supradenivelat în CF2.

Unda *T* de aspect simetric-ascuțit în toate conducerile, negativă în CI și în toate precordialele, pozitivă în CII și CIII: aspect caracteristic de „*T* ischemic".

Concluzii: ritm sinuzal, semne directe de ischemie și necroză în toate precordialele și în CI; semne directe de „leziune" în CF2; semne indirecte de ischemie în CIII și CII; evidența de ischemie (leziune) și necroză în peretele antero-apical al ventriculului stîng.

Electrocardiograma provine de la un bolnav cu tablou clinic de infarct miocardic recent.

Fig. 139 b. — Ritm sinuzal circa 56/minut, cu unde și intervale de durată normală. În conducerile standard: unda *P* de aspect normal cu axa normală, complexul *QRS* de aspect normal cu axa medie nedeviată; segmentul *ST* izoelectric; unda *TI* difazică cu negativitate terminală; unda *TIII* pozitivă, dar de aspect simetric-ascuțit. În CF2, unda *R* abia schițată, urmată de o undă *S* adîncă; unda *T* negativă, de aspect simetric-ascuțit.

În CF5, complexul *QRS* de aspect normal; unda *T* negativă, de aspect simetric-ascuțit, avînd un aspect caracteristic de „*T* ischemic".

Concluzii: bradicardie sinuzală, modificări primare ale undei *T*,

Scanned with OKEN Scanner

indicînd o ischemie localizată în regiunea antero-apicală.

Fig. 140 a. — Ritm sinuzal circa 66/minut, cu unde și intervale de durată normală. În conducerile standard: unda *P* normală, cu mici crestături; complexul *QRS*, avînd axa medie culcată, prezintă o undă *QII* și *QIII*, precum și un aspect polifazic (ca un W) în CIII; segmentul *ST* izoelectric; unda *T* de aspect simetric-ascuțit, pozitivă în CI și negativă în CIII = aspect caracteristic de „*T* ischemic".

Axa medie *QRS* are 4 unități Ashman și unghiul αQRS are 0°; axa medie *T* are circa 9 unități Ashman și unghiul αT are —42°. Gradientul ventricular are circa 12,5 unități Ashman și unghiul αG are —30°, adică se află într-o poziție anormală.

În conducerile precordiale, în CF2 și în CF5, complexul *QRS* de aspect normal, segmentul *ST* nemodificat, unda *T* pozitivă, de amplitudine mare și de aspect simetric-ascuțit, mai ales în CF5: modificări probabile, dar necaracteristice ale undei *T*.

Concluzii: ritm sinuzal; semne de ischemie și de necroză, care apar bine în conducerile standard; modificări probabile dar necaracteristice în precordiale. După distribuirea semnelor directe și a celor indirecte probabile, procesul de ischemie-necroză poate fi localizat aproximativ în peretele posterior al ventriculului stîng.

Fig. 140 b.—Ritm sinuzal bradicardic, circa 56/minut, cu unde și intervale de durată normală.

Unda *P* de voltaj redus în toate conducerile. În conducerile standard: complexul *QRS* de tip *qRI/rSIII* avînd axa medie deviată la stînga (α *QRS* = circa 0°); segmentul *ST* izoelectric; unda *T* discordantă, negativă în CI și pozitivă în CIII, avînd un aspect care tinde să devină simetric-ascuțit. Axa medie *T*, fiind la circa —30°, se constată că gradientul ventricular trebuie să fie situat mai la stînga decît axa *QRS*, ceea ce constituie o anomalie în rotațiile antiorare ale inimii. În conducerile precordiale: complexul *QRS* deformat mai ales în CF2 cu o undă *Q* schițată în CF5; segmentul *ST* izoelectric; unda *T* pozitivă.

Concluzii: ritm sinuzal bradicardic; deviație la stînga a axei medii *QRS* cu rotație antiorară a inimii; modificările undei *T* din conducerile standard trebuie interpretate ca modificări primare, atît prin forma simetric-ascuțită pe care o prezintă, cît și prin poziția anormală a gradientului ventricular. Aceste modificări indică un efect parcelar, o ischemie localizată spre peretele inferior al ventriculului stîng. Modificările complexului *QRS* din precordiale reprezintă sechelele unor leziuni necrotice vechi din regiunea infero-apicală.

Fig. 141 stînga. — Ritm sinuzal cu unde și intervale de durată normală. Unda *P* de aspect normal, cu axa medie la circa +60°; axa medie *QRS* la + 90°; aspect *SI/QIII* cu voltaj relativ redus; segmentul *ST* pare ușor supradenivelat în CII și CIII; unda *T* pozitivă cu axa medie la circa +80°.

Concluzii: ritm sinuzal; inimă verticalizată în ușoară rotație orară; modificări primare *ST* cu ușoară supradenivelare concordantă urmată de *T* pozitiv.

Interpretare: leziuni difuze ale straturilor sub-epicardice (?). Aspectul nu este destul de caracteristic pentru a afirma leziunile epicardice, dar totuși, din cauza voltajului redus, se poate bănui un proces pericardic (?).

Fig. 141 dreapta. — Ritm sinuzal 120/minut. Unda *P* durează 0,10 secunde; *P*—*Q* durează 0,15 secunde; *QRS* durează 0,07 secunde; *Q*—*T* durează 0,23 secunde. Durata sistolei electrice *Q*—*T* este relativ scurtată; unda *P* de aspect normal cu axa medie la circa +30°; complexul *QRS* de aspect normal, cu axa medie la circa +45°; segmentul

Scanned with OKEN Scanner

ST ușor supradenivelat în CI și CII, unda *T* pozitivă, continuînd ca o cocoașă segmentul *ST*, care este supradenivelat.

Concluzii: tahicardie sinuzală, cu durata sistolei electrice relativ scurtată; axa medie *QRS* nedeviată; modificări primare *ST-T* de tip concordant, indicînd leziuni miocardice difuze ale straturilor superficiale (subepicardice), cu repolarizarea accelerată la exterior. Electrocardiograma provine de la o bolnavă tînără cu pericardită acută.

Fig. 142. 1 — Ritm sinuzal tahicardic de 108/minut. Unda *P* durează 0,08 secunde; intervalul *P—Q* durează 0,13 secunde; *QRS* durează 0,08 secunde; intervalul *Q—T* (sistola electrică) durează 0,28 secunde. Unda *P* de aspect normal, cu axa medie nedeviată; complexul *QRS* de aspect normal, cu axa medie la circa +75°, tinzînd spre verticalizare; segmentul *ST* supradenivelat în toate conducerile, cel mai accentuat în CII; unda *T* slab exprimată în toate conducerile; se traduce sub aspectul unei slabe curburi pozitive, care abia se degajează din segmentul *ST* dîndu-i aparența unei curburi cu concavitatea în jos; unda *T* este de apariție precoce, intervalul *Q—T* fiind scurtat.

Concluzii: tahicardie sinuzală, cu scurtare moderată a intervalului *Q—T*; axa medie *QRS* tinde spre verticalizare; modificări primare *ST-T* de tip concordant, cel mai bine exprimate în CII, indicînd leziuni miocardice difuze ale straturilor subepicardice.

2 — Acest grafic provine de la același caz și a fost înregistrat cîteva zile după cel precedent. Toate datele electrocardiografice sînt identice cu cele de mai sus, în afară de segmentul *ST* și unda *T* care arată următoarele modificări: unda *T* capătă un aspect bifazic, cu o fază pozitivă foarte slab exprimată, vizibilă mai ales în CI și cu o fază negativă terminală, care se poate observa în cele trei conduceri, fiind mai bine individualizată în CII. Modificările evolutive, ca și cele inițiale, sînt concordante; unda *T* este de apariție precoce, intervalul *Q—T* fiind scurtat.

Concluzii: tahicardie sinuzală, cu scurtare moderată a intervalului *Q—T*. Axa medie *QRS* tinde spre verticalizare; modificări primare *ST-T* de tip concordant, indicînd leziuni miocardice difuze ale straturilor subepicardice, evoluînd spre cicatrizare. Modificările primare *ST-T* sînt evolutive față de electrocardiograma precedentă.

3 — Acest grafic provine de la același caz și a fost înregistrat după cîteva săptămîni de la prima electrocardiogramă. Se observă că modificările primare *ST-T* au continuat să evolueze: standard și precordiale.

Unda *T* este acum negativă, de aspect simetric-ascuțit în toate conducerile. Se mai observă că unda *T* este de apariție tardivă, intervalul *Q—T* a revenit la valoarea lui normală sau chiar ușor crescută (=repolarizare întîrziată). Toate modificările descrise sînt concordante, indicînd fenomene care se petrec difuz în straturi subepicardice (=repolarizare întîrziată a acestor straturi miocardice). Semnele electrocardiografice trebuie interpretate ca fenomene cicatriceale — sechele de leziuni miocardice difuze ale straturilor subepicardice.

Cele trei exemple de mai sus au fost înregistrate în cursul evoluției unei pericardite purulente. Ele ilustrează bine modificările primare *ST-T* determinate de leziunile difuze subepicardice în faza precoce, precum și aspectele evolutive și cicatriceale ale acestor leziuni.

Fig. 143 a. — Ritm sinuzal circa 66/minut, fără anomalii cronologice. În conducerile standard: unda *P* de aspect normal cu axa normală; complexul *QRS*, cu axa medie deviată la stînga, are aspectul *qRI* și *rSIII*, ceea ce denotă rotația

Scanned with OKEN Scanner

în sens antiorar a buclei vectoriale; segmentul *ST* izoelectric; unda *T* de aspect simetric-ascuțit, pozitivă în CI și negativă în CIII, cu aspectul unui „*T* ischemic".

Axa medie *QRS* are circa 8,25 unități Ashman și unghiul αQRS are — 30°. Axa medie *T* are circa 4 unități Ashman și unghiul αT are —60°. Gradientul ventricular are circa 12 unități Ashman și unghiul αG are circa —40°; deci *G* este situat mai la stînga decît axa medie *QRS*.

În conducerile precordiale, CF2 și CF5, unda *T* este pozitivă, dar cu aspect pronunțat simetric-ascuțit de „*T* ischemic pozitiv".

Concluzii: ritm sinuzal; deviație stîngă și rotație antiorară pronunțată a inimii, însoțită de modificări primare ale undei *T*, după cum rezultă din determinarea gradientului ventricular, care se situează într-o poziție anormală la —40°. Aspectul simetric-ascuțit al undei *T* și discordanța din conducerile standard denotă o ischemie localizată a miocardului. Apariția acestui „*T* ischemic" negativ în CIII și pozitiv în CI și în precordiale, permite localizarea ischemiei în peretele posterior al ventriculului stîng.

Fig. 143 b.—Această electrocardiogramă este comparabilă cu cea precedentă. Se observă totuși unele diferențe: axa medie *QRS* este mai mult deviată la stînga, situată între —30° și —45°; unda *T* este pozitivă în CII și bifazică cu negativitate terminală în CIII; axa medie *T* situată la circa 0°; se observă totuși că unda *T* tinde către un aspect simetric-ascuțit și că este de apariție întîrziată. Intervalul *Q—T* este alungit, măsurînd 0,50 secunde. Gradientul ventricular este deplasat din poziția normală, spre stînga.

Concluzii: ritm sinuzal rărit, deviație stîngă și rotație antiorară a inimii cu modificări primare ale undei *T* și cu deplasarea gradientului ventricular spre stînga. Aspectul simetric-ascuțit și apariția întîrziată a undei *T*, discordanța dintre *TI* și *TIII*, denotă fenomene de ischemie localizată a miocardului. În absența conducerilor precordiale, această ischemie localizată nu poate fi precizată topografic.

Fig. 144. — Ritm sinuzal circa 70/minut, cu durata *QRS* la limită (0,10 secunde), fără alte anomalii cronologice.

Unda *P* de aspect normal, cu axa normală.

În conducerile standard: complexul *QRS* cu axa medie deviată la stînga de tip *qRI* și *rSIII*, ceea ce denotă o rotație antiorară a buclei vectoriale segmentul *ST* subdenivelat în CII și CIII; unda *T* negativă în CII, CIII și de aspect simetric-ascuțit, cu axa medie mult deviată la stînga situată la circa —90°; în consecință, și gradientul ventricular este mult deviat la stînga și situat mai la stînga decît axa medie *QRS*.

În conducerile precordiale, unda *T* pozitivă, de aspect simetric-ascuțit.

Concluzii: ritm sinuzal; deviație stîngă de tip patologic, cum rezultă din durata mare a complexului *QRS*, care arată toate caracteristicele grafice ale tipului stîng patologic; modificări primare *ST-T* cu unda *T* negativă de aspect „ischemic" în CII, CIII și unda *T* pozitivă de aspect „ischemic" în precordiale.

Interpretare: hipertrofie ventriculară stîngă, cu semne de ischemie localizată în peretele postero-inferior al ventriculului stîng.

Fig. 146. — Ritm sinuzal 60/minut. *P* durează 0,10 secunde; *P—Q* durează 0,15 secunde; *QRS* durează 0,08 secunde; *Q—T* durează 0,39 de secunde. Unda *P* de aspect normal, cu axa medie la circa +45°, axa medie *QRS* deviată la stînga situată între 0° și —30°; complexul *QRS* este de tip *qRI/rSIII* și se observă o îngroșare pe piciorul ascendent al undei *R* în CII și pe piciorul descendent al undei *R* în CIII; segmentul *ST* izoelectric; unda *T* de aspect normal, cu axa medie situată la circa +30°.

Scanned with OKEN Scanner

Concluzii: ritm sinuzal; deviație stîngă, cu rotație antiorară a buclei vectoriale, fără dislocarea axei *T*. Îngroșările observate pe complexul *QRS* trebuie interpretate ca mici anomalii în desfășurarea buclei vectoriale. Se observă că îngroșarea din CII corespunde undei *qI* și *rIII*; îngroșarea din CIII corespunde vîrfului *R* din CII. Înregistrarea fiind făcută cu conduceri simultane permite aceste constatări; în cazul conducerilor succesive, micile anomalii descrise mai sus sînt mai greu de interpretat, căci nu avem controlul simultaneității fenomenelor pe cele trei laturi ale triunghiului.

Fig. 147 la mijloc. — Ritm sinuzal 75/minut, *P* durează 0,10 secunde; *P—Q* durează 0,20 de secunde; *QRS* durează 0,10 secunde; *Q—T* durează 0,35 de secunde. Unda *P* de voltaj foarte mic pare polifazică. Complexul *QRS* este foarte deformat în CII și CIII. În CII se observă o crestătură pe piciorul ascendent al undei *R*; în CIII, piciorul descendent al undei *R* este adînc crestat. Durata complexului este mare. Segmentul *ST* subdenivelat în toate conducerile urmat de o undă *T* negativă, de formă asimetrică.

Concluzii: ritm sinuzal; modificări ale complexului *QRS*, care denotă o alterare a buclei vectoriale și o durată mare a depolarizării. Modificări primare *ST-T* de tip concordant.

Interpretare: leziuni miocardice evidențiate prin crestăturile *QRS* și prin modificările primare *ST-T*. Modificările *QRS* traduc tulburări de conducere intraventricular prin leziuni miocardice; modificările primare *ST-T* traduc leziuni difuze ale straturilor subendocardice. Asocierea cu alterațiile undei *P* arată că este vorba de un proces miocardic grav, care afectează miocardul atrio-ventricular în variate feluri.

Fig. 147 jos. — Ritm sinuzal 88/minut. *P* durează 0,10 secunde; *P—Q* durează 0,14 secunde; *QRS* durează 0,10 secunde; *Q—T* durează 0,36 de secunde.

Unda *P* de aspect normal cu axa medie la circa 0°. Axa medie *QRS* la circa —30° este deviată la stînga; complexul *QRS* are o durată mare și prezintă o crestătură adîncă pe vîrful undei *S* în CIII. Segmentul *ST* ușor subdenivelat în CI și ușor supradenivelat în CIII. Unda *T* negativă în CI și pozitivă în CIII.

Concluzii: ritm sinuzal; deviație stîngă pronunțată cu modificări secundare *ST-T*, ceea ce denotă o modificare a configurației cardiace probabil prin hipertrofie ventriculară stîngă. Crestătura din vîrful undei *SIII* arată o anomalie a buclei vectoriale la momentul ei culminant de desfășurare; ca atare trebuie interpretată ca dovada unei leziuni miocardice (septală?). Este posibil să fie un semn premergător al unui bloc de ramură.

Fig. 148. — Ritm sinuzal 75/minut cu o extrasistolă ventriculară în CIII. Grafic reprodus pentru a ilustra deformări mari ale complexului *QRS*. Se observă că durata *QRS* este mărită (0,15 sec.) și că în toate conducerile, complexul este polifazic, avînd o formă cu totul anormală. Unda *T* izoelectrică în standard, apare negativă în precordiale.

Concluzii: tulburări grave de conducere intraventriculară care denotă leziuni miocardice avansate; bloc de ramură „atipic" (?).

Fig. 149 a — ritm sinuzal circa 70/minut cu neregularități. Unde și intervale de durată fiziologică.

Unda *P* de aspect normal cu axa la circa +70°; complexul *QRS* cu axa medie, greu de determinat din cauza aspectului izodifazic în toate conducerile, segmentul *ST* izoelectric; unda *T* pozitivă, de aspect normal, cu axa medie la circa +30°.

Concluzii: ritm sinuzal normal cu aritmie probabil respiratorie; axa medie *QRS* pare nedeviată ca și axa medie *T*; electrocardio-

Scanned with OKEN Scanner

gramă în ansamblu normală; aspectul izodifazic al complexului *QRS* se datorește unei poziții speciale a buclei vectoriale, basculată cu vîrful înapoi, ceea ce îi dă o poziție aproape perpendiculară pe planul frontal. Din cauza acestei poziții, complexul *QRS* ia un aspect de tip *SI/SII/SIII* și devine izodifazic.

b—ritm sinuzal 90/minut cu unde și intervale de durată normală; unda *P* normală cu axa medie la circa +90°; complexul *QRS* de voltaj mic cu aspect izodifazic în toate cele trei conduceri; axa medie nu se poate determina din aceste motive; segmentul *ST* izoelectric; unda *T* de aspect simetric-ascuțit de voltaj mare în **CII** și **CIII**, ștearsă în **CI**.

C o n c l u z i i ritm sinuzal; modificări ale complexului *QRS* însoțite de modificări primare *T*.

Interpretare: modificările primare *T*, cu aspectul simetric-ascuțit și cu *TI* mai mic decît *TIII*, evocă posibilitatea unei ischemii localizate pe peretele anterior; în consecință, și modificările *QRS* (voltajul mic și aspectul izodifazic) trebuie atribuite unor anomalii de desfășurare a buclei vectoriale din cauza unor leziuni miocardice cicatriceale (sechele de infarct miocardic?).

c — ritm sinuzal 75/minut cu unde și intervale de durată normală; unda *P* de aspect normal, cu axa medie la + 60°; complexul *QRS* de aspect izodifazic în toate cele trei conduceri; axa medie nu se poate determina; segmentul *ST* ușor subdenivelat în cele trei conduceri; unda *T* ștearsă, bifazică, cu negativitate preterminală.

C o n c l u z i i: ritm sinuzal; modificări ale complexului *QRS*; modificări primare *ST-T*.

Interpretare: modificările primare *ST-T* fiind de tip difuz se poate presupune că este vorba de o inimă mult dilatată, ceea ce a determinat aspectul izodifazic al complexului *QRS* în cele trei conduceri.

Fig. 150 *a* — ritm sinuzal 70/minut cu unde și intervale de durată normală; unda *P* normală cu axa medie la +60°; axa medie *QRS* la circa +65° cu complex *QRS* de tip *RsI/qRIII*; unda *QIII* are o durată de 0,02 secunde, indiscutabil mai mică decît *RIII*; segmentul *ST* izoelectric; unda *T* de aspect normal cu axa medie la circa +10°.

C o n c l u z i i: ritm sinuzal normal; *QIII* de poziție, prin rotația orară a buclei vectoriale *QRS*; axa medie *T* ușor deviată la stînga, dar nedislocată: unghiul dintre axa *QRS* și axa *T* măsoară 55°.

b — ritm sinuzal 100/minut cu unde și intervale de durată normală; unda *P* normală cu axa medie la circa +20°; axa medie *QRS* la circa +35° cu complex de tip *RsI/qRIII*; unda *QIII* are o durată de 0,03 secunde, indiscutabil mai mică decît *RIII*. În **CII** nu se observă nici o schiță de undă *Q*; segmentul *ST* izoelectric; unda *T* de aspect normal cu axa medie la circa 0°.

C o n c l u z i i: tahicardie sinuzală, *QIII* de poziție, prin rotație orară a buclei vectoriale *QRS*; toate axele medii ușor deviate la stînga, nedislocate.

c — ritm sinuzal 76/minut cu unde și intervale de durată normală unda *P* normală cu axa la +70°; complexul *QRS* deformat prin apariția unei unde *Q* în **CIII**; această undă durează 0,05 secunde, indiscutabil mai mult decît *RIII*; unda *Q* este schițată în **CII**; în **CI**, unda *S* lipsește; segmentul *ST* izoelectric; unda *T* ștearsă, schițată negativă în **CII**, **CIII**.

C o n c l u z i i: ritm sinuzal; *QIII* patologic, indicînd o necroză (cicatrice) în regiunea postero-inferioară; modificări primare *T* necaracteristice. Sechele de infarct posterior probabile.

Fig. *151.* — Ritm sinuzal 72/minut cu unde și intervale de durată normală. Unda *P* normală cu axa la circa + 50°; complexul

Scanned with OKEN Scanner

QRS cu axa medie la circa +40°, prezintă în CIII o undă *Q* de voltaj relativ mare, dar de durată mică (0,02 secunde); complexul *QRS* este de tip *RsI/QRIII*; segmentul *ST* izoelectric; unda *T* de aspect normal are axa medie la circa +15°.

Concluzii: ritm sinuzal normal; *QIII* de poziție prin rotație orară a buclei vectoriale *QRS*; axa medie *T* ușor deviată la stînga, dar nedislocată (unghiul dintre axa *QRS* și axa *T* este de 25°). În inspirație, inima se deplasează, suferind o rotație inversă (antiorară) din care cauză bucla vectorială este și ea rotată și aspectul complexului *QRS* se modifică în CIII: amplitudinea undei *QIII* scade și amplitudinea undei *RIII* crește. Se poate observa că în același timp și bucla vectorială *T* s-a deplasat, ceea ce se traduce prin modificarea undei *TIII*, care tinde să se pozitiveze.

Fig. 153 a — ritm sinuzal cu unde și intervale de durată normală; unda *P* normală cu axa medie la +60°; axa medie *QRS* la circa +45°; complexul *QRS* prezintă în CIII un aspect deformat, polifazic, luînd forma unui M; segmentul *ST* izoelectric; unda *T* normală cu axa la +35°.

Concluzii: ritm sinuzal normal; deformarea complexului *QRS* în CIII nu are nicio semnificație.

b — ritm sinuzal 96/minut. *P* durează 0,12 secunde; *P—Q* durează 0,24 de secunde; *QRS* durează 0,10 secunde; *Q—T* durează 0,30 de secunde. Unda *P* lărgită, de voltaj mic, deformată, cu axa medie de circa +75°; axa medie *QRS* la +50°; complexul *QRS* ușor lărgit, prezintă îngroșări și crestături în CI și CII iar în CIII are un aspect polifazic de forma unui M. Segmentul *ST* subdenivelat concordant. Unda *T* negativă, preterminală, concordant în cele trei conduceri.

Concluzii: tahicardie sinuzală, cu tulburări de conducere atrio-ventriculare (bloc atrio-ventricular gradul I): modificări patologice ale undei *P*; modificări patologice *QRS* și modificări primare *ST-T* de tip concordant.

Interpretare: leziuni miocardice multiple atrio-ventriculare traduse prin: tulburări de conducere intraatriale, tulburări de conducere atrio-ventriculare și tulburări de conducere intraventriculare (deformările *QRS*). Modificările primare *ST-T* traduc leziuni miocardice difuze ale straturilor subendocardice.

Fig. 154 a — ritm sinuzal 84/minut. *P* durează 0,10 secunde. *PQ* durează 0,18 secunde; *QRS* durează 0,10 secunde — 0,11 secunde; *Q—T* durează 0,37 de secunde; unda *P* normală cu axa medie la +75°; axa medie *QRS* verticală, la circa +90°; complexul *QRS* este lărgit, crestat îngroșat în CII și CIII, iar în CI este lărgit și polifazic, de forma unui W; segmentul *ST* subdenivelat, concordant; unda *T* negativă în CI și CII.

Concluzii: ritm sinuzal; semne de leziuni miocardice, care se traduc prin tulburări de conducere intraventriculară (deformările *QRS*) și prin modificările primare *ST-T*. Posibil ca deformarea *QRS* din CI să reprezinte o sechelă de infarct anterior.

b — ritm sinuzal; *P* = 0,10 secunde; *P—Q* = 0,20 secunde; *QRS* = 0,10 secunde; unda *P* normală; complexul *QRS* foarte deformat, crestat, lărgit, în toate cele trei conduceri; în CII are forma unui M; segment *ST* subdenivelat concordant unda *T* negativă, concordant.

Concluzii: ritm sinuzal; modificări patologice *QRS* traducînd tulburări grave de conducere intraventriculară; modificări primare *ST - T* de tip difuz, concordant, traducînd leziuni miocardice difuze ale straturilor subendocardice.

Interpretare: leziuni miocardice multiple ventriculare.

Fig. 159.— Ritm sinuzal 75/minut. *P* durează 0,10 secunde; *P—Q* du-

Scanned with OKEN Scanner

rează 0,15 secunde; *QRS* durează 0,09 secunde; *Q—T* durează 0,40 secunde; fiind relativ lungit; unda *P* normală cu axa medie la circa +50°. Conducerile standard: complexul *QRS* deformat cu o undă *Q* patologică în **CI** și cu un aspect izodifazic în **CII** și **CIII**; axa medie *QRS* este greu de determinat și pare situată într-o poziție cu totul anormală între —150 și —180°; segmentul *ST* curbat cu tendință la supradenivelare în **CI** și la subdenivelare în **CIII**; unda *T* de aspect simetric-ascuțit, negativă în **CI** și pozitivă în **CIII**.

Conducerile unipolare ale membrelor: undă *Q* în **VL**; unda *T* de aspect simetric-ascuțit negativă în **VL**, pozitivă în **VF** și **VR**. Conduceri precordiale: undă *Q* în toate pozițiile mai pronunțată în **V2** și **V4**, în care complexul are un aspect *QS*; segmentul *ST* curbat, supradenivelat, mai ales în **V2** și **V4**; unda *T* de aspect simetric-ascuțit, negativă în toate conducerile.

C o n c l u z i i: semne directe de ischemie și de necroză în **CI, VL** și în toate precordialele; semne directe de „ischemie-leziune" schițate în precordiale; semne indirecte de ischemie în **CIII** și **VF**.

Interpretare: semne de ischemie și distrugere anatomică într-o zonă circumscrisă a miocardului ventricular; după gruparea semnelor directe și indirecte în diversele conduceri, această zonă poate fi localizată în regiunea antero-apicală a ventriculului stîng; după aspectul grafic, coroborat cu datele clinice, se poate considera că focarul circumscris a fost determinat de un infarct miocardic; după gruparea diferitelor semne de ischemie-leziune-necroză, se poate deduce că stadiul evolutiv în care se găsește infarctul este stadiul de tranziție de la faza subacută la faza cronică, căci denivelările segmentului *ST* sînt pe cale de dispariție și semnele de ischemie și necroză apar cu toată intensitatea.

Fig. 160. — Ritm sinuzal cu unde și intervale de durată normală. Conducerile standard: complexul *QRS* deformat cu o undă *Q* patologică în în **CIII** și **CII**; axa medie *QRS* mult deviată la stînga, situată între — 30 și —60°; segmentul *ST* curbat; unda *T* de aspect simetric-ascuțit, negativă în **CIII** și **CII**, cu axa medie mult deviată la stînga, situată între —60 și —90°. Gradientul ventricular este situat într-o poziție anormală, între —60 și —90°. Conduceri unipolare ale membrelor: undă *Q* patologică în **VF**; unda *T* de aspect simetric-ascuțit, negativă în **VF**, pozitivă în **VR**, **VL**. Conduceri precordiale: aspectul pare normal; se remarcă totuși că unda *T* pare să aibă un aspect simetric-ascuțit.

C o n c l u z i i : semne directe de ischemie și necroză în **CIII, CII** și în **VF** semne indirecte probabil de ischemie în **CI, VL** și în precordiale.

Interpretare: semne de ischemie cu distrugere anatomică într-o zonă circumscrisă a miocardului ventricular; după gruparea semnelor directe și indirecte în diversele conduceri, această zonă poate fi localizată în regiunea postero-inferioară a ventriculului stîng; coincidența cu tabloul clinic de tromboză coronariană permite diagnosticul de infarct miocardic; deoarece nu se observă nici o denivelare a segmentului *ST*, se poate deduce că infarctul se află în faza cronică.

Notă: pentru a evita confuziile, în analizele care privesc graficele de infarct, vom evita expresia de „leziuni miocardice localizate". Expresia de „leziuni miocardice", pe care am utilizat-o pînă acum, subînțelege „determinările miocardice" de orice natură. În analiza graficelor de infarct, însă, expresia de semne de „leziune" se referă de obicei la denivelările segmentului *ST*, caracteristice stadiului acut și subacut al infarctului.

Fig. 161. — Acest exemplu a fost ales pentru a sublinia importanța conducerilor precordiale. În standard aspectul pare normal. În precordiale, însă, se înregistrează sem-

ne directe absolut caracteristice, pentru diagnosticul infarctului antero-apical.

Fig. 164. a — tahicardie sinuzală cu unde și intervale de durată normală; în conducerile standard: axa medie *QRS* mult deviată la stînga situată între —30 și — 60°, cu o undă *Q* schițată în CI; segmentul *ST* izoelectric; unda *T* de aspect simetric-ascuțit negativă în CI și CII, pozitivă în CIII, cu axa medie situată între —150 și —180°. Gradientul ventricular mult deplasat, situat între —90 și —120°. În conducerile precordiale: undă *Q* patologică în toate pozițiile; segmentul *ST* supradenivelat, mai ales în CF2 și CF4; undă *T* de aspect simetric-ascuțit în CF4 și CF5.

Concluzii: semne directe de ischemie și necroză în CI și în precordiale; semne directe de „leziune" în precordiale.

Interpretare: infarct miocardic în regiunea antero-apicală, în stadiu subacut.

b — ritm sinuzal cu unde și intervale de durată normală. În conducerile standard: axa medie *QRS* ușor deviată la stînga; complexul *QRS* arată o undă *Q* schițată în CI, dar deformarea nu este caracteristică; segmentul *ST* izoelectric; unda *T* de aspect simetric-ascuțit, negativă în CI și pozitivă în CII, CIII. În conducerile precordiale: undă *Q* patologică în toate pozițiile, mai ales în V2; segmentul *ST* izoelectric; unda *T* de aspect simetric-ascuțit, negativă în toate pozițiile.

Concluzii: semne directe de ischemie în CI și semne indirecte de ischemie în CII, CIII; semne directe de ischemie și necroză în toate precordialele.

Interpretare: infarct miocardic în regiunea antero-apicală, în stadiul evoluat (cronic).

Aceste două exemple de infarct anterior au fost reproduse pentru a ilustra două stadii evolutive diferite ale infarctului, care pot fi recunoscute după prezența sau absența semnelor de „leziune" (denivelările segmentului *ST*). Se observă că aceste semne (ca și toate semnele infarctului, de altfel), sînt mai bine exprimate în precordiale decît în standard, în toate infarctele anterioare.

Fig. 166 (vezi legenda). Acest exemplu a fost reprodus pentru a arăta cît de ușor se poate omite diagnosticul de infarct anterior dacă nu se efectuează înregistrarea precordialelor, atît în stadiile acute, cît și stadiul cronic. In standard s-a înregistrat un aspect banal de deviație stîngă cu modificări secundare. În precordiale, însă, semne directe absolut caracteristice de ischemie-leziune și necroză. În stadiul cronic, același aspect necaracteristic în standard și același aspect caracteristic în precordiale, în care au dispărut semnele de „leziune", dar persistă semnele directe de ischemie și de necroză (cicatrice).

Fig. 167. a — ritm sinuzal cu unde și intervale de durată normală; unda *P* normală cu axa medie nedeviată; axa medie *QRS* deviată la stînga, situată între 0 și —30°; complexul *QRS* pare să fie de tip *qRI/rSIII*; segmentul *ST* izoelectric; unda *T* de aspect simetric-ascuțit, pozitivă în CII și CIII; în CI unda *T* este ștearsă, izoelectrică.

Concluzii: ritm sinuzal, deviație stîngă cu rotație antiorară a buclei vectoriale; modificări primare ale undei *T*, care pare să fie un „*T* ischemic pozitiv", adică un semn indirect de ischemie localizată. În asemenea cazuri, înregistrarea de precordiale este obligatorie.

b — același aspect simetric-ascuțit al undei *TII* și *TIII*. Precordialele confirmă prezența unui „*T* ischemic negativ" în regiunea anterioară.

Fig. 169. a — ritm sinuzal cu unde și segmente de durată normală. În conducerile standard: complexul *QRS* deformat de o undă *Q* patologică în CII și CIII; segmentul *ST* izoelectric; unda *T* de aspect simetric, negativă în CII și CIII,

Scanned with OKEN Scanner

pozitivă în CI. În precordiale: aspectul ventriculogramei pare normal, dar unda *T* deşi pozitivă, este suspectă din cauza aspectului ei simetric-ascuţit.

C o n c l u z i i: ritm sinuzal; semne directe de ischemie şi de necroză în CIII şi CII; în precordiale probabilitate de semne indirecte de ischemie.

Interpretare: infarct miocardic localizat postero-inferior, în stadiul evoluat (cronic);

b — aspect comparabil cu cel precedent, cu semnele directe şi indirecte de ischemie (unda *T*) mai bine exprimate. Aceste două exemple ilustrează bine faptul că infarctele postero-inferioare se exteriorizează mai bine în conducerile standard decît în conducerile precordiale, spre deosebire de infarctele anterioare (vezi comparativ cu figura 164).

Fig. 173. a — ritm sinuzal cu unde şi intervale de durată normală; unda *P* normală cu axa nedeviată; axa medie *QRS* uşor deviată la stînga; segmentul *ST* şi unda *T* sînt foarte alterate mai ales în CIII, în care se observă că segmentul *ST* se desprinde chiar din vîrful undei *R*, formînd apoi o undă rotunjită, ca o cupolă, care înglobează segmentul *ST* şi unda *T*. Acelaşi aspect, dar mai atenuat se observă în CII. În CI, segmentul *ST* subdenivelat continuat cu o undă T pozitivă, de aspect simetric-ascuţit.

C o n c l u z i i: ritm sinuzal, modificări primare *ST-T* caracteristice, cu semne directe de „leziune" în CIII şi CII şi cu semne indirecte de „leziune-ischemie" în CI.

Interpretare: infarct miocardic în stadiul acut;

b—acelaşi caz după 15 zile; ritm sinuzal 75/minut; complexul *QRS* foarte deformat cu undă *QS* în CIII şi cu complex de forma unui W în CII; segmentul *ST* izoelectric; unda *T* de aspect simetric-ascuţit, negativă în CIII şi CII. În precordiale, complex *QRS* de voltaj redus în V6; undă *T* de aspect simetric-ascuţit negativă în V6 şi pozitivă în V2.

C o n c l u z i i: ritm sinuzal; semne directe de ischemie şi de necroză în CIII şi CII; semne directe de ischemie în V6.

Interpretare: infarct evoluat (stadiu cronic) al peretelui lateroposterior al ventriculului stîng.

Fig. 175. — Ritm sinuzal cu unde şi intervale de durată normală. Unda *P* de aspect normal cu axa medie la circa +85°; complexul *QRS* deformat cu undă *Q* patologică în toate conducerile standard; segmentul *ST* izoelectric; unda *T* slab exprimată, uşor negativă în CI; în V3 se observă modificări *ST-T* care indică procesul de „ischemie-leziune" în zona proximală (semne directe). În V5 există o undă *Q* necrotică.

C o n c l u z i i: ritm sinuzal, semne directe de „ischemie-leziune" şi de necroză în precordiale; semne directe de necroză în toate conducerile standard. Această grupare, neobişnuită, precum şi concordanţa semnelor de necroză în conducerile standard, sînt posibile numai în cazul unei localizări strict apicale a infarctului.

Fig. 176. — Tahicardie sinuzală. Complexul *QRS* este lărgit; unda *P* normală. Conducerile standard: complexul *QRS* lărgit, deformat crestat, cu axa medie într-o poziţie cu totul anormală între —90 şi —120°; segmentul *ST* foarte scurt se desprinde la punctul izoelectric, dar apoi se continuă imediat cu o undă *T* de aspect simetric-ascuţit, negativă în CI şi pozitivă în CIII, CII; axa medie *T* între +90 şi +120°; gradientul ventricular între —120 şi —180°. Conducerile precordiale: complexul *QRS* foarte deformat, lărgit, prezintă o undă *Q* patologică în toate poziţiile; negativitatea locală este întîrziată în V2 şi V4, dar neîntîrziată în V5; segmentul *ST* foarte scurt, pare uşor supradenivelat în toate poziţiile, urmat de o undă *T* negativă, de aspect simetric-ascuţit.

C o n c l u z i i: tahicardie sinuzală; bloc de ramură atipic, care

Scanned with OKEN Scanner

poate fi localizat pe ramura dreaptă din cauza întîrzierii negativității locale în V2; modificări primare *ST-T* evidente mai ales în precordiale, în care apar semne directe de „ischemie-leziune"; unda *Q* prezentă în precordiale; gradientul ventricular într-o poziție cu totul anormală.

Interpretare: asociere de bloc de ramură dreaptă „atipic", cu semne de „ischemie-leziune" și cu semne de necroză; infarct miocardic antero-apical asociat cu bloc de ramură dreaptă; probabilitatea unui proces întins care interesează regiunea antero-apicală a ventriculului stîng și regiunea anterioară a septului ventricular.

Fig. 177. — Ritm sinuzal.

Complexul *QRS* este lărgit; unda *P* de aspect normal. Conducerile standard: complexul *QRS* lărgit cu îngroșări, are axa medie mult deviată la stînga, situată între —60 și —90°; forma oarecum regulată și tipul *qRI/rSIII* a complexului arată că bucla vectorială nu este prea deformată; segmentul *ST* izoelectric în CI și supradenivelat în CIII; unda *T*, de aspect simetric-ascuțit, este pozitivă în CI și negativă în CIII, avînd axa medie situată între 0 și —30°; gradientul ventricular este situat între —30 și —90°. În precordiale se observă existența unei unde *T* de aspect simetric-ascuțit, pozitivă în V2 și în V5.

Concluzii: ritm sinuzal; bloc de ramură stîngă probabil „tipic", dar asociat cu modificări primare *ST-T* determinate de un efect parcelar supraadăugat blocului de ramură. Din această cauză, modificările secundare *ST-T* caracteristice blocului de ramură au fost șterse și gradientul ventricular a fost deviat din poziția lui normală. Modificările primare *ST-T* pot fi considerate ca reprezentînd un proces de „ischemie-leziune" localizat în regiunea postero-inferioară a ventriculului stîng.

Interpretare: ischemie posterioară, care interesează septul ventricular și peretele posterior al ventriculului stîng; se observă dificultatea diagnosticului de infarct asociat cu blocul de ramură stîngă; elementul fundamental care trebuie să atragă atenția este apariția modificărilor primare *ST-T* în cursul unui bloc de ramură (și consecutiv deplasarea gradientului ventricular).

Fig. 178. —Ritm sinuzal 56/minut. Unda P de aspect normal; complexul *QRS* lărgit, crestat, deformat, avînd toate caracterele blocului de ramură; negativitatea locală fiind întîrziată în V5, blocul este pe ramura stîngă; segmentul *ST* și unda *T* sînt modificate, dar aceste modificări sînt primare, după cum se poate observa bine în CI și în V5. În aceste conduceri, unda *T* este pozitivă și arată un aspect simetric-ascuțit, adică unele caractere de semne indirecte de ischemie (ischemie într-o zonă distală față de V5).

Concluzii: bradicardie sinuzală, bloc de ramură stîngă cu unele modificări primare *T*, indicînd o ischemie localizată în regiunea postero-inferioară; probabilitatea unei ischemii posterioare care interesează septul ventricular determinînd blocul de ramură și semnele localizate de ischemie; bradicardia sinuzală ar putea fi atribuită unei ischemii sinuzale.

Fig. 183. a — ritm sinuzal 64/minut cu unde și intervale de durată normală; unda *P* de aspect normal cu axa medie la circa +60°; în conducerile standard: axa medie *QRS* deviată la stînga, situată la circa +15°; segmentul *ST* izoelectric; unda *T* bifazică (+, —) cu negativitate terminală. În conducerile precordiale: segmentul *ST* ușor subdenivelat; unda *T* de aspect simetric-ascuțit, negativă.

Concluzii: ritm sinuzal; ușoară deviație stîngă; modificări primare ale undei *T*, indicînd o ischemie difuză (ischemie difuză subendocardică?). Aceste semne electrocardiografice, împreună cu simp-

Scanned with OKEN Scanner

tomele clinice, au permis diagnosticul de stare de „preinfarct".

b — în ziua următoare: tahicardie sinuzală 100/minut, fără alte modificări cronologice. Unda *P* nemodificată față de electrocardiograma precedentă. În conducerile standard: complexul *QRS* modificat, cu voltajul redus și cu axa medie la +30°; segmentul *ST* ușor supradenivelat în CI și ușor subdenivelat în CIII; unda *T* de aspect simetric-ascuțit, negativă în CI și pozitivă în CIII. În conducerile precordiale: apariția unui *Q* necrotic în V2 și modificări importante *ST-T* prin supradenivelarea segmentului *ST* în V2 și V5.

Concluzii: tahicardie sinuzală, semne directe de „leziune-ischemie" în CI și în precordiale; semne de necroză în V2; infarct miocardic recent (stadiu subacut) localizat în regiunea antero-apicală.

c — după trei luni: ritm sinuzal 70/minut, fără alte modificări cronologice; unda *P* nemodificată față de electrocardiogramele precedente. În conducerile standard: complexul *QRS* a rămas cu voltajul redus, dar axa medie tinde să revină la poziția inițială (la circa +15°); segmentul *ST* izoelectric; unda *T* păstrează un aspect simetric, fiind pozitivă în CIII și CII, dar complet ștearsă în CI. În precordiale: complexul *QRS* de voltaj redus, de aspect polifazic crestat, mai ales în V2; segmentul *ST* a redevenit izoelectric, dar este curbat, continuat cu o undă *T* negativă, de aspect simetric ascuțit.

Concluzii: ritm sinuzal. În conducerile standard se poate bănui o sechelă de infarct din cauza aspectului simetric al undei *TIII* și mai ales din cauza faptului că *TI* este șters. În precordiale, sechelele de infarct sînt indiscutabile: deformările importante ale complexului *QRS* și semnele directe de ischemie localizată.

Sechele de infarct antero-apical (stadiu cronic).

Fig. 185. — Ritm sinuzal *86*/minut. *P* durează 0,10 secunde; *P—Q* durează 0,16 secunde; *QRS* durează 0,06 secunde; *Q—T* durează 0,36 de secunde. Unda *P* de aspect și amplitudine normală, cu axa la circa +80°; *QRS* de voltaj redus, cu axa medie la circa +5°; complexul are forma *RsI/RSII/rSIII*; segmentul *ST* izoelectric; unda *T* de voltaj redus cu axa medie la circa +60°.

Concluzii: ritm sinuzal normal; ușoară deviație stîngă fără dislocarea axei *T*; voltajul redus *QRS* și forma complexului cu prezența undei *S* în toate cele trei conduceri arată că bucla vectorială este basculată cu vîrful înapoi, perpendiculară pe planul frontal; voltajul redus al unei *T* arată că și bucla *T* este perpendiculară pe planul frontal; unda *P* fiind de voltaj normal, arată că bucla vectorială *P* se păstrează într-o poziție normală.

Interpretare: microvoltaj al electroventriculogramei din cauza poziției perpendiculare pe planul frontal al vectocardiogramei ventriculare. Electrocardiograma nu este patologică și trebuie interpretată ca aspectul unei inimi basculate cu vîrful înapoi.

Fig. 186. — *1* — ritm sinuzal 84/minut cu unde și intervale de durată normală; unda *P* de aspect normal cu axa la circa +60°; complexul *QRS* de voltaj redus, cu axa medie la circa +30°; segmentul *ST* izoelectric; unda *T* de voltaj redus cu axa medie la circa 60°.

Concluzii: electrocardiogramă în ansamblu normală, dar cu amplitudine mică a tuturor accidentelor; acest aspect se datorește probabil unor pierderi de potențial periferice (rezistență cutanată crescută?).

2 — fibrilație atrială cu ritm ventricular circa 116/minut. Complex *QRS* de voltaj redus, cu axa medie la circa +40°; segmentul *ST* ușor subdenivelat, concordant; un-

Scanned with OKEN Scanner

da *T* de voltaj redus negativă, concordant, cu negativitate preterminală.

Concluzii: tahiaritmie completă prin fibrilație atrială; axa medie *QRS* nedeviată; modificări primare *ST-T*, indicînd leziuni miocardice difuze; voltaj redus al undelor electrice; acest microvoltaj poate fi atribuit unor pierderi de potențial periferice sau intratoracice; prezența modificărilor primare *ST-T* arată însă că și miocardul este interesat de procesul patologic. Electrocardiograma provine de la un caz de insuficiență tiroidiană, ceea ce justifică toate ipotezele de mai sus;

3 — ritm sinuzal 100/minut cu unde și intervale de durată normală. Unda *P* relativ mare în CII și CIII cu o formă ascuțită în aceste conduceri și cu axa medie la circa +75°; complexul *QRS* de voltaj redus, cu axa medie deviată la dreapta, situată între +120 și +150°; segmentul *ST* izoelectric; unda *T* de voltaj redus cu axa medie ușor dislocată, situată la circa +30°.

Concluzii: tahicardie sinuzală; deviație dreaptă destul de pronunțată a axei *QRS* cu dislocarea axei *T*; voltaj redus al electroventriculogramelor în conducerile standard. Electrocardiograma provine de la un bolnav cu sclero-emfizem pulmonar și trebuie interpretată astfel: microvoltajul se datorește pierderilor de potențial din jurul inimii; modificările undei *P* și ale complexelor ventriculare, traduc un început de „cord pulmonar" cu modificări ale configurației cavităților drepte.

4 — ritm sinuzal 108/minut cu unde și intervale de durată normală. Unda *P* de formă ascuțită și relativ amplă în CII și CIII, cu axa medie la circa +80°; complexul *QRS* de voltaj redus, cu axa medie la circa +90°; se constată prezența undei *S* în toate cele trei conduceri (tip *SI/SII/SIII*); segmentul *ST* ușor subdenivelat, concordant; unda *T* negativă concordant, cu negativitatea preterminală.

Concluzii: tahicardie sinuzală; tendință la deviere dreaptă cu verticalizarea axelor *P* și *QRS*; modificări primare *ST-T*, indicînd leziuni miocardice difuze; microvoltaj al complexelor ventriculare; aspectul *SI/SII/SIII* ar putea pune în discuție eventual o poziție basculată a buclei vectoriale („vîrf înapoi"), dar prezența modificărilor primare *ST-T* de tip difuz arată că este vorba de un proces miocardic, cu pierderi de potențial intracardiac. Electrocardiograma a fost înregistrată la un bolnav cu insuficiență cardiacă congestivă cronică.

5 — ritm sinuzal 100/minut, cu unde și intervale de durată normală. Unda *P* de aspect normal cu axa medie la circa +85°; complex *QRS* de voltaj foarte mic, de aspect izodifazic (*rsI/qrII/qrIII*); axa medie nu poate fi determinată; segmentul *ST* izoelectric; unda *T* de voltaj redus, cu axa medie la circa +60°.

Concluzii: tahicardie sinuzală; microvoltaj *QRS* prin pierderi de potențial intracardiac; leziuni miocardice indiscutabile după cum rezultă și din aspectul izodifazic al complexului *QRS*; probabilitatea unor sechele de infarct miocardic (undă *Q* în CII și CIII) Această ipoteză este întărită de prezența undei *Q* în precordiale. Electrocardiograma provine de la un bolnav cu insuficiență cardiacă cronică în stare de anasarcă.

Fig. 187. — Se observă microvoltajul și aspectul schimbător al complexelor în CII și CIII. În CII la început, un scurt acces de tahicardie ventriculară.

Concluzii: leziuni miocardice grave. Electrocardiograma a fost înregistrată într-un caz de insuficiență cardiacă în faza agonică.

Fig. 189. — Ritm sinuzal 74/minut. *P* durează 0,10 secunde; *P—Q* durează 0,15 secunde, *QRS* durează 0,07 secunde, sistola elec-

Scanned with OKEN Scanner

trică ($Q—T$) durează 0,50 secunde. Unda P de voltaj redus; complexul QRS de aspect normal, cu axa medie la circa $+50°$; segmentul ST ușor supradenivelat concordant; unda T pozitivă, cu axa medie la circa $+40°$, de durată mare.

Concluzii: ritm sinuzal normal; electroventriculograma de aspect normal, dar de durată mărită; sistola electrică este alungită prin durata mare a undei T (așa-zisul tip „ne-hipocalcemic").

Fig. 193. a — ritm sinuzal 75/minut; P durează 0,12 secunde; $P—Q$ durează 0,23 de secunde; QRS durează 0,08 secunde; $Q—T$ durează 0,30 de secunde; unda P de durată mărită, de amplitudine mare în CI și CII, cu aspect bifid; axa medie QRS deviată în dreapta, situată între $+120$ și $+150°$; segmentul ST pornește izoelectric, dar în CI este oblic ascendent continuat cu T pozitiv, iar în CIII este oblic descendent continuat cu T negativ; axa medie T situată între -30 și $-60°$, adică în sectorul diametral opus axei QRS.

Concluzii: ritm sinuzal; interval $P—Q$ și undă P de durată crescută, traducînd o întîrziere de conducere intraatrială; undă P de aspect patologic. Ventriculogramă de aspect caracteristic: deviere dreaptă cu modificări secundare (tip preponderență ventriculară dreaptă).

Interpretare: modificări importante ale configurației cardiace: dilatarea atrială stîngă și dilatare (hipertrofie) ventriculară dreaptă.

b — ritm sinuzal 100/minut, P durează 0,12 secunde; $P—Q$ durează 0,19 secunde; QRS durează 0,09 secunde; $Q—T$ durează 0,33 de secunde; unda P de durată mărită, de amplitudine mare în CI și CII, cu axa medie la circa $+35°$; axa medie QRS deviată la dreapta (circa $+150°$); complexul QRS prezintă unele crestături; segmentul ST subdenivelat concordant; unda T cu axa medie la circa $+30°$.

Concluzii: tahicardie sinuzală; P patologic; deviație dreaptă; crestături ale complexului QRS; modificări primare ST-T cu dislocarea axei T.

Interpretare: tulburări de conducere intraatrială traducînd o dilatare (hipertrofie?) atrială stîngă; modificări ale configurației cavităților ventriculare, cu leziuni miocardice difuze.

c — ritm sinuzal 192/minut; P durează 0,12 secunde; celelalte date cronologice sînt în limitele normale.

Unda P de durată mărită cu aspect deformat, cu axa medie la $+50°$; axa medie QRS ușor deviată la dreapta; situată la circa $+95°$; complexul QRS de tip $RSI/qRIII$; segmentul ST subdenivelat în CI și C II; unda T cu axa medie la circa $+90°$, adică într-un sector diametral opus axei QRS.

Concluzii: ritm sinuzal accelerat, P patologic, probabil prin dilatarea (hipertrofia?) atrială stîngă; ușoară deviere dreaptă cu rotație orară a buclei vectoriale QRS; modificări secundare ST-T, indicînd o modificare a configurației cardiace, probabil prin dilatarea (hipertrofia?) ventriculară dreaptă. Aceste trei cazuri au fost înregistrate la bolnave cu leziune mitrală, prezentînd modificări importante ale configurației cardiace (bombarea atrială stîngă și hipertrofie ventriculară dreaptă).

Fig. 194. —a— ritm sinuzal 100/minut. P durează 0,08 secunde; P-Q durează 0,16 secunde; QRS durează 0,06 secunde; $Q—T$ durează 0,32 secunde; unda P de voltaj mare și de aspect ascuțit în C III, C II, cu axa medie verticală la $+90°$; complexul QRS cu axa medie deviată la dreapta situată între $+90$ și $+120°$; complexul este de tip $rSI/qRIII$; segmentul ST izoelectric; unda T de voltaj redus, cu axa medie la circa $-30°$.

Concluzii: tahicardie sinuzală; P patologic, cu axa deviată la dreapta, de durată mică, indicînd o tulburare de conducere intraatrială dreaptă, probabil prin dilatarea (hipertrofie?) atrială dreaptă; deviere la dreapta cu rotație orară a axei QRS cu dislocarea axei T, indicînd o modificare a configurației ventricu-

Scanned with OKEN Scanner

lare, probabil o dilatare (hipertrofie?) ventriculară dreaptă.

b — ritm sinuzal 100/minut; *P* durează 0,08 secunde. *P—Q* durează 0,14 secunde; *QRS* durează 0,08 secunde; *Q—T* durează 0,24 de secunde; unda *P* de voltaj mare şi de aspect ascuţit în C II şi C III, cu axa medie la circa + 80°; complexul *QRS*, cu axa medie la circa + 130°; forma complexului modificată prin prezenţa unei unde *SI* de durată mare şi prin existenţa unei crestături în C II; segmentul *ST* izolectric; unda *T* are axa medie la circa — 30°.

Concluzii: tahicardie sinuzală; undă *P* patologică, de voltaj mare în C II, C III, de durată scurtă, indicînd o tulburare de conducere intraatrială dreaptă prin dilatare (hipertrofie?) atrială dreaptă probabilă; axa medie *QRS* deviată la dreapta cu unele alteraţii care sugerează o tulburare de conducere intraventriculară dreaptă şi cu dislocarea axei *T*, care evidenţiază modificarea cavităţilor ventriculare (dilatare sau hipertrofie ventriculară dreaptă).

c — ritm sinuzal 68/minut; unda *P* durează 0,08 secunde; intervalul *P—Q* durează 0,16 secunde; *QRS* durează 0,07 secunde; *Q—T* durează 0,37 de secunde; unda *P* de voltaj mare în C II şi C III, de aspect ascuţit, cu axa medie deviată la dreapta situată între +90 şi + 120°; complexul *QRS* are axa medie situată între + 120 şi + 150°; se prezintă deformat cu o undă *S* de durată mare în C I şi cu crestături în C II; segmentul *ST* izoelectric; unda *T* cu axa medie mult deviată la stînga situată între — 30 şi — 60°.

Concluzii: ritm sinuzal; undă *P* patologică, indicînd o dilatare (hipertrofie?) atrială dreaptă; deviere dreaptă importantă a buclei vectoriale *QRS* cu unele alteraţii de formă şi cu dislocarea buclei vectoriale *T* (axele *QRS* şi *T* sînt situate în sectoare diametral opuse); tulburări de conducere intraventriculară cu modificare importantă a configuraţiei cavităţilor (dilatare sau hipertrofie ventriculară dreaptă).

Fig. 199.— Electrocardiogramă normală în toate componentele ei. Ritmul este sinuzal, bradicardic (circa 56/minut). Se observă pe grafic o contracţie anticipată (Ex. a.) cu următoarele caracteristici: unda *P* este prezentă, dar are o formă modificată faţă de undele *P* precedente; intervalul *P—Q* păstrează aceeaşi valoare ca şi pe contracţiile care preced; electroventriculograma este identică cu cele precedente. După această contracţie anticipată urmează o pauză diastolică puţin mai lungă decît pauza diastolică a ritmului sinuzal. Totuşi, această pauză nu este complet compensatoare, distanţa dintre contracţia care precede extrasistola şi cea care urmează după extrasistolă este mai mică decît două intervale sinuzale.

Fig. 200.—Ritmul fundamental este sinuzal, cu unde şi intervale de durată normală. Ventriculogramele arată o deviere stîngă a axei medii *QRS* (situată la circa 0°,), cu modificări secundare *ST-T*. Analiza atentă a undei *T* arată că deformările aparente pe care le prezintă se datoresc sumării unei unde *P* care se repetă regulat după fiecare contracţie în cele trei conduceri. În C I, aparenţa unui *T* bifazic prin sumarea unui *T* negativ cu un *P* pozitiv. În C II un *T* bifid, prin sumarea unui *T* pozitiv cu un *P* pozitiv foarte apropiat. În C III, aparenţa unui *T* înalt şi ascuţit, prin sumarea unui *T* pozitiv cu un *P* pozitiv care coincid.

Concluzii: ritm sinuzal cu unde *P* heterotope, care se repetă după fiecare contracţie; aceste unde *P* sînt anticipate şi deci nu poate fi vorba de un bloc atrio-ventricular 2/1: aceste unde *P* anticipate nu sînt însă urmate de nici o manifestare a activităţii ventriculare; este vorba deci de extrasistole atriale blocate. Faptul că ele se repetă regulat este dovada că există o heterotopie atrială sistematizată. Ritmul fundamental arată ventriculograme de tip stîng patologic. În concluzie, ritm sinuzal cu heterotopie atrială sis-

Scanned with OKEN Scanner

tematizată pe o inimă cu modificare a configurației prin supraîncărcare ventriculară stîngă. Faptul că excitațiile heterotope sînt blocate constituie o dovadă că există și o tulburare de conducere atrio-ventriculară latentă, potențată de precocitatea excitației heterotope. Este deci o dovadă indirectă de leziuni miocardice.

Fig. 201 —Această figură evidențiază mai sugestiv tulburările fiziopatologice descrise în figura precedentă. Pe graficul de sus: ritm sinuzal cu alungirea intervalului *P—Q* și cu complexul *QRS* de durată mare; deformările ventriculogramei (*QRS* lărgit, deformat, crestat, cu undă *S* îngroșată și lărgită în C I; modificările secundare *ST-T*) permit diagnosticul de tulburare de conducere intraventricular (bloc de ramură de tip Wilson). În rezumat: ritm sinuzal cu tulburări de conducere atrio-ventriculare (bloc gradul I) și cu tulburări de conducere intraventriculare (bloc de ramură de tip Wilson).

Pe graficul de jos: ritm sinuzal foarte rărit și cu toate caracteristicile arătate mai sus; se observă între două contracții apariția unor unde *P*. Se poate pune în discuție aci un bloc atrio-ventricular de gradul II (tip 2/1), dar analiza atentă arată că aceste unde *P* sînt anticipate și urmate de o pauză diastolică mai lungă decît pauza diastolică a ritmului fundamental. Este vorba deci de extrasistole atriale sistematizate și blocate. Sistemul de conducere atrio-ventricular este afectat de o tulburare de conducere (bloc gradul I) și de aceea nu poate răspunde la excitația heterotopă care sosește anticipat, înainte ca el să fi avut timpul necesar pentru refacerea potențialului său biologic.

Fig. 202.— Ritm sinuzal 64/minut cu unde și intervale de durată normală. Unda *P* de aspect normal cu axa medie la circa + 60°; axa medie *QRS* la circa 0°; complexul este de tip *qRI/rSIII* și prezintă mici crestături; segmentul *ST* izoelectric; unda *T* normală cu axa medie la circa 0°. Pe grafic se mai observă unele contracții anticipate: 1 Ex. a. este o extrasistolă atrială cu o undă *P* care diferă de unda *P* sinuzală, cu un interval *P-Q* de durată 0,16 secunde și cu un complex ventricular asemănător cu cele fundamentale, dar cu unele diferențe (*QRS* cu unde mai ample; *T* mai precoce cu axa modificată). 2 Ex. a. este o extrasistolă atrială blocată, cu unda *P* bine vizibilă. 3 Ex. a. este o extrasistolă atrială blocată, care însă fiind mai anticipată, se sumează cu unda *T* a complexului precedent. După forma mereu aceeași a undelor *P* heterotope, se poate deduce că ele pornesc mereu din același focar atrial. Cuplajul lor față de contracția precedentă nu este însă fix: unele survin foarte precoce, unda *P* heterotopă sumîndu-se cu *T* precedent (3 Ex. a.); altele survin ceva mai tîrziu și unda *P* se degajează (2 Ex. a.), dar ele sînt totuși blocate; altele survin și mai tîrziu (1 Ex. a.) și excitația heterotopă poate să se transmită la etajul ventricular.

C o n c l u z i i: ritm sinuzal cu numeroase extrasistole atriale, dintre care unele blocate. Deviație stîngă cu rotație antiorară („tip de poziție stîng").

Fig. 206.—Sus. Ritm sinuzal 60/minut cu unde și intervale de durată normală. Aspect morfologic normal al electroatriogramelor și electroventriculogramelor. Pe grafic se observă în C I și în C III cîte o contracție anticipată (Ex.n.). Aceste contracții reproduc întocmai aspectul ventriculogramelor fundamentale, ele nu sînt precedate de undă *P*, ele sînt urmate de o pauză care nu este complet compensatoare. Toate aceste caractere permit diagnosticul de extrasistole nodale.

Jos. Se observă contracții anticipate care reproduc ventriculograme comparabile cu cele fundamentale, dar care sînt crestate pe segmentul *ST* de un croșet negativ. Acest accident negativ se interpretează drept o undă *P* produsă prin excitație retrogradă pornită de la nod. Contracți-

Scanned with OKEN Scanner

ile anticipate sînt deci extrasistole nodale cu precesiune a excitației ventriculare (așa-zise „infranodale").

Fig.207.— Ritmul fundamental este sinuzal cu unde și intervale de durată normală. Morfologic se constată o ușoară deviație stîngă cu rotație antiorară; axa medie *T* nu este dislocată. Pe grafic se observă numeroase contracții anticipate care sînt extrasistole nodale. Electroventriculogramele extrasistolice sînt din ce în ce mai deformate la extrasistolele înregistrate succesiv. Deformările iau aspectul blocului de ramură de tip Wilson.

Interpretare: tulburări de conducere latente pe ramura dreaptă, puse în evidență de repetarea prea frecventă a excitațiilor anticipate heterotope nodale.

Fig. 210. — *Sus.* Ritm sinuzal 84/minut cu unde și intervale de durată normală. Morfologic se constată o ușoară deviație stîngă cu rotație antiorară; axa medie *T* nu este dislocată. Pe grafic se observă contracții anticipate cu următoarele caractere: complexe ventriculare foarte deformate, care nu sînt precedate de undă *P*; pauză postextrasistolică compensatoare (intervalul care separă contracția care precede extrasistola de cea care o urmează este de o durată ce reprezintă dublul intervalului diastolic fundamental); deformările ventriculogramei extrasistolice îi dau un aspect bifazic.

Concluzii: ritm sinuzal cu extrasistole ventriculare; ușoară deviație stîngă; după poziția axei medii *QRS* și după poziția axei medii de depolarizare a extrasistolei se poate deduce că excitația heterotopă provine probabil din regiunea bazală a ventriculului stîng.

Jos. Ritm sinuzal 60/minut cu unde și intervale de durată normală. Morfologic: ușoară deviație stîngă, fără dislocarea axei *T*. Pe grafic se observă contracții anticipate cu următoarele caractere: complexe ventriculare care nu sînt precedate de undă *P* și care sînt foarte deformate, cu un aspect bifazic; aceste contracții anticipate se intercalează între două contracții sinuzale și nu sînt urmate de nici o pauză; ele sînt adevărate contracții supranumerare.

Concluzii: ritm sinuzal rărit cu extrasistole ventriculare interpolate; ușoară deviație stîngă; după poziția axei medii *QRS* și după poziția axei medii de depolarizare a extrasistolei se poate deduce că excitația heterotopă provine din regiunea apicală.

Fig. 214. a— ritm sinuzal cu extrasistole ventriculare; crestătura care se observă în mijlocul complexului extrasistolic este probabil unda *P* sinuzală ce va fi blocată din cauza fazei refractare în care se găsește miocardul ventricular în urma contracției heterotope anticipate.

b — ritm sinuzal 70/minut; *P* durează 0,10 secunde; *P*—*Q* durează 0,28 secunde; *QRS* durează 0,07 secunde; *Q*—*T* durează 0,38 secunde; se observă o bătaie anticipată cu ventriculograma deformată, de aspect bifazic (Ex. v.) ce pare să fie o extrasistolă ventriculară, care aparent însă este precedată de o undă *P* (↓); în realitate, însă se poate observa că această undă *P* nu are nici o legătură fiziologică cu contracția anticipată; ea este continuarea ritmului sinuzal. Extrasistola ventriculară se produce imediat după depolarizarea atrială în timpul pauzei nodale. Această particularitate grafică este posibilă din două motive: 1) fiindcă excitația heterotopă ventriculară se declanșează destul de tardiv; 2) fiindcă intervalul atrio-ventricular (adică pauza nodală) este alungit. Analiza morfologică a ritmului fundamental arată: unde *P* de aspect normal, cu axa la + 40°; deviație stîngă *QRS* la circa — 25°, cu ușoară dislocare a axei T (situată la circa + 40°).

Concluzii: ritm sinuzal cu tulburări de conducere atrio-ventriculare (bloc gradul I); rare extrasistole ventriculare; deviație stîngă destul de accentuată; determinări miocardice.

Fig. 215. (vezi legenda figurii la pagina 387).

Scanned with OKEN Scanner

Fig. 216 a—*P* durează 0,10 secunde; *P*—*Q* durează 0,15 secunde; *QRS* durează 0,12 secunde; *Q*—*T* durează 0,40 de secunde.

Ritmul este sinuzal, dar după două contracții sinuzale urmează o contracție heterotopă, care prezintă toate caracterele unei extrasistole ventriculare (Ex. v.). Aceste contracții heterotope arată ventriculograme care sînt mereu de același tip (extrasistole ventriculare monomorfe sistematizate).

Electroventriculograma ritmului fundamental prezintă unele anomalii: complexul *QRS* lărgit (= 0,12 secunde), cu crestături pe vîrful lui *R*; unda *T* pozitivă, dar de aspect simetric-ascuțit.

Concluzii: ritm sinuzal cu extrasistole ventriculare monomorfe sistematizate, realizînd un ritm trigeminat; deformări ale complexului *QRS*, care denotă tulburări de conducere intraventriculară de tip nedefinit; modificări primare ale undei *T* (*T* ischemic pozitiv?);

b — ritmul este sinuzal, dar întrerupt de numeroase contracții heterotope avînd toate caracteristicile extrasistolei ventriculare (Ex. v.). După prima contracție sinuzală se observă o extrasistolă (Ex. v.); urmează apoi o contracție sinuzală după care se înscriu două extrasistole (Ex. v. 1 și Ex. v. 2). Se observă deci o tendință la o sistematizare mai gravă: trigeminism ventricular.

Fig. 217. — Înregistrare simultană a două conduceri standard (CI și CII) și a fonocardiogramei. Pe electrocardiogramă se observă un ritm sinuzal cu extrasistole ventriculare (Ex.v.) sistematizate (=bigeminism). Ritmul fundamental arată unele anomalii *QRS* urmate de modificări primare *ST-T* care denotă leziuni miocardice. Pe fonocardiogramă se pot distinge foarte bine patru zgomote (I, II, I, II) urmate de o pauză după care cele patru zgomote se repetă. Este o ilustrare grafică foarte sugestivă a auscultației în caz de bigeminism permanent.

Fig. 218. — Partea de jos a figurii este continuarea directă a celei de sus. Ritmul este sinuzal, dar tulburat de apariția unor contracții heterotope foarte numeroase. Aceste contracții heterotope prezintă toate caracteristicile extrasistolei ventriculare; se observă însă că aspectul lor diferă de la una la alta (= extrasistole ventriculare polimorfe). Extrasistolele apar grupate cîte trei după fiecare contracție sinuzală (= quadrigeminism ventricular). Urmărind atent graficul, se observă că în timpul în care se înscriu cele trei extrasistole (Ex. v. 1, Ex. v. 2, Ex. v. 3), activitatea sinuzală continuă, dar nu se poate exterioriza decît prin declanșarea contracției atriale (undele *P* care se înscriu și crestează la întîmplare complexele extrasistolice). Analiza ritmului fundamental arată o deviație cu preponderență stîngă.

Concluzii: ritm sinuzal cu numeroase extrasistole ventriculare polimorfe quadrigeminate; poligeminism ventricular; deviație cu preponderență stîngă.

Fig. 226. a — ritm accelerat și perfect regulat 160/minut; se disting bine complexele *QRS*, care au o formă și o durată normală; segmentul *ST* subdenivelat concordant, urmat de o undă *T* negativă; analiza atentă arată că după fiecare undă *T* urmează o undă pozitivă care trebuie să reprezinte unda *P* a contracției următoare. Intervalul *P*—*Q* măsoară minimum 0,15 secunde, iar undele *P* sînt pozitive în cele trei conduceri.

Concluzii: tahicardie paroxistică supraventriculară; prezența undelor *P* permite diagnosticul de tahicardie paroxistică atrială; modificări primare *ST-T* de tip concordant, indicînd determinări miocardice difuze; aceste modificări nu reprezintă însă obligatoriu dovada unor leziuni miocardice; ele pot să apară în cursul și din cauza tahicardiei și apoi să dispară fără urmă, o dată cu revenirea la un ritm normal.

Scanned with OKEN Scanner

Pentru a ne putea pronunța, ne trebuie deci și o înregistrare electrocardiografică după accesul paroxistic:

b — ritm accelerat și perfect regulat 150/minut; se văd bine complexele ventriculare de înfățișare normală, cu axa *QRS* la + 50°, segmentul *ST* izoelectric, axa *T* la +20°; aspectul ventriculogramei în V2 este de asemenea normal; examinarea atentă a graficului nu permite să se distingă unda *P*.

Concluzii: tahicardie paroxistică supraventriculară; absența undelor *P* permite diagnosticul de tahicardie nodală; electroventriculograme normale; tahicardie paroxistică zisă „esențială" tip Bouveret.

Fig. 227. — Încă două exemple de tahicardie paroxistică nodală. Diagnosticul se face tot pe absența undelor *P*. Se observă în ambele exemple modificări primare *ST-T* de tip concordant, care indică determinări miocardice difuze. Aceste modificări putînd fi tahicardice, interpretarea lor nu se poate face decît înregistrînd din nou electrocardiograma după terminarea accesului paroxistic.

Fig. 228. — Ritm foarte accelerat și perfect regulat 300/minut. Se disting bine complexele *QRS* care au o durată normală. Forma lor arată că există o tendință la deviere dreaptă (axa medie la +90°) și o rotație orară (tip *sI/qIII*). Segmentul *ST* și unda *T* apar foarte deformate de modificări primare de tip concordant. Este posibil ca în CI și în CII să existe unda *P* pozitivă, dar acest lucru nu se poate afirma cu certitudine.

Concluzii: tahicardie paroxistică supraventriculară de o frecvență cu totul neobișnuită (300/minut!). Posibil să fie aci vorba de un flutter atrial 1/1 (?). Modificările primare *ST-T* indică determinări miocardice difuze ocazionate de această frecvență enormă a ritmului ventricular.

Fig. 229 și *230.* — Aceste două figuri sînt în continuare. Ele au fost înregistrate la același bolnav la care s-a înregistrat electrocardiograma de la fig. 218. În fig. 229 se observă instalarea poligeminismului ventricular. Prima contracție este sinuzală (aspect de deviație cu preponderență stîngă); urmează apoi o contracție anticipată, care poate să fie o bătaie „scăpată"; urmează din nou o contracție sinuzală, după care se înscriu patru extrasistole ventriculare. Ultima extrasistolă marchează începutul accesului de tahicardie ventriculară, care va fi urmărit pe graficul 230. În timp ce se produce poligeminismul ventricular, activitatea sinuzală se continuă cu ritmul ei și undele *P* se înscriu, crestînd la întîmplare extrasistolele ventriculare.

Pe fig. 230 se poate observa că există două ritmuri disociate, care se interferează: ritmul ventricular este mai accelerat (152/minut) format din succesiunea regulată a ventriculogramelor deformate, cu aspect de extrasistole ventriculare. Se observă că aceste ventriculograme reproduc exact forma pe care a avut-o ultima extrasistolă din fig. 229. Ritmul atrial este mai puțin accelerat, avînd 116/minut. Undele *P* se înscriu după frecvența lor proprie, crestînd la întîmplare complexele ventriculare deformate heterotope.

În concluzie: heterotopie ventriculară activă permanentă, cu disociație atrio-ventriculară completă; ritmul ventricular este mai accelerat decît ritmul atrial (ritmul sinuzal); tahicardie paroxistică ventriculară.

Fig. 231. — Grafic greu de analizat din cauza aspectului deformat și voltajului redus al complexelor ventriculare. Analiza arată că există o disociație atrio-ventriculară completă, cu interferența a două ritmuri: ritmul ventricular (săgețile de sus) este foarte accelerat 226/minut; ritmul atrial (săgețile de jos) este mai puțin accelerat 108/minut; undele *P* crestează graficul.

Concluzii: heterotopie ventriculară activă permanentă, cu disociație atrio-ventriculară com-

Scanned with OKEN Scanner

pletă; ritmul ventricular este mai accelerat decît ritmul sinuzal; tahicardie paroxistică ventriculară.

Fig. 232, a — în cursul unui acces de tahicardie paroxistică ventriculară se observă o scurtă perioadă (între cele două săgeți) în care ritmul atinge o frecvență enormă de 350/minut (flutter ventricular?);

b — această electrocardiogramă a fost înregistrată într-o stare de agonie, după ce manifestările clinice ale activității cardiace încetaseră; se observă că mai există o activitate electrică complet anarhică (fibrilație ventriculară).

Fig. 235. — Ritmul atrial este caracterizat prin succesiunea rapidă și regulată de unde *F* cu o frecvență de 352/minut. Ele descriu o sinusoidă. Ritmul ventricular este rapid și regulat, cu o frecvență de 176/minut. Morfologic: se poate aprecia axa medie *QRS*, care este verticalizată (circa +85°) și după forma *RsI/qRIII* se poate constata că bucla vectorială este rotată în sens orar. Segmentul *ST* și unda *T* sînt imposibil de analizat din cauza deformării sinusoidale pe care o imprimă succesiunea rapidă și regulată a undelor *F*.

Concluzii: flutter atrial cu frecvența atrială 352/minut și cu răspunsuri ventriculare regulate 2/1, adică 176/minut. Rotație orară a inimii cu tendință la deviere dreaptă.

Fig. 236. a — ritmul atrial este caracterizat prin succesiunea rapidă și regulată a undelor *F*, cu o frecvență de 400/minut; ritmul ventricular este regulat 200/minut. Morfologic: electroventriculograme de voltaj redus, de aspect foarte deformat și greu de analizat din cauza sinusoidalei pe care o determină succesiunea neîntreruptă a undelor *F*.

Concluzii: flutter atrial cu o frecvență foarte mare a undelor *F* (400/minut), cu răspunsuri ventriculare regulate 2/1, ceea ce determină un ritm ventricular rapid și regulat de 200/minut;

b — același caz după încetarea accesului de flutter atrial; ritm sinuzal 100/minut; *P* durează 0,09 secunde; *P-Q* durează 0,15 secunde; *QRS* durează 0,07 secunde. Morfologic: unda *P* de voltaj redus, de aspect bifid în CII și CIII, cu axa la +60°; axa medie *QRS* la circa +35°; *QRS* de voltaj redus, cu undă *QII* și *QIII* schițată; segmentul *ST* izoelectric; unda *T* de voltaj redus, cu axa medie la +30°.

Concluzii: tahicardie sinuzală; modificări morfologice ale undei *P*; voltajul redus *QRS* și undele *QII*, *QIII* pot fi atribuite unei anomalii de poziție a buclei vectoriale sau unor determinări miocardice; voltajul redus al tuturor accidentelor electrocardiografice sugerează ipoteza unei cauze extracardiace, care determină pierderi de potențial electric. Concluzii asupra stării miocardului nu se pot afirma fără a controla și clinic acest caz.

Fig. 237. a — o porțiune din conducerea a II-a; se poate face numai analiza cronologică a acestui caz. Ritmul atrial se caracterizează prin succesiunea rapidă și regulată a undelor *F* cu o frecvență de 257/minut; ritmul ventricular este complet neregulat, dar analiza graficului pare să arate o relație între undele *F* și complexele ventriculare. La început se constată că unda *R* urmează după două unde *F*; apoi după patru unde *F*; apoi după trei unde *F* și din nou după patru unde *F*.

Concluzii: flutter atrial, cu blocaj variabil și cu răspunsuri ventriculare neregulate. Un asemenea caz se confundă clinic cu fibrilația atrială și numai examenul electrocardiografic permite diagnosticul de flutter atrial;

b — același caz înregistrat după cîteva zile (tot în conducerea a II-a). Ritm atrial: unda *F* cu frecvența 292/minut; ritmul ventricular pare regulat și este foarte rărit (41/minut); electroventriculogramele se succed regulat după 7 unde *F*.

Concluzii: flutter atrial cu blocaj mare 7/1. Morfologic, deși avem numai o conducere, se poate

Scanned with OKEN Scanner

observa că electroventriculograma a suferit modificări importante: *QRS* mult lărgit nu numai relativ față de electrocardiograma precedentă, dar chiar în mod absolut (*QRS* durează acuma 0,17 secunde). Se poate deduce că, pe lîngă flutterul atrial, s-a produs și o tulburare de conducere intraventriculară prin blocarea unei ramuri.

Fig. 238. — Ritm atrial: unde *F* (240/minut) care descriu o sinusoidă. Ritm ventricular: complet neregulat; se observă că undele *R* crestează la întîmplare sinusoida descrisă de undele *F*; segmentul *ST* și unda *T* sînt greu de analizat din cauza undelor *F*.

Concluzii: flutter atrial, cu răspunsuri ventriculare complet neregulate. Clinic, un asemenea caz se confundă totdeauna cu o fibrilație atrială.

Fig. 239. — Cronologic: electroatriogramele lipsesc și activitatea atrială se traduce numai prin prezența unor mici unde *f*, care se succed absolut neregulat ca frecvență și ca amplitudine și care deformează, atît linia izoelectrică, cît și electroventriculogramele; ritmul ventricular este complet neregulat circa 90/minut.

Morfologic: axa medie *QRS* deviată la dreapta, situată la circa +150°; forma *rSI/qRIII* arată că bucla vectorială este mult rotată în sens orar; segmentul *ST* și unda *T*, deși deformate de undele *f*, pot fi analizate; segmentul *ST* este izoelectric; unda *T* are axa medie la circa —30°, adică complet dislocată față de axa medie *QRS*, ceea ce se poate interpreta ca o modificare secundară a undei *T*.

Concluzii: fibrilație atrială; deviație dreaptă accentuată cu modificări secundare, indicînd o supraîncărcare (hipertrofie) ventriculară dreaptă; diagnosticul clinic era: boala mitrală decompensată.

Fig. 240. a — activitatea atrială este complet dezordonată și se caracterizează prin succesiunea rapidă și neregulată a unor mici unde *f*; ritmul ventricular este complet neregulat, cu o frecvență de circa 96/minut. Morfologic: complexul *QRS* este foarte deformat, crestat și de durată mare (0,10 secunde); segmentul *ST* și unda *T* sînt greu de apreciat, din cauza deformărilor pe care le imprimă undele *f*; unda *T* pare să fie negativă în toate conducerile.

Concluzii: aritmie completă, prin fibrilație atrială; semne de tulburări de conducere intraventriculară de tip nedefinit (bloc de ramură atipic?).

b — fibrilație atrială cu unde *f* bine vizibile; electroventriculograme de un aspect aproape normal, cu segmentul *ST* ușor deformat de undele atriale neregulate. Aceste două exemple de fibrilație atrială au fost reproduse pentru a ilustra două fapte: 1) pentru a arăta că există uneori unde *f* de o amploare mai mare, ajungînd să descrie o sinusoidă neregulată, care la un examen superficial ar putea să simuleze flutterul; acest diagnostic este însă ușor de eliminat, atît pe aspectul neregulat ca formă și ca frecvență a undelor *f*, cît și pe frecvența extrem de ridicată (peste 500/minut) a undelor *f*; reamintim că frecvența undelor *F* din flutter atrial nu depășește 400/minut; 2) al doilea motiv pentru care au fost alese aceste două cazuri, este pentru a arăta că electroventriculogramele pot prezenta aspectele cele mai variate, de la aspectul normal (exemplul *b*) pînă la aspectul de bloc de ramură atipic (exemplul *a*). Modificările morfologice sînt de obicei greu de apreciat pe graficele cu fibrilație atrială, cu atît mai mult cu cît undele *f* sînt mai ample. Interferențele activității atriale afectează în special segmentul *ST* și unda *T*; complexul rapid *QRS* este mai puțin influențat, cum se poate observa pe ambele exemple.

Fig. 241. — Activitatea atrială se caracterizează prin succesiunea foarte rapidă și complet neregulată (ca frecvență și ca intensitate) a

Scanned with OKEN Scanner

unor mici unde *f*, care crestează și deformează linia izoelectrică. Ritmul ventricular se caracterizează prin succesiunea rapidă și neregulată a ventriculogramelor, cu amplitudine variabilă a undelor electrice. Frecvența ritmului ventricular: circa 187/minut. Morfologic: axa medie *QRS* la circa +25°; voltaj *QRS* destul de mic; segmentul *ST* ușor subdenivelat, concordant; unda *T* slab exprimată.

Concluzii: tahiaritmie completă prin fibrilație atrială, cu frecvența ritmului ventricular foarte ridicată (187/minut) (fibrilație atrială paroxistică?); ușoară deviație stîngă; voltajul redus *QRS* și modificările primare *ST-T* trebuie atribuite unor leziuni miocardice difuze.

Fig. 242. a — activitatea atrială este reprezentată prin succesiunea foarte rapidă a unor mici unde *f*, care deformează neregulat linia izoelectrică. Activitatea ventriculară se caracterizează prin succesiunea foarte rară și neregulată a complexelor ventriculare (frecvența circa 33 pe minut). Morfologic: axa medie *QRS* la circa +100°; modificări ale undei *T*, care par să fie secundare; axa medie *T* situată între —30 și —60°.

Concluzii: bradiaritmie completă prin fibrilație atrială, cu frecvența ritmului ventricular foarte scăzută (33/minut); deviație dreaptă cu modificări secundare *T*, evidența unor leziuni miocardice atriale și a unei supraîncărcări ventriculare drepte;

b. — ritmul ventricular este foarte rărit (28/minut) și pare regulat; succesiunea regulată a undelor atriale pune în discuție posibilitatea unui flutter atrial cu blocaj foarte mare (8/1 și 9/1).

Fig. 243. — Ritm atrial: fibrilație; ritm ventricular circa 35/minut, neregulat. Morfologic: complex *QRS* de voltaj redus, cu axa medie la circa +90°; se schițează tipul *sI/qIII*; segmentul *ST* subdenivelat și curbat în CII, CIII; unda *T* bifazică (—, +) cu negativitatea preterminală; axa medie *T* este greu de determinat, dar nu pare dislocată.

Concluzii: fibrilație atrială, cu ritm ventricular rărit (35/minut); ușoară deviație dreaptă, cu rotație orară a buclei vectoriale *QRS*; modificări primare *ST-T* de tip concordant, indicînd determinări miocardice difuze ale straturilor subendocardice; ritmul rărit și modificările primare *ST-T* sugerează ipoteza unei supradigitalizări.

Fig. 244. a — ritm atrial: nu se observă nici o undă care să traducă activitatea atrială; ritm ventricular circa 50/minut, pare destul de regulat. Morfologic: *QRS* de aspect normal, cu axa medie nedeviată la 65°; segmentul *ST* subdenivelat concordant și unda *T* negativă, concordant; axa medie *T* situată între —150 și —120°, din care cauză gradientul ventricular este mic și deviat spre dreapta.

Concluzii: deși nu se observă unde *f*, se poate pune diagnosticul de fibrilație atrială pe absența undelor *P*; singurul diagnostic care mai rămîne în discuție este ritmul nodal pasiv; modificări primare *ST-T* indicînd leziuni miocardice difuze sub-endocardice;

b — ritm atrial: nu se observă nici o undă care să traducă activitatea atrială; ritm ventricular circa 40/minut. Morfologic: *QRS* de aspect normal cu axa medie la circa +75°; segmentul *ST* subdenivelat concordant urmat de o undă *T* negativă, concordantă; axa medie *T* situată între —120 și —90°.

Concluzii: deși nu se observă unde *f*, se poate pune diagnosticul de fibrilație atrială pe absența permanentă a undei *P*; modificări primare *ST-T* indicînd leziuni miocardice difuze ale straturilor subendocardice.

Fig. 245. — Ritm atrial: mici unde *f*, apoi o scurtă perioadă de unde mai ample *F*. Ritm ventricular circa 85/minut, neregulat. *QRS* durează 0,09 secunde. Morfologic: com-

Scanned with OKEN Scanner

plexul *QRS* de aspect *qRI/rSIII*, cu axa medie la circa +15°, prezintă mici variații de amplitudine ale undelor; segmentul *ST* subdenivelat, concordant; unda *T* negativă, concordantă, preterminală, asimetrică; axa medie *T* între —150 și —120°; gradientul ventricular deviat.

Concluzii: aritmie completă prin fibrilație atrială; scurte perioade de flutter atrial; ușoară deviație stîngă cu rotație antiorară a buclei vectoriale *QRS*; modificări primare *ST-T* de tip concordant, indicînd leziuni miocardice difuze ale straturilor subendocardice; semne de leziuni miocardice atriale și ventriculare pe o inimă cu modificări ale configurației (probabil hipertrofie ventriculară stîngă).

Fig. 247. (vezi legenda figurii).

Fig. 248. — Ritmul este sinuzal, dar identificarea undelor *P* prezintă oarecare dificultăți, din cauză că intervalul *P—Q* este alungit și undele *P* au tendința să se confunde cu undele *T* ale contracției precedente. Undele *P* se degajează totuși destul de bine în CI și mai ales în CF5. Ritmul sinuzal are frecvența de 100/minut. În conducerile standard: complexul *QRS* de durată normală, de formă *qRI/RSIII*, are axa medie la circa +40°; segmentul *ST* subdenivelat, concordant; unda *T* negativă.

În precordiale: unda *R* are un voltaj neobișnuit în V2 și unda *S* un voltaj prea mare în V5; segmentul *ST* subdenivelat; unda *T* este negativă în V2 și pozitivă în V5; unda *P* prezintă oarecare anomalii, atît în standard, cît și în precordiale.

Concluzii: tahicardie sinuzală; tulburări de conducere intraatriale și atrio-ventriculare (bloc gradul I); complexul *QRS* prezintă unele mici anomalii care denotă o buclă vectorială cu o desfășurare neobișnuită; modificări primare *ST-T* indicînd leziuni miocardice difuze subendocardice.

Fig. 251. — Ritmul este sinuzal circa 120/minut. Unda *P* durează 0,10 secunde; intervalul *P—Q* are o durată variabilă, care crește de la o contracție la cea următoare, măsurînd succesiv: 0,13 0,16 0,25 și 0,27 secunde. După această perioadă de creștere a intervalului se observă o undă *P* blocată (*P* blocat) care nu este urmată de complex ventricular. Se observă apoi la contracția următoare un interval *P—Q* revenit la o valoare mică (0,14 secunde). Morfologic: unda *P* de aspect normal, cu axa medie la circa +70°; complexul *QRS* de durată normală, de tip *sI/qIII*, cu axa medie la circa +100°; segmentul *ST* subdenivelat concordant; unda *T* negativă în CII, CIII și slab pozitivă în CI.

Concluzii: tahicardie sinuzală cu tulburări de conducere atrioventriculare de tip perioade Wenckebach (bloc atrio-ventricular gradul al II-lea); deviere dreaptă, cu rotație orară a buclei vectoriale *QRS*; modificări primare *ST-T*, indicînd leziuni difuze miocardice predominant ventricular drepte.

Fig. 252. a — ritm sinuzal circa 50/minut; unda *P* durează 0,10 secunde; intervalul *P—Q* are o durată variabilă, care crește progresiv timp de patru contracții, după care se observă o undă *P* fără răspuns ventricular; imediat după acest *P* blocat, urmează un interval *P—Q* mult mai scurt (vezi ultimul complex de pe grafic); unda *P* este crestată și urmată de un segment *P—Q* ușor subdenivelat, care apoi revine progresiv la linia izoelectrică. Electroventriculograme cu caractere cronologice și morfologice normale.

Concluzii: ritm sinuzal, cu tulburări de conducere atrio-ventriculare de tip perioade Wenckebach (bloc atrio-ventricular de gradul al II-lea); se observă că perioadele sînt lungi, blocajul total al transmisiunii atrio-ventriculare se produce după mai mult decît 5—6 contracții;

Scanned with OKEN Scanner

b — ritm sinuzal; intervalul *P—Q* măsoară la prima contracție 0,20 secunde, la cea următoare 0,35 secunde, apoi urmează o undă *P* blocată, după care intervalul *P—Q* revine la 0,20 secunde.

Concluzii: perioada Wenckebach scurtă, blocajul total al conducerii atrio-ventriculare se produce după două contracții.

Fig. 253. — Ritmul este sinuzal circa 90/minut, dar cu neregularități din cauza pauzelor ventriculare ocazionate de blocul atrio-ventricular parțial. În conducerea I se observă o perioadă Wenckebach, în care intervalul *P—Q* crește progresiv (0,17; 0,21; 0,22; 0,25), pentru ca la a cincea undă *P* să se producă blocajul atrio-ventricular, după care intervalul *P—Q* revine la 0,17 secunde. În conducerea a II-a, blocajul undei *P* se produce la a patra contracție, după care urmează un interval *P—Q* de 0,17 secunde, apoi din nou o undă *P* blocată. În conducerea a III-a, perioada are o durată mai lungă, blocajul survenind abia la a șasea undă *P*.

Morfologic: unda *P* de formă ascuțită, cu voltaj mare în CI și CII, cu axa medie la circa +40°; complexul *QRS* are o durată mare (0,10) și este deformat prin existența unei unde *SI/QIII*; axa medie *QRS* calculată prin determinarea suprafețelor apare ușor deviată la dreapta (suprafața undei *SI* este mai mare decît suprafața undei *RI*). Segmentul *ST* începe izoelectric, dar coboară în CIII, continuîndu-se cu *TIII* negativ; în CI segmentul urcă și se continuă cu *TI* pozitiv. Aceste modificări *ST-T* trebuie considerate secundare.

Concluzii: ritm sinuzal cu tulburări de conducere atrio-ventriculare. Perioade Wenckebach cu tendință la blocaje mai accentuate de tip bloc parțial 2/1 (vezi în CII). Deviație dreaptă cu modificări secundare, indicînd o tulburare de conducere intraventriculară pe ramura dreaptă. Semne de supraîncărcare (hipertrofie?) ventriculară dreaptă. Modificări probabil patologice ale undei *P*. Electrocardiograma arată că există tulburări miocardice la toate etajele: atriale, atrio-ventriculare și intraventriculare.

Fig. 254. — Ritmul este sinuzal, dar se observă că o undă *P* este urmată de complex ventricular, pe cînd următoarea undă *P* este blocată. Acest fenomen se repetă regulat pe tot graficul. Din acest motiv, ritmul atrial este de 88/minut, pe cînd ritmul ventricular are 44/minut, adică exact jumătate din ritmul atrial (=bloc atrio-ventricular parțial de tip 2/1). Morfologic: unda *P* de aspect normal, cu axa medie la +60°; complex *QRS* de aspect normal, cu axa medie la circa +40°; segmentul *ST* izoelectric; unda *T* pozitivă, cu axa medie la circa +40°.

Concluzii: ritm sinuzal, cu tulburări de conducere atrio-ventriculare bloc parțial de tip 2/1, fără alte modificări electrocardiografice.

Fig. 255. — Ritmul este sinuzal, dar în mod regulat o undă *P* este urmată de răspuns ventricular, pe cînd următoarea undă *P* este blocată (=bloc atrio-ventricular de tip 2/1). Intervalul *P—Q* durează 0,24 de secunde; complexul *QRS* durează 0,10 secunde. Morfologic: unda *P* de aspect normal, cu axa medie la +30°; complexul *QRS*, cu axa medie la circa + 80° are o durată mare și o formă neobișnuită, mai ales în CI și CIII, ceea ce este în legătură cu o desfășurare anormală a buclei vectoriale; segmentul *ST* pare izoelectric, dar coboară oblic în CII și CIII; unda *T* este negativă în CIII și pozitivă în CI, cu axa medie mult deviată la stînga, situată între —30 și —60°, adică este dislocată față de axa medie *QRS*. Unda *T* tinde către un aspect simetric.

Concluzii: ritm sinuzal, cu tulburări de conducere atrio-ventriculare de gradul I și de gradul al II-lea. Modificări ale buclei vectoriale *QRS*. Modificări primare *ST-T* indicînd leziuni miocardice difuze

Scanned with OKEN Scanner

lateralizate spre dreapta sau poate chiar determinări miocardice localizate de tip ischemic în regiunea postero-inferioară. Pentru precizarea diagnosticului, conducerile precordiale sînt absolut necesare.

Fig. 256. — Ritmul este sinuzal, dar cu numeroase pauze ventriculare ocazionate de blocaje intermitente ale undei *P*. Urmărind graficul (modificările se văd cel mai bine în CIII) de la început, notăm succesiv: o undă *P* blocată, o undă *P* urmată de ventriculogramă, o undă *P* blocată, o undă *P* urmată de ventriculogramă, apoi succesiv două unde *P* blocate și din nou o undă *P* urmată de *R*. Se constată deci că la începutul graficului, blocul atrio-ventricular a fost 2/1 și că apoi a devenit 3/1. Morfologic: unda *P* este normală cu axa la circa +60°; complexul *QRS* este lărgit (0,15 secunde), deformat, îngroșat, cu axa medie aproape de —90°; segmentul *ST* pare izoelectric; unda *T* este greu de apreciat din cauza suprapunerii cu unda *P*, mai ales în CI și CII. Se poate totuși constata că unda *T* are un voltaj mic și că nu prezintă modificări secundare față de *QRS*. Consecutiv, gradientul ventricular este mult deviat spre stînga atras în vecinătatea axei medii *QRS*.

Concluzii: ritm sinuzal cu bloc de gradul al II-lea (tip 2/1 și 3/1); tulburări de conducere intraventriculară, cu unele caractere de bloc de ramură, dar fără modificări secundare *ST-T*, Lipsa modificărilor secundare este o dovadă indirectă că a survenit un factor localizat (efect parcelar) care a modificat gradientul ventricular; diagnosticul nu poate fi precizat fără precordiale.

Fig. 258. — Se observă pe grafic interferența a două ritmuri complet disociate. Ritmul atrial este de 100/minut. Ritmul ventricular este de 39/minut. Unda *P* durează 0,10. *QRS* durează 0,10 secunde. Intervalul *P—Q* nu există (= disociație atrio-ventriculară completă.) Morfologic: unda *P* de aspect normal, cu axa medie la circa +30°; complexul *QRS* este de durată mare (0,10 secunde), cu axa medie deviată la stînga, situată la circa —40°, segmentul *ST* subdenivelat concordant (uneori crestat de unda *P* disociată); unda *T* este tardivă, de aspect simetric-ascuțit, pozitivă, concordantă cu axa medie la circa +60°.

Concluzii: disociație atrio-ventriculară totală (bloc complet), cu ritm idioventricular pornit probabil din trunchiul fasciculului His. Deviație stîngă cu dislocarea axei *T*; modificări primare *ST-T* de tip concordant cu *ST* subdenivelat și *T* pozitiv simetric-ascuțit: semne de leziuni miocardice difuze ale straturilor subendocardice de tip ischemic.

Fig. 259. — Se observă pe grafic interferența a două ritmuri complet disociate. Ritmul atrial=60/minut. Ritmul ventricular = 41/minut. Unda *P* durează 0,10 secunde; complexul *QRS* durează 0,09 secunde. Nu există interval *P—Q* (= disociație atrio-ventriculară completă). Morfologic: unda *P* de aspect normal cu axa la circa +60°; complexul *QRS* de aspect normal cu axa medie la circa +70°; segmentul *ST* izoelectric; unda *T* de aspect normal, cu axa medie la circa +60°.

Concluzii: disociație atrio-ventriculară totală (bloc complet); nu este de semnalat nici o altă anomalie electrocardiografică. Graficul provine de la un tînăr în vîrstă de 23 de ani, fără acuze cardiace, astfel că pune în discuție existența unui bloc congenital.

Fig. 260. a — disociație completă între ritmul atrial și ritmul ventricular; ritm atrial, circa 90/minut; ritm ventricular, circa 35/minut. *P* durează 0,10 secunde; *QRS* durează 0,08 secunde; interval *P—Q* nu există, cele două ritmuri fiind complet independente și disociate. Morfologic: unda *P* de aspect normal, cu axa medie la circa +60°; complexul *QRS* de aspect normal, cu axa medie la circa +35°;

Scanned with OKEN Scanner

segmentul *ST* izoelectric; unda *T* normală, cu axa medie la circa +25°.

Concluzii: disociație atrio-ventriculară totală (bloc complet); nu sînt de semnalat alte anomalii electrocardiografice; pe fonocardiogramă se observă, pe lîngă vibrațiile care reprezintă zgomotele cardiace (I și II), unele vibrații care urmează după undele *P* (însemnate pe fono cu „a"). Aceste vibrații reprezintă zgomotele surde care se pot auzi în cursul lungilor pauze diastolice și care sînt denumite în clinică „sistole în ecou".

b—disociație completă între ritmul atrial, cu frecvența de 60/minut, și ritmul ventricular, cu frecvența 35/minut; durata și forma undelor electrocardiografice sînt normale.

Concluzii: disociație atrio-ventriculară totală (bloc complet), fără alte anomalii electrocardiografice; aceste două exemple au fost alese pentru a arăta blocul complet cu electroventriculograme de aspect normal. Acest fapt denotă că ritmul idioventricular provine din extremitatea cefalică a fasciculului His, aproape de nodul Aschoff-Tawara.

Fig. 261. a — disociație completă între ritmul atrial și ritmul ventricular; ritm atrial, circa 100/minut; ritm ventricular, circa 22/minut; unda *P* durează 0,10 secunde; complexul *QRS* durează 0,15 secunde; sistola electrică *Q—T* durează 0,70 de secunde. Morfologic: unda *P* de aspect normal cu axa medie la +60°; complexul *QRS* lărgit, crestat, deformat cu axa medie la circa —25°; segmentul *ST* subdenivelat în CI și supradenivelat în CIII; unda *T* este negativă în CI și pozitivă în CIII, cu axa medie situată între +90 și +120°; axa medie *QRS* fiind deviată la stînga și axa medie *T* fiind deviată la dreapta, dislocată la circa 180°, aceste modificări *ST-T* pot fi considerate secundare.

Concluzii: disociație atrio-ventriculară totală (bloc complet); ritm idioventricular foarte rar, ceea ce dovedește că heterotopia ventriculară pasivă se produce într-o regiune caudală a fasciculului His (adică într-o ramură sau chiar într-o ramificație). Astfel se explică și aspectul deformat al electroventriculogramei, aspect care reamintește blocul de ramură stîng „tipic". Se poate presupune că centrul heterotop este situat în ventriculul drept;

b — disociație atrio-ventriculară totală (bloc complet), cu ritm atrial circa 90/minut și cu ritm ventricular circa 33/minut; electroventriculogramele sînt deformate: *QRS* durează 0,15 secunde, este deformat, crestat și urmat de modificări secundare *ST-T*. Este o dovadă că centrul heterotop pasiv care conduce ritmul idioventricular se găsește într-o porțiune caudală a fasciculului His (într-o ramură). Aceste două exemple au fost alese pentru a arăta electroventriculograme deformate în cursul blocului complet. Deformările fiind explicate prin localizarea într-o ramură a centrului heterotop, nu permit nici o deducție asupra stării miocardului ventricular. Dovada o avem în cele două exemple de la fig. 260, în care ventriculogramele au un aspect absolut normal, atît timp cît centrul heterotop își are originea în trunchiul fasciculului His. Dacă în unul din aceste cazuri centrul heterotop s-ar muta într-o ramură, ventriculogramele ar căpăta un aspect cu totul deformat, ca și în fig. 261.

Fig. 263. — În CI și CII avem toate aparențele unui ritm sinuzal, fără nici o anomalie, în afară de faptul că ritmul este foarte rărit. În asemenea cazuri se poate pune întrebarea dacă între cele două contracții care s-au înregistrat nu ar exista o contracție omisă din cauza unui bloc sino-atrial. Nu se poate da un răspuns categoric în această privință și diagnosticul de bloc sino-atrial rămîne totdeauna ipotetic. În CIII ritmul sinuzal este și mai rărit, din care cauză se manifestă heterotopia pasivă ventriculară sub formă de bătăi „scăpate".

Scanned with OKEN Scanner

Concluzii: bloc sino-atrial parțial?

Fig. 264. a — ritmul ventricular are o frecvență de circa 52/minut; unda *P* există înaintea complexului ventricular, dar este negativă și foarte apropiată de *QRS* distanța *P-Q* nu măsoară mai mult de 0,10 secunde).

Concluzii: ritm nodal cu precesiunea excitației atriale față de excitația ventriculară; excitația atrială se face retrograd, ceea ce determină forma negativă a undelor *P* (ritm așa-zis „supranodal“);

b — ritmul ventricular este de circa 60/minut; unda *P* există, precedînd complexul ventricular, dar este negativă și apropiată de *QRS*.

Concluzii: ritm nodal (de tip „supranodal“) pasiv; se mai observă modificări ale electroventriculogramelor, care indică o deviație stîngă cu modificări primare *ST-T* de tip concordant (leziuni miocardice difuze).

Aceste două exemple arată o heterotopie nodală pasivă permanentă. În asemenea cazuri se poate presupune existența unui bloc sino-atrial complet. Centrul automat secundar (adică nodul Aschoff-Tawara) a preluat comanda. Excitațiile ventriculare se fac pe calea normală, dar excitațiile atriale se fac retrograd, din care cauză undele *P* sînt negative.

Fig. 265 și *266*. — Aceste două grafice sînt în continuare. Se observă o disociație (de un tip special) între activitatea atrială și cea ventriculară. Frecvența undelor *P* și a complexelor ventriculare este cam aceeași: circa 56/minut în fig. 265 și circa 75/minut în fig. 266. Între unda *P* și complexul *QRS* nu există însă nici o legătură fiziologică; ele sînt complet disociate și interferează. Acest fapt se evidențiază foarte bine în fig. 265, în care unda *P* pozitivă precede complexul *QRS*, dar distanța *P—Q* este foarte scurtă și de durată variabilă de la o contracție la cealaltă. Disociația devine și mai evidentă în fig. 266, în care ritmul fiind schimbat, undele *P* nu se mai înscriu înaintea complexului *QRS* și apar pe grafic imediat după complexul *QRS*, crestînd segmentul *ST*.

Concluzii: disociație atrio-ventriculară izoritmică (disociație cu interferență). În asemenea cazuri se presupune că activitatea ventriculară se află sub dependența nodului Aschoff-Tawara, în timp ce activitatea atrială se găsește sub comanda sinului.

Fig. 267, 268, 269, 270, 271, 272, 273. — Analiza detaliată a graficelor este făcută la legenda respectivă a fiecărei figuri.

LEGENDA PRESCURTĂRILOR DIN CUPRINSUL LUCRĂRII ȘI DIN INDEXUL FIGURILOR

Conduceri bipolare (standard)

CI = Conducerea I
CII = Conducerea a II-a
CIII = Conducerea a III-a

Conduceri unipolare ale membrelor

VR (aVR) = Conducerea unipolară a brațului drept.
VL (aVL) = Conducerea unipolară a brațului stîng
VF (aVF) = Conducerea unipolară a piciorului stîng

Conduceri unipolare și semi-unipolare toracice

V1 = Conducerea unipolară parasternal drept
V2 = Conducerea unipolară parasternal stîng
V3 = Conducerea unipolară intraapical
V4 = Conducerea unipolară apical
V5 = Conducerea unipolară extraapical

Scanned with OKEN Scanner

V6 = Conducerea unipolară axilar anterior

CF1 = Conducerea semi-unipolară parasternal drept — piciorul stîng.

CF2 = Conducerea semi-unipolară parasternal stîng — piciorul stîng

CF3 = Conducerea semi-unipolară intra-apical — piciorul stîng

CF4 = Conducerea semi - unipolară apical — piciorul stîng

CF5 = Conducerea semi-unipolară extra-apical — piciorul stîng

CF6 = Conducerea semi-unipolară axilar anterior—piciorul stîng.

Unde şi segmente electrocardiografice

P (*unda P*) = unda de depolarizare atrială

QRST (complexul QRST) = complexul ventricular în întregime

QRS (complexul QRS) = undele de depolarizare ventriculară ; partea inițială rapidă a complexului ventricular. Este simbolizată după mărimea și sensul undelor prin *qR*, *Rs*, *rS*, *qRs*, etc. (vezi fig. 14)

ST (segmentul ST sau *RST)* = segmentul—deobicei izoelectric—care unește sfîrșitul *complexului QRS* cu începutul *undei T*.

T(unda T) = unda de repolarizare ventriculară.

ST-T = partea finală a complexului ventricular, cuprinzînd *segmentul ST* şi *unda T*.

Se atrage atenția că în unele cazuri pentru a se da o indicație prescurtată se utilizează după oricare din simbolurile de mai sus cifrele romane I, II sau III, ceeace arată că este vorba de acea porțiune a electrocardiogramei într-una din conducerile standard I, II sau III. De exemplu: *qRI/rSIII* înseamnă că *complexul QRS* are forma *R* mic urmat de *R* mare în conducerea I şi că în conducerea a III-a forma complexului este *R* mic u mat de *S* mare. *QIII* (sau *undă QIII)* înseamnă că în conducerea a III-a există o undă *Q* bine exprimată. *TIII* (sau *undă TIII*) negativă înseamnă că în conducerea a III-a *unda T* este negativă, etc.

Intervale electrocardiografice

P—Q (*P—R*) sau *interval P—Q* (*P—R*) durata intervalului atrio-ventricular, de la începutul depolarizării atriale la începutul depolarizării ventriculare.

Q—T sau interval *Q—T*=durata sistolei ventriculare; durata sistolei electrice de la începutul depolarizării ventriculare la sfîrşitul repolarizării ventriculare.

Scanned with OKEN Scanner

Cl. 71

T. 305

Redactor de carte : dr. A. Sirkis
Tehnoredactor : Emerich Dittrich
Corector : Pîrlea Mihail

Dat la cules : 28.09.955. Bun de tipar 16.02.956. Ft. 16/61×86. Hîrtie velină ilustrații 80 gr. m.p. Tiraj 5000+120. Coli editoriale 37,290. Coli tipar 36. A. 02705/955. Pentru bibliotecile mari indicele de clasificare 616-1. Pentru bibliotecile mici 61.

Tiparul executat sub com. nr. 2258 la Combinatul Poligrafic Casa Scînteii „I. V. STALIN", București — R.P.R.

Scanned with OKEN Scanner